



2309220651

大同瑞慈健康体检

报 告 册

体检编号	450764	工号	150
姓名	邢玉瑾		
性别	女	年龄	55岁
单位	中国银行大同分行		
部门	中国银行大同分行		
联系电话	15935304304		
体检日期	2023-11-09		

尊敬的邢玉瑾女士您好！

首先，瑞慈健康体检全体员工欢迎您的光临，并对您的信任表示衷心的感谢！

您于 2023-11-09 （体检编号：450764）完成健康检查，本机构的各科医生已根据您的体检项目及结果，汇总成此份健康体检报告，并经总检医生审核。据此提出对您健康状况的综合分析及建议。

瑞慈健康体检倡导“大健康、大康复”，提出“健康是第一财富（Rich）”的人文理念。希望您仔细阅读并妥善地保管此份健康体检报告，并认真关注报告中的提示与建议，若您对报告内容有任何疑问，可直接与瑞慈健康体检客服部联系，进一步咨询。

健康体检咨询电话：**0352-2824444**

客户服务咨询电话：**0352-2830597**
400-6112995

瑞慈健康体检报告由下列内容组成：

第一部分：主检报告

第二部分：分科分项结果

第三部分：检验报告

第四部分：附表

主检报告

检查综述

- 1、【外科（女）】（1）肛门：外痔
- 2、【眼科】（1）左眼视力下降 （2）右眼视力下降
- 3、【血脂四项】总胆固醇(CHOL)偏高(9.85 mmol/L) 低密度脂蛋白(LDL)偏高(6.56 mmol/L) 高密度脂蛋白(HDL)偏高(2.06 mmol/L)
- 4、【尿液分析+尿沉渣】粘液丝偏高(24 /HP)
- 5、【心脏彩超】左室舒张功能减低
- 6、【甲状腺彩超】甲状腺右侧叶结节（多发） TI-RADS III级 定期复查
- 7、【全腹彩超】脂肪肝（轻度）
- 8、【骨密度检查】骨质减少
- 9、【口腔科】（1）左下第二磨牙 牙齿充填 左下第一双尖牙 左上尖牙 左上第一双尖牙 右上第一磨牙 右上第二双尖牙 右上第一双尖牙 楔状缺损 左上第二磨牙 右上第二磨牙 种植牙修复中 右下第一磨牙 右下第二双尖牙 右下第一双尖牙 烤瓷冠修复 右上尖牙 （2）牙龈萎缩 （3）牙周：牙结石
- 10、【C13检测幽门螺杆菌】阳性+
- 11、【颈部血管彩超】右锁骨下动脉起始处内中局部增厚

医生建议

【外痔】：

- (1)人体直肠末端粘膜下和肛管皮肤下静脉丛发生扩张和屈曲所形成的柔软静脉团，称为痔。
- (2)医学所指痔疮包括内痔、外痔、混合痔，是肛门直肠底部及肛门粘膜的静脉丛发生曲张，从而形成的一个或多个柔软的静脉团的一种慢性疾病。通常当排便时持续用力，造成此处静脉内压力反复升高，静脉就会肿大。
- (3)妇女在妊娠期，由于盆腔静脉受压迫，妨碍血液循环常会发生痔疮，许多肥胖的人也会罹患痔疮。如果患有痔疮，肛门内肿大扭曲的静脉壁就会变得很薄，因此排便时极易破裂。
- (4)内痔是长在肛门管起始处的痔；如果膨胀的静脉位于更下方，几乎是在肛管口上，这种曲张的静脉就叫外痔。
- (5)外痔位于齿状线以下，是由痔外静脉丛曲张或肛缘皱襞皮肤发炎、肥大、结缔组织增生或血栓瘀滞而形成的肿块。外痔有时会脱出或突现于肛管口外。但这种情形只有在排便时才会发生，排便后它又会缩回原来的位置。
- (6)外痔表面覆盖以皮肤，可以看见，不易出血，以疼痛和有异物感为主要症状。临床常分为结缔组织外痔、静脉曲张性外痔、炎性外痔和血栓外痔。
- (7)无论内痔还是外痔，都可能发生血栓。在发生血栓时，痔中的血液凝结成块，从而引起疼痛。
- (8)平衡饮食，多食蔬菜、水果、蜂蜜等，改变不良大便习惯，定时大便。
- (9)不宜久坐，1~2小时后作全身运动、提肛运动。
- (10)症状较重者，可采用温盐水或1/5000高锰酸钾溶液坐浴，每晚30分钟。

【视力下降】：

- (1)视力下降是由角膜白斑或角膜炎、晶状体混浊、眼底疾病、屈光不正等原因引起，建议眼科诊断治疗。

【总胆固醇(CHOL)偏高】：

- (1)总胆固醇是脂质的主要成分之一，其数量受年龄、家族、性别、饮食、遗传等多种因素影响。总胆固醇对人体生长发育以及新陈代谢有重要的作用，正常值是 2.59-5.20mmol/L。
- (2)总胆固醇升高后，会增加类脂物质的堆积，会产生更多的血管斑块，进而增加心脑血管疾病的风险。大于 5.21-5.69mmol/L 是胆固醇的临界偏高，即使是一个完全健康的人，只要总胆固醇 > 7.2mmol/L 或低密度脂蛋白 > 4.9mmol/L，未来发生心脑血管的风险就明显增高，应该马上治疗。
- (3)总胆固醇升高根据病因可分为两大类：一是原发性，是由于遗传因素缺陷所致，另一种是继发性，可引起其升高的疾病主要有糖尿病、高血压、甲减、肝肾疾病等。
- (4)降低总胆固醇的治疗中，原发性偏高应积极应用降脂药，曾经选择他汀类药物，胆固醇任不能达标的，可联合用药（如依折麦布等）。
- (5)如果总胆固醇偏高，且患者有糖尿病、高血压、甲减、肝肾疾病或者已经发生心脑血管疾病的人更应积极用药，控制降低疾病风险。
- (6)戒烟，增强运动，采用低脂、低糖饮食，少食富含脂肪、胆固醇及饱和脂肪酸的食物，多进食蔬菜、水果、豆制品、粗粮、鱼和高纤维食品。
- (7)必要时在医师指导下使用降脂药物治疗，并前往内分泌科复诊。

【低密度脂蛋白(LDL)偏高】：

- (1)在血脂检查中，我们最该关注的是低密度脂蛋白，这是因为这些指标与心脑血管疾病的关系最为密切，正常值为 0-4.13mol/L。
- (2)低密度脂蛋白有三个标准：普通人应 ≤ 3.4mol/L，没有任何高危因素的人，其低密度脂蛋白最好控制在 3.4mol/L 以下。
- (3)高危人群应 ≤ 2.6mol/L，有高血压、糖尿病、家族史、肥胖，或低度脂蛋白 ≥ 4.9mol/L，这些人的低密度脂蛋白最好降低至 2.6mol/L 以下。
- (4)极高危人群应 ≤ 1.8mol/L，有冠心病、心肌梗塞、心绞痛、脑梗死、冠状动脉植入支架术后、心脏搭桥术后、严重的颈动脉斑块等缺血性心脑血管疾病的人，这些人低密度脂蛋白最好控制到 1.8mol/L 以下。
- (5)建议低脂、低糖饮食，戒烟酒，多食蔬菜。定期复查血脂，明显增高者，在医师指导下使用降脂药物治疗，在积极治疗原发疾病的基础上降低低密度脂蛋白。

【高密度脂蛋白(HDL)偏高】：

- (1)高密度脂蛋白(HDL)主要在肝脏合成，具有抗动脉粥样硬化的功能，是冠心病的保护因子。高密度脂蛋白(HDL)能将周围组织包括动脉壁内的胆固醇运转到肝脏进行代谢，是一种抗动脉粥样硬化的血浆脂蛋白。
- (2)高密度脂蛋白(HDL)的含量与心血管的发病率和病变程度呈负相关，即高密度脂蛋白(HDL)减低，患冠心病的危险性增加；高密度脂蛋白(HDL)含量增高，患冠心病的危险性降低。
- (3)高密度脂蛋白(HDL)对冠心病的临床诊断是一个重要的参考指标。它的升高是临床冠心病保护因子之一，并能防治和延缓动脉粥样硬化的发展。
- (4)血清中高密度脂蛋白(HDL)的降低，预示着冠心病的出现。临床上常同时测定高密度脂蛋白(HDL)和血清总胆固醇，并根据它们的比值作为冠心病的信息指标。
- (5)高密度脂蛋白(HDL)减少，主要见于冠心病、冠状动脉粥样硬化、高甘油三酯血症、慢性贫血、脑血管病、糖尿病、急慢性肝炎、肝硬化等疾病。
- (6)戒烟，增强运动，采用低脂、低糖饮食，少食富含脂肪、胆固醇及饱和脂肪酸的食物，多进食蔬菜、水果、豆制品、粗粮、鱼和高纤维食品。
- (7)建议当高密度脂蛋白(HDL)减少时，可参考其他相关指标，积极治疗基础性疾病，往内分泌科复诊。

【粘液丝偏高】：

- (1)尿常规中粘液丝是由尿路中细胞分泌出来的，在有尿路感染时分泌会明显增多，且伴有炎症细胞的出现。
- (2)粘液丝偏高，可分为生理性偏高和病理性偏高两种，生理性偏高一般是由于喝水较少导致的尿液浓缩，一般在喝水后就能达到稀释的效果。
- (3)病理性的粘液丝偏高是由于泌尿系炎症或者是前列腺炎导致的，需要注意观察，多喝水，同时有白细胞等炎症细胞增多时，应及时服用抗感染药物治疗。如果仅有粘液丝的增多而没有白细胞等炎症细胞增多时，尿路有炎症的可能性不大。
- (4)建议平时饮食注意清淡，多喝水，少吃油腻和辛辣的食物，要注意个人清洁卫生，勤洗阴部，注意休息。

【左室舒张功能减低】：

(1)左心室舒张功能是指心肌弹性减低，心脏泵血功能减退。其引起原因，一是随着年龄的增长，心肌组织退行性变。其二是由于冠心病、高血压等慢性心肌病变。一般来说没有原发病变及年龄偏大的人员又无症状，不需要特殊处理，建议心内科结合临床考虑。

【甲状腺右侧叶结节】：

(1)甲状腺结节是一种常见的甲状腺疾病，很多甲状腺疾病可表现为结节，如可由甲状腺退行性变、炎症、自身免疫性及新生物等多种病变所致。甲状腺结节在各个年龄段的男女人群中均可见到，但中年女性中较多。
(2)甲状腺结节分良性和恶性两大类，良性的占绝大多数，恶性者不足1%，判断甲状腺结节的良恶主要依靠病史、体格检查、放射性核素扫描、穿刺细胞学检查。
(3)建议往外科就诊，进一步检查，明确诊断，结合临床诊治并定期复查。

【脂肪肝】：

(1)脂肪肝是指肝脏被脂肪浸润，为一种多病因引起的获得性疾病。
(2)脂肪肝是以肝细胞脂肪变性和脂肪蓄积为病理特征，最常见易患因素有超重或肥胖、进食油腻食物、高脂血症（尤其甘油三酯升高）、营养失调（营养过量或不足）、饮酒、高脂血症、少运动、糖耐量异常、减肥造成体重急剧下降、营养不良、中毒和药物等。
(3)当肝内脂类（主要为甘油三酯）含量超过肝重的5%时为脂肪肝。脂肪肝是一个常见的临床现象，不是一个独立性的疾病。
(4)值得注意的是，过多的脂肪在肝组织、肝细胞内浸润，引起肝细胞肿大，严重可致肝硬化。脂肪肝是可逆性的，合理饮食、运动及治疗后可恢复。
(5)合理控制饮食，控制总摄入量，低盐、低脂和低糖类饮食，少吃动物内脏，多吃蔬菜水果；
(6)控制危险因素，如控制体重、改善胰岛素抵抗、调整血脂紊乱，戒酒、戒烟，坚持长期有氧运动，加强体育锻炼；
(7)定期复查腹部彩超、血脂、肝功能。

【骨质减少】：

(1)骨质减少是指以单位体积内骨组织量减少为特点的代谢性骨病变，表示骨骼密度低于正常水平，因为骨骼密度是测量骨骼强度的指标。骨质减少是一种渐进的形式，但能够反映骨骼状况。骨质减少是骨质疏松的前兆，其发展到严重程度就是骨质疏松。
(2)骨骼随着年龄的增长，细胞活跃程度会逐渐降低，并且年龄增长后，体内性激素水平会逐渐下降，钙、锌、维生素D等微量元素吸收不足，导致骨质减少。此外，如果缺乏运动、过度挑食、偏食等情况，也会影响机体对微量元素的吸收，进而导致骨质减少。
(3)骨质减少在临床上多见于孕妇和中老年人群，孕妇因为胎儿生长发育需要钙质，骨质会出现减少；中老年人群因为年龄增长也会出现钙质的流失。
(4)此外，女性绝经期后雌激素分泌会明显下降导致破骨细胞活跃，引起骨量丢失而出现骨质减少；甲状腺、甲状旁腺功能亢进等继发性疾病也可导致骨质减少。
(5)临床上常用双能X线骨密度测量作为测量骨质流失的一种方法，其测量骨密度主要是在脊柱、髋关节等部位；跟骨的定量超声也可用于普通筛查，其方法费用低、便携且无电离辐射。
(6)定期复查骨密度，每年做一次骨密度的检测。如果骨质继续减少，就需要药物的治疗（如钙尔奇D、骨化三醇等）。
(7)经常晒太阳或补充维生素D。加强体育锻炼，多参加户外运动。补钙，钙含量多的食品主要见于海产品、牛奶、豆腐、豆浆、酸奶、芝麻、绿色蔬菜等，到了五十岁以后最好口服钙片，以促进钙的吸收。

【烤瓷冠修复】：

(1)烤瓷冠一般称为烤瓷牙，这种修复体具有金属的高强度、瓷的美观性和牙齿的逼真性，以及耐磨等优点，对缺失的前牙和后牙的修复，都能达到修复缺失牙理想的功能、形态的目的。
(2)烤瓷冠从结构上分内冠和釉面瓷层，从质地上分为金属内冠和全瓷内冠两种，金属内冠主要以镍铬合金、钴铬合金、钛合金等为代表；全瓷内冠，其主要成分以二氧化锆为主。
(3)牙齿缺损、牙齿排列不齐、牙齿异常变色、种植牙等都可应用烤瓷冠进行修复。

- (4) 烤瓷冠的制造通俗的说就是给牙齿戴一个套子，在制作之前就需要先将牙齿磨小一圈，然后再套上这个套子，或者说戴上牙冠，以恢复牙齿原来的大小和形态。
- (5) 烤瓷冠的优点是改善了牙齿的形态和色泽，恢复了正常的咀嚼功能。缺点是在牙体预备时磨除了部分牙体组织，初戴烤瓷冠时，可能会出现冷热敏感，但随着时间推移会逐渐缓解。
- (6) 注意日常饮食，缓慢进食，避免吃一些过凉过热的食物，少食辛辣刺激性的食物，注意多吃一些清淡的饮食。烤瓷冠毕竟不是真牙，受到过大压力时会碎瓷，所以不要咬太硬的食物。
- (7) 烤瓷冠与牙齿的接合部位容易聚集菌斑，易形成牙石，此外菌斑长时间的聚集也可导致龋病，所以必须注意保持口腔清洁，牙缝间使用牙线清洁，每天坚持早晚刷牙，勤漱口，定期洁牙。
- (8) 烤瓷冠修复后如有不适，应及时就医，定期往医院口腔科复查。

【牙齿充填】：

- (1) 牙齿充填术是修复受损或龋坏的牙齿，让其恢复正常的咬合功能及外观形态的一种修复方法。
- (2) 充填时，需要先去除坏死的牙体组织，清洁受损部位，再选择合适的充填材料进行修复。
- (3) 充填材料主要有银汞合金、复合树脂、玻璃离子等，应根据牙齿缺损或龋坏的不同部位来选择不同的材料修复。
- (4) 牙齿充填术后应注意避免食用坚硬的或是黏性太强的食物，日常生活中注意口腔卫生，早晚刷牙，饭后漱口。

【楔状缺损】：

- (1) 楔状缺损是牙齿颈部硬组织缓慢消耗而形成的缺损，呈“V”状，由于它的外形酷似木匠用的楔子，因而称之为楔状缺损。多见于前牙的唇颊面，以中老年患者居多。
- (2) 牙齿颈部硬组织牙釉质和牙骨质的交界部分，因为结构比较薄弱故易被磨损，其最常见的原因是采用不正确横向用力的刷牙方式，牙刷毛过硬所导致；此外，牙龈沟内的酸性分泌物，唾液 PH 值偏低、酸性食物、胃病反酸、接触酸的工作都可能使牙齿硬组织脱钙溶解。
- (3) 楔状缺损如早期出现，应立即改变不良的刷牙方式，病症就不会进展，即使不治疗也可以维持现状；如果缺损有一定的深度，则需进行牙体修补，应用树脂材料修复缺损部位。
- (4) 楔状缺损的预防主要是采用正确的刷牙方式，竖刷牙或巴氏刷牙法，避免横向刷牙，刷牙时不要用力过大，刷牙的时间至少要三分钟，不要使用刷毛过硬的牙刷。
- (5) 在咬合时，牙颈部是应力集中的区域，负担过重的时候会出现损耗，故平时应少吃坚硬食物，比如咬坚果壳、蚕豆等。

【牙结石】：

- (1) 牙结石又称牙石，是沉积在牙齿或修复体表面上已经钙化或正在钙化的菌斑或软垢。其开始时是软的，会因逐渐的钙化而变硬。它是由 75% 的磷酸钙，15-25% 的水、有机物、磷酸锰、矿酸钙及微量的钾、钠、铁所构成，并呈现出黄色、棕色或者黑色。
- (2) 牙结石通常存在于唾液腺开口处的牙齿表面（例如：下颚前牙的舌侧表面，上颚后牙的颊侧表面）和牙齿的颈部，以及口腔粘膜运动不到的牙齿表面等处。
- (3) 牙结石形成后，可伴随牙龈出血、牙龈萎缩、口臭等症状。
- (4) 牙结石是牙周病的重要病因，它会不断刺激牙周组织，并且压迫牙龈，影响血液循环，造成牙周组织的细菌感染，形成牙周囊袋，此后更易使食物残渣、牙菌斑、牙结石等的堆积，最终牙周支持组织全部破坏，导致牙齿松动，以至于不得不拔除牙齿。
- (5) 早晚刷牙、饭后漱口是防治牙结石形成的最重要措施。应采取正确的竖刷牙法和巴氏刷牙法，纠正横刷牙法。
- (6) 多吃富有维生素的粗纤维食物，如肉、蛋、各种蔬菜和水果，充分咀嚼以利于牙面清洁。少吃甜食及黏性很强的食物，不吃零食。
- (7) 建议每半年进行一次口腔健康检查，每年进行 2-3 次全口超声波洁牙术，使牙面、牙颈部经常处于洁净状态。

【牙龈萎缩】：

- (1) 牙龈生理性萎缩主要是龈缘部分存在异物又长期得不到清理，细菌滋生刺激长期存在所致；另外随着年龄的增长也会或多或少发生萎缩，致使牙龈暴露，这种生理性萎缩，是无需要治疗的。

- (2) 炎症性的牙龈萎缩，主要表现为牙龈红肿胀痛，刷牙常见出血，对冷热温度变化及酸性食物等异常敏感，妨碍进食，尤其应该注意防治。
- (3) 掌握正确竖刷法的刷牙方法，注意口腔清洁卫生，养成早晚刷牙，饭后漱口的良好习惯。
- (4) 定期到医院检查治疗，每年进行 2-3 次全口超声波洁牙术。
- (5) 补充维生素 C 等微量元素，多食水果蔬菜，戒烟限酒，避免熬夜的不良生活习惯。

汇总医生： 樊兴国

主检日期： 2023-11-11

主检医生：

分科结果

身高、体重、血压

项目名称	检查结果	项目名称	检查结果
身高	156cm	体重	51kg
血压	130/79mmHg		

***小结：**

未见异常

操作员：闫辛儿

检查日期：2023-11-09

检查医生：名燕凌

内科

项目名称	检查结果	项目名称	检查结果
心率	89 次/min	心律	齐
心脏杂音	无	心界	正常
肺部	正常	呼吸音	呼吸音清
啰音	未闻及	叩诊	叩诊呈清音
腹部触诊	腹部平软	发育	正常
肝胆	肋下未触及	脾脏	肋下未触及
双肾	无叩击痛	肠鸣音	正常
营养	良好	神经系统	正常
生理反射	生理反射存在	病理反射	病理反射未引出
颅神经	正常	运动功能	正常
深浅感觉	正常	其它	无异常发现
既往史	无		

***小结：**

未见异常

操作员：杨淑兰

检查日期：2023-11-09

检查医生：杨淑兰

外科（女）

项目名称	检查结果	项目名称	检查结果
皮肤	正常	甲状腺	无肿大
浅表淋巴结	无肿大	肛门	外痔
泌尿外生殖器	正常	四肢关节	未见异常
腹股沟	未见异常	足背动脉	正常
紫绀	无	色素沉着	无
脱毛	无	脱色	无
浮肿	无	皮下结节	无
头颅	正常	颈部	正常
乳腺	正常	脊柱	正常
直肠	未检	皮肤黄疸	无
四肢	活动正常	其他	无

*小结：

(1) 肛门：外痔

操作员：魏利平

检查日期：2023-11-09

检查医生：魏利平

眼科

项目名称	检查结果	项目名称	检查结果
视力(左)	0.6	视力(右)	0.5
辨色力	正常	眼睑	正常
结膜	正常	泪器	正常
角膜	正常	虹膜	正常
瞳孔	正常	晶状体	正常
玻璃体	正常	眼底	未见异常

*小结：

(1) 左眼视力下降

(2) 右眼视力下降

操作员：田野青 检查日期:2023-11-09 检查医生：田野青

耳鼻喉科

项目名称	检查结果	项目名称	检查结果
听力(左)	正常	听力(右)	正常
外耳道	正常	鼓膜	正常
鼻窦	正常	鼻中隔	正常
鼻腔	正常	扁桃体	无肿大
嗅觉	正常	咽喉	正常

***小结:**

未见异常

操作员：王存宝 检查日期:2023-11-09 检查医生：王存宝

妇科内诊

项目名称	检查结果	项目名称	检查结果
外阴	正常	尿道口	正常
阴道	通畅	子宫	正常
附件	正常	宫颈	光滑
后穹窿	正常		

***小结:**

未见异常

操作员：许艳华 检查日期:2023-11-09 检查医生：许艳华

口腔科

项目名称	检查结果	项目名称	检查结果
唇颊	正常	齿	左下第二磨牙&牙齿充填&左下第一双尖牙&左上尖牙&左上第一双

			尖牙&右上第一磨牙&右上第二双尖牙&右上第一双尖牙&右上尖牙&楔状缺损&牙齿充填&左上第二磨牙&右上第二磨牙&种植牙修复中&右下第一磨牙&右下第二双尖牙&右下第一双尖牙&烤瓷冠修复
齿龈	牙龈萎缩	牙周	牙结石 I 度
舌腭	正常	腮腺	正常
颌下腺	正常	颞下颌关节	正常

***小结：**

(1) 左下第二磨牙 牙齿充填 左下第一双尖牙 左上尖牙 左上第一双尖牙 右上第一磨牙 右上第二双尖牙 右上第一双尖牙 楔状缺损 左上第二磨牙 右上第二磨牙 种植牙修复中 右下第一磨牙 右下第二双尖牙 右下第一双尖牙 烤瓷冠修复 右上尖牙

(2) 牙龈萎缩

(3) 牙周：牙结石

操作员：麻剑 检查日期:2023-11-09 检查医生：麻剑

检验报告

血流变

项目名称	检查结果	单位	参考值	提示
全血粘度高切 200/s	3.63	mpas	3.36--4.32	
全血粘度中切 100/s	3.91	mpas	3.43--4.59	
全血粘度中切 50/s	4.33	mpas	3.85--5.45	
全血还原粘度高切	6.05	mpas	3.69--8.74	
全血还原粘度低切	45.28	mpas	26.87--47.57	
血浆粘度	1.45	mpas	1.26--1.70	
血沉(ESR)	8.40	mm/h	0--20	
红细胞压积	0.36	L/L	0.35--0.45	
红细胞聚集指数	4.89		3.19--5.33	
红细胞变形指数	0.85		0.53--1.11	
红细胞刚性指数	4.17		2.17--6.94	
血沉方程 K 值	22.01	mm/h	0--80.48	
全血粘度 1/s	17.75	mpas	13.79--17.91	
全血高切相对指数	2.50		1.9--3.4	
全血低切相对指数	12.24		8.1--14.2	

*小结:

未见异常

操作员：梁可欣 检查日期:2023-11-09

检查医生:陈建国

尿液分析+尿沉渣

项目名称	检查结果	单位	参考值	提示
白细胞尿	0	个/ul	0--13	
上皮细胞(EC)	0	/HP	0--28	
管型(CAST)	0	个/ul	0--1	

霉菌(尿)	0	/HP	0--0	
结晶	0	/HP	0--10	
透明度(CLA)	清亮			
胆红素(BIL)	-		阴性	
隐血(ERY)	-		阴性	
小圆上皮细胞(SRC)	0	个/ul	0--0	
维生素 C	-		阴性	
异常红细胞	0	个/ul	0--3	
红细胞(正常)	1	个/ul	0--6	
鳞状上皮细胞	0	个/ul	0--0	
粘液丝	24	个/ul	0--0	↑
颜色(Colour)	淡黄色			
尿葡萄糖(GLU)	-		阴性	
酮体(KET)	-		阴性	
比重(SG)	1.020		1.003--1.030	
酸碱度(PH)	6.0		4.5--8.0	
尿蛋白质(PRO)	-		阴性	
尿胆原(URO)	-		阴性	
亚硝酸盐(NIT)	-		阴性	
红细胞(尿)(RBC)	1	个/ul	0--6	
尿白细胞(LEU)	-		阴性	

***小结:**

粘液丝偏高(24 /HP)

操作员：祁佳佳 检查日期:2023-11-09 检查医生:陈建国

肝功七项

项目名称	检查结果	单位	参考值	提示
总蛋白(T PROT)	70.5	g/L	65--85	

白蛋白(ALB)	43.10	g/L	40--55	
球蛋白(GLB)	27.40	g/L	15--35	
白蛋白/球蛋白(ALB/GLB)	1.57		1.0--2.5	
总胆红素(TBIL)	15.40	umol/L	0--21	
丙氨酸氨基转移酶(ALT)	14.00	U/L	7--40	
门冬氨酸氨基转移酶(AST)	15.00	U/L	13--35	

***小结:**

未见异常

操作员：王文静 检查日期:2023-11-09 检查医生:陈建国

心肌酶谱

项目名称	检查结果	单位	参考值	提示
乳酸脱氢酶(LDH)	208.00	U/L	120--250	
肌酸激酶(CK)	108.00	U/L	40--200	
肌酸激酶同工酶(CK-Mb(M))	15	U/L	0--25	
高敏肌钙蛋白 (Tnl)	3.85	pg/ml	0--46.47	

***小结:**

未见异常

操作员：王文静 检查日期:2023-11-09 检查医生:陈建国

血常规（五分类）

项目名称	检查结果	单位	参考值	提示
白细胞(WBC)	4.23	10 ⁹ /L	3.5--9.5	
淋巴细胞绝对值(LY#)	1.89	10 ⁹ /L	1.1--3.2	
淋巴细胞百分比(LY%)	44.7	%	20--50	
中性粒细胞绝对值(GR#)	2.05	10 ⁹ /L	1.8--6.3	
中性粒细胞百分比(GR%)	48.5	%	40--75	

嗜碱性粒细胞绝对值(BA#)	0.02	10 ⁹ /L	0--0.06
嗜碱性粒细胞百分比(BA%)	0.4	%	0--1.0
嗜酸性粒细胞绝对值(EO#)	0.06	10 ⁹ /L	0.02--0.52
嗜酸性粒细胞百分比(EO%)	1.4	%	0.4--8.0
血小板(PLT)	262	10 ⁹ /L	125--350
血小板分布宽度(PDW)	15.7	%	15--17
平均血小板体积(MPV)	9.6	fl	6.0--14.0
血小板压积(PCT)	0.252	%	0.11--0.28
红细胞(RBC)	4.23	10 ¹² /L	3.8--5.1
血红蛋白	120	g/L	115--150
红细胞压积(HCT)	36.3	%	35--45
红细胞平均体积(MCV)	85.9	fl	82--100
平均血红蛋白含量(MCH)	28.3	pg	27--34
平均血红蛋白浓度(MCHC)	329	g/L	316--354
单核细胞绝对值(MO#)	0.21	10 ⁹ /L	0.1--0.60
单核细胞百分比(MO%)	5.0	%	3--10
红细胞分布宽度标准差(RDW-SD)	49.1	fl	35--56
红细胞分布宽度变异系数(RDW-CV)	15.0	%	10.6--16.6
大血小板比率	22.1	%	11--45
大血小板数目	58	10 ⁹ /L	30--90
未成熟粒细胞数目	0.00	10 ⁹ /L	0--999
未成熟粒细胞百分比	0.1	%	0--100
有核红细胞数目	0.000	10 ⁹ /L	0--9999
有核红细胞百分比	0.00	/100WBC	0--9999

***小结:**

未见异常

操作员：贺琰 检查日期：2023-11-09 检查医生：陈建国

肾功三项

项目名称	检查结果	单位	参考值	提示
肌酐(CREA)	49.00	umol/L	41--73	
尿酸(UA)	210.00	umol/L	140--340	
尿素测定 (Urea)	6.80	mmol/L	2.6--7.5	

***小结：**

未见异常

操作员：王文静 检查日期：2023-11-09 检查医生：陈建国

空腹血糖

项目名称	检查结果	单位	参考值	提示
葡萄糖(GLU)	4.51	mmol/L	3.89--6.1	

***小结：**

未见异常

操作员：王文静 检查日期：2023-11-09 检查医生：陈建国

血脂四项

项目名称	检查结果	单位	参考值	提示
动脉硬化指数	3.18		1.31--3.19	
总胆固醇(CHOL)	9.85	mmol/L	2.59--5.2	↑
甘油三脂(TG)	0.98	mmol/L	0.7--1.7	
低密度脂蛋白(LDL)	6.56	mmol/L	0--4.13	↑
高密度脂蛋白(HDL)	2.06	mmol/L	0.77--1.55	↑

***小结：**

总胆固醇(CHOL)偏高(9.85 mmol/L) 低密度脂蛋白(LDL)偏高(6.56 mmol/L) 高密度脂蛋白(HDL)偏高(2.06 mmol/L)

人乳头瘤病毒检查 (HPV)

项目名称	检查结果	单位	参考值	提示
人乳头瘤病毒 (HPV)	HPV 低危型：阴性 HPV 高危型：阴性			

***小结:**

HPV 低危型：阴性

HPV 高危型：阴性

大同现代医学检验实验室

液基薄层细胞学图文报告

ID: 2023091284

病理号: 087465

姓名: 邢玉瑾

性别: 女

年龄: 55岁

送检科室:

电话号码: 15935304304

床号:

病历号:

体检号: 2309220651

送检医院: 大同瑞慈康复体检

送检日期: 2023-11-09

末次月经:

送检医生:

采样日期:

报告日期: 2023-11-09

标本满意度: 满意

细胞量: >45%

红细胞:

经期样本:

颈管细胞:

化生细胞:

鳞状细胞:

宫颈柱状细胞:

未见上皮内病变/恶性细胞:

正常范围内:

- 良性反应性改变:
- 炎症:
 - 轻度:
 - 中度:
 - 重度:
 - 放疗:
 - 妊娠:
 - 萎缩性:
 - 宫内避孕器:
 - 其他:

病原体: 滴虫感染: 念珠菌感染: 细菌感染:

提示 HPV 感染: 疱疹病毒感染:

鳞状上皮细胞分析:

- 非典型鳞状细胞:
- 倾向上皮内瘤变:
 - 倾向良性反应性改变:
 - 不能明确意义(ASC-US):
 - 不排除高度病变(ASC-H):
- 上皮内低度病变: 鳞癌:
- 上皮内高度病变:
- CIN2:
 - CIN3:

腺上皮细胞分析:

非典型腺细胞:

- 宫内膜:
- 来源不明:

非典型腺细胞(宫颈管):

- 倾向原位腺癌:
- 不能明确意义:
- 倾向良性反应性改变:

腺癌:

- 宫颈管:
- 宫内膜:
- 其它:

炎细胞:

- 轻度:
- 中度:
- 重度:

可疑腺癌:

诊断意见: 未见上皮内病变或恶性细胞 (NILM)。

建议:

报告医师: 张荣生

地址: 大同市魏都大道 79 号, 本报告医师签字后有效
咨询: 0352-2830587 4006-122-995

妇科细胞学是筛查项目, 出于技术原因, 可能会有假阴性结果, 本检测仅对来样负责, 如果对结果有疑义, 请在收到报告 7 天内与我们联系。

瑞慈健康体检

人乳头瘤病毒（HPV）基因分型检测报告

姓名：邢玉瑾 科室：妇科 病历号：
性别：女 房/床号： 标本编号： 133313
年龄：55 送检医生： 接收日期： 2023年11月09日
电话： 门诊/住院号 标本条码号： 2311093000308
临床诊断：

标本类型：宫颈脱落细胞 标本状态：可用
检测方法：反向点杂交法
检测内容：低危型：HPV6、11、42、43、81、83
高危型：HPV16、18、31、33、35、39、45、51、52、53、56、58、59、66、68、73、82

检测结果：低危型：阴性
高危型：阴性

6	11	16	18	31	33	35	39	编号
42	43	45	51	52	53	56	58	133313
59	66	68	73	81	82	83	IC ●	HPV

结果分析及提示：

- HPV感染是宫颈癌的主要病因，大部分HPV感染会自行消退，与年龄及个人免疫能力有关。
- HPV基因分型检测是宫颈病变及宫颈癌筛查的重要手段。
- 低危型HPV感染能引起良性病变，如生殖器湿疣。
- 高危型HPV持续感染导致宫颈高级别病变的风险显著增加。

检测日期：2023年11月10日 检测者：李佳敏 审核者：康建忠

备注：本报告仅对所检测样本负责，结果分析和提示仅供临床参考。

大同瑞慈康复医院 12导联心电图报告

邢玉瑾 女 55岁

体检号:450764

病床号:

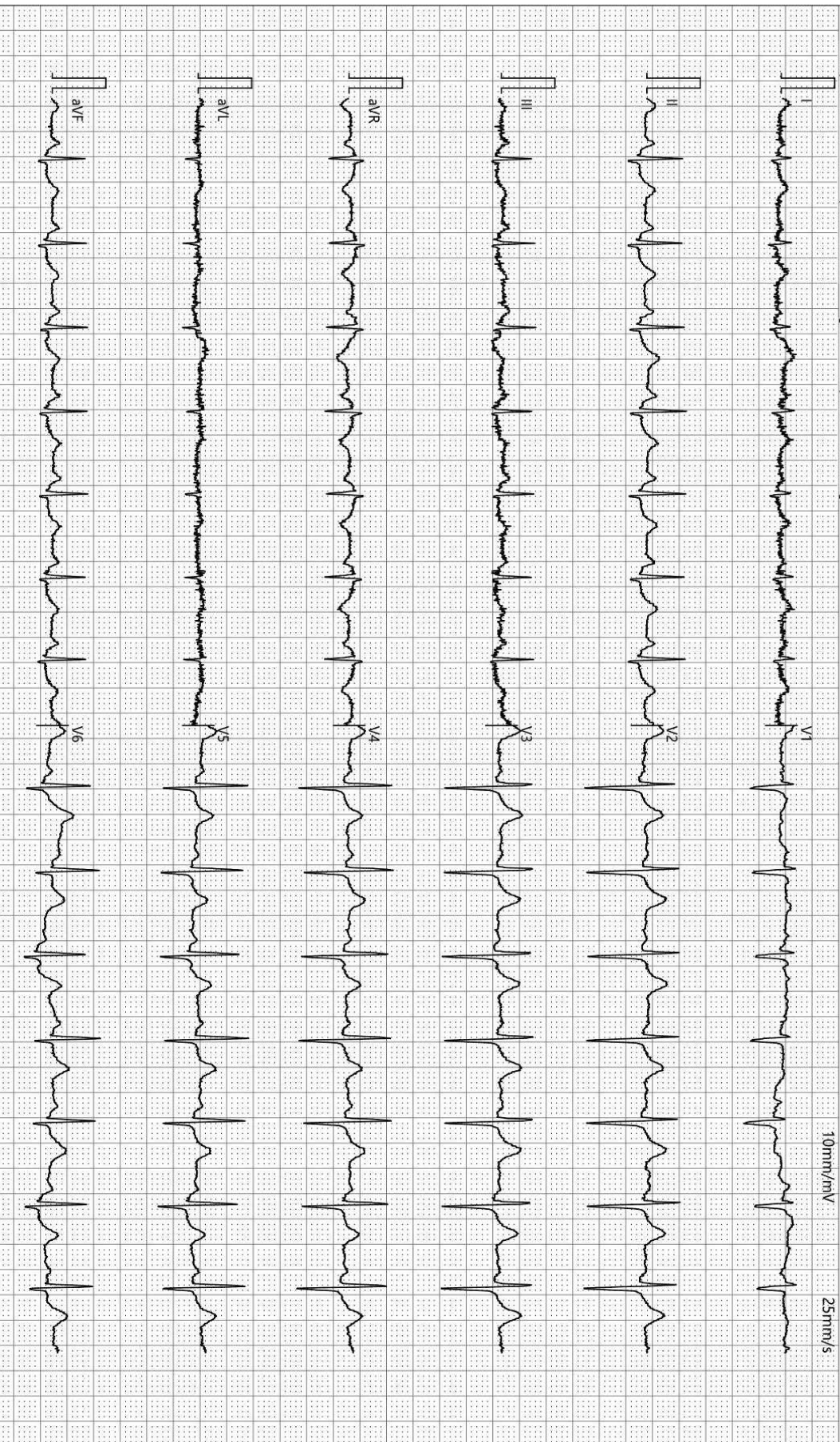
诊断结果:

- 1.窦性心律
- 2.正常心电图

诊断医生:

曹志 陶志峰

HR : 89bpm [60 ~ 100bpm]
P : 107ms [0 ~ 110ms]
PR : 147ms [120 ~ 200ms]
QRS : 85ms [60 ~ 100ms]
QT/QTc : 361/440ms [320 ~ 440/0 ~ 460ms]
P/QRS/T : 69/80/55deg. [0 ~ 75/-30 ~ 90/0 ~ 75deg]
RV5/SV1 : 0.942/0.541mV [0.0 ~ 2.5/0.0 ~ 2.0mV]



检查时间:2023-11-09 10:07:03

诊断时间:2023-11-09 10:10:17

SEMIP V1.90

仅供临床参考

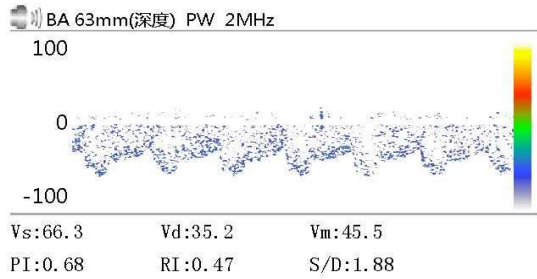
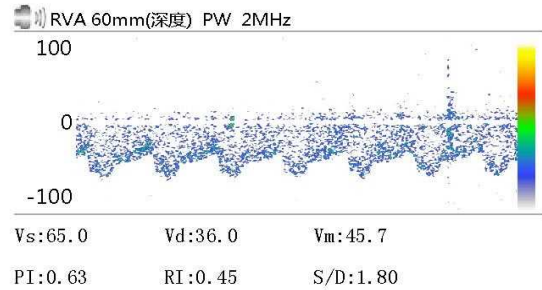
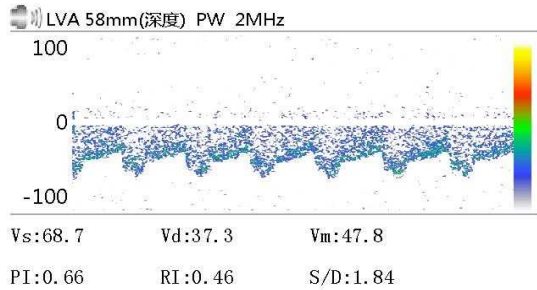
Text



大同瑞慈健康体检

颅内多普勒血流图 (TCD) 检查报告单

姓名: 邢玉瑾 性别: 女 年龄: 55 岁 检查号: 2309220651
 申请科室: 体检科 申请医师: 李菊蓉 检查类型: 颅内血管 床号:



Vs: Vd: Vm:
 PI: RI: S/D:

Vs: Vd: Vm:
 PI: RI: S/D:

Vs: Vd: Vm:
 PI: RI: S/D:

医生意见
 结论: 椎-基底动脉脑血管超声未见异常。

李菊蓉

检查日期: 2023-11-09

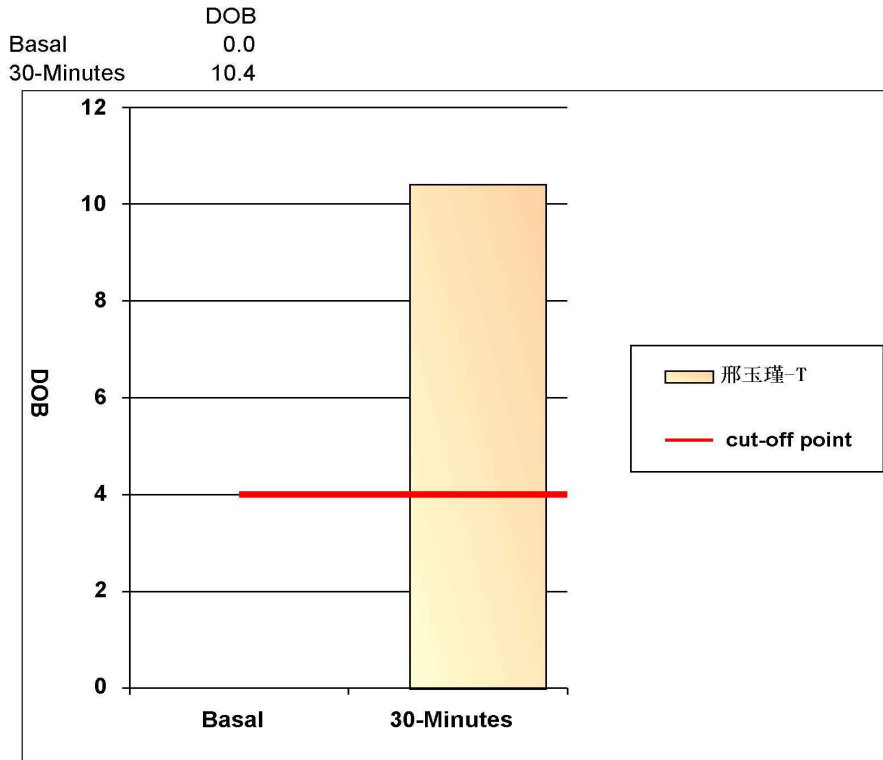
本报告单仅提供临床参考

大同瑞慈健康体检

¹³C呼气试验检验报告

患者姓名	邢玉瑾-T	年龄	55	性别	女
患者 ID	2309220651	日期	2023年11月09日	联系电话	
申请医生		备注		设备型号	YH08

¹³C呼气试验



阳性参考值 (Delta Over Baseline(DOB)):

30分钟的DOB值:	≥	4.0	阳性+
	<	4.0	阴性-

检测结果: DOB= 10.4 阳性+

结论: 您本次检测的结果为阳性, 有幽门螺杆菌感染

检测医生: 曹居杰

大同瑞慈健康体检

骨密度检测报告

受检者信息

受检者ID: 2309220651

姓名: 邢玉瑾-T

出生年月日: 1964/1/28

年龄: 59

性别: 女

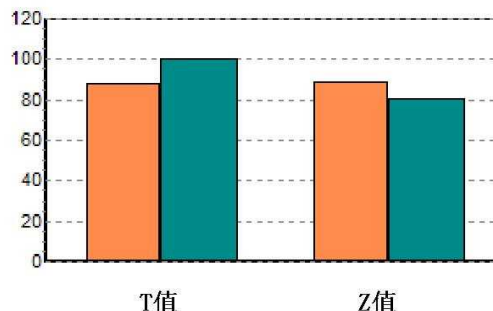
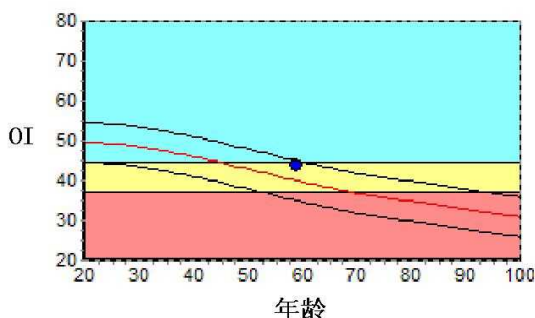
测定部位(右/左): 右

测定结果

测定日期: 2023/11/9 10:00:09

测试编号: 1/1

受测者 平均值



数据库: Asia

OI: 43.8

SOS: 1360.9 m/s, BUA: 23.2

T值: -1.16


Z值: 0.78

成人比: 88.3 %


同龄比: 109.7 %

OPR: N/A %


结果分析



正常



骨质减少



骨质疏松

注解

以上结论仅供参考

科室:

医生签名:

医院地址 大同瑞慈健康体检

地址 大同市平城区魏都大道79号

联系电话 0352-2824444

操作者 名燕凌

双源 CT 诊断图文报告

流水号: 2309220651

影像号: CT20231109041

姓名: 邢玉瑾

年龄: 55 岁

性别: 女

检查设备: 西门子量子双源 CT

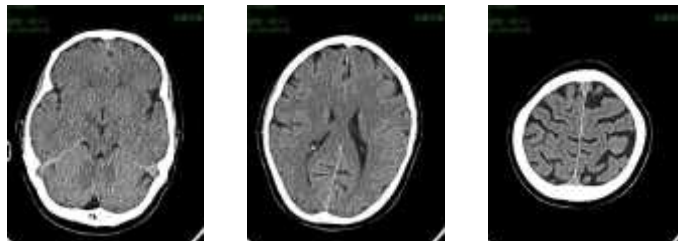体检号: 450764

申请医院: 本院

体检科室: 体检科

检查部位: 脑部双源 CT

经典图像:



影像所见:

颅脑结构双侧对称, 脑实质内未见异常密度。中线结构居中。脑沟、裂、池及脑室系统等未见异常。

影像诊断:

颅脑未见明显异常

报告医师: 剧艳军

检查日期: 2023-11-09

审核医师: 剧艳军

报告日期: 2023-11-09

双源 CT 诊断图文报告

流水号: 2309220651

影像号: CT20231109040

姓名: 邢玉瑾

年龄: 55 岁

性别: 女

检查设备: 西门子量子双源 CT

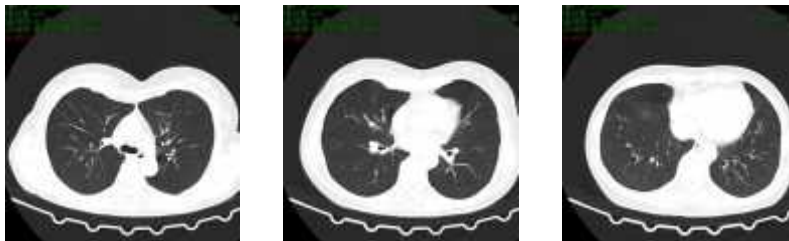体检号: 450764

申请医院: 本院

体检科室: 体检科

检查部位: 肺部双源 CT

经典图像:



影像所见:

胸廓对称, 骨性肋骨完整, 胸壁软组织结构良好, 两肺支气管血管纹理走行分布良好, 支气管束结构清晰, 双肺通气良好。肺门结构未见异常。纵隔无偏移, 段以上支气管通畅。心影及大血管形态结构正常, 纵隔内未见肿大淋巴结。胸膜未见异常。

影像诊断:

胸部未见明显异常

报告医师: 剧艳军

检查日期: 2023-11-09

审核医师: 剧艳军

报告日期: 2023-11-09

超声诊断图文报告

流水号: 2309220651

影像号: 1445038

姓名: 邢玉瑾

年龄: 55 岁

性别: 女

检查设备: Vivid E95

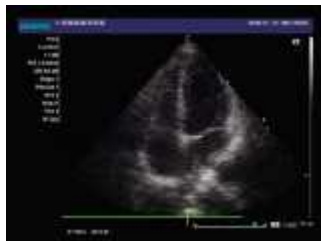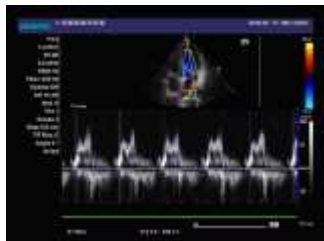
体检号: 450764

申请医院: 本院

体检科室: 体检科

检查部位: 心脏彩超

经典图像:



影像所见:

超声测量 (单位: mm)

升主动脉内径 27 (32±3mm)

左房内径 24 (35mm)

室间隔 10 (8-11mm)

左室内径 42 (47±4mm)

左室后壁 10 (8-11mm)

EF67% (50-80%)

右室内径 25 (36±4mm)

右房内径 28 (36±4mm)

FS37% (28-41%)

主肺动脉内径 20 (23±3mm)

升主动脉内径正常, 心脏各腔室大小正常, 室间隔厚度正常, 左室壁未见明显节段性运动异常, 各瓣膜及启闭功能未见明显异常, 舒张期二尖瓣口血流频谱 E/A<1, 心包腔未见积液。

影像诊断:

左室舒张功能减低

报告医师: 李菊蓉

检查日期: 2023-11-09

审核医师: 李菊蓉

报告日期: 2023-11-09

超声诊断图文报告

流水号: 2309220651

影像号: 1445040

姓名: 邢玉瑾

年龄: 55 岁

性别: 女

检查设备: Vivid E95

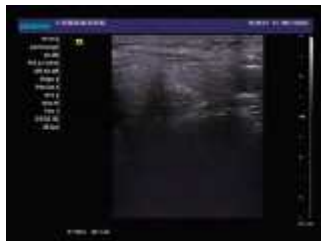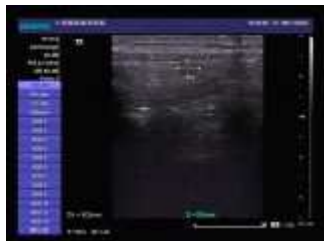体检号: 450764

申请医院: 本院

体检科室: 体检科

检查部位: 甲状腺彩超

经典图像:



影像所见:

甲状腺双侧叶形态正常, 包膜完整, 于右侧叶探及数个低回声结节, 大者约 0.5*0.4cm, 形态规则, 边界清, 余实质回声均匀, CDFI: 未见异常血流信号。

双侧颈部未见明显肿大淋巴结。

影像诊断:

甲状腺右侧叶结节 (多发) TI-RADS III 级 定期复查

报告医师: 李菊蓉

检查日期: 2023-11-09

审核医师: 李菊蓉

报告日期: 2023-11-09

超声诊断图文报告

流水号: 2309220651

影像号: 1445042

姓名: 邢玉瑾

年龄: 55 岁

性别: 女

检查设备: Vivid E95

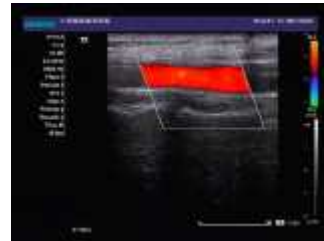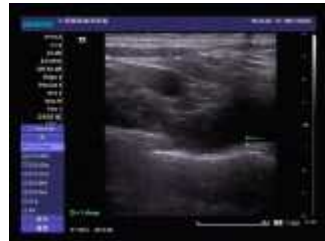体检号: 450764

申请医院: 本院

体检科室: 体检科

检查部位: 颈部血管彩超

经典图像:



影像所见:

右锁骨下动脉起始处内中局部增厚, 厚约 1.4mm, 双侧颈总动脉、颈内、颈外动脉起始段内中膜不增厚, 内壁欠光滑, 管壁未见明确强回声斑。CDFI: 血流充盈好。PW: 频谱形态正常。

双侧椎动脉走行正常, 椎动脉内径正常, 管壁不厚, 管腔内为无回声, CDFI: 血流充盈好。PW: 频谱正常。

	内径 mm	流速 cm/s	RI
左侧椎动脉	3.2	66.0	0.62
右侧椎动脉	3.1	56.0	0.61

影像诊断:

右锁骨下动脉起始处内中局部增厚

报告医师: 李菊蓉

检查日期: 2023-11-09

审核医师: 李菊蓉

报告日期: 2023-11-09

超声诊断图文报告

流水号: 2309220651

影像号: 1445044

姓名: 邢玉瑾

年龄: 55 岁

性别: 女

检查设备: Vivid E95

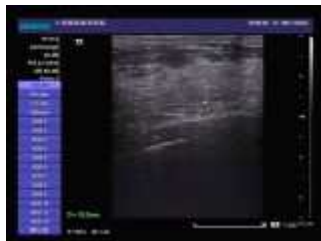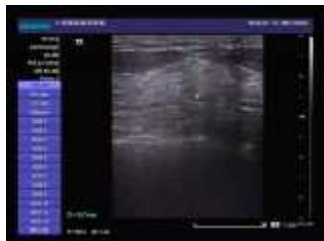体检号: 450764

申请医院: 本院

体检科室: 体检科

检查部位: 乳腺彩超

经典图像:



影像所见:

双侧乳腺腺体层次清晰, 右乳腺体厚 1.0cm, 左乳腺体厚 1.0cm, 乳导管未见扩张, 未见明显占位性病变, CDFI: 未见异常血流信号。

双侧腋下未见明显肿大淋巴结。

影像诊断:

双侧乳腺未见明显异常

报告医师: 李菊蓉

检查日期: 2023-11-09

审核医师: 李菊蓉

报告日期: 2023-11-09

超声诊断图文报告

流水号: 2309220651

影像号: 1445046

姓名: 邢玉瑾

年龄: 55 岁

性别: 女

检查设备: Vivid E95

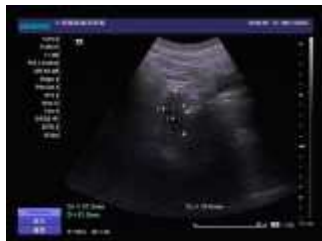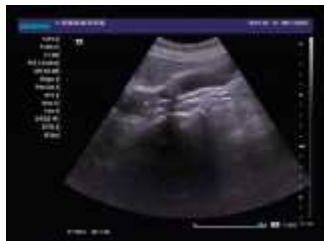体检号: 450764

申请医院: 本院

体检科室: 体检科

检查部位: 全腹彩超

经典图像:



影像所见:

肝脏大小形态正常, 包膜光滑完整, 实质回声细腻增强, 肝内管道系统走行欠清晰, 门静脉及肝内胆管不扩张。
胆囊大小形态正常, 壁不厚、光滑, 囊内透声好, 肝外胆管不扩张。
胰腺大小形态正常, 实质回声均匀, 主胰管不扩张。
脾脏大小形态正常, 实质回声均匀, 脾门静脉不宽。
双肾大小形态正常, 皮髓质分界清晰, 集合系统未见分离, 双侧输尿管未见扩张。
膀胱充盈佳, 未见明显异常。
绝经后子宫, 大小约 2.7*2.0*2.9cm, 肌壁回声均匀, 内膜线欠清晰, 宫颈厚约 2.1cm, 双侧附件区未见异常。

影像诊断:

脂肪肝 (轻度)

报告医师: 李菊蓉

检查日期: 2023-11-09

审核医师: 李菊蓉

报告日期: 2023-11-09