



2309220636

大同瑞慈健康体检

报 告 册

体检编号	450749	工号	135
姓名	白美琴		
性别	女	年龄	39岁
单位	中国银行大同分行		
部门	中国银行大同分行		
联系电话	18103529899		
体检日期	2023-12-16		

尊敬的白美琴女士您好！

首先，瑞慈健康体检全体员工欢迎您的光临，并对您的信任表示衷心的感谢！

您于 2023-12-16 （体检编号：450749）完成健康检查，本机构的各科医生已根据您的体检项目及结果，汇总成此份健康体检报告，并经总检医生审核。据此提出对您健康状况的综合分析及建议。

瑞慈健康体检倡导“大健康、大康复”，提出“健康是第一财富（Rich）”的人文理念。希望您仔细阅读并妥善地保管此份健康体检报告，并认真关注报告中的提示与建议，若您对报告内容有任何疑问，可直接与瑞慈健康体检客服部联系，进一步咨询。

健康体检咨询电话：**0352-2824444**

客户服务咨询电话：**0352-2830597**

400-6112995

瑞慈健康体检报告由下列内容组成：

第一部分：主检报告

第二部分：分科分项结果

第三部分：检验报告

第四部分：附表

主检报告

检查综述

- 1、【**肝功七项**】 丙氨酸氨基转移酶(ALT)偏低(4.00 U/L)
- 2、【**尿液分析+尿沉渣**】 鳞状上皮细胞偏高(12 /HP) 粘液丝偏高(3 /HP)
- 3、【**MR检查**】 1、腰椎MRI扫描未见异常 2、胸12椎体血管瘤
- 4、【**妇科内诊**】 (1)宫颈锥切术后
- 5、【**乳腺彩超**】 1.双乳囊肿 2.右乳多发结节 BI-RADS 3级
- 6、【**全腹彩超**】 1.轻度脂肪肝 2.宫颈多发纳囊 3.右侧附件区囊性结构 建议复查

医生建议

【丙氨酸氨基转移酶(ALT)偏低】：

- (1)建议消化内科结合临床参考。

【鳞状上皮细胞偏高】：

(1)在生理情况下，机体正常的新陈代谢都会引起鳞状上皮细胞的脱离，这是一种正常的机体现象。如果长时间出现鳞状上皮细胞偏高的现象时，则有可能是尿路感染、泌尿系统结石等因素导致，应及时往泌尿外科进一步诊断治疗。

【粘液丝偏高】：

- (1)尿常规中粘液丝是由尿路中细胞分泌出来的，在有尿路感染时分泌会明显增多，且伴有炎症细胞的出现。
- (2)粘液丝偏高，可分为生理性偏高和病理性偏高两种，生理性偏高一般是由于喝水较少导致的尿液浓缩，一般在喝水后就能达到稀释的效果。
- (3)病理性的粘液丝偏高是由于泌尿系炎症或者是前列腺炎导致的，需要注意观察，多喝水，同时有白细胞等炎症细胞增多时，应及时服用抗感染药物治疗。如果仅有粘液丝的增多而没有白细胞等炎症细胞增多时，尿路有炎症的可能性不大。
- (4)建议平时饮食注意清淡，多喝水，少吃油腻和辛辣的食物，要注意个人清洁卫生，勤洗阴部，注意休息。

【椎体血管瘤】：

- (1)建议往脊柱外科复诊；定期复查。

【宫颈锥切术后】：

- (1)建议妇科定期复查。

【双乳囊肿】：

- (1)乳腺囊肿为良性病变，B超表现为无回声结节，其分为单纯性囊肿和积乳囊肿两种。
- (2)单纯囊肿是由于内分泌紊乱引起乳腺导管上皮增生，致使导管延伸迂曲折叠，折叠处管壁因缺血发生坏死，形成囊肿。积乳囊肿主要是由于泌乳期某一乳腺导管阻塞，引起乳汁淤积而引起囊肿。建议随诊观察，必要时外科诊治。

【右乳多发结节】：

- (1) 乳腺结节是乳腺组织导管和乳小叶在结构上的退行性变及进行性结缔组织的生长，主要以乳房周围性疼痛为特征，或在情绪变化、劳累、天气变化时加重，每月月经前疼痛加剧，行经后疼痛减退或消失。其主要原因是由于内分泌失调。
- (2) 建议少吃刺激性食物或进行药物治疗干预，必要时外科诊治。

【轻度脂肪肝】：

- (1) 脂肪肝是指肝脏被脂肪浸润，为一种多病因引起的获得性疾病。
- (2) 脂肪肝是以肝细胞脂肪变性和脂肪蓄积为病理特征，最常见易患因素有超重或肥胖、进食油腻食物、高脂血症（尤其甘油三酯升高）、营养失调（营养过量或不足）、饮酒、高脂血症、少运动、糖耐量异常、减肥造成体重急剧下降、营养不良、中毒和药物等。
- (3) 当肝内脂类（主要为甘油三酯）含量超过肝重的 5% 时为脂肪肝。脂肪肝是一个常见的临床现象，不是一个独立性的疾病。
- (4) 值得注意的是，过多的脂肪在肝组织、肝细胞内浸润，引起肝细胞肿大，严重可致肝硬化。脂肪肝是可逆性的，合理饮食、运动及治疗后可恢复。
- (5) 合理控制饮食，控制总摄入量，低盐、低脂和低糖类饮食，少吃动物内脏，多吃蔬菜水果；
- (6) 控制危险因素，如控制体重、改善胰岛素抵抗、调整血脂紊乱，戒酒、戒烟，坚持长期有氧运动，加强体育锻炼；
- (7) 定期复查腹部彩超、血脂、肝功能。

【右侧附件区囊性结构】：

- (1) 建议往妇科进一步诊断治疗。

【宫颈多发纳囊】：

- (1) 为宫颈腺管口阻塞，腺体分泌物引流受阻、潴留形成囊肿。对小的囊肿，无任何临床症状可不予处理；若囊肿大，或合并感染，可用微波治疗，或采用激光照射。
- (2) 建议妇科诊断治疗。

汇总医生： 樊兴国

主检日期： 2023-12-18

主检医生：

分科结果

内科

项目名称	检查结果	项目名称	检查结果
心率	85 次/min	心律	齐
心脏杂音	无	心界	正常
肺部	正常	呼吸音	呼吸音清
啰音	未闻及	叩诊	叩诊呈清音
腹部触诊	腹部平软	发育	正常
肝胆	肋下未触及	脾脏	肋下未触及
双肾	无叩击痛	肠鸣音	正常
营养	良好	神经系统	正常
生理反射	生理反射存在	病理反射	病理反射未引出
颅神经	正常	运动功能	正常
深浅感觉	正常	其它	无异常发现
既往史	无		

***小结：**

未见异常

操作员：杨淑兰

检查日期：2023-12-16

检查医生：杨淑兰

妇科内诊

项目名称	检查结果	项目名称	检查结果
外阴	正常	尿道口	正常
阴道	通畅	子宫	正常
附件	正常	宫颈	宫颈锥切术后
后穹窿	正常		

***小结：**

(1) 宫颈锥切术后

操作员：许艳华

检查日期：2023-12-16

检查医生：许艳华

检验报告

血流变

项目名称	检查结果	单位	参考值	提示
全血粘度高切 200/s	3.82	mpas	3.36--4.32	
全血粘度中切 100/s	4.08	mpas	3.43--4.59	
全血粘度中切 50/s	4.45	mpas	3.85--5.45	
全血还原粘度高切	6.03	mpas	3.69--8.74	
全血还原粘度低切	35.41	mpas	26.87--47.57	
血浆粘度	1.35	mpas	1.26--1.70	
血沉(ESR)	6.30	mm/h	0--20	
红细胞压积	0.41	L/L	0.35--0.45	
红细胞聚集指数	4.15		3.19--5.33	
红细胞变形指数	0.83		0.53--1.11	
红细胞刚性指数	4.47		2.17--6.94	
血沉方程 K 值	20.89	mm/h	0--80.48	
全血粘度 1/s	15.87	mpas	13.79--17.91	
全血高切相对指数	2.83		1.9--3.4	
全血低切相对指数	11.75		8.1--14.2	

*小结:

未见异常

操作员：乔叶 检查日期:2023-12-16

检查医生:陈建国

尿液分析+尿沉渣

项目名称	检查结果	单位	参考值	提示
白细胞尿	1	个/ul	0--13	
上皮细胞(EC)	12	/HP	0--28	
管型(CAST)	0	个/ul	0--1	

霉菌(尿)	0	/HP	0--0	
结晶	0	/HP	0--10	
透明度(CLA)	清亮			
胆红素(BIL)	-		阴性	
隐血(ERY)	-		阴性	
小圆上皮细胞(SRC)	0	个/ul	0--0	
维生素 C	-		阴性	
异常红细胞	0	个/ul	0--3	
红细胞(正常)	0	个/ul	0--6	
鳞状上皮细胞	12	个/ul	0--0	↑
粘液丝	3	个/ul	0--0	↑
颜色(Colour)	淡黄色			
尿葡萄糖(GLU)	-		阴性	
酮体(KET)	-		阴性	
比重(SG)	1.020		1.003--1.030	
酸碱度(PH)	6.5		4.5--8.0	
尿蛋白质(PRO)	-		阴性	
尿胆原(URO)	-		阴性	
亚硝酸盐(NIT)	-		阴性	
红细胞(尿)(RBC)	0	个/ul	0--6	
尿白细胞(LEU)	-		阴性	

***小结:**

鳞状上皮细胞偏高(12 /HP) 粘液丝偏高(3 /HP)

操作员：赵伟 检查日期:2023-12-16 检查医生:陈建国

肝功七项

项目名称	检查结果	单位	参考值	提示
总蛋白(T PROT)	74.6	g/L	65--85	

白蛋白(ALB)	43.60	g/L	40--55	
球蛋白(GLB)	31.00	g/L	15--35	
白蛋白/球蛋白(ALB/GLB)	1.41		1.0--2.5	
总胆红素(TBIL)	13.20	umol/L	0--21	
丙氨酸氨基转移酶(ALT)	4.00	U/L	7--40	↓
门冬氨酸氨基转移酶(AST)	22.00	U/L	13--35	

***小结:**

丙氨酸氨基转移酶(ALT)偏低(4.00 U/L)

操作员：王小雪 检查日期:2023-12-16 检查医生:陈建国

心肌酶谱

项目名称	检查结果	单位	参考值	提示
乳酸脱氢酶(LDH)	131.00	U/L	120--250	
肌酸激酶(CK)	72.00	U/L	40--200	
肌酸激酶同工酶(CK-Mb(M))	14	U/L	0--25	
高敏肌钙蛋白(Tnl)	2.40	pg/ml	0--46.47	

***小结:**

未见异常

操作员：王小雪 检查日期:2023-12-16 检查医生:陈建国

血常规（五分类）

项目名称	检查结果	单位	参考值	提示
白细胞(WBC)	5.11	10 ⁹ /L	3.5--9.5	
淋巴细胞绝对值(LY#)	2.32	10 ⁹ /L	1.1--3.2	
淋巴细胞百分比(LY%)	45.7	%	20--50	
中性粒细胞绝对值(GR#)	2.38	10 ⁹ /L	1.8--6.3	
中性粒细胞百分比(GR%)	46.5	%	40--75	

嗜碱性粒细胞绝对值(BA#)	0.01	10 ⁹ /L	0--0.06
嗜碱性粒细胞百分比 (BA%)	0.1	%	0--1.0
嗜酸性粒细胞绝对值(EO#)	0.08	10 ⁹ /L	0.02--0.52
嗜酸性粒细胞百分比 (EO%)	1.5	%	0.4--8.0
血小板(PLT)	296	10 ⁹ /L	125--350
血小板分布宽度(PDW)	15.7	%	15--17
平均血小板体积(MPV)	9.4	fl	6.0--14.0
血小板压积(PCT)	0.278	%	0.11--0.28
红细胞(RBC)	4.70	10 ¹² /L	3.8--5.1
血红蛋白	132	g/L	115--150
红细胞压积(HCT)	41.3	%	35--45
红细胞平均体积(MCV)	87.9	fl	82--100
平均血红蛋白含量(MCH)	28.1	pg	27--34
平均血红蛋白浓度(MCHC)	319	g/L	316--354
单核细胞绝对值(MO#)	0.32	10 ⁹ /L	0.1--0.60
单核细胞百分比(MO%)	6.2	%	3--10
红细胞分布宽度标准差 (RDW-SD)	44.1	fl	35--56
红细胞分布宽度变异系数 (RDW-CV)	13.1	%	10.6--16.6
大血小板比率	20.0	%	11--45
大血小板数目	59	10 ⁹ /L	30--90
未成熟粒细胞数目	0.00	10 ⁹ /L	0--999
未成熟粒细胞百分比	0.0	%	0--100
有核红细胞数目	0.000	10 ⁹ /L	0--9999
有核红细胞百分比	0.00	/100WBC	0--9999

***小结:**

未见异常

操作员：贺琰 检查日期：2023-12-16 检查医生：陈建国

肾功三项

项目名称	检查结果	单位	参考值	提示
肌酐(CREA)	56.00	umol/L	41--73	
尿酸(UA)	335.00	umol/L	140--340	
尿素测定 (Urea)	5.00	mmol/L	2.6--7.5	

***小结：**

未见异常

操作员：王小雪 检查日期：2023-12-16 检查医生：陈建国

空腹血糖

项目名称	检查结果	单位	参考值	提示
葡萄糖(GLU)	5.46	mmol/L	3.89--6.1	

***小结：**

未见异常

操作员：王小雪 检查日期：2023-12-16 检查医生：陈建国

血脂四项

项目名称	检查结果	单位	参考值	提示
动脉硬化指数	2.39		1.31--3.19	
总胆固醇(CHOL)	4.13	mmol/L	2.59--5.2	
甘油三脂(TG)	0.95	mmol/L	0.7--1.7	
低密度脂蛋白(LDL)	2.73	mmol/L	0--4.13	
高密度脂蛋白(HDL)	1.14	mmol/L	0.77--1.55	

***小结：**

未见异常

操作员：王小雪 检查日期：2023-12-16 检查医生：陈建国

人乳头瘤病毒检查 (HPV)

项目名称	检查结果	单位	参考值	提示
HPV 高危亚型 16	阴性(-)		阴性	
HPV 高危亚型 18	阴性(-)		阴性	
HPV 高危亚型 31	阴性(-)		阴性	
HPV 高危亚型 26	阴性(-)		阴性	
HPV 高危亚型 33	阴性(-)		阴性	
HPV 高危亚型 35	阴性(-)		阴性	
HPV 高危亚型 39	阴性(-)		阴性	
HPV 高危亚型 45	阴性(-)		阴性	
HPV 高危亚型 51	阴性(-)		阴性	
HPV 高危亚型 52	阴性(-)		阴性	
HPV 高危亚型 53	阴性(-)		阴性	
HPV 高危亚型 56	阴性(-)		阴性	
HPV 高危亚型 58	阴性(-)		阴性	
HPV 高危亚型 59	阴性(-)		阴性	
HPV 高危亚型 66	阴性(-)		阴性	
HPV 高危亚型 68	阴性(-)		阴性	
HPV 高危亚型 73	阴性(-)		阴性	
HPV 高危亚型 82	阴性(-)		阴性	
HPV 低危亚型 6	阴性(-)		阴性	
HPV 低危亚型 11	阴性(-)		阴性	
HPV 低危亚型 42	阴性(-)		阴性	
HPV 低危亚型 43	阴性(-)		阴性	
HPV 低危亚型 81	阴性(-)		阴性	

***小结:**

未见异常

姓名：白美琴 性别：女 年龄：39 登记流水：2309220636 体检日期：2023-12-16

操作员：刘慧芳 检查日期:2023-12-17 检查医生:康建忠

大同现代医学检验实验室

液基薄层细胞学图文报告

ID: 2023093530

病理号: 089141

姓名: 白美琴

性别: 女

年龄: 39岁

送检科室:

电话号码: 18103529899

床号:

病历号:

体检号: 2309220636

送检医院: 大同瑞慈康复体检

送检日期: 2023-12-17

末次月经:

送检医生:

采样日期:

报告日期: 2023-12-17

标本满意度: 满意

细胞量: >45%

红细胞:

经期样本:

颈管细胞:

化生细胞:

鳞状细胞:

宫颈柱状细胞:

未见上皮内病变/恶性细胞:

正常范围内:

- 良性反应性改变:
- 炎症:
 - 轻度:
 - 中度:
 - 重度:
 - 放疗:
 - 妊娠:
 - 萎缩性:
 - 宫内避孕器:
 - 其他:

病原体: 滴虫感染: 念珠菌感染: 细菌感染:

提示 HPV 感染: 疱疹病毒感染:

鳞状上皮细胞分析:

- 非典型鳞状细胞:
- 倾向上皮内瘤变:
 - 倾向良性反应性改变:
 - 不能明确意义(ASC-US):
 - 不排除高度病变(ASC-H):
- 上皮内低度病变: 鳞癌:
- 上皮内高度病变:
- CIN2:
 - CIN3:

腺上皮细胞分析:

非典型腺细胞:

- 宫内膜:
- 来源不明:

非典型腺细胞(宫颈管):

- 倾向原位腺癌:
- 不能明确意义:
- 倾向良性反应性改变:

腺癌:

- 宫颈管:
- 宫内膜:
- 其它:

炎细胞:

- 轻度:
- 中度:
- 重度:

可疑腺癌:

诊断意见: 未见上皮内病变或恶性细胞 (NILM)。

建议:

报告医师: 张荣生

地址: 大同市魏都大道 79 号, 本报告医师签字后有效
咨询: 0352-2830587 4006-122-995

妇科细胞学是筛查项目, 出于技术原因, 可能会有假阴性结果, 本检测仅对来样负责, 如果对结果有疑义, 请在收到报告 7 天内与我们联系。

大同瑞慈康复医院 12导联心电图报告

白美琴 女 39岁

体检号:450749

病床号:

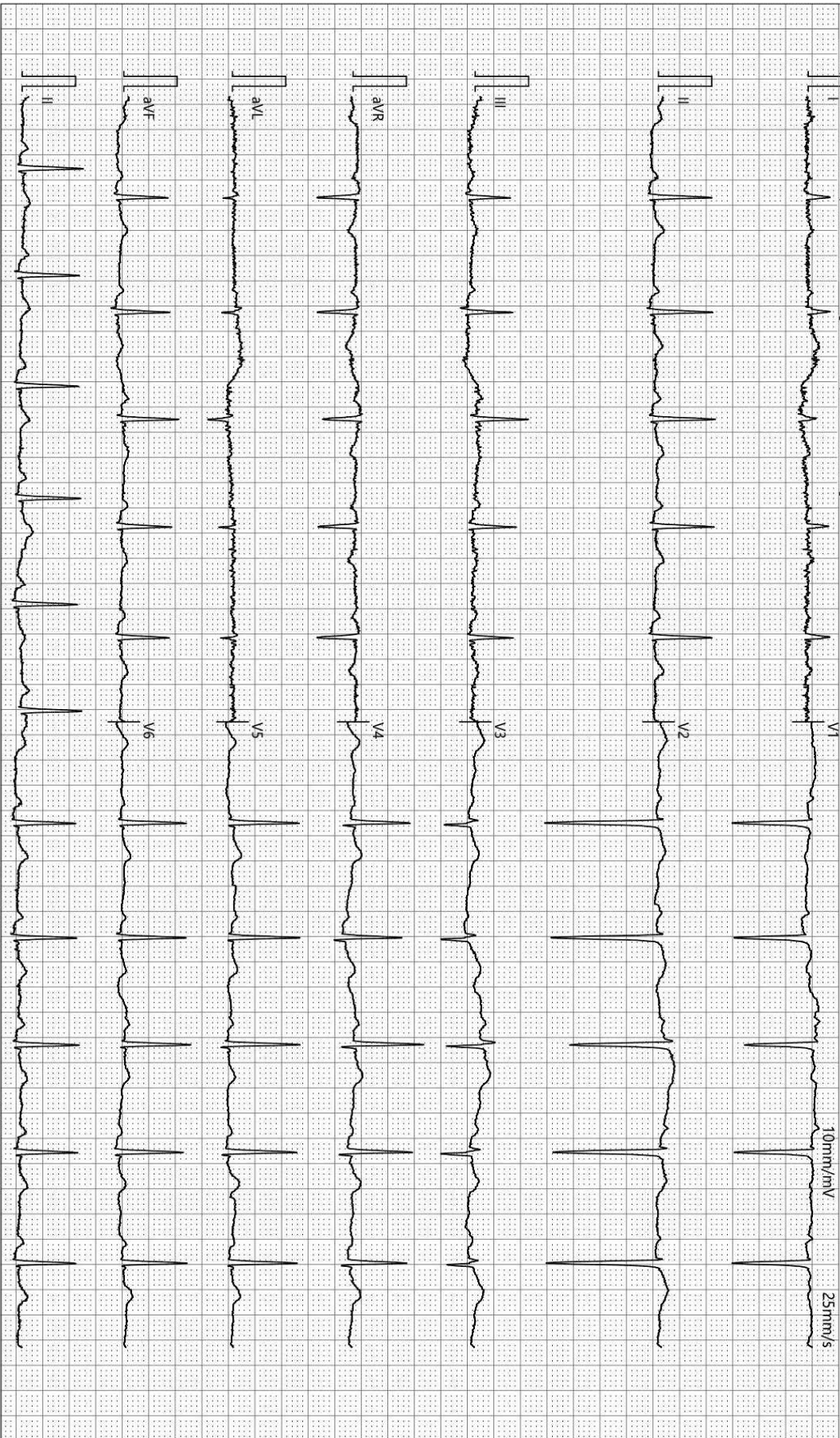
诊断结果:

- 1.窦性心律
- 2.正常心电图

诊断医生:

张廷生
同古碑

HR	: 68bpm	[60 ~ 100bpm]
P	: 105ms	[0 ~ 110ms]
PR	: 181ms	[120 ~ 200ms]
QRS	: 97ms	[60 ~ 100ms]
QT/QTc	: 393/420ms	[320 ~ 440/0 ~ 460ms]
P/QRS/T	: 65/70/59deg.	[0 ~ 75/-30 ~ 90/0 ~ 75deg]
RV5/√VI	: 1.314/1.355mV	[0.0 ~ 2.5/0.0 ~ 2.0mV]



检查时间:2023-12-16 09:38:25

诊断时间:2023-12-16 09:50:34

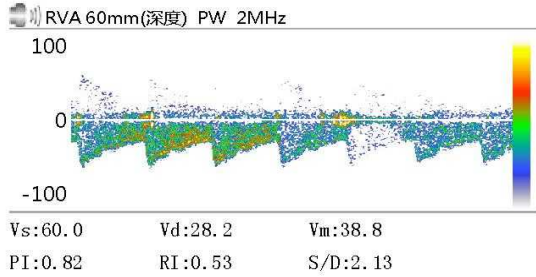
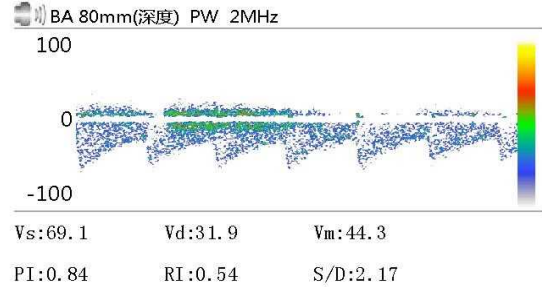
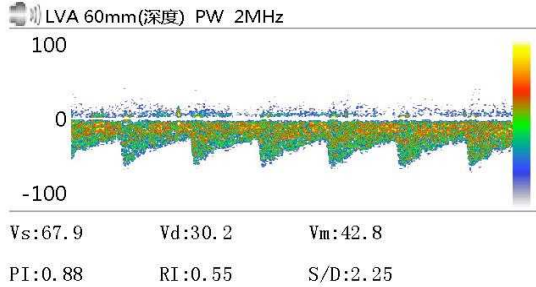
SEMIP V1.90

仅供临床参考



颅内多普勒血流图 (TCD) 检查报告单

姓名: 白美琴 性别: 女 年龄: 39 岁 检查号: 2309220636
 申请科室: 体检科 申请医师: 李菊蓉 检查类型: 颅内血管



Vs: Vd: Vm:
 PI: RI: S/D:

Vs: Vd: Vm:
 PI: RI: S/D:

Vs: Vd: Vm:
 PI: RI: S/D:

医生意见

椎-基底动脉脑血管超声未见异常。

医师签名: 李菊蓉

检查日期: 2023-12-16
地址:

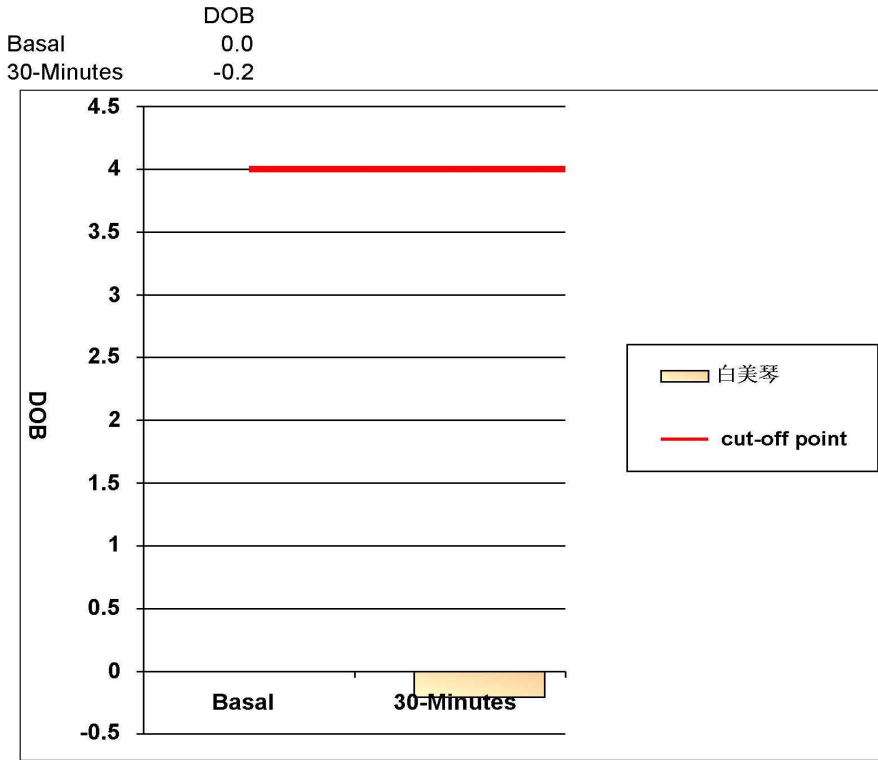
本报告单仅提供临床参考
电话:

大同瑞慈健康体检

¹³C呼气试验检验报告

患者姓名	白美琴	年龄	39	性别	女
患者 ID	2309220636	日期	2023年12月16日	联系电话	
申请医生		备注		设备型号	YH08

¹³C呼气试验



阳性参考值 (Delta Over Baseline(DOB)):

30分钟的DOB值:	≥ 4.0	阳性+
	< 4.0	阴性-

检测结果: **DOB= -0.2** **阴性-**

结论: 您本次检测结果为阴性, 正常, 无感染

检测医生: 曹居杰

大同瑞慈健康体检

骨密度检测报告

受检者信息

受检者ID: 2309220636
姓名: 白美琴
出生年月日: 1984/3/1

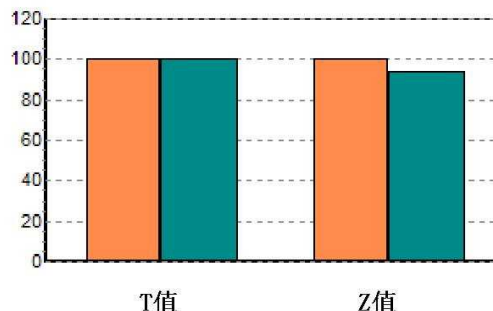
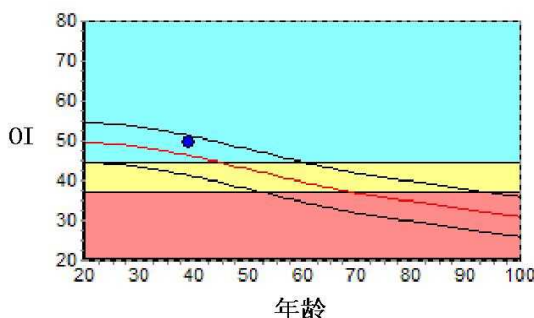
年龄: 39
性别: 女
测定部位(右/左): 右

测定结果

测定日期: 2023/12/16 10:34:27

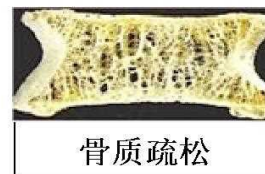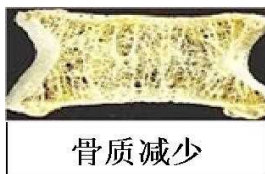测试编号: 1/1

受测者 平均值



数据库:	Asia	成人比:	99.9	%
OI:	49.6	同龄比:	107.1	%
SOS:	1371.2 m/s	OPR:	N/A	%
T值:	-0.01			
Z值:	0.67			

结果分析



注解

以上结论仅供参考

科室:

医生签名:

医院地址 大同瑞慈健康体检
地址 大同市平城区魏都大道79号

联系电话 0352-2824444
操作者 名燕凌

MRI 诊断图文报告

流水号: 2309220636

影像号: MR20231217045

姓名: 白美琴

年龄: 39 岁

性别: 女

检查设备: 西门子 1.5T 磁共振

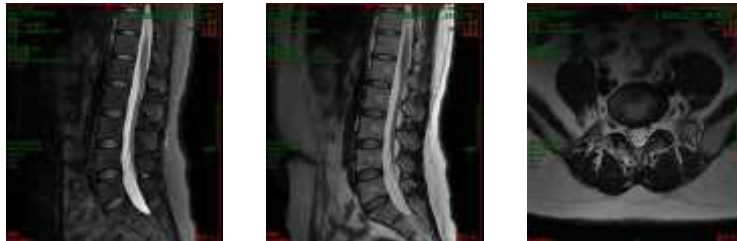体检号: 450749

申请医院: 本院

体检科室: 体检科

检查部位: MR 检查

经典图像:



影像所见:

腰椎椎体序列正常, 生理曲度存在。各椎体及附件骨结构正常, 椎间盘形态、信号未见异常; 椎管及双侧椎间孔无狭窄。脊髓圆锥位置、形态、信号无异常。

胸 12 椎体内见一类圆形病灶, 直径约 1.5cm, 呈等 T1 长 T2 信号, 抑脂 T2W 呈高信号。

影像诊断:

- 1、腰椎 MRI 扫描未见异常
- 2、胸 12 椎体血管瘤

报告医师: 李贵 1

检查日期: 2023-12-17

审核医师: 叶道斌

报告日期: 2023-12-17

超声诊断图文报告

流水号: 2309220636

影像号: 1488884

姓名: 白美琴

年龄: 39 岁

性别: 女

检查设备: Vivid E95

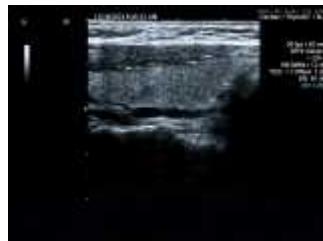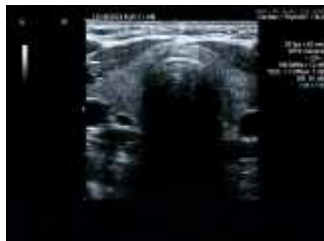体检号: 450749

申请医院: 本院

体检科室: 体检科

检查部位: 甲状腺彩超

经典图像:



影像所见:

甲状腺双侧叶形态正常, 包膜完整, 实质回声均匀, CDFI: 未见异常血流信号。
双侧颈部未见明显肿大淋巴结。

影像诊断:

甲状腺双侧叶未见异常

报告医师: 李菊蓉

检查日期: 2023-12-16

审核医师: 李菊蓉

报告日期: 2023-12-16



大同市医学影像研究中心

注: 本报告仅供临床医生参考!

地址: 大同市魏都大道 79 号。若有疑问, 请致电: 0352-2830580

超声诊断图文报告

流水号: 2309220636

影像号: 1488886

姓名: 白美琴

年龄: 39 岁

性别: 女

检查设备: Vivid E95


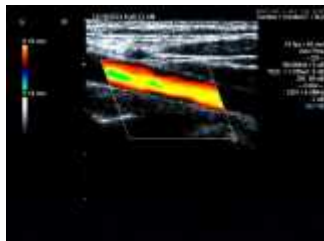
体检号: 450749

申请医院: 本院

体检科室: 体检科

检查部位: 颈部血管彩超

经典图像:



影像所见:

右锁骨下动脉起始处、双侧颈总动脉、颈内、颈外动脉起始段内中膜不增厚, 内壁欠光滑, 管壁未见明确强回声斑。CDFI: 血流充盈好。PW: 频谱形态正常。

双侧椎动脉走行正常, 椎动脉内径正常, 管壁不厚, 管腔内为无回声, CDFI: 血流充盈好。PW: 频谱正常。

影像诊断:

双侧颈动脉、椎动脉未见明显异常

报告医师: 李菊蓉

检查日期: 2023-12-16

审核医师: 李菊蓉

报告日期: 2023-12-16

超声诊断图文报告

流水号: 2309220636

影像号: 1488888

姓名: 白美琴

年龄: 39 岁

性别: 女

检查设备: Vivid E95

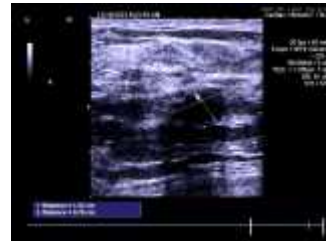
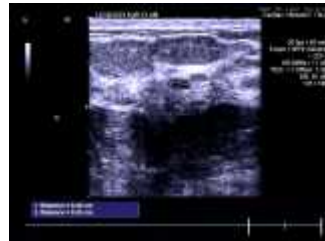
体检号: 450749

申请医院: 本院

体检科室: 体检科

检查部位: 乳腺彩超

经典图像:



影像所见:

双侧乳腺腺体层次清晰, 右乳腺体厚 1.2cm, 左乳腺体厚 1.1cm, 于左乳 1 点位探及大小约 0.5*0.2cm 囊性结节, 于右乳 8-9 点位探及大小约 0.5*0.2cm 囊性结节, 于右乳探及大小约 0.4*0.3cm 低回声结节, 另于右乳 9 点位探及大小约 1.2*0.8cm 低回声结节, 均边界清, 形态规则, CDFI: 未见异常血流信号。

双侧腋下未见明显肿大淋巴结。

影像诊断:

1. 双乳囊肿
2. 右乳多发结节 BI-RADS 3 级

报告医师: 李菊蓉

检查日期: 2023-12-16

审核医师: 李菊蓉

报告日期: 2023-12-16

超声诊断图文报告

流水号: 2309220636

影像号: 1488890

姓名: 白美琴

年龄: 39 岁

性别: 女

检查设备: Vivid E95

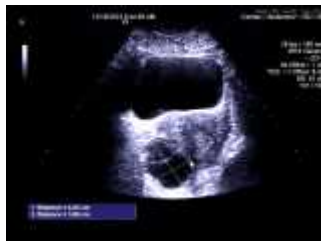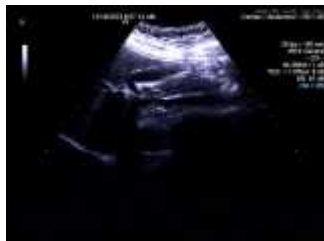体检号: 450749

申请医院: 本院

体检科室: 体检科

检查部位: 全腹彩超

经典图像:



影像所见:

肝脏大小形态正常, 包膜光滑完整, 实质回声细腻、增强, 肝内管道系统走行尚清晰, 门静脉及肝内胆管不扩张。

胆囊大小形态正常, 壁不厚、光滑, 囊内透声好, 肝外胆管不扩张。

胰腺大小形态正常, 实质回声均匀, 主胰管不扩张。

脾脏大小形态正常, 实质回声均匀, 脾门静脉不宽。

双肾大小形态正常, 皮髓质分界清晰, 集合系统未见分离, 双侧输尿管未见扩张。

膀胱充盈佳, 未见明显异常。

后位子宫, 大小约 4.3*3.7*3.1cm, 肌壁回声均匀, 内膜线清晰, 厚 1.0cm, 宫颈厚约 3.1cm, 宫颈处探及多个囊性结构, 大者直径约 0.6cm, 右侧附件区探及大小约 4.8*3.8cm 囊性结构, 内可见高回声分隔, 左侧附件区未见异常。

影像诊断:

1. 轻度脂肪肝

2. 宫颈多发纳囊

3. 右侧附件区囊性结构 建议复查

报告医师: 李菊蓉

检查日期: 2023-12-16

审核医师: 李菊蓉

报告日期: 2023-12-16



大同市医学影像研究中心

注: 本报告仅供临床医生参考!

地址: 大同市魏都大道 79 号。若有疑问, 请致电: 0352---2830580