



2309220635

大同瑞慈健康体检

报 告 册

体检编号	450748	工号	134
姓名	李敏		
性别	女	年龄	39岁
单位	中国银行大同分行		
部门	中国银行大同分行		
联系电话	18635286221		
体检日期	2023-11-07		

尊敬的 李敏女士 您好！

首先，瑞慈健康体检全体员工欢迎您的光临，并对您的信任表示衷心的感谢！

您于 2023-11-07 （体检编号：450748）完成健康检查，本机构的各科医生已根据您的体检项目及结果，汇总成此份健康体检报告，并经总检医生审核。据此提出对您健康状况的综合分析及建议。

瑞慈健康体检倡导“大健康、大康复”，提出“健康是第一财富（Rich）”的人文理念。希望您仔细阅读并妥善地保管此份健康体检报告，并认真关注报告中的提示与建议，若您对报告内容有任何疑问，可直接与瑞慈健康体检客服部联系，进一步咨询。

健康体检咨询电话：**0352-2824444**

客户服务咨询电话：**0352-2830597**

400-6112995

瑞慈健康体检报告由下列内容组成：

第一部分：主检报告

第二部分：分科分项结果

第三部分：检验报告

第四部分：附表

主检报告

检查综述

- 1、【血常规（五分类）】 大血小板数目偏低($26 \times 10^9/L$)
- 2、【血脂四项】 动脉硬化指数偏高(3.90)
- 3、【肝功七项】 总胆红素(TBIL)偏高($24.90 \mu\text{mol/L}$)
- 4、【尿液分析+尿沉渣】 鳞状上皮细胞偏高(9 /HP) 粘液丝偏高(4 /HP)
- 5、【妇科内诊】 (1) 宫颈肥大 重度糜烂(糜烂面呈乳突状)
- 6、【心电图】 1. 窦性心律不齐 2. 心电图轴左偏
- 7、【心脏彩超】 三尖瓣轻度返流
- 8、【全腹彩超】 1. 胆囊附壁结晶(多发) 2. 宫颈肥大 3. 盆腔积液
- 9、【口腔科】 (1) 牙龈色红, 探之出血 (2) 牙周: 牙结石

医生建议

【大血小板数目偏低】：

(1) 供内科结合临床参考。

【动脉硬化指数偏高】：

(1) 动脉硬化指数偏高, 提示动脉硬化的风险性会更高, 也就是心脑血管疾病的发病率会相对较高。建议控制血脂、血糖, 少吃油腻食物, 多吃蔬菜水果, 加强锻炼, 减轻体重。

【总胆红素(TBIL)偏高】：

- (1) 总胆红素(TBIL)能准确反映黄疸的程度。人体的红细胞有一定的寿命, 大约是120天。
- (2) 当红细胞被破坏死亡后, 其中的血红蛋白会被我们人体的肝、脾、骨髓内单核吞噬细胞吞噬破坏分解, 在组织酶的作用下, 成为血红素和球蛋白, 而血红素再进一步被催化还原成胆红素, 80-85%的胆红素来源于此, 另外还有20%的胆红素来源于血红蛋白以外的肌红蛋白等在肝脏中产生。
- (3) 未被肝细胞摄取且未与葡萄糖结合的胆红素称之为非结合胆红素, 即间接胆红素(IBIL)。间接胆红素被运载到肝脏, 被肝细胞摄取, 与葡萄糖醛酸结合, 则形成结合胆红素(DBIL), 即直接胆红素。在这个过程中有一部分会吸收入血, 但其水平会维持动态平衡。
- (4) 总胆红素、间接胆红素、直接胆红素这三项是反映胆红素代谢的指标, 而胆红素长期以来是作为溶血及肝胆疾病的重要异常指标。胆红素检查主要用于黄疸检查, 反映肝脏疾病和胆道梗阻, 如肝细胞发生炎症坏死等损害时会引起黄疸, 胆道疾病及溶血性疾病也可引起黄疸。
- (5) 大多健康体检中发现的胆红素轻度升高并不能反映肝脏有损伤, 如果直接胆红素升高的程度不高, 一般可能是生理性的原因引起的, 如感冒、酗酒、过于劳累、熬夜等情况, 只要注意休息、戒酒, 过段时间复查肝功能, 一般会自行恢复。
- (6) 生活方面, 多吃新鲜果蔬以补充人体所需的维生素, 提高人体免疫力, 多吃富含蛋白质的食物, 如牛肉、鱼、蛋奶, 这些都有助于修复受损的肝细胞, 促进肝细胞的再生。如果胆红素升高很多, 则需要完善相关检查, 往消化内科诊断治疗。

【鳞状上皮细胞偏高】：

(1)在生理情况下，机体正常的新陈代谢都会引起鳞状上皮细胞的脱离，这是一种正常的机体现象。如果长时间出现鳞状上皮细胞偏高的现象时，则有可能是尿路感染、泌尿系统结石等因素导致，应及时往泌尿外科进一步诊断治疗。

【粘液丝偏高】：

- (1)尿常规中粘液丝是由尿路中细胞分泌出来的，在有尿路感染时分泌会明显增多，且伴有炎症细胞的出现。
- (2)粘液丝偏高，可分为生理性偏高和病理性偏高两种，生理性偏高一般是由于喝水较少导致的尿液浓缩，一般在喝水后就能达到稀释的效果。
- (3)病理性的粘液丝偏高是由于泌尿系炎症或者是前列腺炎导致的，需要注意观察，多喝水，同时有白细胞等炎症细胞增多时，应及时服用抗感染药物治疗。如果仅有粘液丝的增多而没有白细胞等炎症细胞增多时，尿路有炎症的可能性不大。
- (4)建议平时饮食注意清淡，多喝水，少吃油腻和辛辣的食物，要注意个人清洁卫生，勤洗阴部，注意休息。

【宫颈糜烂】：

- (1)宫颈糜烂是慢性宫颈炎最常见的一种病理改变。由于宫颈表面的鳞状上皮长期浸于碱性炎症分泌物中而剥脱，被宫颈管内柱状上皮所代替，因柱状上皮薄，可显露皮下血管，宫颈表面呈红色，通称宫颈糜烂。
- (2)宫颈糜烂根据糜烂面积大小，可将宫颈糜烂分为三度，轻度指糜烂面小于整个宫颈的 1/3；中度指糜烂面占整个宫颈面积的 1/3-2/3；重度指糜烂面超过整个宫颈的 2/3。
- (3)宫颈糜烂根据类型分为单纯性糜烂，在炎症初期，糜烂面光滑；颗粒状糜烂，因腺体及间质增生，表面凹凸不平，呈颗粒状；乳头状糜烂，增生更显著，呈乳头状。
- (4)以局部治疗为主，主要有药物局部治疗和物理治疗。
- (5)请在妇科医生指导下规范治疗，并定期复查。

【宫颈肥大】：

- (1)宫颈肥大引起的原因一是慢性炎症长期刺激，使宫颈充血、水肿，宫颈腺体和间质发生增生而导致宫颈不同程度的肥大、硬度增加。
- (2)二是在宫颈腺体的深部可能出现粘液潴留，形成大小不等的囊肿，使宫颈变得肥大。
- (3)宫颈肥大有时可比正常宫颈增大 2~4 倍，宫颈表面可以是光滑的，也可有糜烂。宫颈质地一般较硬，这是纤维结缔组织增生所致的。
- (4)如果是单纯性的宫颈肥大，一般不需特殊处理，妇科定期复查即可。

【窦性心律不齐】：

- (1)供内科临床参考，可见于正常人，无重要临床意义。
- (2)见于正常人，是一种随呼吸节律而变化的正常心律。

【心电图左偏】：

- (1)生理情况下可见于肥胖、妊娠。病理情况下可见于左心室肥厚、完全性左束支传导阻滞、左前分支阻滞、下壁心梗。
- (2)无症状者无需特殊治疗，定期复查心电图。有症状（心悸、心慌、胸闷）请往心内科治疗，并请治疗引起心电图左偏的相关疾病。定期复查心电图。

【三尖瓣轻度返流】：

- (1)建议心血管内科诊断治疗

【宫颈肥大】：

- (1)宫颈肥大引起的原因一是慢性炎症长期刺激，使宫颈充血、水肿，宫颈腺体和间质发生增生而导致宫颈不同程度的肥大、硬度增加。
- (2)二是在宫颈腺体的深部可能出现粘液潴留，形成大小不等的囊肿，使宫颈变得肥大。
- (3)宫颈肥大有时可比正常宫颈增大 2~4 倍，宫颈表面可以是光滑的，也可有糜烂。宫颈质地一般较硬，这是纤维结缔组织增生所致的。

(4)如果是单纯性的宫颈肥大，一般不需特殊处理，妇科定期复查即可。

【盆腔积液】：

(1)盆腔积液是一种表现，而不是一种疾病，可分为生理性积液和病理性积液两种。生理性积液见于部分正常女性在月经期或排卵期，含有少量的积液。病理性积液可在盆腔炎、附件炎和子宫内膜异位症等疾病下产生的。

(2)建议月经干净 3、4 天后复查，如复查仍提示积液或有腹部疼痛等不适症状，不排除盆腔炎症，建议妇科诊治。

【胆囊附壁结晶】：

(1)胆囊壁胆固醇结晶是指胆固醇沉积于胆囊壁粘膜下形成的一种病变，很容易引起胆结石，多与高脂肪、高胆固醇的食物、工作紧张、饮食不规律等因素有关。建议平时注意饮食宜清淡有营养，多喝水，多食新鲜蔬菜水果，必要时中西医结合治疗。

【牙结石】：

(1)牙结石又称牙石，是沉积在牙齿或修复体表面上已经钙化或正在钙化的菌斑或软垢。其开始时是软的，会因逐渐的钙化而变硬。它是由 75%的磷酸钙，15-25%的水、有机物、磷酸锰、矿酸钙及微量的钾、钠、铁所构成，并呈现出黄色、棕色或者黑色。

(2)牙结石通常存在于唾液腺开口处的牙齿表面（例如：下颚前牙的舌侧表面，上颚后牙的颊侧表面）和牙齿的颈部，以及口腔粘膜运动不到的牙齿表面等处。

(3)牙结石形成后，可伴随牙龈出血、牙龈萎缩、口臭等症状。

(4)牙结石是牙周病的重要病因，它会不断刺激牙周组织，并且压迫牙龈，影响血液循环，造成牙周组织的细菌感染，形成牙周囊袋，此后更易使食物残渣、牙菌斑、牙结石等的堆积，最终牙周支持组织全部破坏，导致牙齿松动，以至于不得不拔除牙齿。

(5)早晚刷牙、饭后漱口是防治牙结石形成的最重要措施。应采取正确的竖刷牙法和巴氏刷牙法，纠正横刷牙法。

(6)多吃富有维生素的粗纤维食物，如肉、蛋、各种蔬菜和水果，充分咀嚼以利于牙面清洁。少吃甜食及黏性很强的食物，不吃零食。

(7)建议每半年进行一次口腔健康检查，每年进行 2-3 次全口超声波洁牙术，使牙面、牙颈部经常处于洁净状态。

【牙龈色红，探之出血】：

(1)牙龈的这种情况一般是由于牙结石导致的牙龈局部发炎。

(2)必须坚持每天认真和合理刷牙（采用竖刷法），彻底清除牙菌斑。要经常检查口腔，保持口腔卫生，防止牙龈出血。

(3)正确的刷牙方法是：顺着牙齿长轴方向，上牙向下刷，下牙往上刷，每个牙面都要刷到，这样刷牙不仅能把牙刷干净而且对牙龈起到按摩作用，促进牙龈的血液循环。

(4)建议每半年进行一次口腔健康检查，每年进行 2-3 次全口超声波洁牙术，使牙面、牙颈部经常处于洁净状态。

(5)注意口腔清洁卫生，养成早晚刷牙，饭后漱口的良好习惯。

(6)及时治疗牙龈炎，防止炎症侵犯深部牙周组织，形成牙周炎。

(7)养成清晨排便习惯。进餐要规律，细嚼慢咽，多食蔬菜，如胡萝卜、菠菜、木耳。适量进食水果，如山楂、苹果。男性少抽烟少喝酒。

汇总医生： 樊兴国

主检日期： 2023-11-08

主检医生：

分科结果

身高、体重、血压

项目名称	检查结果	项目名称	检查结果
身高	168cm	体重	56kg
血压	116/74mmHg		

***小结：**

未见异常

操作员：张文静 检查日期：2023-11-07 检查医生：名燕凌

内科

项目名称	检查结果	项目名称	检查结果
心率	84 次/min	心律	齐
心脏杂音	无	心界	正常
肺部	正常	呼吸音	呼吸音清
啰音	未闻及	叩诊	叩诊呈清音
腹部触诊	腹部平软	发育	正常
肝胆	肋下未触及	脾脏	肋下未触及
双肾	无叩击痛	肠鸣音	正常
营养	良好	神经系统	正常
生理反射	生理反射存在	病理反射	病理反射未引出
颅神经	正常	运动功能	正常
深浅感觉	正常	其它	无异常发现
既往史	无		

***小结：**

未见异常

操作员：杨淑兰 检查日期：2023-11-07 检查医生：杨淑兰

外科（女）

项目名称	检查结果	项目名称	检查结果
皮肤	正常	甲状腺	无肿大
浅表淋巴结	无肿大	肛门	拒检
泌尿外生殖器	正常	四肢关节	未见异常
腹股沟	未见异常	足背动脉	正常
紫绀	无	色素沉着	无
脱毛	无	脱色	无
浮肿	无	皮下结节	无
头颅	正常	颈部	正常
乳腺	正常	脊柱	正常
直肠	未检	皮肤黄疸	无
四肢	活动正常	其他	无

***小结:**

未见异常

操作员：魏利平

检查日期:2023-11-07

检查医生：魏利平

眼科

项目名称	检查结果	项目名称	检查结果
视力(左)	1.0	视力(右)	0.8
辨色力	正常	眼睑	正常
结膜	正常	泪器	正常
角膜	正常	虹膜	正常
瞳孔	正常	晶状体	正常
玻璃体	正常	眼底	未见异常

***小结:**

未见异常

操作员：田野青

检查日期:2023-11-07

检查医生：田野青

耳鼻喉科

项目名称	检查结果	项目名称	检查结果
听力(左)	正常	听力(右)	正常
外耳道	正常	鼓膜	正常
鼻窦	正常	鼻中隔	正常
鼻腔	正常	扁桃体	无肿大
嗅觉	正常	咽喉	正常

***小结：**

未见异常

操作员：王存宝 检查日期：2023-11-07 检查医生：王存宝

妇科内诊

项目名称	检查结果	项目名称	检查结果
外阴	正常	尿道口	正常
阴道	通畅	子宫	正常
附件	正常	宫颈	宫颈肥大&重度糜烂(糜烂面呈乳突状)
后穹窿	正常		

***小结：**

(1) 宫颈肥大 重度糜烂(糜烂面呈乳突状)

操作员：许艳华 检查日期：2023-11-07 检查医生：许艳华

口腔科

项目名称	检查结果	项目名称	检查结果
唇颊	正常	齿	正常
牙龈	牙龈色红，探之出血	牙周	牙结石Ⅰ度
舌腭	正常	腮腺	正常

颌下腺	正常	颞下颌关节	正常
-----	----	-------	----

***小结：**

- (1) 牙龈色红，探之出血
- (2) 牙周：牙结石

操作员：麻剑 检查日期:2023-11-07 检查医生：麻剑

检验报告

血流变

项目名称	检查结果	单位	参考值	提示
全血粘度高切 200/s	3.73	mpas	3.36--4.32	
全血粘度中切 100/s	3.99	mpas	3.43--4.59	
全血粘度中切 50/s	4.38	mpas	3.85--5.45	
全血还原粘度高切	5.35	mpas	3.69--8.74	
全血还原粘度低切	33.85	mpas	26.87--47.57	
血浆粘度	1.38	mpas	1.26--1.70	
血沉(ESR)	2.10	mm/h	0--20	
红细胞压积	0.44	L/L	0.35--0.45	
红细胞聚集指数	4.36		3.19--5.33	
红细胞变形指数	0.75		0.53--1.11	
红细胞刚性指数	3.87		2.17--6.94	
血沉方程 K 值	8.05	mm/h	0--80.48	
全血粘度 1/s	16.27	mpas	13.79--17.91	
全血高切相对指数	2.70		1.9--3.4	
全血低切相对指数	11.79		8.1--14.2	

***小结:**

未见异常

操作员：李佳敏 检查日期:2023-11-07 检查医生:陈建国

尿液分析+尿沉渣

项目名称	检查结果	单位	参考值	提示
白细胞尿	3	个/ul	0--13	
上皮细胞(EC)	9	/HP	0--28	
管型(CAST)	0	个/ul	0--1	

霉菌(尿)	0	/HP	0--0	
结晶	0	/HP	0--10	
透明度(CLA)	清亮			
胆红素(BIL)	-		阴性	
隐血(ERY)	-		阴性	
小圆上皮细胞(SRC)	0	个/ul	0--0	
维生素 C	-		阴性	
异常红细胞	0	个/ul	0--3	
红细胞(正常)	1	个/ul	0--6	
鳞状上皮细胞	9	个/ul	0--0	↑
粘液丝	4	个/ul	0--0	↑
颜色(Colour)	淡黄色			
尿葡萄糖(GLU)	-		阴性	
酮体(KET)	-		阴性	
比重(SG)	1.020		1.003--1.030	
酸碱度(PH)	6.0		4.5--8.0	
尿蛋白质(PRO)	-		阴性	
尿胆原(URO)	-		阴性	
亚硝酸盐(NIT)	-		阴性	
红细胞(尿)(RBC)	1	个/ul	0--6	
尿白细胞(LEU)	-		阴性	

***小结:**

鳞状上皮细胞偏高(9 /HP) 粘液丝偏高(4 /HP)

操作员：赵伟 检查日期:2023-11-07 检查医生:陈建国

肝功七项

项目名称	检查结果	单位	参考值	提示
总蛋白(T PROT)	76.0	g/L	65--85	

白蛋白(ALB)	46.60	g/L	40--55	
球蛋白(GLB)	29.40	g/L	15--35	
白蛋白/球蛋白(ALB/GLB)	1.59		1.0--2.5	
总胆红素(TBIL)	24.90	umol/L	0--21	↑
丙氨酸氨基转移酶(ALT)	12.00	U/L	7--40	
门冬氨酸氨基转移酶(AST)	18.00	U/L	13--35	

***小结：**

总胆红素(TBIL)偏高(24.90 umol/L)

操作员：王文静 检查日期:2023-11-07 检查医生:陈建国

心肌酶谱

项目名称	检查结果	单位	参考值	提示
乳酸脱氢酶(LDH)	137.00	U/L	120--250	
肌酸激酶(CK)	49.00	U/L	40--200	
肌酸激酶同工酶(CK-Mb(M))	14	U/L	0--25	
高敏肌钙蛋白(Tnl)	4.39	pg/ml	0--46.47	

***小结：**

未见异常

操作员：王文静 检查日期:2023-11-07 检查医生:陈建国

血常规（五分类）

项目名称	检查结果	单位	参考值	提示
白细胞(WBC)	4.11	10 ⁹ /L	3.5--9.5	
淋巴细胞绝对值(LY#)	1.95	10 ⁹ /L	1.1--3.2	
淋巴细胞百分比(LY%)	47.4	%	20--50	
中性粒细胞绝对值(GR#)	1.91	10 ⁹ /L	1.8--6.3	
中性粒细胞百分比(GR%)	46.5	%	40--75	

嗜碱性粒细胞绝对值(BA#)	0.02	10 ⁹ /L	0--0.06	
嗜碱性粒细胞百分比(BA%)	0.4	%	0--1.0	
嗜酸性粒细胞绝对值(EO#)	0.02	10 ⁹ /L	0.02--0.52	
嗜酸性粒细胞百分比(EO%)	0.6	%	0.4--8.0	
血小板(PLT)	180	10 ⁹ /L	125--350	
血小板分布宽度(PDW)	15.6	%	15--17	
平均血小板体积(MPV)	8.6	fl	6.0--14.0	
血小板压积(PCT)	0.155	%	0.11--0.28	
红细胞(RBC)	4.82	10 ¹² /L	3.8--5.1	
血红蛋白	146	g/L	115--150	
红细胞压积(HCT)	43.7	%	35--45	
红细胞平均体积(MCV)	90.7	fl	82--100	
平均血红蛋白含量(MCH)	30.2	pg	27--34	
平均血红蛋白浓度(MCHC)	333	g/L	316--354	
单核细胞绝对值(MO#)	0.21	10 ⁹ /L	0.1--0.60	
单核细胞百分比(MO%)	5.1	%	3--10	
红细胞分布宽度标准差(RDW-SD)	42.9	fl	35--56	
红细胞分布宽度变异系数(RDW-CV)	12.4	%	10.6--16.6	
大血小板比率	14.2	%	11--45	
大血小板数目	26	10 ⁹ /L	30--90	↓
未成熟粒细胞数目	0.00	10 ⁹ /L	0--999	
未成熟粒细胞百分比	0.0	%	0--100	
有核红细胞数目	0.000	10 ⁹ /L	0--9999	
有核红细胞百分比	0.00	/100WBC	0--9999	

***小结:**

大血小板数目偏低(26 10⁹/L)

操作员：贺琰 检查日期：2023-11-07 检查医生：陈建国

肾功三项

项目名称	检查结果	单位	参考值	提示
肌酐(CREA)	52.00	umol/L	41--73	
尿酸(UA)	228.00	umol/L	140--340	
尿素测定 (Urea)	4.00	mmol/L	2.6--7.5	

***小结：**

未见异常

操作员：王文静 检查日期：2023-11-07 检查医生：陈建国

空腹血糖

项目名称	检查结果	单位	参考值	提示
葡萄糖(GLU)	5.02	mmol/L	3.89--6.1	

***小结：**

未见异常

操作员：王文静 检查日期：2023-11-07 检查医生：陈建国

血脂四项

项目名称	检查结果	单位	参考值	提示
动脉硬化指数	3.90		1.31--3.19	↑
总胆固醇(CHOL)	5.10	mmol/L	2.59--5.2	
甘油三脂(TG)	1.20	mmol/L	0.7--1.7	
低密度脂蛋白(LDL)	4.06	mmol/L	0--4.13	
高密度脂蛋白(HDL)	1.04	mmol/L	0.77--1.55	

***小结：**

动脉硬化指数偏高(3.90)

操作员：王文静 检查日期：2023-11-07 检查医生：陈建国

人乳头瘤病毒检查 (HPV)

项目名称	检查结果	单位	参考值	提示
人乳头瘤病毒 (HPV)	HPV 高危型：阴性 HPV 低危型：阴性			

***小结：**

HPV 高危型：阴性

HPV 低危型：阴性

操作员：康建忠 检查日期:2023-11-08 检查医生：

大同现代医学检验实验室

液基薄层细胞学图文报告

ID: 2023091161

病理号: 087362

姓名: 李敏

性别: 女

年龄: 39岁

送检科室: 体检科

电话号码: 18635286221

床号:

病历号:

体检号: 2309220635

送检医院: 大同瑞慈康复体检

送检日期: 2023-11-07

末次月经:

送检医生:

采样日期:

报告日期: 2023-11-07

标本满意度: 满意

细胞量: >40%

红细胞:

经期样本:

颈管细胞:

化生细胞:

鳞状细胞:

宫颈柱状细胞:

未见上皮内病变/恶性细胞:

正常范围内:

良性反应性改变:

- 炎症:
 - 轻度:
 - 中度:
 - 重度:
- 放疗:
- 妊娠:
- 萎缩性:
- 宫内避孕器:
- 其他:

病原体: 滴虫感染: 念珠菌感染: 细菌感染:

提示 HPV 感染: 疱疹病毒感染:

鳞状上皮细胞分析:

非典型鳞状细胞:

- 倾向上皮内瘤变:
- 倾向良性反应性改变:
- 不能明确意义(ASC-US):
- 不排除高度病变(ASC-H):

上皮内低度病变: 鳞癌:

上皮内高度病变:

- CIN2:
- CIN3:

腺上皮细胞分析:

非典型腺细胞:

- 宫内膜:
- 来源不明:

非典型腺细胞(宫颈管):

- 倾向原位腺癌:
- 不能明确意义:
- 倾向良性反应性改变:

腺癌:

- 宫颈管:
- 宫内膜:
- 其它:

炎细胞:

- 轻度:
- 中度:
- 重度:

可疑腺癌:

诊断意见: 未见上皮内病变或恶性细胞 (NILM)。

建议:

报告医师: 张荣生

地址: 大同市魏都大道 79 号, 本报告医师签字后有效
咨询: 0352-2830587 4006-122-995

妇科细胞学是筛查项目, 出于技术原因, 可能会有假阴性结果, 本检测仅对来样负责, 如果对结果有疑义, 请在收到报告 7 天内与我们联系。

瑞慈健康体检

人乳头瘤病毒（HPV）基因分型检测报告

姓名：李敏 科室：妇科 病历号：
性别：女 房/床号： 标本编号： 133234
年龄：39 送检医生： 接收日期： 2023年11月07日
电话： 门诊/住院号 标本条码号： 2311063000963
临床诊断：

标本类型：宫颈脱落细胞 标本状态：可用
检测方法：反向点杂交法
检测内容：低危型：HPV6、11、42、43、81、83
高危型：HPV16、18、31、33、35、39、45、51、52、53、56、58、59、66、68、73、82

检测结果：低危型：阴性
高危型：阴性

6	11	16	18	31	33	35	39	编号
42	43	45	51	52	53	56	58	133234
59	66	68	73	81	82	83	IC ●	HPV

结果分析及提示：

- HPV感染是宫颈癌的主要病因，大部分HPV感染会自行消退，与年龄及个人免疫能力有关。
- HPV基因分型检测是宫颈病变及宫颈癌筛查的重要手段。
- 低危型HPV感染能引起良性病变，如生殖器湿疣。
- 高危型HPV持续感染导致宫颈高级别病变的风险显著增加。

检测日期：2023年11月08日 检测者：李丹 审核者：康建忠

备注：本报告仅对所检测样本负责，结果分析和提示仅供临床参考。

大同瑞慈康复医院 12导联心电图报告

李敏

女

39岁

ID:2309220635

申请科室:瑞慈体检科

体检号:450748

病床号:

HR: 69bpm
QT/QTc:388/418ms

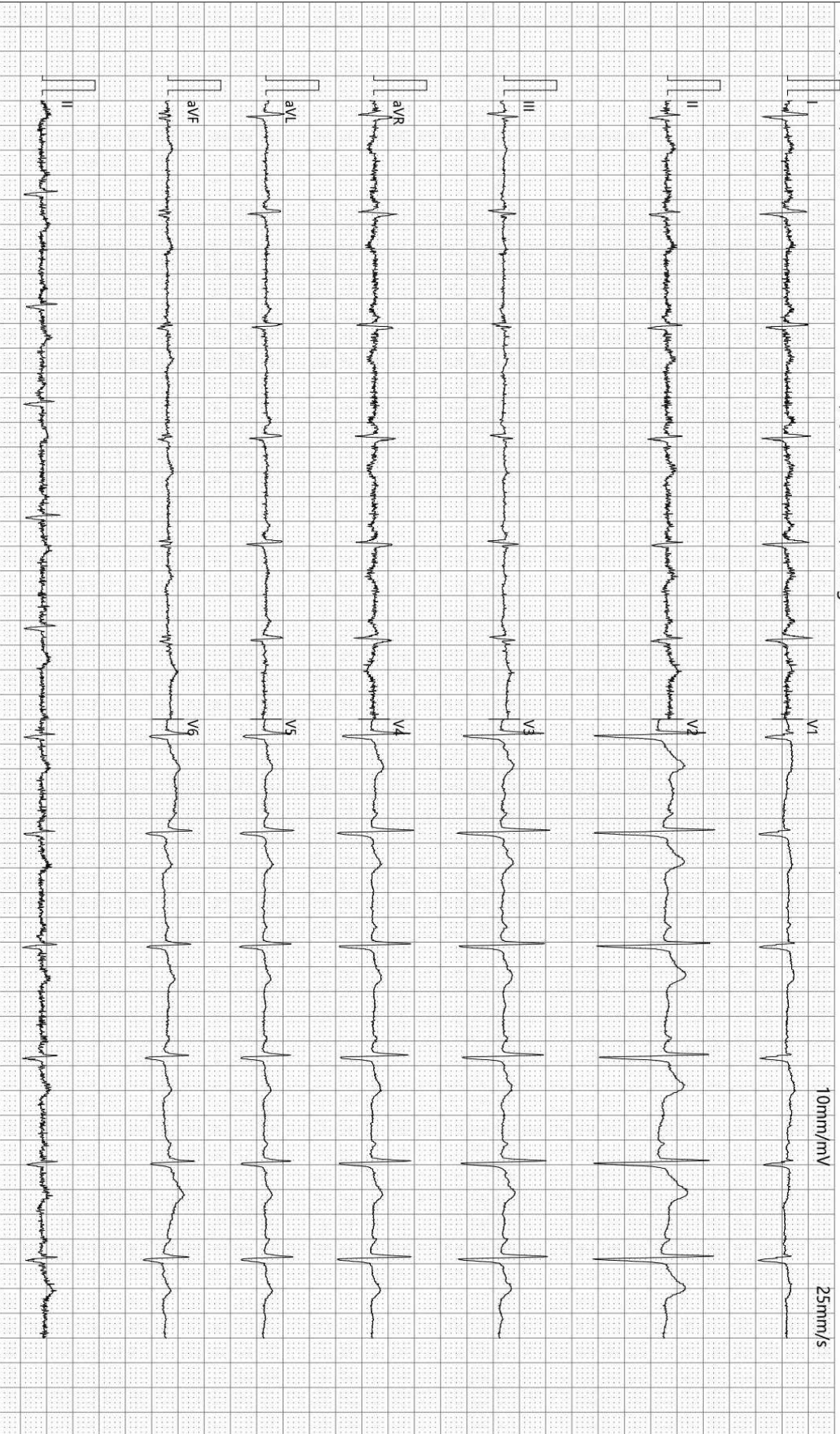
P: 103ms
P/QRS/T: 61/-61 1/43deg.

PR: 147ms
RV5/SV1: 0.527/0.487mV

QRS: 93ms

10mm/mV

25mm/s



诊断结果:

- 1.窦性心律不齐
- 2.心电图轴左偏

报告需医生确认:

张云生

SEMIP V1.90

仅供临床参考

-35Hz ACS0

检查:2023-11-07 10:05:17

打印:2023-11-07 10:14:16

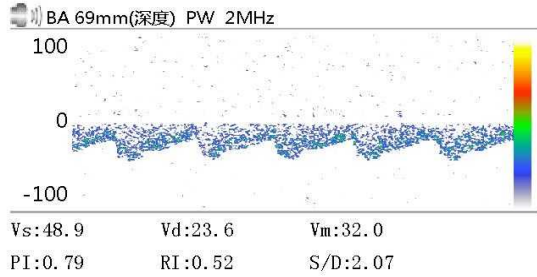
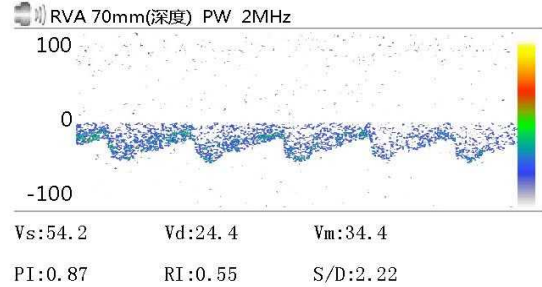
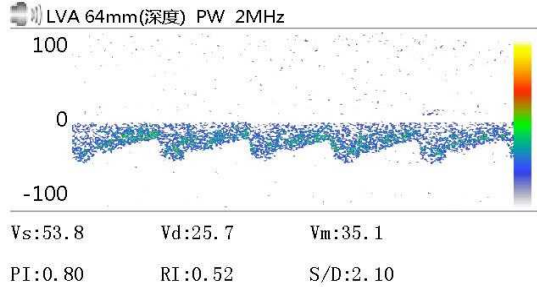
Text



大同瑞慈健康体检

颅内多普勒血流图 (TCD) 检查报告单

姓名: 李敏 性别: 女 年龄: 39 岁 检查号: 2309220635
 申请科室: 体检科 申请医师: 李菊蓉 检查类型: 颅内血管 床号:



Vs: Vd: Vm:
 PI: RI: S/D:

Vs: Vd: Vm:
 PI: RI: S/D:

Vs: Vd: Vm:
 PI: RI: S/D:

医生意见

结论: 椎-基底动脉脑血管超声未见异常。

李菊蓉

检查日期: 2023-11-07

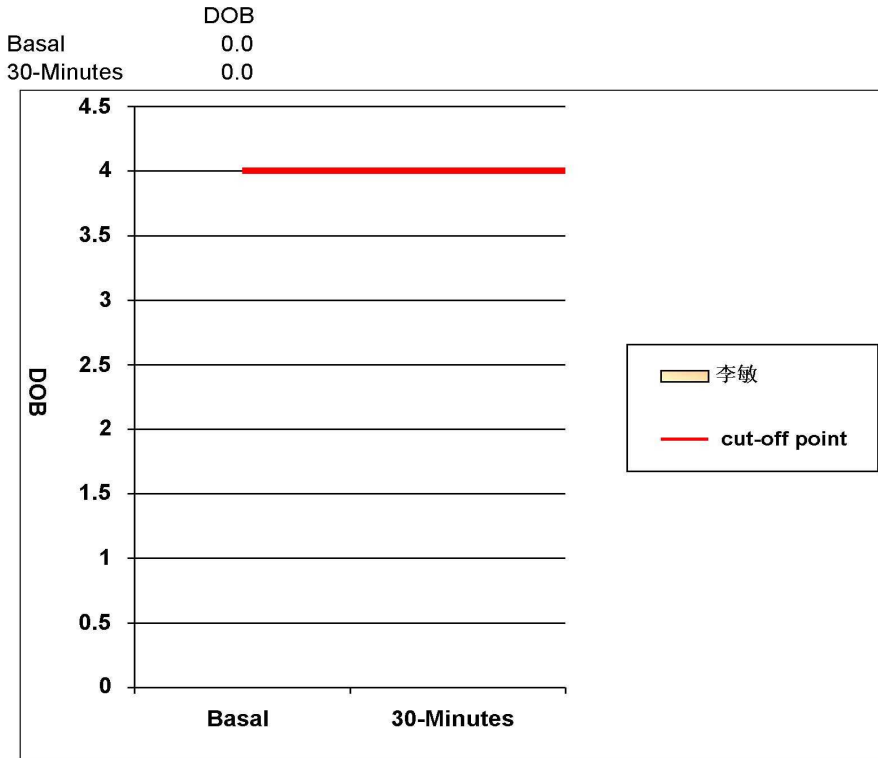
本报告单仅提供临床参考

大同瑞慈健康体检

¹³C呼气试验检验报告

患者姓名	李敏	年龄	39	性别	女
患者 ID	2309220635	日期	2023年11月07日	联系电话	
申请医生		备注		设备型号	YH08

¹³C呼气试验



阳性参考值 (Delta Over Baseline(DOB)):

30分钟的DOB值:	≥ 4.0	阳性+
	< 4.0	阴性-

检测结果: **DOB= 0** **阴性-**

结论: 您本次检测结果为阴性, 正常, 无感染

检测医生: 曹居杰

大同瑞慈健康体检

骨密度检测报告

受检者信息

受检者ID: 2309220635
姓名: 李敏
出生年月日: 1984/8/25

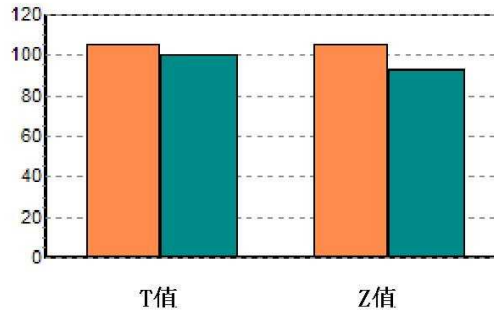
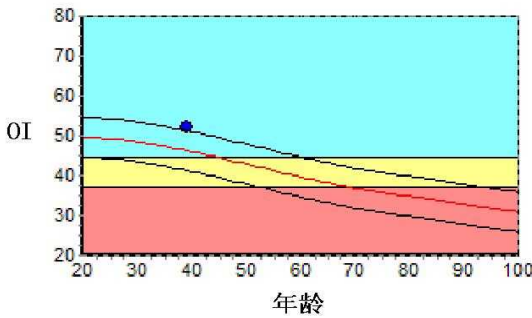
年龄: 39
性别: 女
测定部位(右/左): 右

测定结果

测定日期: 2023/11/7 9:38:42

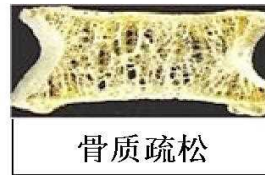
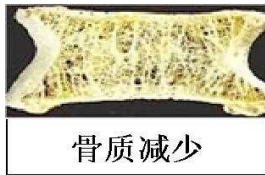测试编号: 1/1

受测者 平均值



数据库:	Asia	成人比:	104.9	%
OI:	52.1	同龄比:	112.6	%
SOS:	1371.1 m/s	OPR:	N/A	%
T值:	0.49			
Z值:	1.17			

结果分析



注解

以上结论仅供参考

科室:

医生签名:

医院地址 大同瑞慈健康体检
地址 大同市平城区魏都大道79号

联系电话 0352-2824444
操作者 名燕凌

双源 CT 诊断图文报告

流水号: 2309220635

影像号: CT20231106163

姓名: 李敏

年龄: 39 岁

性别: 女

检查设备: 西门子量子双源 CT

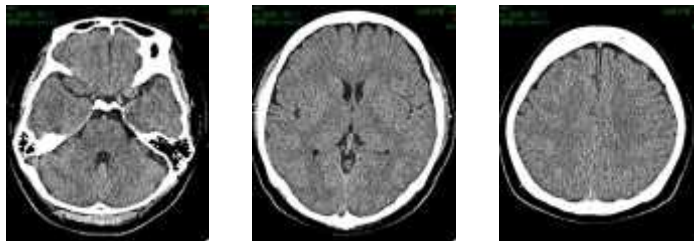
体检号: 450748

申请医院: 本院

体检科室: 体检科

检查部位: 脑部双源 CT

经典图像:



影像所见:

颅脑结构双侧对称, 脑实质内未见异常密度。中线结构居中。脑沟、裂、池及脑室系统等未见异常。

影像诊断:

颅脑未见明显异常

报告医师: 剧艳军

检查日期: 2023-11-07

审核医师: 剧艳军

报告日期: 2023-11-07

双源 CT 诊断图文报告

流水号: 2309220635

影像号: CT20231106162

姓名: 李敏

年龄: 39 岁

性别: 女

检查设备: 西门子量子双源 CT

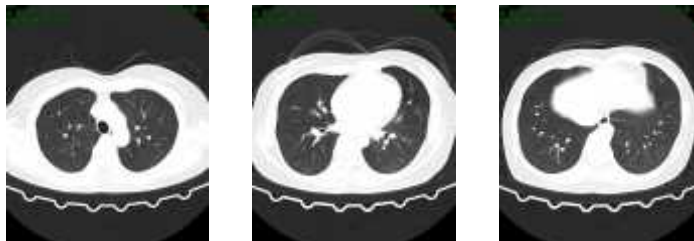体检号: 450748

申请医院: 本院

体检科室: 体检科

检查部位: 肺部双源 CT

经典图像:



影像所见:

胸廓对称, 骨性肋骨完整, 胸壁软组织结构良好, 两肺支气管血管纹理走行分布良好, 支气管束结构清晰, 双肺通气良好。肺门结构未见异常。纵隔无偏移, 段以上支气管通畅。心影及大血管形态结构正常, 纵隔内未见肿大淋巴结。胸膜未见异常。

影像诊断:

胸部未见明显异常

报告医师: 剧艳军

检查日期: 2023-11-07

审核医师: 剧艳军

报告日期: 2023-11-07

超声诊断图文报告

流水号: 2309220635

影像号: 1443407

姓名: 李敏

年龄: 39 岁

性别: 女

检查设备: Vivid E95

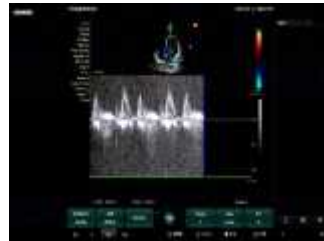
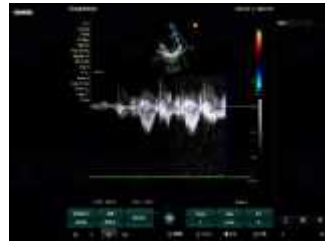
体检号: 450748

申请医院: 本院

体检科室: 体检科

检查部位: 心脏彩超

经典图像:



影像所见:

超声测量 (单位: mm)

升主动脉内径 25 (32±3mm)

左房内径 30 (35mm)

室间隔 10 (8-11mm)

左室内径 39 (47±4mm)

左室后壁 9 (8-11mm)

EF66% (50-80%)

右室内径 25 (36±4mm)

右房内径 28 (36±4mm)

FS36% (28-41%)

主肺动脉内径 20 (23±3mm)

升主动脉内径正常, 心脏各腔室大小正常, 室间隔厚度正常, 左室壁未见明显节段性运动异常, 三尖瓣瓣口可见少量返流, 余瓣膜及启闭功能未见明显异常, 舒张期二尖瓣口血流频谱 E/A>1, 心包腔未见积液。

影像诊断:

三尖瓣轻度返流

报告医师: 侯爱兰

检查日期: 2023-11-07

审核医师: 侯爱兰

报告日期: 2023-11-07



大同市医学影像研究中心

注: 本报告仅供临床医生参考!

地址: 大同市魏都大道 79 号。若有疑问, 请致电: 0352---2830580

超声诊断图文报告

流水号: 2309220635

影像号: 1443354

姓名: 李敏

年龄: 39 岁

性别: 女

检查设备: Vivid E95

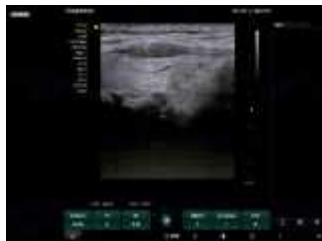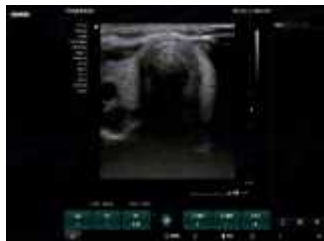体检号: 450748

申请医院: 本院

体检科室: 体检科

检查部位: 甲状腺彩超

经典图像:



影像所见:

甲状腺双侧叶形态正常, 包膜完整, 实质回声均匀, CDFI: 未见异常血流信号。
双侧颈部未见明显肿大淋巴结。

影像诊断:

甲状腺双侧叶未见异常

报告医师: 侯爱兰

检查日期: 2023-11-07

审核医师: 侯爱兰

报告日期: 2023-11-07

超声诊断图文报告

流水号: 2309220635

影像号: 1443402

姓名: 李敏

年龄: 39 岁

性别: 女

检查设备: Vivid E95

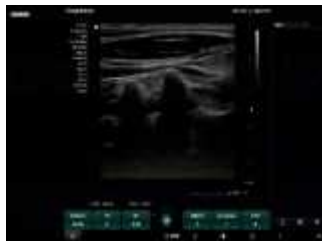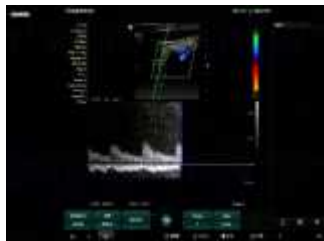
体检号: 450748

申请医院: 本院

体检科室: 体检科

检查部位: 颈部血管彩超

经典图像:



影像所见:

右锁骨下动脉起始处、双侧颈总动脉、颈内、颈外动脉起始段内中膜不增厚, 内壁欠光滑, 管壁未见明确强回声斑。CDFI: 血流充盈好。PW: 频谱形态正常。

双侧椎动脉走行正常, 椎动脉内径正常, 管壁不厚, 管腔内为无回声, CDFI: 血流充盈好。PW: 频谱正常。

影像诊断:

双侧颈动脉、椎动脉未见明显异常

报告医师: 侯爱兰

检查日期: 2023-11-07

审核医师: 侯爱兰

报告日期: 2023-11-07

超声诊断图文报告

流水号: 2309220635

影像号: 1443405

姓名: 李敏

年龄: 39 岁

性别: 女

检查设备: Vivid E95

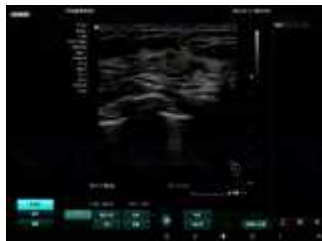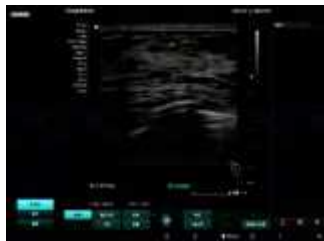体检号: 450748

申请医院: 本院

体检科室: 体检科

检查部位: 乳腺彩超

经典图像:



影像所见:

双侧乳腺腺体层次清晰, 右乳腺体厚 1.0cm, 左乳腺体厚 0.8cm, 乳导管未见扩张, 未见明显占位性病变, CDFI: 未见异常血流信号。

双侧腋下未见明显肿大淋巴结。

影像诊断:

双侧乳腺未见明显异常

报告医师: 侯爱兰

检查日期: 2023-11-07

审核医师: 侯爱兰

报告日期: 2023-11-07

超声诊断图文报告

流水号: 2309220635

影像号: 1443423

姓名: 李敏

年龄: 39 岁

性别: 女

检查设备: Vivid E95

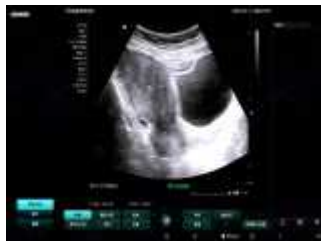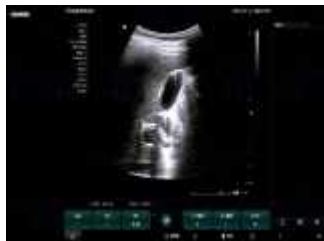体检号: 450748

申请医院: 本院

体检科室: 体检科

检查部位: 全腹彩超

经典图像:



影像所见:

肝脏大小形态正常, 包膜光滑完整, 实质回声均匀, 肝内管道系统走行清晰, 门静脉及肝内胆管不扩张。

胆囊大小形态正常, 壁不厚、光滑, 囊内透声好, 囊壁探及多个强回声斑, 后伴彗尾, 肝外胆管不扩张。

胰腺大小形态正常, 实质回声均匀, 主胰管不扩张。

脾脏大小形态正常, 实质回声均匀, 脾门静脉不宽。

双肾大小形态正常, 皮髓质分界清晰, 集合系统未见分离, 双侧输尿管未见扩张。

膀胱充盈佳, 未见明显异常。

前位子宫, 大小正常, 肌壁回声均匀, 内膜线清晰, 厚 0.4cm, 宫颈厚约 3.2cm, 子宫后方探及范围约 1.9*0.7cm 液性暗区, 双侧附件区未见异常。

影像诊断:

1. 胆囊附壁结晶 (多发)
2. 宫颈肥大
3. 盆腔积液

报告医师: 侯爱兰

检查日期: 2023-11-07

审核医师: 侯爱兰

报告日期: 2023-11-07