



2309220634

大同瑞慈健康体检

报 告 册

体检编号	450747	工号	133
姓名	刘勇		
性别	男	年龄	57岁
单位	中国银行大同分行		
部门	中国银行大同分行		
联系电话	18103529672		
体检日期	2024-10-19		

尊敬的刘勇先生您好！

首先，瑞慈健康体检全体员工欢迎您的光临，并对您的信任表示衷心的感谢！

您于 2024-10-19 （体检编号：450747）完成健康检查，本机构的各科医生已根据您的体检项目及结果，汇总成此份健康体检报告，并经总检医生审核。据此提出对您健康状况的综合分析及建议。

瑞慈健康体检倡导“大健康、大康复”，提出“健康是第一财富（Rich）”的人文理念。希望您仔细阅读并妥善地保管此份健康体检报告，并认真关注报告中的提示与建议，若您对报告内容有任何疑问，可直接与瑞慈健康体检客服部联系，进一步咨询。

健康体检咨询电话：**0352-2824444**

客户服务咨询电话：**0352-2830597**

400-6112995

瑞慈健康体检报告由下列内容组成：

第一部分：主检报告

第二部分：分科分项结果

第三部分：检验报告

第四部分：附表

主检报告

检查综述

- 1、【内科】（1）高血压
- 2、【血常规（五分类）】红细胞压积(HCT)偏高(52.4%)
- 3、【血脂四项】甘油三脂(TG)偏高(4.04 mmol/L)
- 4、【尿液分析+尿沉渣】粘液丝偏高(32 /HP)
- 5、【血流变】全血粘度中切 100/s 偏高(4.94 mPa.S) 红细胞压积偏高(0.52 L/L)
- 6、【心电图】1. 窦性心律不齐
- 7、【经颅多普勒】椎-基底动脉血流速度减慢
- 8、【心脏彩超】1. 二尖瓣、三尖瓣少量反流 2. 左室舒张功能减低
- 9、【全腹彩超】中度脂肪肝
- 10、【口腔科】（1）左下第二磨牙 右下第二磨牙 牙齿缺失 （2）牙周：牙结石
- 11、【外科（男）】（1）肛门：拒检

医生建议

【高血压】：

- (1)高血压是指收缩期和（或）舒张期动脉血压高于正常，并连续三次不同日测量，血压都高于正常标准，可确定患高血压病。
- (2)高血压的发病与遗传、精神过度紧张、肥胖、吸烟、酗酒、嗜盐等因素有关。血压持久增高，可导致心、脑、肾等脏器的损害。
- (3)原发性高血压由于目前原因不明（部分与遗传有关），须终身服药降压。高血压主要危害心、脑血管和肾脏。一旦确诊“高血压”就要终生服药。
- (4)平时应低盐（每天5~10g）、低脂饮食（少吃动物脂肪与内脏）；戒烟限酒。遵照医嘱坚持服药，定期测量血压，宜控制在140/90mmHg以下，若合并有糖尿病和肾病，要把血压控制在130/80mmHg以下。
- (5)血压到正常水平时，说明此时选用的降压药和治疗方案基本合适，但并不意味着高血压已被“治愈”，应坚持治疗。若盲目自行停药或间断服药，常会使血压波动很大，而加重心、脑、肾和血管的损害。
- (6)建议您密切关注血压，保持心情舒畅，劳逸结合，适量运动，控制体重，避免过度劳累、情绪激动等。改进生活方式，适当低盐、低脂、低胆固醇饮食，戒烟酒。必要时心血管专科诊治。

【红细胞压积(HCT)偏高】：

- (1)供内科结合临床参考。
- (2)如果明显升高，复查血常规。

【甘油三脂(TG)偏高】：

- (1)甘油三酯是甘油和脂肪酸所构成的有机化合物，甘油三酯测定是脂类代谢的重要指标之一。
- (2)甘油三酯增高与冠心病的发生有着重要的相关性，随年龄增大而有上升的趋势，其增高最常见于高脂和过量糖类饮食、肥胖等。
- (3)甘油三酯主要功能是为机体提供能量，其正常值在0.7-1.7mmol/L之间，1.7-2.29mmol/L为边缘增高，提示应该注意饮食和运动了。

(4)甘油三酯大于 2.3mmol/L, 就称为高甘油三酯血症。甘油三酯增高虽然不会直接导致血管斑块的形成, 但也会间接引起心脑血管疾病风险增加, 同时, 当甘油三酯大于 5.6mmol/L 时, 还会增加急性胰腺炎的风险, 所以降低甘油三酯的基础主要是控制饮食, 饮食控制不佳可以选择药物治疗。

(5)生活方式的干预是控制甘油三酯水平升高的基础, 包括减重, 增加运动量, 限制酒精摄入以及避免食用果糖和高碳水化合物食物。多食蔬菜水果, 定期复查。

(6)明显增高者在医师的指导下使用降脂药物治疗, 首选他汀和贝特类药物。

【粘液丝偏高】：

(1)尿常规中粘液丝是由尿路中细胞分泌出来的, 在有尿路感染时分泌会明显增多, 且伴有炎症细胞的出现。

(2)粘液丝偏高, 可分为生理性偏高和病理性偏高两种, 生理性偏高一般是由于喝水较少导致的尿液浓缩, 一般在喝水后就能达到稀释的效果。

(3)病理性的粘液丝偏高是由于泌尿系炎症或者是前列腺炎导致的, 需要注意观察, 多喝水, 同时有白细胞等炎症细胞增多时, 应及时服用抗感染药物治疗。如果仅有粘液丝的增多而没有白细胞等炎症细胞增多时, 尿路有炎症的可能性不大。

(4)建议平时饮食注意清淡, 多喝水, 少吃油腻和辛辣的食物, 要注意个人清洁卫生, 勤洗阴部, 注意休息。

【红细胞压积偏高】：

(1)供内科结合临床参考。

【全血粘度中切 100/s 偏高】：

(1)血液的流动特性取决于血液粘度的高低, 血液的粘度愈高, 流动性愈差(慢), 粘度愈低, 流动性愈好(快)。影响血粘度的因素主要有: 红细胞压积、红细胞聚集性、红细胞刚性、血浆中的胆固醇、甘油三酯及纤维蛋白原的含量等。

(2)血粘度偏高应注意: 1. 限制高脂肪、高蛋白、糖、盐、淀粉类食物的摄入量。2. 多喝水, 增加有氧运动。

3. 必要时内科结合临床治疗。

【窦性心律不齐】：

(1)供内科临床参考, 可见于正常人, 无重要临床意义。

(2)见于正常人, 是一种随呼吸节律而变化的正常心律。

【椎-基底动脉血流速度减慢】：

(1)脑动脉血流流速减低, 多见于脑供血不足、脑血管扩张、脑梗塞及动脉瘤等造成的。建议神经内科结合临床诊治。

【左室舒张功能减低】：

(1)左心室舒张功能是指心肌弹性减低, 心脏泵血功能减退。其引起原因, 一是随着年龄的增长, 心肌组织进行性变。其二是由于冠心病、高血压等慢性心肌病变。一般来说没有原发病变及年龄偏大的人员又无症状, 不需要特殊处理, 建议心内科结合临床考虑。

【二尖瓣、三尖瓣少量反流】：

(1)由于二尖瓣瓣膜轻微的改变而产生二尖瓣相对关闭不全。在很多人中, 没有临床症状, 只有在做心脏彩超时发现。一般不需要治疗, 建议定期复查, 必要时心内科结合临床考虑。

(2)由于三尖瓣瓣膜轻微的改变而产生三尖瓣相对关闭不全。在很多人中, 没有临床症状, 只有在做心脏彩超时发现。一般不需要治疗, 建议定期复查, 必要时心内科结合临床考虑。

【中度脂肪肝】：

(1)脂肪肝是指肝脏被脂肪浸润, 为一种多病因引起的获得性疾病。

(2)脂肪肝是以肝细胞脂肪变性和脂肪蓄积为病理特征, 最常见易患因素有超重或肥胖、进食油腻食物、高脂血症(尤其甘油三酯升高)、营养失调(营养过量或不足)、饮酒、高脂血症、少运动、糖耐量异常、减肥造成体重急剧下降、营养不良、中毒和药物等。

- (3)当肝内脂类（主要为甘油三酯）含量超过肝重的5%时为脂肪肝。脂肪肝是一个常见的临床现象，不是一个独立性的疾病。
- (4)值得注意的是，过多的脂肪在肝组织、肝细胞内浸润，引起肝细胞肿大，严重可致肝硬化。脂肪肝是可逆性的，合理饮食、运动及治疗后可恢复。
- (5)合理控制饮食，控制总摄入量，低盐、低脂和低糖类饮食，少吃动物内脏，多吃蔬菜水果；
- (6)控制危险因素，如控制体重、改善胰岛素抵抗、调整血脂紊乱，戒酒、戒烟，坚持长期有氧运动，加强体育锻炼；
- (7)定期复查腹部彩超、血脂、肝功能。

【牙齿缺失】：

- (1)牙齿缺失常见于龋齿、牙周炎等原因导致的拔除或意外事故所致缺失。中老年患者居多，影响牙齿健康美观。
- (2)牙齿缺失可以导致牙列的完整性遭到破坏，若较长时间不修复，邻近的牙齿由于失去了依靠和约束，会变得倾斜，易造成咬颌功能的紊乱。长时间的缺失还会导致牙槽骨的萎缩、咀嚼功能减退、食物嵌塞等不良后果
- (3)如果牙齿缺失，应该尽早去口腔医院诊治，最常见的修复方法有三种，即活动义齿、固定义齿、种植义齿。
- (4)义齿修复完毕，应定期复查与医疗护理，勤漱口、勤刷牙、避免食用过硬的食物，如果种植牙选择钛种植体，还应注意对钛种植体的保护。

【牙结石】：

- (1)牙结石又称牙石，是沉积在牙齿或修复体表面上已经钙化或正在钙化的菌斑或软垢。其开始时是软的，会因逐渐的钙化而变硬。它是由75%的磷酸钙，15-25%的水、有机物、磷酸锰、矿酸钙及微量的钾、钠、铁所构成，并呈现出黄色、棕色或者黑色。
- (2)牙结石通常存在于唾液腺开口处的牙齿表面（例如：下颚前牙的舌侧表面，上颚后牙的颊侧表面）和牙齿的颈部，以及口腔粘膜运动不到的牙齿表面等处。
- (3)牙结石形成后，可伴随牙龈出血、牙龈萎缩、口臭等症状。
- (4)牙结石是牙周病的重要病因，它会不断刺激牙周组织，并且压迫牙龈，影响血液循环，造成牙周组织的病菌感染，形成牙周囊袋，此后更易使食物残渣、牙菌斑、牙结石等的堆积，最终牙周支持组织全部破坏，导致牙齿松动，以至于不得不拔除牙齿。
- (5)早晚刷牙、饭后漱口是防治牙结石形成的最重要措施。应采取正确的竖刷牙法和巴氏刷牙法，纠正横刷牙法。
- (6)多吃富有维生素的粗纤维食物，如肉、蛋、各种蔬菜和水果，充分咀嚼以利于牙面清洁。少吃甜食及黏性很强的食物，不吃零食。
- (7)建议每半年进行一次口腔健康检查，每年进行2-3次全口超声波洁牙术，使牙面、牙颈部经常处于洁净状态。

汇总医生： 樊兴国

主检日期： 2024-10-24

主检医生：

分科结果

身高、体重、血压

项目名称	检查结果	项目名称	检查结果
身高	178cm	体重	77kg
血压	125/70mmHg		

***小结:**

未见异常

操作员：杨彦霞 检查日期:2024-10-19 检查医生：名燕凌

内科

项目名称	检查结果	项目名称	检查结果
心率	72次/min	心律	齐
心脏杂音	无	心界	正常
肺部	正常	呼吸音	呼吸音清
啰音	未闻及	叩诊	叩诊呈清音
腹部触诊	腹部平软	发育	正常
肝胆	肋下未触及	脾脏	肋下未触及
双肾	无叩击痛	肠鸣音	正常
营养	良好	神经系统	正常
生理反射	生理反射存在	病理反射	病理反射未引出
颅神经	正常	运动功能	正常
深浅感觉	正常	其它	无异常发现
既往史	高血压		

***小结:**

(1) 高血压

操作员：名燕凌 检查日期:2024-10-19 检查医生：名燕凌

外科（男）

项目名称	检查结果	项目名称	检查结果
皮肤	正常	甲状腺	无肿大
脊椎	无畸形	浅表淋巴结	无肿大
肛门	拒检	前列腺	未检
泌尿外生殖器	正常	四肢关节	未见异常
腹股沟	未见异常	足背动脉	正常
紫绀	无	色素沉着	无
脱毛	无	脱色	无
浮肿	无	皮下结节	无
头颅	正常	颈部	正常
乳腺	正常	脊柱	正常
直肠	未检	皮肤黄疸	无
四肢	活动正常	其他	无

*小结:

(1) 肛门：拒检

操作员：谷岱清 检查日期：2024-10-19 检查医生：谷岱清

眼科

项目名称	检查结果	项目名称	检查结果
视力(左)	镜 1.0	视力(右)	镜 1.0
辨色力	正常	眼睑	正常
结膜	正常	泪器	正常
角膜	正常	虹膜	正常
瞳孔	正常	晶状体	正常
玻璃体	正常	眼底	未见异常

*小结:

未见异常

操作员：田野青 检查日期：2024-10-19 检查医生：田野青

耳鼻喉科

项目名称	检查结果	项目名称	检查结果
听力(左)	正常	听力(右)	正常
外耳道	先天性双侧耳前瘻管	鼓膜	正常
鼻窦	正常	鼻中隔	正常
鼻腔	正常	扁桃体	无肿大
嗅觉	正常	咽喉	正常

*小结:

操作员：裴文兴 检查日期：2024-10-19 检查医生：裴文兴

口腔科

项目名称	检查结果	项目名称	检查结果
唇颊	正常	齿	左下第二磨牙&右下第二磨牙&牙齿缺失
齿龈	正常	牙周	牙结石 II 度
舌腭	正常	腮腺	正常
颌下腺	正常	颞下颌关节	正常

*小结:

(1) 左下第二磨牙 右下第二磨牙 牙齿缺失

(2) 牙周：牙结石

操作员：龚富生 检查日期：2024-10-19 检查医生：龚富生

检验报告

血流变

项目名称	检查结果	单位	参考值	提示
全血粘度高切 200/s	4.61	mpas	3.53--4.65	
全血粘度中切 100/s	4.94	mpas	3.6--4.9	↑
全血粘度中切 50/s	5.44	mpas	4.7--5.9	
全血还原粘度高切	6.30	mpas	3.66--8.48	
全血还原粘度低切	37.79	mpas	31.8--50.2	
血浆粘度	1.33	mpas	1.26--1.70	
血沉(ESR)	3.50	mm/h	0--15	
红细胞压积	0.52	L/L	0.40--0.50	↑
红细胞聚集指数	4.55		3.79--6.05	
红细胞变形指数	0.75		0.51--1.02	
红细胞刚性指数	4.74		2.15--6.73	
血沉方程 K 值	20.12	mm/h	0--77	
全血粘度 1/s	20.98	mpas	17.6--21.3	
全血高切相对指数	3.46		2.08--3.69	
全血低切相对指数	15.77		10.37--16.94	

***小结:**

全血粘度中切 100/s 偏高(4.94 mPa.S) 红细胞压积偏高(0.52 L/L)

操作员: 王小雪 检查日期:2024-10-19 检查医生:康健忠

尿液分析+尿沉渣

项目名称	检查结果	单位	参考值	提示
白细胞尿	4	个/ul	0--13	
上皮细胞(EC)	0	/HP	0--28	
管型(CAST)	0	个/ul	0--1	

霉菌(尿)	0	/HP	0--0	
结晶	0	/HP	0--10	
透明度(CLA)	清亮			
胆红素(BIL)	-		阴性	
隐血(ERY)	-		阴性	
小圆上皮细胞(SRC)	0	个/ul	0--0	
维生素 C	-		阴性	
异常红细胞	0	个/ul	0--3	
红细胞(正常)	0	个/ul	0--6	
鳞状上皮细胞	0	个/ul	0--0	
粘液丝	32	个/ul	0--0	↑
颜色(Colour)	淡黄色			
尿葡萄糖(GLU)	-		阴性	
酮体(KET)	-		阴性	
比重(SG)	1.030		1.003--1.030	
酸碱度(PH)	6.5		4.5--8.0	
尿蛋白质(PRO)	-		阴性	
尿胆原(URO)	-		阴性	
亚硝酸盐(NIT)	-		阴性	
红细胞(尿)(RBC)	0	个/ul	0--6	
尿白细胞(LEU)	-		阴性	

***小结:**

粘液丝偏高(32 /HP)

操作员：黄璐瑶 检查日期：2024-10-19 检查医生：康健忠

肝功七项

项目名称	检查结果	单位	参考值	提示
总蛋白(T PROT)	76.9	g/L	65--85	

白蛋白(ALB)	46.70	g/L	40--55	
球蛋白(GLB)	30.20	g/L	15--35	
白蛋白/球蛋白(ALB/GLB)	1.55		1.0--2.5	
总胆红素(TBIL)	15.00	umol/L	0--26	
丙氨酸氨基转移酶(ALT)	33.00	U/L	9--50	
门冬氨酸氨基转移酶(AST)	19.00	U/L	15--40	

***小结:**

未见异常

操作员：刘慧芳 检查日期:2024-10-19 检查医生:康健忠

心肌酶谱

项目名称	检查结果	单位	参考值	提示
乳酸脱氢酶(LDH)	146.00	U/L	120--250	
肌酸激酶(CK)	68.00	U/L	50--310	
肌酸激酶同工酶(CK-Mb(M))	8	U/L	0--25	
高敏肌钙蛋白(Tnl)	2.50	pg/ml	0--46.47	

***小结:**

未见异常

操作员：刘慧芳 检查日期:2024-10-19 检查医生:康健忠

血常规（五分类）

项目名称	检查结果	单位	参考值	提示
白细胞(WBC)	8.49	10 ⁹ /L	3.5--9.5	
淋巴细胞绝对值(LY#)	2.55	10 ⁹ /L	1.1--3.2	
淋巴细胞百分比(LY%)	30.0	%	20--50	
中性粒细胞绝对值(GR#)	5.26	10 ⁹ /L	1.8--6.3	
中性粒细胞百分比(GR%)	62.0	%	40--75	

嗜碱性粒细胞绝对值(BA#)	0.04	10 ⁹ /L	0--0.06	
嗜碱性粒细胞百分比(BA%)	0.4	%	0--1.0	
嗜酸性粒细胞绝对值(EO#)	0.15	10 ⁹ /L	0.02--0.52	
嗜酸性粒细胞百分比(EO%)	1.8	%	0.4--8.0	
血小板(PLT)	255	10 ⁹ /L	125--350	
血小板分布宽度(PDW)	15.7	%	15--17	
平均血小板体积(MPV)	8.8	fl	6.0--14.0	
血小板压积(PCT)	0.224	%	0.11--0.28	
红细胞(RBC)	5.28	10 ¹² /L	4.3--5.8	
血红蛋白	171	g/L	130--175	
红细胞压积(HCT)	52.4	%	40--50	↑
红细胞平均体积(MCV)	99.3	fl	82--100	
平均血红蛋白含量(MCH)	32.5	pg	27--34	
平均血红蛋白浓度(MCHC)	327	g/L	316--354	
单核细胞绝对值(MO#)	0.49	10 ⁹ /L	0.1--0.60	
单核细胞百分比(MO%)	5.8	%	3--10	
红细胞分布宽度标准差(RDW-SD)	46.0	fl	35--56	
红细胞分布宽度变异系数(RDW-CV)	12.3	%	10.6--16.6	
大血小板比率	16.7	%	11--45	
大血小板数目	43	10 ⁹ /L	30--90	
未成熟粒细胞数目	0.01	10 ⁹ /L	0--999	
未成熟粒细胞百分比	0.1	%	0--100	
有核红细胞数目	0.000	10 ⁹ /L	0--9999	
有核红细胞百分比	0.00	/100WBC	0--9999	

***小结:**

红细胞压积(HCT)偏高(52.4 %)

操作员：黄璐瑶 检查日期：2024-10-19 检查医生：康建忠

肾功三项

项目名称	检查结果	单位	参考值	提示
肌酐(CREA)	87.60	umol/L	57--97	
尿酸(UA)	381.00	umol/L	200--420	
尿素测定 (Urea)	5.29	mmol/L	3.1--8.0	

***小结：**

未见异常

操作员：刘慧芳 检查日期：2024-10-19 检查医生：康建忠

空腹血糖

项目名称	检查结果	单位	参考值	提示
葡萄糖(GLU)	5.39	mmol/L	3.89--6.1	

***小结：**

未见异常

操作员：刘慧芳 检查日期：2024-10-19 检查医生：康建忠

血脂四项

项目名称	检查结果	单位	参考值	提示
动脉硬化指数	2.76		1.31--3.19	
总胆固醇(CHOL)	5.17	mmol/L	2.59--5.2	
甘油三脂(TG)	4.04	mmol/L	0.7--1.7	↑
低密度脂蛋白(LDL)	2.51	mmol/L	0--4.13	
高密度脂蛋白(HDL)	0.91	mmol/L	0.77--1.55	

***小结：**

甘油三脂(TG)偏高(4.04 mmol/L)

操作员：刘慧芳 检查日期：2024-10-19 检查医生：康建忠

大同瑞慈康复医院 12导联心电图报告

刘勇 男 57岁

体检号:450747

病床号:

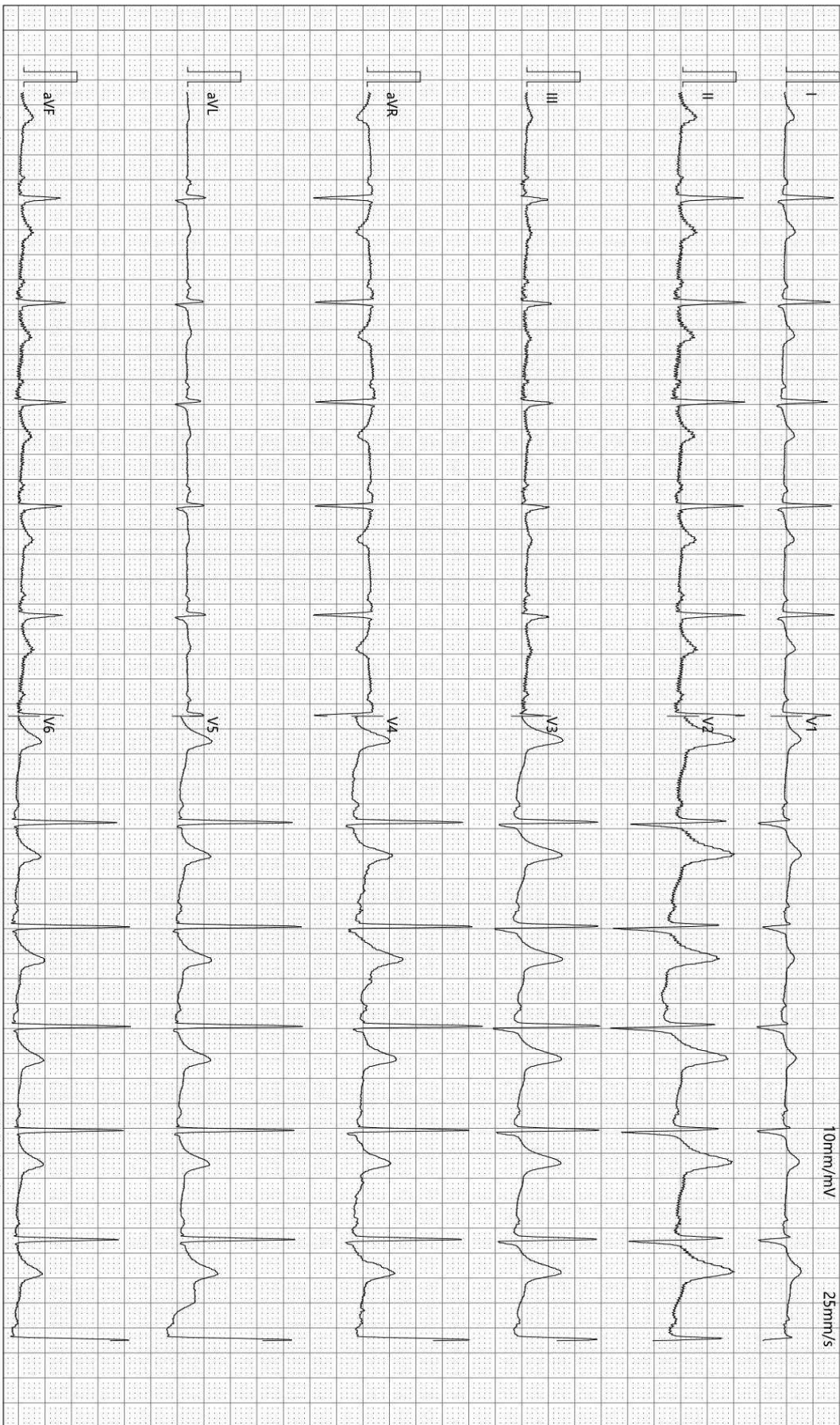
诊断结果:

窦性心律不齐

诊断医生:

张生 陶志娟

HR	: 70bpm	[60 ~ 100bpm]
P	: 110ms	[0 ~ 110ms]
PR	: 154ms	[120 ~ 200ms]
QRS	: 102 ms	[60 ~ 100ms]
QT/QTc	: 391/423ms	[320 ~ 440/0 ~ 450ms]
P/QRS/T	: 44/52/52deg.	[0 ~ 75/-30 ~ 90/0 ~ 75deg]
RV5/SV1	: 2.279/0.450mV	[0.0 ~ 2.5/0.0 ~ 2.0mV]



检查时间:2024-10-19 10:24:46

诊断时间:2024-10-19 10:38:51

SEMIP V1 90

仅供临床参考

Text




大同瑞慈健康体检

颅内多普勒血流图 (TCD) 检查报告单


姓名: 刘勇 性别: 男 年龄: 57 岁 检查号: 2309220634
 申请科室: 体检科 申请医师: 李菊蓉 检查类型: 颅内血管 床号:

LVA 78mm(深度) PW 2MHz




Vs:35.6 Vd:14.5 Vm:21.5
 PI:0.98 RI:0.59 S/D:2.46

RVA 73mm(深度) PW 2MHz



Vs:31.5 Vd:14.5 Vm:20.2
 PI:0.84 RI:0.54 S/D:2.17

BA 80mm(深度) PW 2MHz



Vs:35.2 Vd:17.8 Vm:23.6
 PI:0.74 RI:0.49 S/D:1.98

Vs: Vd: Vm:
 PI: RI: S/D:

Vs: Vd: Vm:
 PI: RI: S/D:

Vs: Vd: Vm:
 PI: RI: S/D:

医生意见

结论: 椎-基底动脉血流速度减慢

李菊蓉

检查日期: 2024-10-19

本报告单仅提供临床参考

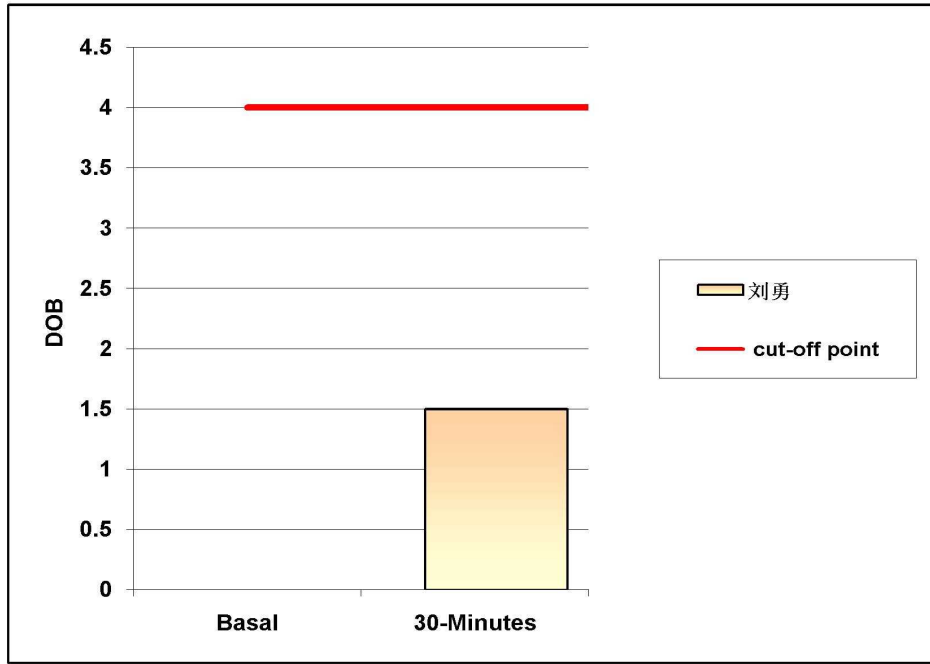
大同瑞慈健康体检

¹³C呼气试验检验报告

患者姓名	刘勇	年龄	57	性别	男
患者 ID	2309220634	日期	2024/10/19	联系电话	
申请医生	曹居杰	科室		住院号	

¹³C呼气试验

	DOB
Basal	0.0
30-Minutes	1.5



阳性参考值 (Delta Over Baseline(DOB)):

30分钟的DOB值:	≥ 4.0	h.p. - 阳性
	< 4.0	正常

检测结果: DOB= 1.5 阴性

结论: 您本次幽门螺旋杆菌 (h.p.) 检测结果为阴性 (正常)。

检测医生: 曹居杰

大同现代医院

骨密度检测报告

患者信息

患者ID: 2309220634

姓名: 刘勇

出生年月日: 1966-11-5

年龄: 57

性别: 男

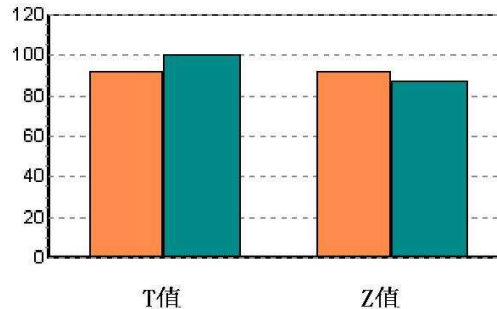
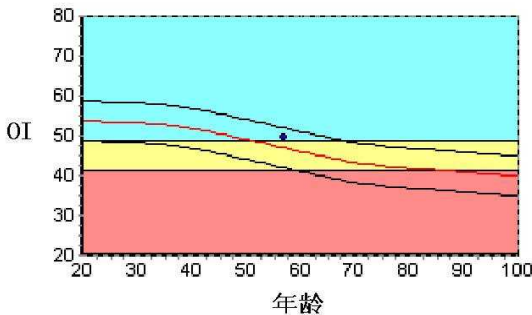
测定部位(右/左): 右

测定结果

测定日期: 2024-10-19

测试编号: 1/1

受测者 平均值



数据库: Asia

OI: 49.6

SOS: 1380.1 m/s, BUA: 24.2

T值: -0.84


Z值: 0.55

成人比: 92.2 %

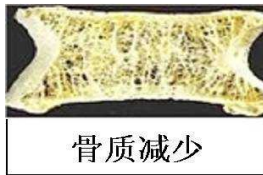同龄比: 105.9 %

OPR: N/A %

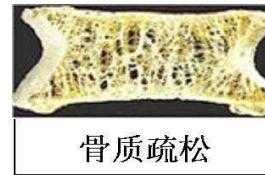
结果分析



正常



骨质减少



骨质疏松

注解

以上结论仅供参考

科室:

医生签名:

医院地址 大同现代医院

地址 大同市育才北路79号

联系电话 0352-5026999

操作者 名燕凌

Rich 大同瑞慈康复医院
超声诊断图文报告

流水号: 2309220634

超声号: 1719847

姓名: 刘勇

年龄: 57 岁

性别: 男

检查设备: Vivid E95

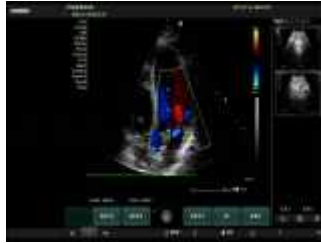
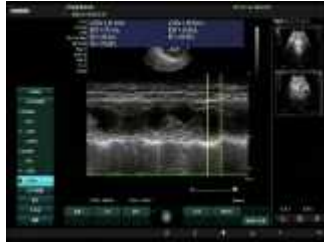
体检号: 450747

申请医院: 本院

体检科室: 体检科

检查部位: 心脏彩超

经典图像:



影像所见:

超声测量 (单位: mm)

升主动脉内径 24 (32±3mm)

左房内径 27 (35mm)

室间隔 8 (8-11mm)

左室内径 41 (47±4mm)

左室后壁 9 (8-11mm)

EF65% (50-80%)

右室内径 25 (36±4mm)

右房内径 28 (36±4mm)

FS35% (28-41%)

主肺动脉内径 20 (23±3mm)

升主动脉内径正常, 心脏各腔室大小正常, 室间隔厚度正常, 左室壁未见明显节段性运动异常, 二尖瓣回声正常, 收缩期房侧可见少量返流信号, 三尖瓣回声正常, 收缩期房侧可见少量返流信号, 余瓣膜及启闭功能未见明显异常, 舒张期二尖瓣口血流频谱 E/A<1, 心包腔未见积液。

影像诊断:

1. 二尖瓣、三尖瓣少量反流
2. 左室舒张功能减低

报告医师: 侯爱兰

检查日期: 2024-10-19

审核医师: 侯爱兰

报告日期: 2024-10-19



注: 本报告仅供临床医生参考!

地址: 大同市魏都大道 79 号。若有疑问, 请致电: 0352-2830580

Rich 大同瑞慈康复医院
超声诊断图文报告

流水号: 2309220634

超声号: 1719924

姓名: 刘勇

年龄: 57 岁

性别: 男

检查设备: Vivid E95

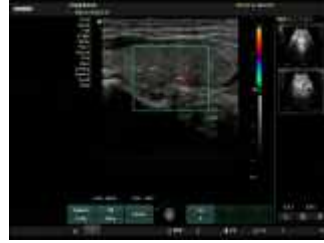
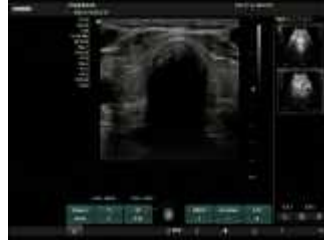体检号: 450747

申请医院: 本院

体检科室: 体检科

检查部位: 甲状腺彩超

经典图像:



影像所见:

甲状腺双侧叶形态正常, 包膜完整, 实质回声均匀, CDFI: 未见异常血流信号。
双侧颈部未见明显肿大淋巴结。

影像诊断:

甲状腺双侧叶未见异常

报告医师: 侯爱兰

检查日期: 2024-10-19

审核医师: 侯爱兰

报告日期: 2024-10-19



注: 本报告仅供临床医生参考!

地址: 大同市魏都大道 79 号。若有疑问, 请致电: 0352---2830580

Rich 大同瑞慈康复医院
超声诊断图文报告

流水号: 2309220634

超声号: 1719928

姓名: 刘勇

年龄: 57岁

性别: 男

检查设备: Vivid E95

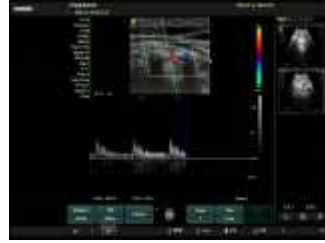
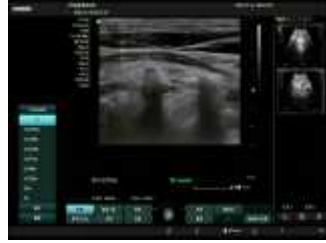体检号: 450747

申请医院: 本院

体检科室: 体检科

检查部位: 颈部血管彩超

经典图像:



影像所见:

右锁骨下动脉起始处、双侧颈总动脉、颈内、颈外动脉起始段内中膜不增厚, 内壁欠光滑, 管壁未见明确强回声斑。
CDFI: 血流充盈好。PW: 频谱形态正常。

双侧椎动脉走行正常, 椎动脉内径正常, 管壁不厚, 管腔内为无回声, CDFI: 血流充盈好。PW: 频谱正常。

影像诊断:

双侧颈动脉、椎动脉未见明显异常

报告医师: 侯爱兰

检查日期: 2024-10-19

审核医师: 侯爱兰

报告日期: 2024-10-19



注: 本报告仅供临床医生参考!

地址: 大同市魏都大道 79 号。若有疑问, 请致电: 0352---2830580

Rich 大同瑞慈康复医院
超声诊断图文报告

流水号: 2309220634

超声号: 1719932

姓名: 刘勇

年龄: 57 岁

性别: 男

检查设备: Vivid E95

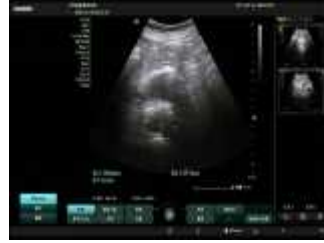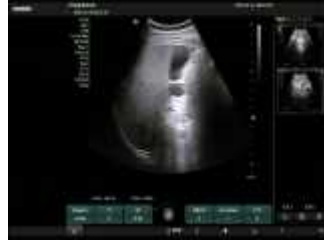体检号: 450747

申请医院: 本院

体检科室: 体检科

检查部位: 全腹彩超

经典图像:



影像所见:

肝脏大小形态正常, 包膜光滑完整, 实质回声细腻增强, 后方回声伴衰减, 肝内管道系统走行欠清晰, 门静脉及肝内胆管不扩张。

胆囊大小形态正常, 壁不厚、光滑, 囊内透声好, 肝外胆管不扩张。

胰腺大小形态正常, 实质回声均匀, 主胰管不扩张。

脾脏大小形态正常, 实质回声均匀, 脾门静脉不宽。

双肾大小形态正常, 皮髓质分界清晰, 集合系统未见分离, 双侧输尿管未见扩张。

膀胱充盈欠佳。

前列腺形态正常, 大小约 3.9*2.8*2.7cm, 实质回声均匀。

影像诊断:

中度脂肪肝

报告医师: 侯爱兰

检查日期: 2024-10-19

审核医师: 侯爱兰

报告日期: 2024-10-19



注: 本报告仅供临床医生参考!

地址: 大同市魏都大道 79 号。若有疑问, 请致电: 0352---2830580

姓名: 刘勇

年龄: 57 岁

性别: 男

检查设备: 西门子量子双源 CT

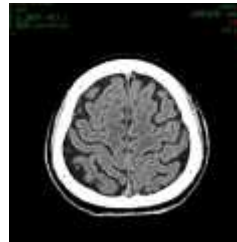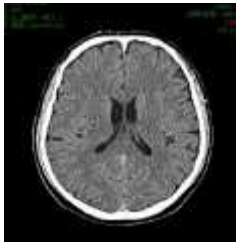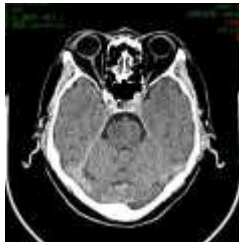体检号: 450747

申请医院: 本院

体检科室: 体检科

检查部位: 脑部双源 CT

经典图像:



影像所见:

颅脑结构双侧对称, 脑实质内未见异常密度。中线结构居中。脑沟、裂、池及脑室系统等未见异常。

影像诊断:

颅脑未见明显异常

报告医师: 剧艳军

检查日期: 2024-10-20

审核医师: 剧艳军

报告日期: 2024-10-20

姓名: 刘勇

年龄: 57 岁

性别: 男

检查设备: 西门子量子双源 CT

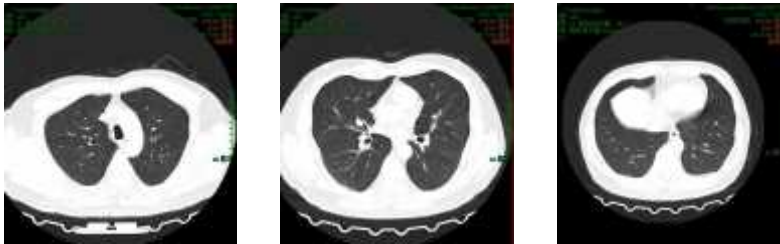体检号: 450747

申请医院: 本院

体检科室: 体检科

检查部位: 肺部双源 CT

经典图像:



影像所见:

胸廓对称, 骨性肋骨完整, 胸壁软组织结构良好, 两肺支气管血管纹理走行分布良好, 支气管束结构清晰, 双肺通气良好。肺门结构未见异常。纵隔无偏移, 段以上支气管通畅。心影及大血管形态结构正常, 纵隔内未见肿大淋巴结。胸膜未见异常。

影像诊断:

胸部未见明显异常

报告医师: 剧艳军

检查日期: 2024-10-23

审核医师: 剧艳军

报告日期: 2024-10-23