



2309220603

# 大同瑞慈健康体检

## 报 告 册

体检编号	450717	工号	102
姓名	陈卫华		
性别	女	年龄	48岁
单位	中国银行大同分行		
部门	中国银行大同分行		
联系电话	18103522806		
体检日期	2025-06-28		

尊敬的陈卫华女士您好！

首先,瑞慈健康体检全体员工欢迎您的光临,并对您的信任表示衷心的感谢！

您于 2025-06-28 (体检编号: 450717) 完成健康检查,本机构的各科医生已根据您的体检项目及结果,汇总成此份健康体检报告,并经总检医生审核。据此提出对您健康状况的综合分析及建议。

瑞慈健康体检倡导“大健康、大康复”,提出“健康是第一财富 (Rich)”的人文理念。希望您仔细阅读并妥善地保管此份健康体检报告,并认真关注报告中的提示与建议,若您对报告内容有任何疑问,可直接与瑞慈健康体检客服部联系,进一步咨询。

健康体检咨询电话: 0352-2824444

客户服务咨询电话: 0352-2830597

400-6112995

瑞慈健康体检报告由下列内容组成:

第一部分:主检报告

第二部分:分科分项结果

第三部分:检验报告

第四部分:附表

## 主检报告

### 检查综述

- 1、【尿液分析+尿沉渣】 鳞状上皮细胞偏高(6 /HP) 粘液丝偏高(33 /HP)
- 2、【MR 检查】 右侧顶部脑膜瘤可能大，建议 MRI 增强扫描
- 3、【甲状腺彩超】 甲状腺实质回声欠均匀 建议甲功
- 4、【颈部血管彩超】 1.右锁骨下动脉起始处内中膜增厚 2.右侧椎动脉内径偏窄
- 5、【乳腺彩超】 右侧乳腺结节 BI-RADS 2 级
- 6、【全腹彩超】 子宫肌瘤
- 7、【骨密度检查】 骨质减少
- 8、【口腔科】 (1)左上尖牙 右上第一双尖牙 右上第二双尖牙 楔状缺损 右下第一磨牙 充填体部分脱落

### 医生建议

#### 【鳞状上皮细胞偏高】：

(1)在生理情况下，机体正常的新陈代谢都会引起鳞状上皮细胞的脱离，这是一种正常的机体现象。如果长时间出现鳞状上皮细胞偏高的现象时，则有可能是尿路感染、泌尿系统结石等因素导致，应及时往泌尿外科进一步诊断治疗。

#### 【粘液丝偏高】：

- (1)尿常规中粘液丝是由尿路中细胞分泌出来的，在有尿路感染时分泌会明显增多，且伴有炎症细胞的出现。
- (2)粘液丝偏高，可分为生理性偏高和病理性偏高两种，生理性偏高一般是由于喝水较少导致的尿液浓缩，一般在喝水后就能达到稀释的效果。
- (3)病理性的粘液丝偏高是由于泌尿系炎症或者是前列腺炎导致的，需要注意观察，多喝水，同时有白细胞等炎症细胞增多时，应及时服用抗感染药物治疗。如果仅有粘液丝的增多而没有白细胞等炎症细胞增多时，尿路有炎症的可能性不大。
- (4)建议平时饮食注意清淡，多喝水，少吃油腻和辛辣的食物，要注意个人清洁卫生，勤洗阴部，注意休息。

#### 【右侧顶部脑膜瘤】：

- (1)建议增强 MRI 检查。

#### 【甲状腺实质回声欠均匀】：

- (1)建议往内分泌科进一步复查。

#### 【右锁骨下动脉起始处内中膜增厚】：

- (1)颈动脉内中膜增厚是一个超声诊断，它属于血管性疾病（动脉硬化）的早期表现，提示长期发展下去动脉硬化会形成斑块和狭窄闭塞病变。
- (2)建议改变饮食结构，适量增加运动量，减缓动脉硬化发展的速度。如果有血脂高、胆固醇高、高血压、高血糖，就要进行相应的控制和预防，通过药物的干预，避免从内中膜增厚发展成斑块，进一步形成血管狭窄和闭塞的病变。

#### 【右侧椎动脉内径偏窄】：

- (1)建议心血管内科就诊；定期复查。

#### 【右侧乳腺结节】：

(1) 乳腺结节是乳腺组织导管和乳小叶在结构上的退行性变及进行性结缔组织的生长，主要以乳房周围性疼痛为特征，或在情绪变化、劳累、天气变化时加重，每月月经前疼痛加剧，行经后疼痛减退或消失。其主要原因是由于内分泌失调。

(2) 建议少吃刺激性食物或进行药物治疗干预，必要时外科诊治。

**【子宫肌瘤】：**

(1) 子宫肌瘤又称子宫平滑肌瘤，是女性生殖器最常见的一种良性肿瘤，多见于 30—50 岁妇女，以 40—50 岁最为多见。

(2) 子宫肌瘤根据肌瘤与子宫壁的关系分 3 类：肌壁间肌瘤、浆膜下肌瘤和粘膜下肌瘤。

(3) 子宫肌瘤多无症状，少数表现为阴道出血，腹部触及肿物以及压迫症状等。如发生蒂扭转或其他情况时可引起疼痛。以多发性子宫肌瘤为常见。

(4) 治疗必须根据患者年龄、生育要求、症状、肌瘤大小等情况全面考虑，肌瘤小且无症状，尤其近绝经年龄者，雌激素水平低落，肌瘤可自然萎缩或消失，通常不需治疗，每 3—6 个月随访一次；若肌瘤较大或症状明显继发贫血者，常需手术切除。

**【骨质减少】：**

(1) 骨质减少是指以单位体积内骨组织量减少为特点的代谢性骨病变，表示骨骼密度低于正常水平，因为骨骼密度是测量骨骼强度的指标。骨质减少是一种渐进的形式，但能够反映骨骼状况。骨质减少是骨质疏松的前兆，其发展到严重程度就是骨质疏松。

(2) 骨骼随着年龄的增长，细胞活跃程度会逐渐降低，并且年龄增长后，体内性激素水平会逐渐下降，钙、锌、维生素 D 等微量元素吸收不足，导致骨质减少。此外，如果缺乏运动、过度挑食、偏食等情况，也会影响机体对微量元素的吸收，进而导致骨质减少。

(3) 骨质减少在临床上多见于孕妇和中老年人群，孕妇因为胎儿生长发育需要钙质，骨质会出现减少；中老年人群因为年龄增长也会出现钙质的流失。

(4) 此外，女性绝经期后雌激素分泌会明显下降导致破骨细胞活跃，引起骨量丢失而出现骨质减少；甲状腺、甲状旁腺功能亢进等继发性疾病也可导致骨质减少。

(5) 临床上常用双能 X 线骨密度测量作为测量骨质流失的一种方法，其测量骨密度主要是在脊柱、髋关节等部位；跟骨的定量超声也可用于普通筛查，其方法费用低、便携且无电离辐射。

(6) 定期复查骨密度，每年做一次骨密度的检测。如果骨质继续减少，就需要药物的治疗（如钙尔奇 D、骨化三醇等）。

(7) 经常晒太阳或补充维生素 D。加强体育锻炼，多参加户外运动。补钙，钙含量多的食品主要见于海产品、牛奶、豆腐、豆浆、酸奶、芝麻、绿色蔬菜等，到了五十岁以后最好口服钙片，以促进钙的吸收。

**【楔状缺损】：**

(1) 楔状缺损是牙齿颈部硬组织缓慢消耗而形成的缺损，呈“V”状，由于它的外形酷似木匠用的楔子，因而称之为楔状缺损。多见于前牙的唇颊面，以中老年患者居多。

(2) 牙齿颈部硬组织牙釉质和牙骨质的交界部分，因为结构比较薄弱故易被磨损，其最常见的原因是采用不正确横向用力的刷牙方式，牙刷毛过硬所导致；此外，牙龈沟内的酸性分泌物，唾液 PH 值偏低、酸性食物、胃病反酸、接触酸的工作都可能使牙齿硬组织脱钙溶解。

(3) 楔状缺损如早期出现，应立即改变不良的刷牙方式，病症就不会进展，即使不治疗也可以维持现状；如果缺损有一定的深度，则需进行牙体修补，应用树脂材料修复缺损部位。

(4) 楔状缺损的预防主要是采用正确的刷牙方式，竖刷法或巴氏刷牙法，避免横向刷牙，刷牙时不要用力过大，刷牙的时间至少要三分钟，不要使用刷毛过硬的牙刷。

(5) 在咬合时，牙颈部是应力集中的区域，负担过重的时候会出现损耗，故平时应少吃坚硬食物，比如咬坚果壳、蚕豆等。

汇总医生： 丁昊炜

主检日期： 2025-07-01

主检医生：

## 分科结果

## 身高、体重、血压

项目名称	检查结果	项目名称	检查结果
身高	159cm	体重	60kg
血压	115/71mmHg		

**\*小结:**

未见异常

操作员：赵婉如

检查日期：2025-06-28

检查医生：名燕凌

## 内科

项目名称	检查结果	项目名称	检查结果
心率	76 次/min	心律	齐
心脏杂音	无	心界	正常
肺部	正常	呼吸音	呼吸音清
啰音	未闻及	叩诊	叩诊呈清音
腹部触诊	腹部平软	发育	正常
肝胆	肋下未触及	脾脏	肋下未触及
双肾	无叩击痛	肠鸣音	正常
营养	良好	神经系统	正常
生理反射	生理反射存在	病理反射	病理反射未引出
颅神经	正常	运动功能	正常
深浅感觉	正常	其它	无异常发现
既往史	无		

**\*小结:**

未见异常

操作员：李军

检查日期：2025-06-28

检查医生：李军

## 外科（女）

项目名称	检查结果	项目名称	检查结果
皮肤	正常	甲状腺	无肿大
浅表淋巴结	无肿大	肛门	拒检
泌尿外生殖器	正常	四肢关节	未见异常
腹股沟	未见异常	足背动脉	正常
紫绀	无	色素沉着	无
脱毛	无	脱色	无
浮肿	无	皮下结节	无
头颅	正常	颈部	正常
乳腺	正常	脊柱	正常
直肠	未检	皮肤黄疸	无
四肢	活动正常	其他	无

**\*小结:**

未见异常

操作员：张明远

检查日期：2025-06-28

检查医生：张明远

**眼科**

项目名称	检查结果	项目名称	检查结果
视力(左)	镜 0.8	视力(右)	镜 0.8
辨色力	正常	眼睑	正常
结膜	正常	泪器	正常
角膜	正常	虹膜	正常
瞳孔	正常	晶状体	正常
玻璃体	正常	眼底	未见异常

**\*小结:**

未见异常

操作员：田野青

检查日期：2025-06-28

检查医生：田野青

**耳鼻喉科**

项目名称	检查结果	项目名称	检查结果
听力(左)	正常	听力(右)	正常
外耳道	正常	鼓膜	正常
鼻窦	正常	鼻中隔	正常
鼻腔	正常	扁桃体	无肿大
嗅觉	正常	咽喉	正常

**\*小结:**

未见异常

操作员：裴文兴 检查日期:2025-06-28 检查医生：裴文兴

**妇科内诊**

项目名称	检查结果	项目名称	检查结果
外阴	正常	尿道口	正常
阴道	通畅	子宫	正常
附件	正常	宫颈	光滑
后穹窿	正常		

**\*小结:**

未见异常

操作员：薛荣丽 检查日期:2025-06-28 检查医生：薛荣丽

**口腔科**

项目名称	检查结果	项目名称	检查结果
唇颊	正常	齿	左上尖牙&右上第一双尖牙&右上第二双尖牙&楔状缺损&右下第一磨牙&充填体部分脱落
齿龈	正常	牙周	正常
舌腭	正常	腮腺	正常
颌下腺	正常	颞下颌关节	正常

**\*小结:**

(1) 左上尖牙 右上第一双尖牙 右上第二双尖牙 楔状缺损 右下第一磨牙 充填体部分脱落

姓名：陈卫华 性别：女 年龄：48 登记流水：2309220603 体检日期：2025-06-28

---

操作员：龚富生 检查日期：2025-06-28 检查医生：龚富生

---

## 检验报告

## 血流变

项目名称	检查结果	单位	参考值	提示
全血粘度高切 200/s	4.31	mpas	3.36--4.32	
全血粘度中切 100/s	4.59	mpas	3.43--4.59	
全血粘度中切 50/s	5.09	mpas	3.85--5.45	
全血还原粘度高切	7.28	mpas	3.69--8.74	
全血还原粘度低切	45.76	mpas	26.87--47.57	
血浆粘度	1.40	mpas	1.26--1.70	
血沉(ESR)	5.40	mm/h	0--20	
红细胞压积	0.40	L/L	0.35--0.45	
红细胞聚集指数	4.57		3.19--5.33	
红细胞变形指数	0.91		0.53--1.11	
红细胞刚性指数	5.20		2.17--6.94	
血沉方程 K 值	17.07	mm/h	0--80.48	
全血粘度 1/s	15.72	mpas	13.79--17.91	
全血高切相对指数	3.08		1.9--3.4	
全血低切相对指数	14.08		8.1--14.2	

## \*小结:

未见异常

操作员：祁佳佳 检查日期：2025-06-28

检查医生：康建忠

## 尿液分析+尿沉渣

项目名称	检查结果	单位	参考值	提示
白细胞尿	1	个/u1	0--13	
上皮细胞(EC)	6	/HP	0--28	
管型(CAST)	0	个/u1	0--1	

霉菌（尿）	0	/HP	0--0	
结晶	0	/HP	0--10	
透明度(CLA)	清亮			
胆红素(BIL)	-		阴性	
隐血(ERY)	-		阴性	
小圆上皮细胞(SRC)	0	个/u1	0--0	
维生素 C	-		阴性	
异常红细胞	0	个/u1	0--3	
红细胞（正常）	0	个/u1	0--6	
鳞状上皮细胞	6	个/u1	0--0	↑
粘液丝	33	个/u1	0--0	↑
颜色(Colour)	淡黄色			
尿葡萄糖(GLU)	-		阴性	
酮体(KET)	-		阴性	
比重(SG)	1.020		1.003--1.030	
酸碱度(PH)	6.5		4.5--8.0	
尿蛋白质(PRO)	-		阴性	
尿胆原(URO)	-		阴性	
亚硝酸盐(NIT)	-		阴性	
红细胞(尿)(RBC)	0	个/u1	0--6	
尿白细胞(LEU)	-		阴性	

**\*小结:**

鳞状上皮细胞偏高(6 /HP) 粘液丝偏高(33 /HP)

操作员：黄璐瑶 检查日期：2025-06-28 检查医生：康建忠

**肝功七项**

项目名称	检查结果	单位	参考值	提示
总蛋白(T PROT)	74.7	g/L	65--85	
白蛋白(ALB)	43.10	g/L	40--55	

球蛋白 (GLB)	31.60	g/L	15--35	
白蛋白/球蛋白 (ALB/GLB)	1.36		1.0--2.5	
总胆红素 (TBIL)	8.00	umol/L	0--21	
丙氨酸氨基转移酶 (ALT)	20.00	U/L	7--40	
门冬氨酸氨基转移酶 (AST)	18.00	U/L	13--35	

**\*小结:**

未见异常

操作员：梁可欣 检查日期:2025-06-28 检查医生:康建忠

**心肌酶谱**

项目名称	检查结果	单位	参考值	提示
乳酸脱氢酶 (LDH)	162.00	U/L	120--250	
肌酸激酶 (CK)	74.00	U/L	40--200	
肌酸激酶同工酶 (CK-Mb (M))	8	U/L	0--25	
高敏肌钙蛋白 (TnI)	2.50	pg/ml	0--46.47	

**\*小结:**

未见异常

操作员：梁可欣 检查日期:2025-06-28 检查医生:康建忠

**血常规 (五分类)**

项目名称	检查结果	单位	参考值	提示
白细胞 (WBC)	4.62	$10^9/L$	3.5--9.5	
淋巴细胞绝对值 (LY#)	1.63	$10^9/L$	1.1--3.2	
淋巴细胞百分比 (LY%)	35.2	%	20--50	
中性粒细胞绝对值 (GR#)	2.66	$10^9/L$	1.8--6.3	
中性粒细胞百分比 (GR%)	57.4	%	40--75	
嗜碱性粒细胞绝对值 (BA#)	0.02	$10^9/L$	0--0.06	
嗜碱性粒细胞百分比 (BA%)	0.5	%	0--1.0	
嗜酸性粒细胞绝对值 (EO#)	0.09	$10^9/L$	0.02--0.52	

嗜酸性粒细胞百分比 (EO%)	2.0	%	0.4--8.0
血小板 (PLT)	309	10 <sup>9</sup> /L	125--350
血小板分布宽度 (PDW)	15.6	%	15--17
平均血小板体积 (MPV)	8.8	f1	6.0--14.0
血小板压积 (PCT)	0.270	%	0.11--0.28
红细胞 (RBC)	4.44	10 <sup>12</sup> /L	3.8--5.1
血红蛋白	136	g/L	115--150
红细胞压积 (HCT)	40.5	%	35--45
红细胞平均体积 (MCV)	91.4	f1	82--100
平均血红蛋白含量 (MCH)	30.6	pg	27--34
平均血红蛋白浓度 (MCHC)	335	g/L	316--354
单核细胞绝对值 (MO#)	0.22	10 <sup>9</sup> /L	0.1--0.60
单核细胞百分比 (MO%)	4.9	%	3--10
红细胞分布宽度标准差 (RDW-SD)	44.0	f1	35--56
红细胞分布宽度变异系数 (RDW-CV)	12.9	%	10.6--16.6
大血小板比率	16.7	%	11--45
大血小板数目	52	10 <sup>9</sup> /L	30--90
未成熟粒细胞数目	0.01	10 <sup>9</sup> /L	0--999
未成熟粒细胞百分比	0.1	%	0--100
有核红细胞数目	0.000	10 <sup>9</sup> /L	0--9999
有核红细胞百分比	0.00	/100WBC	0--9999

**\*小结:**

未见异常

操作员：黄璐瑶 检查日期：2025-06-28 检查医生：康建忠

**肾功三项**

项目名称	检查结果	单位	参考值	提示
肌酐 (CREA)	59.80	umol/L	41--73	

尿酸(UA)	244.00	umol/L	140--340	
尿素测定(Urea)	3.91	mmol/L	2.6--7.5	

**\*小结:**

未见异常

操作员：梁可欣 检查日期：2025-06-28 检查医生：康建忠

**空腹血糖**

项目名称	检查结果	单位	参考值	提示
葡萄糖(GLU)	5.44	mmol/L	3.89--6.1	

**\*小结:**

未见异常

操作员：梁可欣 检查日期：2025-06-28 检查医生：康建忠

**血脂四项**

项目名称	检查结果	单位	参考值	提示
动脉硬化指数	1.50		1.31--3.19	
总胆固醇(CHOL)	4.72	mmol/L	2.59--5.2	
甘油三脂(TG)	1.30	mmol/L	0.7--1.7	
低密度脂蛋白(LDL)	2.22	mmol/L	0--4.13	
高密度脂蛋白(HDL)	1.48	mmol/L	0.77--1.55	

**\*小结:**

未见异常

操作员：梁可欣 检查日期：2025-06-28 检查医生：康建忠

**人乳头瘤病毒检查(HPV)**

项目名称	检查结果	单位	参考值	提示
HPV 高危亚型 16	阴性(-)		阴性	
HPV 高危亚型 18	阴性(-)		阴性	
HPV 高危亚型 31	阴性(-)		阴性	
HPV 高危亚型 26	阴性(-)		阴性	

HPV 高危亚型 33	阴性(-)		阴性	
HPV 高危亚型 35	阴性(-)		阴性	
HPV 高危亚型 39	阴性(-)		阴性	
HPV 高危亚型 45	阴性(-)		阴性	
HPV 高危亚型 51	阴性(-)		阴性	
HPV 高危亚型 52	阴性(-)		阴性	
HPV 高危亚型 53	阴性(-)		阴性	
HPV 高危亚型 56	阴性(-)		阴性	
HPV 高危亚型 58	阴性(-)		阴性	
HPV 高危亚型 59	阴性(-)		阴性	
HPV 高危亚型 66	阴性(-)		阴性	
HPV 高危亚型 68	阴性(-)		阴性	
HPV 高危亚型 73	阴性(-)		阴性	
HPV 高危亚型 82	阴性(-)		阴性	
HPV 低危亚型 6	阴性(-)		阴性	
HPV 低危亚型 11	阴性(-)		阴性	
HPV 低危亚型 42	阴性(-)		阴性	
HPV 低危亚型 43	阴性(-)		阴性	
HPV 低危亚型 81	阴性(-)		阴性	

**\*小结:**

未见异常

操作员：赵伟 检查日期：2025-06-30 检查医生：康建忠

# 大同现代医学检验实验室

## 液基薄层细胞学图文报告

ID: 2025117523

病理号: 106810

姓名: 陈卫华

性别: 女

年龄: 48岁

送检科室:

电话号码: 18103522806

床号:

病历号:

体检号: 2309220603

送检医院: 大同瑞慈康复体检

送检日期: 2025-06-30

末次月经:

送检医生:

采样日期:

报告日期: 2025-06-30

标本满意度: 满意

细胞量: >45%

红细胞:

经期样本:

颈管细胞:

化生细胞:

鳞状细胞:

宫颈柱状细胞:

未见上皮内病变/恶性细胞:

正常范围内:

- 良性反应性改变:
- 炎性: 
    - 轻度:
    - 中度:
    - 重度:
  - 放疗:
  - 妊娠:
  - 萎缩性:
  - 宫内避孕器:
  - 其他:

病原体: 滴虫感染:  念珠菌感染:  细菌感染:

提示 HPV 感染:  疱疹病毒感染:

鳞状上皮细胞分析:

- 非典型鳞状细胞:
- 倾向上皮内瘤变:
  - 倾向良性反应性改变:
  - 不能明确意义(ASC-US):
  - 不排除高度病变(ASC-H):
- 上皮内低度病变:  鳞癌:
- 上皮内高度病变:
- CIN2:
  - CIN3:

腺上皮细胞分析:

非典型腺细胞:

- 宫内膜:
- 来源不明:

非典型腺细胞(宫颈管):

- 倾向原位腺癌:
- 不能明确意义:
- 倾向良性反应性改变:

腺癌:

- 宫颈管:
- 宫内膜:
- 其它:

炎细胞:

- 轻度:
- 中度:
- 重度:

可疑腺癌:

诊断意见: 未见上皮内病变或恶性细胞 (NILM)。

建议:

报告医师: 张荣生

地址: 大同市魏都大道 79 号, 本报告医师签字后有效  
咨询: 0352-2830587 4006-122-995

妇科细胞学是筛查项目, 出于技术原因, 可能会有假阴性结果, 本检测仅对来样负责, 如果对结果有疑义, 请在收到报告 7 天内与我们联系。

# 大同瑞慈康复医院 12导联心电图报告

陈卫华 女 48岁

体检号:450717

病床号:

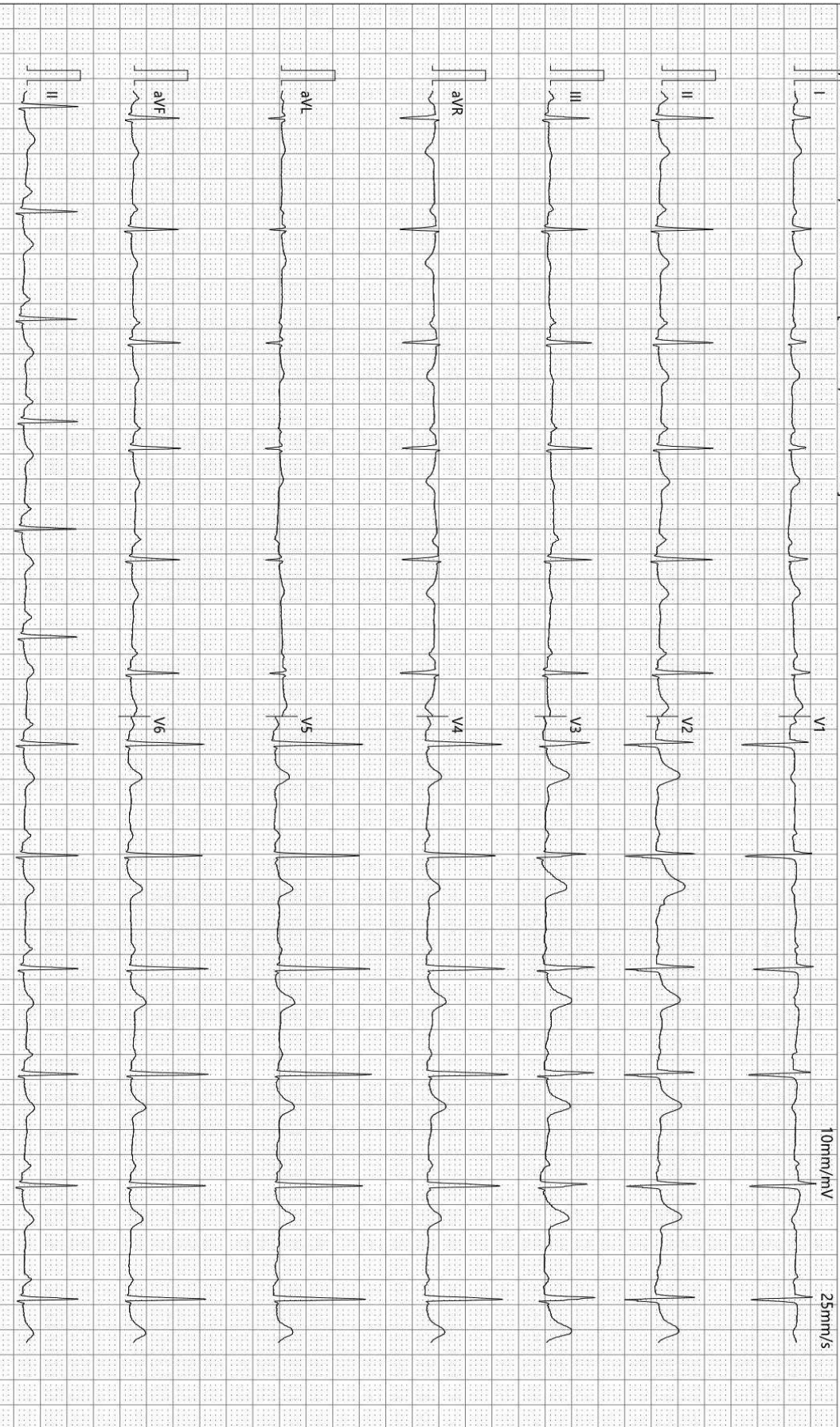
诊断结果:

- 1.窦性心律
- 2.正常心电图

诊断医生:

曹志 陶志峰

HR : 69bpm [60 ~ 100bpm]  
P : 109ms [0 ~ 110ms]  
PR : 170ms [120 ~ 200ms]  
QRS : 81ms [60 ~ 100ms]  
QT/QTc : 393/422ms [320 ~ 440/0 ~ 460ms]  
P/QRS/T : 69/70/44deg. [0 ~ 75/-30 ~ 90/0 ~ 75deg]  
RV5/SV1 : 1.685/0.876mV [0.0 ~ 2.5/0.0 ~ 2.0mV]



检查时间:2025-06-28 10:59:37

诊断时间:2025-06-28 11:08:22

SEMIP V1.90

仅供临床参考

Text

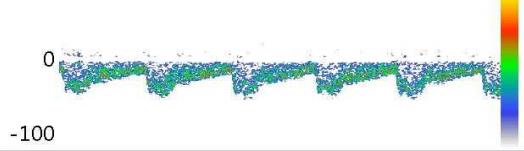


# 大同瑞慈健康体检

## 颅内多普勒血流图 (TCD) 检查报告单

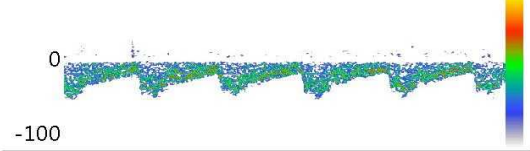
姓名: 陈卫华      性别: 女      年龄: 48 岁      检查号: 2309220603  
 申请科室: 体检科      申请医师: 李菊蓉      检查类型: 颅内血管      床号:

LVA 55mm(深度) PW 2MHz  
100




Vs:56.7      Vd:21.1      Vm:33.0  
 PI:1.08      RI:0.63      S/D:2.69

RVA 54mm(深度) PW 2MHz  
100



Vs:58.0      Vd:22.4      Vm:34.2  
 PI:1.04      RI:0.61      S/D:2.59

BA 53mm(深度) PW 2MHz  
100



Vs:58.4      Vd:23.2      Vm:34.9  
 PI:1.01      RI:0.60      S/D:2.52

Vs:      Vd:      Vm:  
 PI:      RI:      S/D:

Vs:      Vd:      Vm:  
 PI:      RI:      S/D:

Vs:      Vd:      Vm:  
 PI:      RI:      S/D:

### 医生意见

结论: 椎-基底动脉脑血管超声未见异常。

李菊蓉

检查日期: 2025-06-28

本报告单仅提供临床参考

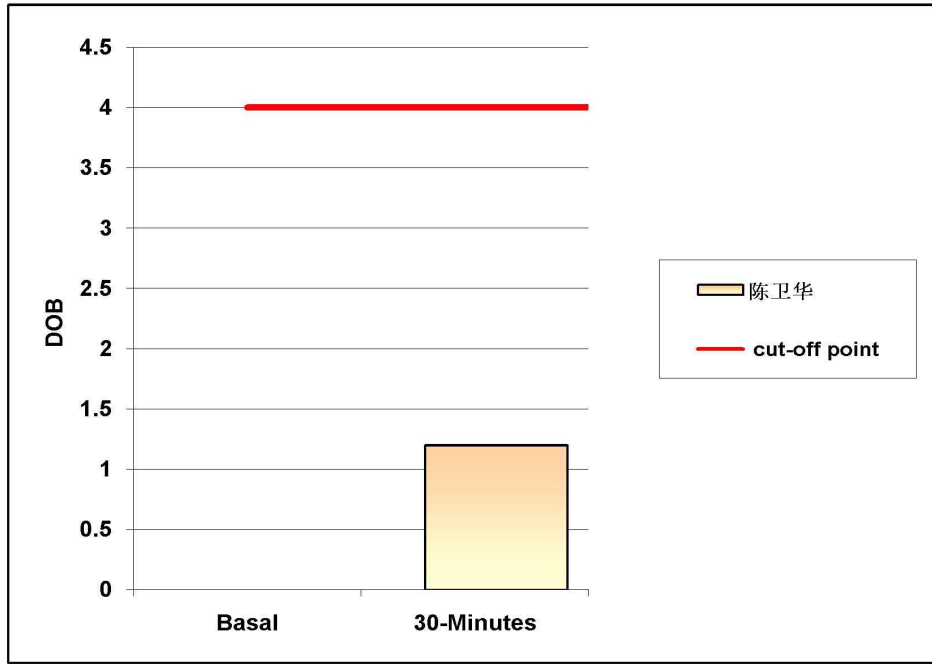
# 大同瑞慈健康体检

## <sup>13</sup>C呼气试验检验报告

患者姓名	陈卫华	年龄	48	性别	女
患者 ID	2309220603	日期	2025/6/28	联系电话	18103522806
申请医生	曹居杰	科室		住院号	

### <sup>13</sup>C呼气试验

	DOB
Basal	0.0
30-Minutes	1.2



阳性参考值 (Delta Over Baseline(DOB)):

30分钟的DOB值:	≥ 4.0	h.p. - 阳性
	< 4.0	正常

检测结果: DOB= 1.2 阴性

结论: 您本次幽门螺旋杆菌 (h. p.) 检测结果为阴性 (正常)。

检测医生: 曹居杰

# 大同瑞慈健康体检

## 骨密度检测报告

### 患者信息

患者ID: 2309220603  
姓名: 陈卫华  
出生年月日: 1976-11-10

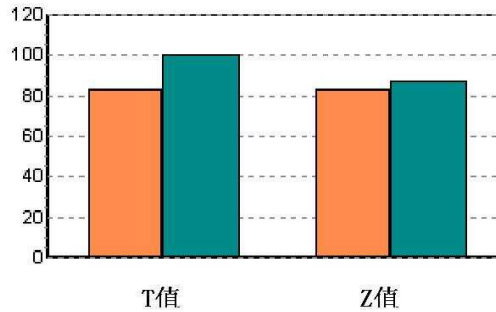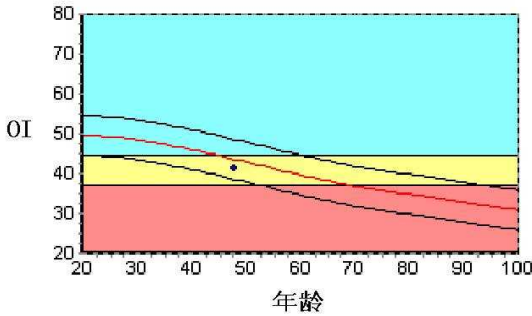
年龄: 48  
性别: 女  
测定部位(右/左): 左

### 测定结果

测定日期: 2025-6-28

测试编号: 1/1

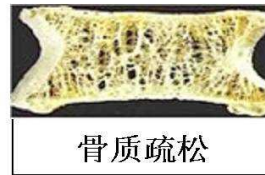
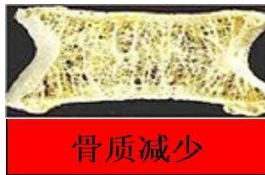
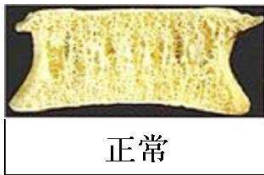
受测者 平均值



数据库: Asia  
OI: 41.2  
SOS: 1355.6 m/s, BUA: 19.6  
T值: -1.69  
Z值: -0.46

成人比: 83.0 %  
同龄比: 94.6 %  
OPR: N/A %

### 结果分析



### 注解

以上结论仅供参考

科室:

医生签名:

医院地址 大同瑞慈健康体检  
地址 大同市平城区魏都大道79号

联系电话 0352-2824444  
操作者 名燕凌

Rich 大同瑞慈康复医院  
超声诊断图文报告

流水号: 2309220603

超声号: 1869952

姓名: 陈卫华

年龄: 48 岁

性别: 女

检查设备: Vivid E95

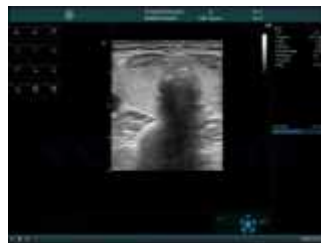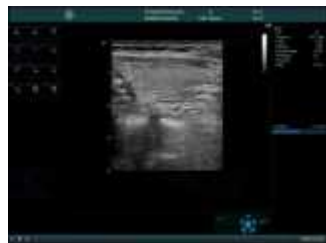体检号: 450717

申请医院: 本院

体检科室: 体检科

检查部位: 甲状腺彩超

经典图像:



影像所见:

甲状腺双侧叶形态正常, 包膜完整, 实质回声欠均匀, CDFI: 未见异常血流信号。  
双侧颈部未见明显肿大淋巴结。

影像诊断:

甲状腺实质回声欠均匀建议甲功

报告医师: 李霞

检查日期: 2025-06-28

审核医师: 李霞

报告日期: 2025-06-28



注: 本报告仅供临床医生参考!

地址: 大同市魏都大道 79 号。若有疑问, 请致电: 0352---2830580

Rich 大同瑞慈康复医院  
超声诊断图文报告

流水号: 2309220603

超声号: 1869954

姓名: 陈卫华

年龄: 48岁

性别: 女

检查设备: Vivid E95

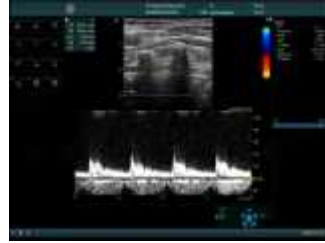
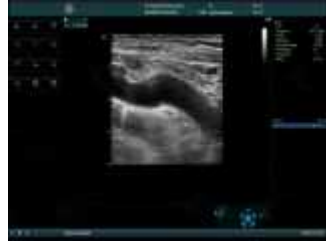体检号: 450717

申请医院: 本院

体检科室: 体检科

检查部位: 颈部血管彩超

经典图像:



影像所见:

右锁骨下动脉起始处内中膜增厚, 厚约 1.2mm, 双侧颈总动脉、颈内、颈外动脉起始段内中膜不增厚, 内壁欠光滑, 管壁未见明确强回声斑。CDFI: 血流充盈好。PW: 频谱形态正常。

双侧椎动脉走行正常, 右侧椎动脉内径偏窄, 左侧椎动脉内径正常, 管壁不厚, 管腔内为无回声, CDFI: 血流充盈好。PW: 频谱正常。

	内径 mm	流速 cm/s	RI
左侧椎动脉	2.9	38.2	0.62
右侧椎动脉	2.4	35.1	0.65

影像诊断:

1. 右锁骨下动脉起始处内中膜增厚
2. 右侧椎动脉内径偏窄

报告医师: 李霞

检查日期: 2025-06-28

审核医师: 李霞

报告日期: 2025-06-28



注: 本报告仅供临床医生参考!

地址: 大同市魏都大道 79 号。若有疑问, 请致电: 0352---2830580

Rich 大同瑞慈康复医院  
超声诊断图文报告

流水号: 2309220603

超声号: 1869956

姓名: 陈卫华

年龄: 48 岁

性别: 女

检查设备: Vivid E95

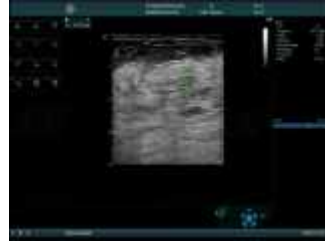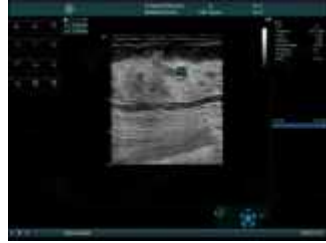体检号: 450717

申请医院: 本院

体检科室: 体检科

检查部位: 乳腺彩超

经典图像:



影像所见:

双侧乳腺腺体层次清晰, 右乳腺体厚 1.3cm, 左乳腺体厚 1.2cm, 右乳 10 点位探及囊性结节, 大小约 0.4\*0.3cm, 边界清, 形态规则, 双侧乳导管未见扩张, 左乳未见明显占位性病变, CDFI: 未见异常血流信号。

双侧腋下未见明显肿大淋巴结。

影像诊断:

右侧乳腺结节 BI-RADS2 级

报告医师: 李霞

检查日期: 2025-06-28

审核医师: 李霞

报告日期: 2025-06-28



注: 本报告仅供临床医生参考!

地址: 大同市魏都大道 79 号。若有疑问, 请致电: 0352---2830580

Rich 大同瑞慈康复医院  
超声诊断图文报告

流水号: 2309220603

超声号: 1869958

姓名: 陈卫华

年龄: 48岁

性别: 女

检查设备: Vivid E95

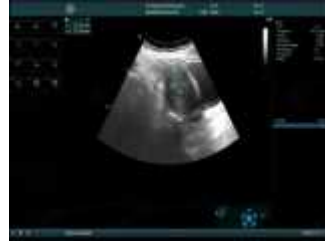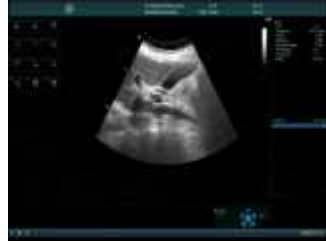体检号: 450717

申请医院: 本院

体检科室: 体检科

检查部位: 全腹彩超

经典图像:



影像所见:

肝脏大小形态正常, 包膜光滑完整, 实质回声均匀, 肝内管道系统走行清晰, 门静脉及肝内胆管不扩张。

胆囊大小形态正常, 壁不厚、光滑, 囊内透声好, 肝外胆管不扩张。

胰腺大小形态正常, 实质回声均匀, 主胰管不扩张。

脾脏大小形态正常, 实质回声均匀, 脾门静脉不宽。

双肾大小形态正常, 皮髓质分界清晰, 集合系统未见分离, 双侧输尿管未见扩张。

膀胱充盈欠佳。

前位子宫, 大小约 6.7\*4.9\*4.6cm, 肌壁回声欠均匀, 宫底探及低回声结节, 大小约 2.2\*2.1cm, 边界清, 内膜线清晰, 厚 0.7cm, 宫颈厚约 2.7cm, 双侧附件区未见异常。

影像诊断:

子宫肌瘤

报告医师: 李霞

检查日期: 2025-06-28

审核医师: 李霞

报告日期: 2025-06-28



注: 本报告仅供临床医生参考!

地址: 大同市魏都大道 79 号。若有疑问, 请致电: 0352---2830580

ID号: 2309220603

影像号: MR20250628008

姓名: 陈卫华

年龄: 48岁

性别: 女

检查设备: 西门子 1.5T 磁共振

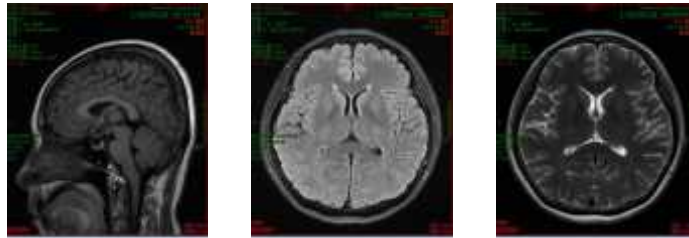
体检号: 450717

申请医院: 本院

体检科室: 体检科

检查部位: MR 检查

## 经典图像:



## 影像所见:

右侧顶部颅内板与脑组织间见一直径约 0.8cm“D”型等 T1 短 T2 信号, T2FLAIR 及 DWI 低信号, 双侧大脑半球对称, 皮髓质分界清, 未见异常信号。脑干、双侧小脑半球未见异常信号及占位征象。脑室、脑池无扩大, 脑沟、脑裂无增宽。中线结构居中。

## 影像诊断:

右侧顶部脑膜瘤可能大, 建议 MRI 增强扫描

报告医师: 陈江莲

检查日期: 2025-06-30

审核医师: 陈江莲

报告日期: 2025-06-30