



2309220593

# 大同瑞慈健康体检

## 报 告 册

体检编号	450707	工号	92
姓名	雷爱云		
性别	女	年龄	51岁
单位	中国银行大同分行		
部门	中国银行大同分行		
联系电话	13934770779		
体检日期	2024-05-22		

尊敬的雷爱云女士您好！

首先，瑞慈健康体检全体员工欢迎您的光临，并对您的信任表示衷心的感谢！

您于 2024-05-22 （体检编号：450707）完成健康检查，本机构的各科医生已根据您的体检项目及结果，汇总成此份健康体检报告，并经总检医生审核。据此提出对您健康状况的综合分析及建议。

瑞慈健康体检倡导“大健康、大康复”，提出“健康是第一财富（Rich）”的人文理念。希望您仔细阅读并妥善地保管此份健康体检报告，并认真关注报告中的提示与建议，若您对报告内容有任何疑问，可直接与瑞慈健康体检客服部联系，进一步咨询。

健康体检咨询电话：**0352-2824444**

客户服务咨询电话：**0352-2830597**

**400-6112995**

瑞慈健康体检报告由下列内容组成：

第一部分：主检报告

第二部分：分科分项结果

第三部分：检验报告

第四部分：附表

## 主检报告

### 检查综述

- 【身高、体重、血压】 (1) 体重指数 25.59：超重
- 【眼科】 (1) 左眼视力下降
- 【尿液分析+尿沉渣】 鳞状上皮细胞偏高(26 /HP)
- 【妇科内诊】 (1) 宫颈肥大
- 【心电图】 1. 窦性心律 2. 心电轴右偏
- 【心脏彩超】 左室舒张功能减低
- 【颈部血管彩超】 1. 右锁骨下动脉起始处粥样硬化斑块形成 2. 左侧颈总动脉内中膜增厚
- 【全腹彩超】 1. 轻度脂肪肝 2. 子宫肌瘤 3. 宫颈肥大伴纳囊 4. 盆腔积液
- 【口腔科】 (1) 右上尖牙 楔状缺损 (2) 牙周：牙结石
- 【C13 检测幽门螺杆菌】 阳性+

### 医生建议

#### 【超重】：

(1) 体重指数是判断体重超标或偏低的主要指标。体重是反映和衡量一个人健康状况的重要标志之一，过胖和过瘦都不利于健康，身高体重不协调也不会给人以美感。体重的变化，还会直接反映身体长期的热量平衡状态。

(2) 当需要比较及分析一个人的体重对于不同身高的人所带来的健康影响时，体重指数是一个中立而可靠的指标。其主要适用于需要体重测试、体型肥胖和全身检查的人群。

(3) 体重指数（BMI）是世界卫生组织推荐的国际统一使用的肥胖分型标准，也是目前国际上常用的衡量人体胖瘦程度以及是否健康的一个标准，其计算方式为： $BMI = \text{体重（千克）} / \text{身高（米} \times \text{米）}$ 。成人的标准值是 BMI 18.5-23.9 之间。低于 18.5 为体重指数偏低；高于 23.9 则为体重指数偏高。

(4) 一般表现为体重超重或肥胖，超重及肥胖会出现一系列代谢性疾病，如高血压、高血糖、高血脂、高尿酸血症等，所以体重指数偏高者一定要注意控制体重。

(5) 合理控制饮食，食品多样化，食物纤维可适量增加，饮食规律，避免暴饮暴食，低盐、低脂饮食为主，减少高热量食物的摄入。

(6) 加强体育锻炼，每天最少保持 30 分钟的中等强度运动。鼓励每天至少快步走 6000 步比较健康。肥胖患者不适合较剧烈的运动，会加重膝关节的负担，可以选择游泳、划船等对膝关节负荷较小的运动。

(7) 定期检查血糖、血脂、肝功、肝脏 B 超等，积极治疗基础性疾病。

(8) 减少热量摄取及增加热量消耗。强调以健康行为、饮食、运动为主的综合治疗。

#### 【左眼视力下降】：

(1) 视力下降是由角膜白斑或角膜炎、晶状体混浊、眼底疾病、屈光不正等原因引起，建议眼科诊断治疗。

#### 【鳞状上皮细胞偏高】：

(1) 在生理情况下，机体正常的新陈代谢都会引起鳞状上皮细胞的脱离，这是一种正常的机体现象。如果长时间出现鳞状上皮细胞偏高的现象时，则有可能是尿路感染、泌尿系统结石等因素导致，应及时往泌尿外科进一步诊断治疗。

**【宫颈肥大】：**

- (1) 宫颈肥大引起的原因一是慢性炎症长期刺激，使宫颈充血、水肿，宫颈腺体和间质发生增生而导致宫颈不同程度的肥大、硬度增加。
- (2) 二是在宫颈腺体的深部可能出现粘液潴留，形成大小不等的囊肿，使宫颈变得肥大。
- (3) 宫颈肥大有时可比正常宫颈增大 2~4 倍，宫颈表面可以是光滑的，也可有糜烂。宫颈质地一般较硬，这是纤维结缔组织增生所致的。
- (4) 如果是单纯性的宫颈肥大，一般不需特殊处理，妇科定期复查即可。

**【心电图右偏】：**

- (1) 生理情况下可见于瘦长体型者。病理情况下可见于各种原因引起的右室肥厚、右束支、左后分支传导阻滞、肺气肿。
- (2) 无症状者无需特殊治疗，可定期复查心电图。有症状（心悸、心慌、胸闷）者，请往心内科结合临床治疗。定期复查。

**【左室舒张功能减低】：**

- (1) 左心室舒张功能是指心肌弹性减低，心脏泵血功能减退。其引起原因，一是随着年龄的增长，心肌组织退行性变。其二是由于冠心病、高血压等慢性心肌病变。一般来说没有原发病变及年龄偏大的人员又无症状，不需要特殊处理，建议心内科结合临床考虑。

**【右锁骨下动脉起始处粥样硬化斑块形成】：**

- (1) 颈动脉斑块是动脉硬化后，血管里面的垃圾沉淀在血管壁形成。斑块又分为硬斑和软斑两种。硬斑比较稳定，不容易脱落，软斑不稳定，容易破裂脱落，从而形成血管栓塞。
- (2) 建议：1. 减低胆固醇水平。2. 减低高血糖、高血压等高危因素，将血压、血糖控制在理想水平。3. 积极进行生活干预，控制饮食，改善饮食结构，适量增加运动，戒烟限酒。4. 必要时药物治疗。

**【左侧颈总动脉内中膜增厚】：**

- (1) 颈动脉内中膜增厚是一个超声诊断，它属于血管性疾病（动脉硬化）的早期表现，提示长期发展下去动脉硬化会形成斑块和狭窄闭塞病变。
- (2) 建议改变饮食结构，适量增加运动量，减缓动脉硬化发展的速度。如果有血脂高、胆固醇高、高血压、高血糖，就要进行相应的控制和预防，通过药物的干预，避免从内中膜增厚发展成斑块，进一步形成血管狭窄和闭塞的病变。

**【轻度脂肪肝】：**

- (1) 脂肪肝是指肝脏被脂肪浸润，为一种多病因引起的获得性疾病。
- (2) 脂肪肝是以肝细胞脂肪变性和脂肪蓄积为病理特征，最常见易患因素有超重或肥胖、进食油腻食物、高脂血症（尤其甘油三酯升高）、营养失调（营养过量或不足）、饮酒、高脂血症、少运动、糖耐量异常、减肥造成体重急剧下降、营养不良、中毒和药物等。
- (3) 当肝内脂类（主要为甘油三酯）含量超过肝重的 5% 时为脂肪肝。脂肪肝是一个常见的临床现象，不是一个独立性的疾病。
- (4) 值得注意的是，过多的脂肪在肝组织、肝细胞内浸润，引起肝细胞肿大，严重可致肝硬化。脂肪肝是可逆性的，合理饮食、运动及治疗后可恢复。
- (5) 合理控制饮食，控制总摄入量，低盐、低脂和低糖类饮食，少吃动物内脏，多吃蔬菜水果；
- (6) 控制危险因素，如控制体重、改善胰岛素抵抗、调整血脂紊乱，戒酒、戒烟，坚持长期有氧运动，加强体育锻炼；
- (7) 定期复查腹部彩超、血脂、肝功能。

**【子宫肌瘤】：**

- (1) 子宫肌瘤又称子宫平滑肌瘤，是女性生殖器最常见的一种良性肿瘤，多见于 30—50 岁妇女，以 40—50 岁最为多见。
- (2) 子宫肌瘤根据肌瘤与子宫壁的关系分 3 类：肌壁间肌瘤、浆膜下肌瘤和粘膜下肌瘤。

(3) 子宫肌瘤多无症状，少数表现为阴道出血，腹部触及肿物以及压迫症状等。如发生蒂扭转或其他情况时可引起疼痛。以多发性子宫肌瘤为常见。

(4) 治疗必须根据患者年龄、生育要求、症状、肌瘤大小等情况全面考虑，肌瘤小且无症状，尤其近绝经年龄者，雌激素水平低落，肌瘤可自然萎缩或消失，通常不需治疗，每3-6个月随访一次；若肌瘤较大或症状明显继发贫血者，常需手术切除。

#### 【盆腔积液】：

(1) 盆腔积液是一种表现，而不是一种疾病，可分为生理性积液和病理性积液两种。生理性积液见于部分正常女性在月经期或排卵期，含有少量的积液。病理性积液可在盆腔炎、附件炎和子宫内膜异位症等疾病下产生的。

(2) 建议月经干净3、4天后复查，如复查仍提示积液或有腹部疼痛等不适症状，不排除盆腔炎症，建议妇科诊治。

#### 【宫颈肥大伴纳囊】：

(1) 宫颈肥大引起的原因一是慢性炎症长期刺激，使宫颈充血、水肿，宫颈腺体和间质发生增生而导致宫颈不同程度的肥大、硬度增加。

(2) 二是在宫颈腺体的深部可能出现粘液潴留，形成大小不等的囊肿，使宫颈变得肥大。

(3) 宫颈肥大有时可比正常宫颈增大2~4倍，宫颈表面可以是光滑的，也可有糜烂。宫颈质地一般较硬，这是纤维结缔组织增生所致的。

(4) 如果是单纯性的宫颈肥大，一般不需特殊处理，妇科定期复查即可。

(5) 宫颈腺体囊肿又叫宫颈纳氏囊肿（可称‘纳囊’或‘那囊’），同宫颈糜烂、宫颈息肉一样，是慢性宫颈炎的一种表现。

(6) 临床表现时可以看到宫颈表面突出多个大小不一的青白色囊泡（并非紫色），内含黏液，小的有米粒大，大的有玉米粒大，有的可以长得很大，突出于宫颈表面，甚至到达阴道口，根部与宫颈之间有蒂相连，常合并有宫颈肥大。

(7) 其形成原因是在宫颈糜烂愈合过程中，新生的鳞状上皮覆盖宫颈腺管口或伸入腺管，将腺管口阻塞；腺管周围的结缔组织增生或瘢痕形成压迫腺管，使腺管变窄甚至阻塞，腺体分泌物引流受阻，滞留形成的囊肿叫宫颈纳氏囊肿。

(8) 对小的纳囊，无任何临床症状可不予处理；对于密集的较小的纳囊或比较大的纳囊，可考虑光疗、激光、微波、自凝刀等物理治疗。

(9) 对于较大的突出于宫颈表面的纳囊，可考虑电刀切除治疗。上述治疗方法均无太大痛苦，也基本不会影响日常的工作和生活。

#### 【楔状缺损】：

(1) 楔状缺损是牙齿颈部硬组织缓慢消耗而形成的缺损，呈“V”状，由于它的外形酷似木匠用的楔子，因而称之为楔状缺损。多见于前牙的唇颊面，以中老年患者居多。

(2) 牙齿颈部硬组织牙釉质和牙骨质的交界部分，因为结构比较薄弱故易被磨损，其最常见的原因是采用不正确横向用力的刷牙方式，牙刷毛过硬所导致；此外，牙龈沟内的酸性分泌物，唾液PH值偏低、酸性食物、胃病反酸、接触酸的工作都可能使牙齿硬组织脱钙溶解。

(3) 楔状缺损如早期出现，应立即改变不良的刷牙方式，病症就不会进展，即使不治疗也可以维持现状；如果缺损有一定的深度，则需进行牙体修补，应用树脂材料修复缺损部位。

(4) 楔状缺损的预防主要是采用正确的刷牙方式，竖刷法或巴氏刷牙法，避免横向刷牙，刷牙时不要用力过大，刷牙的时间至少要三分钟，不要使用刷毛过硬的牙刷。

(5) 在咬合时，牙颈部是应力集中的区域，负担过重的时候会出现损耗，故平时应少吃坚硬食物，比如咬坚果壳、蚕豆等。

#### 【牙结石】：

(1) 牙结石又称牙石，是沉积在牙齿或修复体表面上已经钙化或正在钙化的菌斑或软垢。其开始时是软的，会因逐渐的钙化而变硬。它是由75%的磷酸钙，15-25%的水、有机物、磷酸锰、矿酸钙及微量的钾、钠、铁所构成，并呈现出黄色、棕色或者黑色。

(2) 牙结石通常存在于唾液腺开口处的牙齿表面（例如：下颚前牙的舌侧表面，上颚后牙的颊侧表面）和牙齿的颈部，以及口腔粘膜运动不到的牙齿表面等处。

(3) 牙结石形成后，可伴随牙龈出血、牙龈萎缩、口臭等症状。

(4) 牙结石是牙周病的重要病因，它会不断刺激牙周组织，并且压迫牙龈，影响血液循环，造成牙周组织的细菌感染，形成牙周囊袋，此后更易使食物残渣、牙菌斑、牙结石等的堆积，最终牙周支持组织全部破坏，导致牙齿松动，以至于不得不拔除牙齿。

(5) 早晚刷牙、饭后漱口是防治牙结石形成的最重要措施。应采取正确的竖刷牙法和巴氏刷牙法，纠正横刷牙法。

(6) 多吃富有维生素的粗纤维食物，如肉、蛋、各种蔬菜和水果，充分咀嚼以利于牙面清洁。少吃甜食及黏性很强的食物，不吃零食。

(7) 建议每半年进行一次口腔健康检查，每年进行 2-3 次全口超声波洁牙术，使牙面、牙颈部经常处于洁净状态。

**【呼气试验检验报告阳性+】：**

(1) 提示幽门螺旋杆菌（HP）感染。幽门螺旋杆菌是慢性活动性胃炎的病原菌，是消化道溃疡和胃癌等疾病的重要致病因子。

(2) 没有临床症状者（如中上腹不适、饱胀、反酸、恶心等），可暂不进行抗 HP 治疗。如果是 HP 感染的消化性溃疡、慢性胃炎、早期胃癌切除后和需要长期服用非甾体类抗炎药物（如阿司匹林）者，应在专科医生指导下进行抗 HP 治疗。

(3) 建议您先进行胃镜检查，或往消化内科咨询，再决定是否进行根除治疗。

汇总医生： 樊兴国

主检日期： 2024-05-25

主检医生：

## 分科结果

## 身高、体重、血压

项目名称	检查结果	项目名称	检查结果
身高	163cm	体重	68kg
血压	/mmHg		

**\*小结：**

(1) 体重指数 25.59：超重

操作员：杨柳庆

检查日期：2024-05-22

检查医生：名燕凌

## 内科

项目名称	检查结果	项目名称	检查结果
心率	64 次/min	心律	齐
心脏杂音	无	心界	正常
肺部	正常	呼吸音	呼吸音清
啰音	未闻及	叩诊	叩诊呈清音
腹部触诊	腹部平软	发育	正常
肝胆	肋下未触及	脾脏	肋下未触及
双肾	无叩击痛	肠鸣音	正常
营养	良好	神经系统	正常
生理反射	生理反射存在	病理反射	病理反射未引出
颅神经	正常	运动功能	正常
深浅感觉	正常	其它	无异常发现
既往史	无		

**\*小结：**

未见异常

操作员：名燕凌

检查日期：2024-05-22

检查医生：名燕凌

## 外科（女）

项目名称	检查结果	项目名称	检查结果
皮肤	正常	甲状腺	无肿大
浅表淋巴结	无肿大	肛门	拒检
泌尿外生殖器	正常	四肢关节	未见异常
腹股沟	未见异常	足背动脉	正常
紫绀	无	色素沉着	无
脱毛	无	脱色	无
浮肿	无	皮下结节	无
头颅	正常	颈部	正常
乳腺	正常	脊柱	正常
直肠	未检	皮肤黄疸	无
四肢	活动正常	其他	无

## \*小结:

未见异常

操作员：魏利平

检查日期:2024-05-22

检查医生：魏利平

## 眼科

项目名称	检查结果	项目名称	检查结果
视力(左)	0.15	视力(右)	1.0
辨色力	正常	眼睑	正常
结膜	正常	泪器	正常
角膜	正常	虹膜	正常
瞳孔	正常	晶状体	正常
玻璃体	正常	眼底	未见异常

## \*小结:

(1) 左眼视力下降

操作员：田野青

检查日期:2024-05-22

检查医生：田野青

## 耳鼻喉科

项目名称	检查结果	项目名称	检查结果
听力(左)	正常	听力(右)	正常
外耳道	正常	鼓膜	正常
鼻窦	正常	鼻中隔	正常
鼻腔	正常	扁桃体	无肿大
嗅觉	正常	咽喉	正常

**\*小结:**

未见异常

操作员：王存宝

检查日期:2024-05-22

检查医生：王存宝

## 妇科内诊

项目名称	检查结果	项目名称	检查结果
外阴	正常	尿道口	正常
阴道	通畅	子宫	正常
附件	正常	宫颈	肥大
后穹窿	正常		

**\*小结:**

(1) 宫颈肥大

操作员：智美玲

检查日期:2024-05-22

检查医生：智美玲

## 口腔科

项目名称	检查结果	项目名称	检查结果
唇颊	正常	齿	右上尖牙&楔状缺损
齿龈	正常	牙周	牙结石Ⅰ度
舌腭	正常	腮腺	正常

颌下腺	正常	颞下颌关节	正常
-----	----	-------	----

**\*小结：**

- (1) 右上尖牙 楔状缺损
- (2) 牙周：牙结石

操作员：麻剑 检查日期:2024-05-22 检查医生：麻剑

## 检验报告

## 血流变

项目名称	检查结果	单位	参考值	提示
全血粘度高切 200/s	4.12	mpas	3.36--4.32	
全血粘度中切 100/s	4.37	mpas	3.43--4.59	
全血粘度中切 50/s	4.74	mpas	3.85--5.45	
全血还原粘度高切	6.09	mpas	3.69--8.74	
全血还原粘度低切	33.22	mpas	26.87--47.57	
血浆粘度	1.50	mpas	1.26--1.70	
血沉(ESR)	5.00	mm/h	0--20	
红细胞压积	0.43	L/L	0.35--0.45	
红细胞聚集指数	3.83		3.19--5.33	
红细胞变形指数	0.77		0.53--1.11	
红细胞刚性指数	4.06		2.17--6.94	
血沉方程 K 值	18.25	mm/h	0--80.48	
全血粘度 1/s	15.78	mpas	13.79--17.91	
全血高切相对指数	2.75		1.9--3.4	
全血低切相对指数	10.52		8.1--14.2	

## \*小结:

未见异常

操作员：王小雪 检查日期:2024-05-22

检查医生:陈建国

## 尿液分析+尿沉渣

项目名称	检查结果	单位	参考值	提示
白细胞尿	4	个/ul	0--13	
上皮细胞(EC)	26	/HP	0--28	
管型(CAST)	0	个/ul	0--1	

霉菌(尿)	0	/HP	0--0	
结晶	0	/HP	0--10	
透明度(CLA)	清亮			
胆红素(BIL)	-		阴性	
隐血(ERY)	-		阴性	
小圆上皮细胞(SRC)	0	个/ul	0--0	
维生素 C	-		阴性	
异常红细胞	0	个/ul	0--3	
红细胞(正常)	0	个/ul	0--6	
鳞状上皮细胞	26	个/ul	0--0	↑
粘液丝	0	个/ul	0--0	
颜色(Colour)	淡黄色			
尿葡萄糖(GLU)	-		阴性	
酮体(KET)	-		阴性	
比重(SG)	1.015		1.003--1.030	
酸碱度(PH)	6.5		4.5--8.0	
尿蛋白质(PRO)	-		阴性	
尿胆原(URO)	-		阴性	
亚硝酸盐(NIT)	-		阴性	
红细胞(尿)(RBC)	0	个/ul	0--6	
尿白细胞(LEU)	-		阴性	

**\*小结:**

鳞状上皮细胞偏高(26 /HP)

操作员：赵伟 检查日期:2024-05-22 检查医生:陈建国

**肝功七项**

项目名称	检查结果	单位	参考值	提示
总蛋白(T PROT)	70.2	g/L	65--85	

白蛋白(ALB)	46.40	g/L	40--55	
球蛋白(GLB)	23.80	g/L	15--35	
白蛋白/球蛋白(ALB/GLB)	1.95		1.0--2.5	
总胆红素(TBIL)	17.00	umol/L	0--21	
丙氨酸氨基转移酶(ALT)	33.00	U/L	7--40	
门冬氨酸氨基转移酶(AST)	31.00	U/L	13--35	

**\*小结:**

未见异常

操作员：祁佳佳 检查日期:2024-05-22 检查医生:陈建国

**心肌酶谱**

项目名称	检查结果	单位	参考值	提示
乳酸脱氢酶(LDH)	192.00	U/L	120--250	
肌酸激酶(CK)	93.00	U/L	40--200	
肌酸激酶同工酶(CK-Mb(M))	7	U/L	0--25	
高敏肌钙蛋白(Tnl)	2.30	pg/ml	0--46.47	

**\*小结:**

未见异常

操作员：祁佳佳 检查日期:2024-05-22 检查医生:陈建国

**血常规（五分类）**

项目名称	检查结果	单位	参考值	提示
白细胞(WBC)	6.73	10 <sup>9</sup> /L	3.5--9.5	
淋巴细胞绝对值(LY#)	2.24	10 <sup>9</sup> /L	1.1--3.2	
淋巴细胞百分比(LY%)	33.3	%	20--50	
中性粒细胞绝对值(GR#)	3.93	10 <sup>9</sup> /L	1.8--6.3	
中性粒细胞百分比(GR%)	58.2	%	40--75	

嗜碱性粒细胞绝对值(BA#)	0.03	10 <sup>9</sup> /L	0--0.06
嗜碱性粒细胞百分比 (BA%)	0.5	%	0--1.0
嗜酸性粒细胞绝对值(EO#)	0.18	10 <sup>9</sup> /L	0.02--0.52
嗜酸性粒细胞百分比 (EO%)	2.7	%	0.4--8.0
血小板(PLT)	258	10 <sup>9</sup> /L	125--350
血小板分布宽度(PDW)	15.8	%	15--17
平均血小板体积(MPV)	9.5	fl	6.0--14.0
血小板压积(PCT)	0.246	%	0.11--0.28
红细胞(RBC)	4.43	10 <sup>12</sup> /L	3.8--5.1
血红蛋白	121	g/L	115--150
红细胞压积(HCT)	36.6	%	35--45
红细胞平均体积(MCV)	82.7	fl	82--100
平均血红蛋白含量(MCH)	27.3	pg	27--34
平均血红蛋白浓度(MCHC)	331	g/L	316--354
单核细胞绝对值(MO#)	0.35	10 <sup>9</sup> /L	0.1--0.60
单核细胞百分比(MO%)	5.3	%	3--10
红细胞分布宽度标准差 (RDW-SD)	42.1	fl	35--56
红细胞分布宽度变异系数 (RDW-CV)	13.6	%	10.6--16.6
大血小板比率	21.9	%	11--45
大血小板数目	57	10 <sup>9</sup> /L	30--90
未成熟粒细胞数目	0.01	10 <sup>9</sup> /L	0--999
未成熟粒细胞百分比	0.1	%	0--100
有核红细胞数目	0.000	10 <sup>9</sup> /L	0--9999
有核红细胞百分比	0.00	/100WBC	0--9999

**\*小结:**

未见异常

操作员：王小雪 检查日期：2024-05-23 检查医生：陈建国

### 肾功三项

项目名称	检查结果	单位	参考值	提示
肌酐(CREA)	56.00	umol/L	41--73	
尿酸(UA)	270.00	umol/L	140--340	
尿素测定 (Urea)	3.20	mmol/L	2.6--7.5	

**\*小结：**

未见异常

操作员：祁佳佳 检查日期：2024-05-22 检查医生：陈建国

### 空腹血糖

项目名称	检查结果	单位	参考值	提示
葡萄糖(GLU)	4.91	mmol/L	3.89--6.1	

**\*小结：**

未见异常

操作员：祁佳佳 检查日期：2024-05-22 检查医生：陈建国

### 血脂四项

项目名称	检查结果	单位	参考值	提示
动脉硬化指数	2.08		1.31--3.19	
总胆固醇(CHOL)	4.06	mmol/L	2.59--5.2	
甘油三脂(TG)	1.38	mmol/L	0.7--1.7	
低密度脂蛋白(LDL)	2.62	mmol/L	0--4.13	
高密度脂蛋白(HDL)	1.26	mmol/L	0.77--1.55	

**\*小结：**

未见异常

操作员：祁佳佳 检查日期：2024-05-22 检查医生：陈建国

## 人乳头瘤病毒检查 (HPV)

项目名称	检查结果	单位	参考值	提示
HPV 高危亚型 16	阴性(-)		阴性	
HPV 高危亚型 18	阴性(-)		阴性	
HPV 高危亚型 31	阴性(-)		阴性	
HPV 高危亚型 26	阴性(-)		阴性	
HPV 高危亚型 33	阴性(-)		阴性	
HPV 高危亚型 35	阴性(-)		阴性	
HPV 高危亚型 39	阴性(-)		阴性	
HPV 高危亚型 45	阴性(-)		阴性	
HPV 高危亚型 51	阴性(-)		阴性	
HPV 高危亚型 52	阴性(-)		阴性	
HPV 高危亚型 53	阴性(-)		阴性	
HPV 高危亚型 56	阴性(-)		阴性	
HPV 高危亚型 58	阴性(-)		阴性	
HPV 高危亚型 59	阴性(-)		阴性	
HPV 高危亚型 66	阴性(-)		阴性	
HPV 高危亚型 68	阴性(-)		阴性	
HPV 高危亚型 73	阴性(-)		阴性	
HPV 高危亚型 82	阴性(-)		阴性	
HPV 低危亚型 6	阴性(-)		阴性	
HPV 低危亚型 11	阴性(-)		阴性	
HPV 低危亚型 42	阴性(-)		阴性	
HPV 低危亚型 43	阴性(-)		阴性	
HPV 低危亚型 81	阴性(-)		阴性	

**\*小结:**

未见异常

姓名：雷爱云 性别：女 年龄：51 登记流水：2309220593 体检日期：2024-05-22

---

操作员：刘慧芳 检查日期:2024-05-24 检查医生:康建忠

---

# 大同现代医学检验实验室

## 液基薄层细胞学图文报告

ID: 2024099148

病理号: 092911

姓名: 雷爱云

性别: 女

年龄: 51岁

送检科室: 体检科

电话号码: 13934770779

床号:

病历号:

体检号: 2309220593

送检医院: 大同瑞慈康复体检

送检日期: 2024-05-22

末次月经:

送检医生:

采样日期:

报告日期: 2024-05-22

标本满意度: 满意

细胞量: >40%

红细胞:

经期样本:

颈管细胞:

化生细胞:

鳞状细胞:

宫颈柱状细胞:

未见上皮内病变/恶性细胞:

正常范围内:

良性反应性改变:

- 炎症: 
  - 轻度:
  - 中度:
  - 重度:
- 放疗:
- 妊娠:
- 萎缩性:
- 宫内避孕器:
- 其他:

病原体: 滴虫感染:  念珠菌感染:  细菌感染:

提示 HPV 感染:  疱疹病毒感染:

鳞状上皮细胞分析:

非典型鳞状细胞:

- 倾向上皮内瘤变:
- 倾向良性反应性改变:
- 不能明确意义(ASC-US):
- 不排除高度病变(ASC-H):

上皮内低度病变:  鳞癌:

上皮内高度病变:

- CIN2:
- CIN3:

腺上皮细胞分析:

非典型腺细胞:

- 宫内膜:
- 来源不明:

非典型腺细胞(宫颈管):

- 倾向原位腺癌:
- 不能明确意义:
- 倾向良性反应性改变:

腺癌:

- 宫颈管:
- 宫内膜:
- 其它:

炎细胞:

- 轻度:
- 中度:
- 重度:

可疑腺癌:

诊断意见: 未见上皮内病变或恶性细胞 (NILM)。

建议:

报告医师: 张荣生

地址: 大同市魏都大道 79 号, 本报告医师签字后有效  
咨询: 0352-2830587 4006-122-995

妇科细胞学是筛查项目, 出于技术原因, 可能会有假阴性结果, 本检测仅对来样负责, 如果对结果有疑义, 请在收到报告 7 天内与我们联系。

# 大同瑞慈康复医院 12导联心电图报告

雷爱云 女 51岁

体检号:450707

病床号:

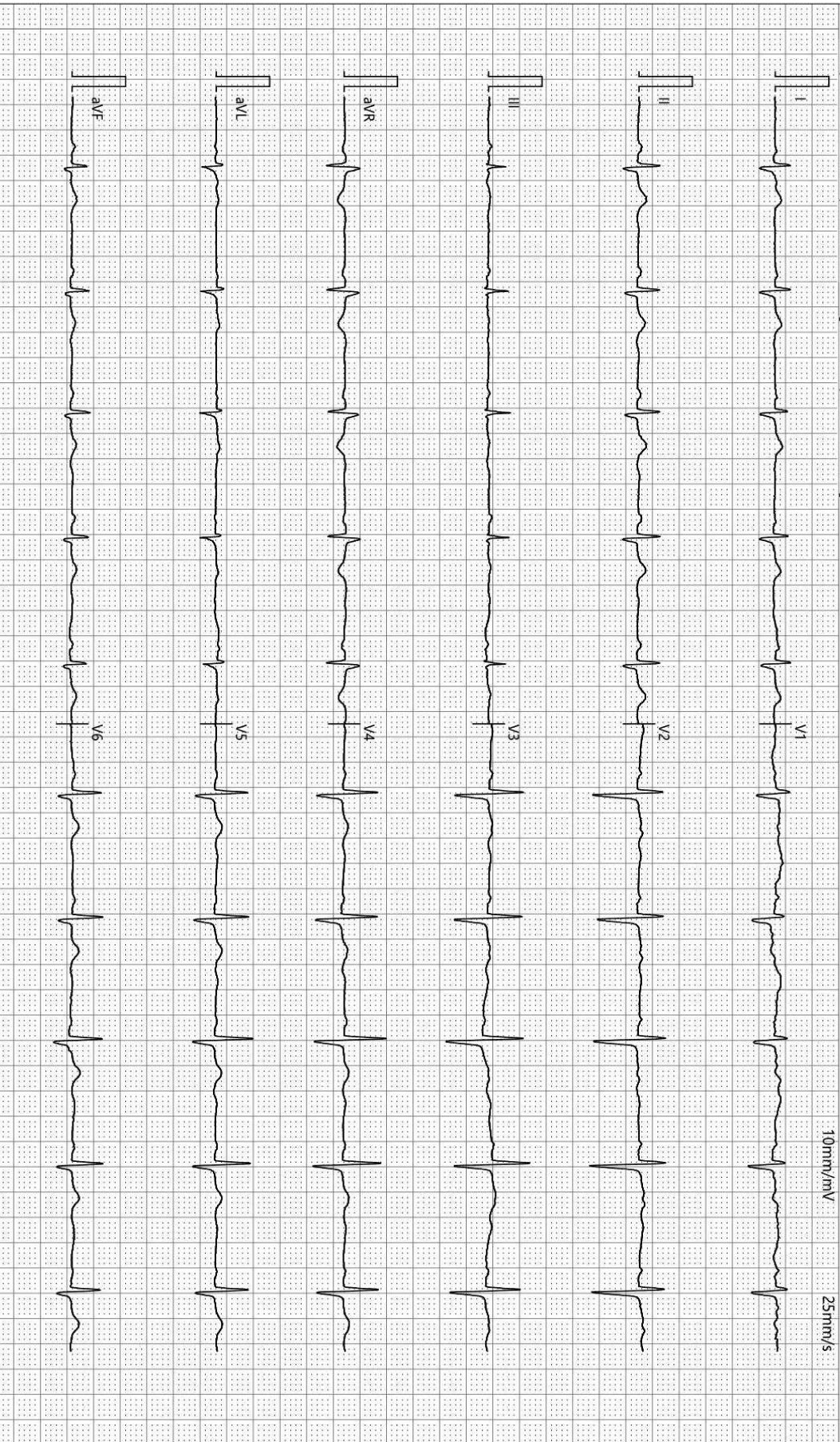
诊断结果:

- 1. 窦性心律
- 2. 心电图右偏

诊断医生:

曹志 陶志峰

HR : 60bpm [60 ~ 100bpm]  
P : 107ms [0 ~ 110ms]  
PR : 161ms [120 ~ 200ms]  
QRS : 92ms [60 ~ 100ms]  
QT/QTc : 424/425ms [320 ~ 440/0 ~ 460ms]  
P/QRS/T : 66/91 / 1/42deg [0 ~ 75/-30 ~ 90/0 ~ 75deg]  
RV5/SV1 : 0.664/0.436mV [0.0 ~ 2.5/0.0 ~ 2.0mV]



检查时间:2024-05-22 08:50:40

诊断时间:2024-05-22 09:15:18

SEMIP V1.90

仅供临床参考

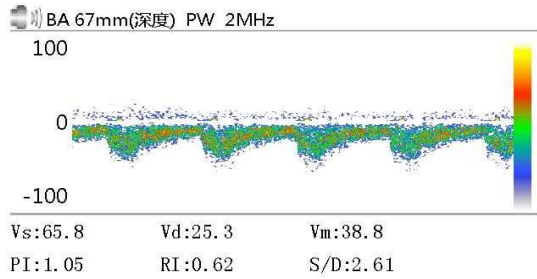
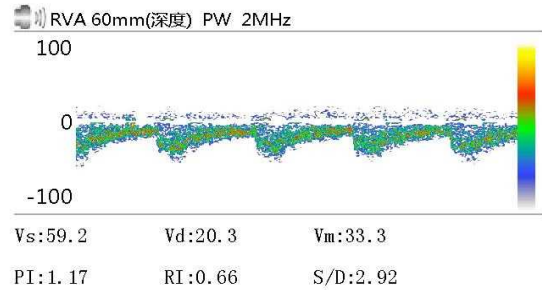
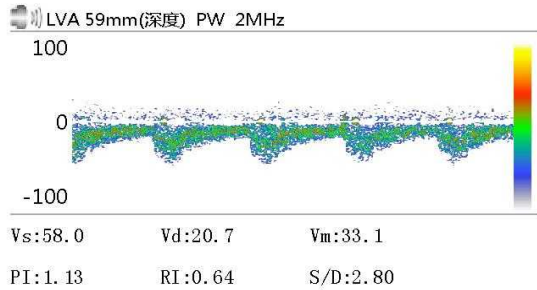
Text



# 大同瑞慈健康体检

## 颅内多普勒血流图 (TCD) 检查报告单

姓名: 雷爱云      性别: 女      年龄: 51 岁      检查号: 2309220593  
 申请科室: 体检科      申请医师: 李菊蓉      检查类型: 颅内血管      床号:



Vs:      Vd:      Vm:  
 PI:      RI:      S/D:

Vs:      Vd:      Vm:  
 PI:      RI:      S/D:

Vs:      Vd:      Vm:  
 PI:      RI:      S/D:

### 医生意见

结论: 椎-基底动脉脑血管超声未见异常。

李菊蓉

检查日期: 2024-05-22

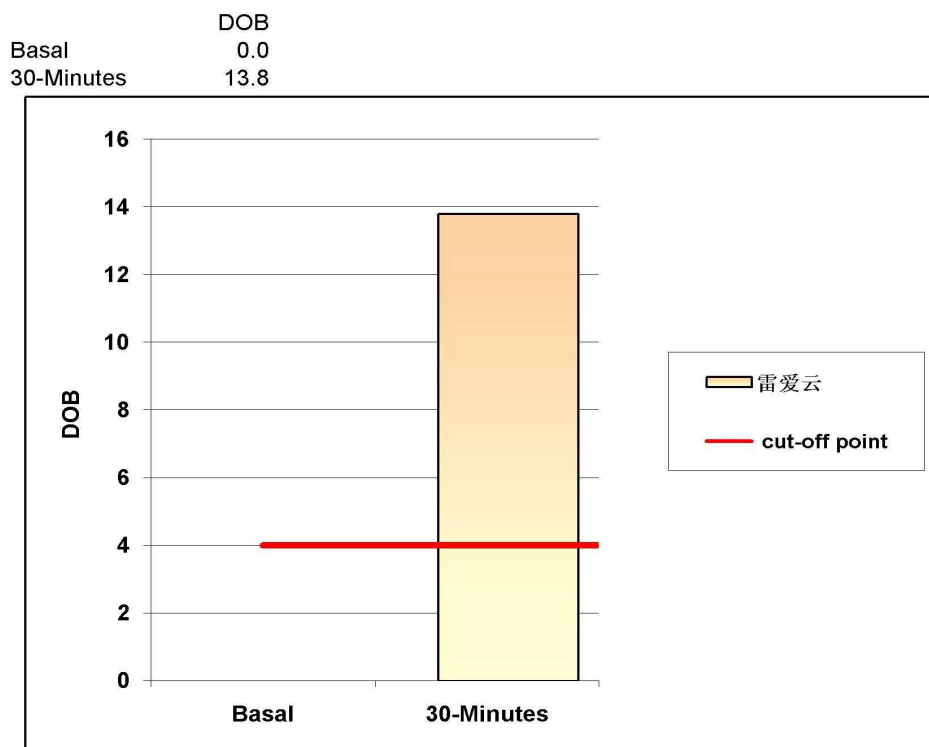
本报告单仅提供临床参考

# 大同瑞慈健康体检

## <sup>13</sup>C呼气试验检验报告

患者姓名	雷爱云	年龄	51	性别	女
患者 ID	2309220593	日期	45434	联系电话	
申请医生	曹居杰	备注		设备型号	YH08

### <sup>13</sup>C呼气试验



阳性参考值 (Delta Over Baseline(DOB)):

30分钟的DOB值:	≥	4.0	阳性+
	<	4.0	阴性-

检测结果: DOB= 13.8 阳性

结论: 您本次检测的结果为阳性, 有幽门螺杆菌感染

检测医生: 曹居杰

# 大同瑞慈健康体检

## 骨密度检测报告

### 患者信息

患者ID: 2309220593  
姓名: 雷爱云  
出生年月日: 1972-4-15

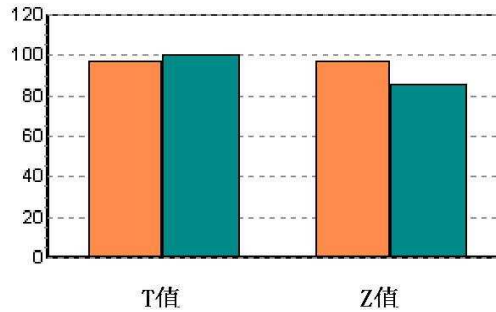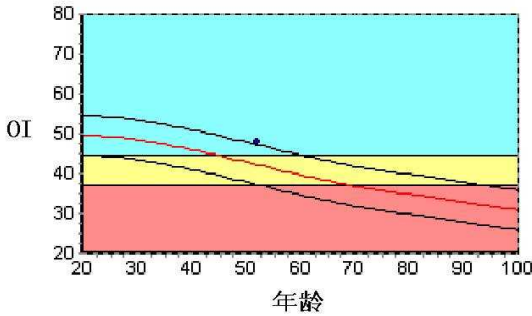
年龄: 52  
性别: 女  
测定部位(右/左): 右

### 测定结果

测定日期: 2024-6-22

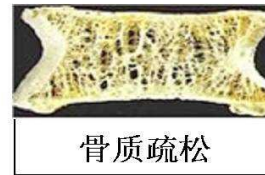
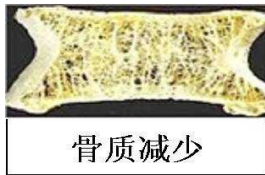
测试编号: 1/1

受测者 平均值



数据库: Asia  
成人比: 96.9 %  
OI: 48.1  
同龄比: 113.9 %  
SOS: 1368.1 m/s, BUA: 27.2  
OPR: N/A %  
T值: -0.31  
Z值: 1.18

### 结果分析



### 注解

以上结论仅供参考

科室:

医生签名:

医院地址 大同瑞慈健康体检  
地址 大同市平城区魏都大道79号

联系电话 0352-2824444  
操作者 名燕凌

## 双源 CT 诊断图文报告

流水号: 2309220593

影像号: CT20240522030

姓名: 雷爱云

年龄: 51 岁

性别: 女

检查设备: 西门子量子双源 CT

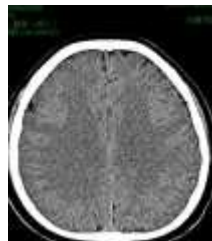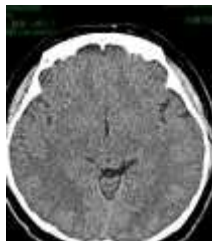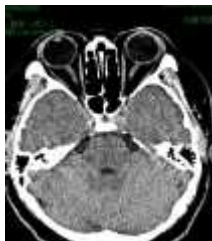体检号: 450707

申请医院: 本院

体检科室: 体检科

检查部位: 脑部双源 CT

经典图像:



影像所见:

颅脑结构双侧对称, 脑实质内未见异常密度。中线结构居中。脑沟、裂、池及脑室系统等未见异常。

影像诊断:

颅脑未见明显异常

报告医师: 剧艳军

检查日期: 2024-05-23

审核医师: 剧艳军

报告日期: 2024-05-23

## 双源 CT 诊断图文报告

流水号: 2309220593

影像号: CT20240522029

姓名: 雷爱云

年龄: 51 岁

性别: 女

检查设备: 西门子量子双源 CT

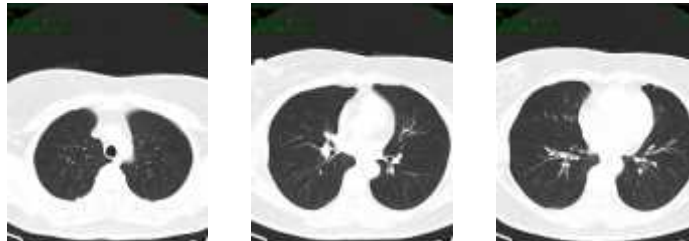体检号: 450707

申请医院: 本院

体检科室: 体检科

检查部位: 肺部双源 CT

经典图像:



影像所见:

胸廓对称, 骨性肋骨完整, 胸壁软组织结构良好, 两肺支气管血管纹理走行分布良好, 支气管束结构清晰, 双肺通气良好。肺门结构未见异常。纵隔无偏移, 段以上支气管通畅。心影及大血管形态结构正常, 纵隔内未见肿大淋巴结。胸膜未见异常。

影像诊断:

胸部未见明显异常

报告医师: 剧艳军

检查日期: 2024-05-23

审核医师: 剧艳军

报告日期: 2024-05-23

## 超声诊断图文报告

流水号: 2309220593

影像号: 1574502

姓名: 雷爱云

年龄: 51 岁

性别: 女

检查设备: Vivid E95

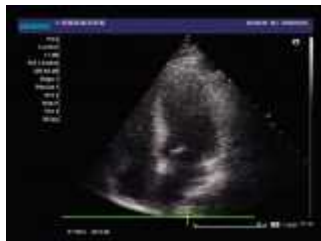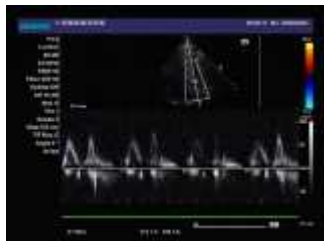
体检号: 450707

申请医院: 本院

体检科室: 体检科

检查部位: 心脏彩超

### 经典图像:



### 影像所见:

超声测量 (单位: mm)

升主动脉内径 30 (32±3mm)

左房内径 28 (35mm)

室间隔 10 (8-11mm)

左室内径 48 (47±4mm)

左室后壁 9 (8-11mm)

EF71% (50-80%)

右室内径 25 (36±4mm)

右房内径 28 (36±4mm)

FS40% (28-41%)

主肺动脉内径 20 (23±3mm)

升主动脉内径正常, 心脏各腔室大小正常, 室间隔厚度正常, 左室壁未见明显节段性运动异常, 各瓣膜及启闭功能未见明显异常, 舒张期二尖瓣口血流频谱 E/A<1, 心包腔未见积液。

### 影像诊断:

左室舒张功能减低

报告医师: 李菊蓉

检查日期: 2024-05-22

审核医师: 李菊蓉

报告日期: 2024-05-22



大同市医学影像研究中心

注: 本报告仅供临床医生参考!

地址: 大同市魏都大道 79 号。若有疑问, 请致电: 0352---2830580

## 超声诊断图文报告

流水号: 2309220593

影像号: 1574529

姓名: 雷爱云

年龄: 51 岁

性别: 女

检查设备: Vivid E95

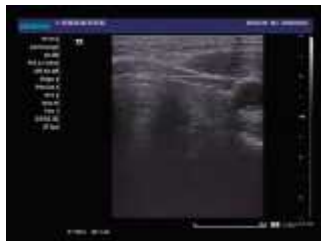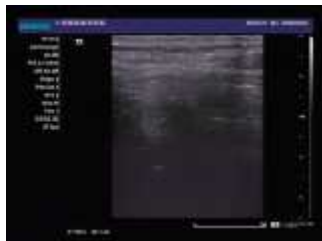体检号: 450707

申请医院: 本院

体检科室: 体检科

检查部位: 甲状腺彩超

经典图像:



影像所见:

甲状腺双侧叶形态正常, 包膜完整, 实质回声均匀, CDFI: 未见异常血流信号。  
双侧颈部未见明显肿大淋巴结。

影像诊断:

甲状腺双侧叶未见异常

报告医师: 李菊蓉

检查日期: 2024-05-22

审核医师: 李菊蓉

报告日期: 2024-05-22

## 超声诊断图文报告

流水号: 2309220593

影像号: 1574533

姓名: 雷爱云

年龄: 51 岁

性别: 女

检查设备: Vivid E95

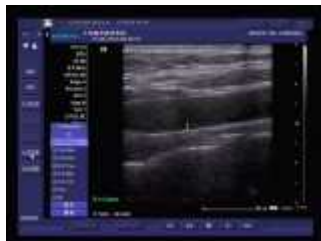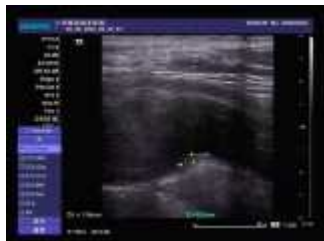体检号: 450707

申请医院: 本院

体检科室: 体检科

检查部位: 颈部血管彩超

经典图像:



影像所见:

右锁骨下动脉起始处可见范围约 1.8\*6.3mm 低回声斑, 左侧颈总动脉内中膜增厚, 厚约 1.4mm, 右侧颈总动脉、双侧颈内、颈外动脉起始段内中膜不增厚, 内壁欠光滑, 管壁未见明确强回声斑。CDFI: 血流充盈好。PW: 频谱形态正常。双侧椎动脉走行正常, 椎动脉内径正常, 管壁不厚, 管腔内为无回声, CDFI: 血流充盈好。PW: 频谱正常。

影像诊断:

1. 右锁骨下动脉起始处粥样硬化斑块形成
2. 左侧颈总动脉内中膜增厚

报告医师: 李菊蓉

检查日期: 2024-05-22

审核医师: 李菊蓉

报告日期: 2024-05-22

## 超声诊断图文报告

流水号: 2309220593

影像号: 1574542

姓名: 雷爱云

年龄: 51 岁

性别: 女

检查设备: Vivid E95

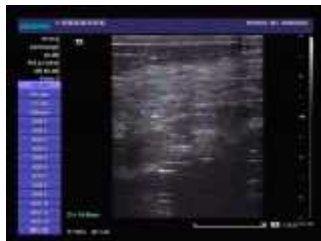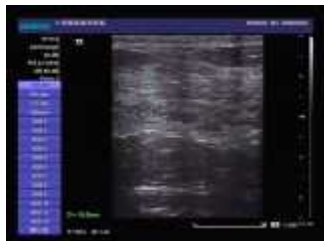体检号: 450707

申请医院: 本院

体检科室: 体检科

检查部位: 乳腺彩超

经典图像:



影像所见:

双侧乳腺腺体层次清晰, 右乳腺体厚 1.5cm, 左乳腺体厚 1.5cm, 乳导管未见扩张, 未见明显占位性病变, CDFI: 未见异常血流信号。

双侧腋下未见明显肿大淋巴结。

影像诊断:

双侧乳腺未见明显异常

报告医师: 李菊蓉

检查日期: 2024-05-22

审核医师: 李菊蓉

报告日期: 2024-05-22

## 超声诊断图文报告

流水号: 2309220593

影像号: 1574609

姓名: 雷爱云

年龄: 51 岁

性别: 女

检查设备: Vivid E95

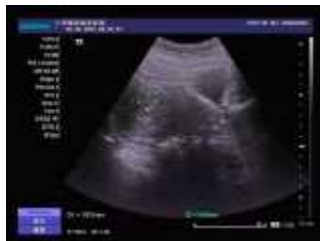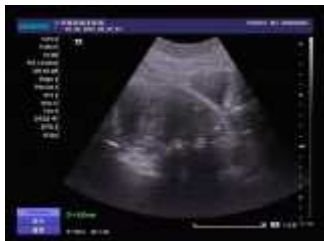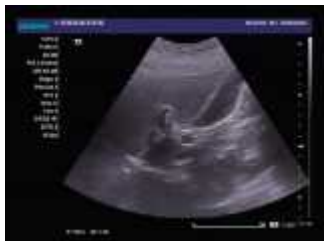体检号: 450707

申请医院: 本院

体检科室: 体检科

检查部位: 全腹彩超

### 经典图像:



### 影像所见:

肝脏大小形态正常, 包膜光滑完整, 实质回声细腻、增强, 肝内管道系统走行欠清晰, 门静脉及肝内胆管不扩张。

胆囊大小形态正常, 壁不厚、光滑, 囊内透声好, 肝外胆管不扩张。

胰腺大小形态正常, 实质回声均匀, 主胰管不扩张。

脾脏大小形态正常, 实质回声均匀, 脾门静脉不宽。

双肾大小形态正常, 皮髓质分界清晰, 集合系统未见分离, 双侧输尿管未见扩张。

膀胱充盈佳, 未见明显异常。

后位子宫, 大小约 5.5\*5.4\*6.0cm, 肌壁回声欠均匀, 其内可见大小约 1.6\*1.5cm 低回声结节, 内膜线清晰, 厚 0.7cm, 宫颈厚约 3.7cm, 其内可见直径约 0.5cm 囊性回声, 双侧附件区未见异常。于子宫后方可见范围约 1.2\*3.1cm 液性暗区。

### 影像诊断:

1. 轻度脂肪肝
2. 子宫肌瘤
3. 宫颈肥大伴纳囊
4. 盆腔积液

报告医师: 李菊蓉

检查日期: 2024-05-22

审核医师: 李菊蓉

报告日期: 2024-05-22