



2309220581

大同瑞慈健康体检

报 告 册

体检编号	450695	工号	80
姓名	赵爱		
性别	女	年龄	46岁
单位	中国银行大同分行		
部门	中国银行大同分行		
联系电话	18635286359		
体检日期	2024-08-13		

尊敬的 赵爱女士 您好！

首先，瑞慈健康体检全体员工欢迎您的光临，并对您的信任表示衷心的感谢！

您于 2024-08-13 （体检编号：450695）完成健康检查，本机构的各科医生已根据您的体检项目及结果，汇总成此份健康体检报告，并经总检医生审核。据此提出对您健康状况的综合分析及建议。

瑞慈健康体检倡导“大健康、大康复”，提出“健康是第一财富（Rich）”的人文理念。希望您仔细阅读并妥善地保管此份健康体检报告，并认真关注报告中的提示与建议，若您对报告内容有任何疑问，可直接与瑞慈健康体检客服部联系，进一步咨询。

健康体检咨询电话：**0352-2824444**

客户服务咨询电话：**0352-2830597**

400-6112995

瑞慈健康体检报告由下列内容组成：

第一部分：主检报告

第二部分：分科分项结果

第三部分：检验报告

第四部分：附表

主检报告

检查综述

- 【身高、体重、血压】 (1) 体重指数 27.61：超重
- 【外科（女）】 (1) 甲状腺：结节切除术后 (2) 肛门：外痔
- 【血常规（五分类）】 血小板压积(PCT)偏高(0.319%) 红细胞(RBC)偏高($5.12 \times 10^{12}/L$) 血红蛋白偏低(105 g/L) 红细胞平均体积(MCV)偏低(68.3 fL) 平均血红蛋白含量(MCH)偏低(20.5 pg) 平均血红蛋白浓度(MCHC)偏低(301 g/L) 红细胞分布宽度变异系数(RDW-CV)偏高(17.8%) 大血小板数目偏高($91 \times 10^9/L$)
- 【血脂四项】 高密度脂蛋白(HDL)偏高(1.58 mmol/L)
- 【尿液分析+尿沉渣】 鳞状上皮细胞偏高(5 /HP) 粘液丝偏高(11 /HP)
- 【妇科内诊】 (1) 阴道炎 (2) 宫颈纳囊、肥大
- 【乳腺彩超】 左乳结节 BI-RADS 2级
- 【全腹彩超】 1. 脂肪肝（轻度） 2. 肝囊肿 3. 子宫肌瘤

医生建议

【超重】：

- 体重指数是判断体重超标或偏低的主要指标。体重是反映和衡量一个人健康状况的重要标志之一，过胖和过瘦都不利于健康，身高体重不协调也不会给人以美感。体重的变化，还会直接反映身体长期的热量平衡状态。
- 当需要比较及分析一个人的体重对于不同身高的人所带来的健康影响时，体重指数是一个中立而可靠的指标。其主要适用于需要体重测试、体型肥胖和全身检查的人群。
- 体重指数(BMI)是世界卫生组织推荐的国际统一使用的肥胖分型标准，也是目前国际上常用的衡量人体胖瘦程度以及是否健康的一个标准，其计算方式为： $BMI = \text{体重(千克)} / \text{身高(米} \times \text{米)}$ 。成人的标准值是BMI18.5-23.9之间。低于18.5为体重指数偏低；高于23.9则为体重指数偏高。
- 一般表现为体重超重或肥胖，超重及肥胖会出现一系列代谢性疾病，如高血压、高血糖、高血脂、高尿酸血症等，所以体重指数偏高者一定要注意控制体重。
- 合理控制饮食，食品多样化，食物纤维可适量增加，饮食规律，避免暴饮暴食，低盐、低脂饮食为主，减少高热量食物的摄入。
- 加强体育锻炼，每天最少保持30分钟的中等强度运动。鼓励每天至少快步走6000步比较健康。肥胖患者不适合较剧烈的运动，会加重膝关节的负担，可以选择游泳、划船等对膝关节负荷较小的运动。
- 定期检查血糖、血脂、肝功、肝脏B超等，积极治疗基础性疾病。
- 减少热量摄取及增加热量消耗。强调以健康行为、饮食、运动为主的综合治疗。

【外痔】：

- 人体直肠末端粘膜下和肛管皮肤下静脉丛发生扩张和屈曲所形成的柔软静脉团，称为痔。
- 医学所指痔疮包括内痔、外痔、混合痔，是肛门直肠底部及肛门粘膜的静脉丛发生曲张，从而形成的一个或多个柔软的静脉团的一种慢性疾病。通常当排便时持续用力，造成此处静脉内压力反复升高，静脉就会肿大。
- 妇女在妊娠期，由于盆腔静脉受压迫，妨碍血液循环常会发生痔疮，许多肥胖的人也会罹患痔疮。如果患有痔疮，肛门内肿大扭曲的静脉壁就会变得很薄，因此排便时极易破裂。
- 内痔是长在肛门管起始处的痔；如果膨胀的静脉位于更下方，几乎是在肛管口上，这种曲张的静脉就叫外痔。

(5) 外痔位于齿状线以下，是由痔外静脉丛曲张或肛缘皱襞皮肤发炎、肥大、结缔组织增生或血栓瘀滞而形成的肿块。外痔有时会脱出或突现于肛管口外。但这种情形只有在排便时才会发生，排便后它又会缩回原来的位置。

(6) 外痔表面覆盖以皮肤，可以看见，不易出血，以疼痛和有异物感为主要症状。临床常分为结缔组织外痔、静脉曲张性外痔、炎性外痔和血栓外痔。

(7) 无论内痔还是外痔，都可能发生血栓。在发生血栓时，痔中的血液凝结成块，从而引起疼痛。

(8) 平衡饮食，多食蔬菜、水果、蜂蜜等，改变不良大便习惯，定时大便。

(9) 不宜久坐，1~2 小时后作全身运动、提肛运动。

(10) 症状较重者，可采用温盐水或 1/5000 高锰酸钾溶液坐浴，每晚 30 分钟。

【大血小板数目偏高】：

(1) 供内科结合临床参考。

【红细胞分布宽度变异系数 (RDW-CV) 偏高】：

(1) 供内科结合临床参考。

【平均血红蛋白浓度 (MCHC) 偏低】：

(1) 建议内科咨询，定期复查。

【红细胞平均体积 (MCV) 偏低】：

(1) 供内科结合临床参考。

【红细胞 (RBC) 偏高】：

(1) 红细胞异常，但仅凭一次检查结果不一定有临床意义，请您复查血常规。

(2) 如果明显升高，复查血常规。

【血小板压积 (PCT) 偏高】：

(1) 血小板压积是指外周血中血小板的容积占血液容积的百分比。血小板压积偏高，如果在血小板数目正常的情况下，可不做考虑。如果血小板数目明显增高，建议往血液科进一步复查，以明确诊断。

【平均血红蛋白含量 (MCH) 偏低】：

(1) 供内科结合临床参考。

【血红蛋白偏低】：

(1) 血液科咨询，必要时治疗。

(2) 复查血常规。

【高密度脂蛋白 (HDL) 偏高】：

(1) 高密度脂蛋白 (HDL) 主要在肝脏合成，具有抗动脉粥样硬化的功能，是冠心病的保护因子。高密度脂蛋白 (HDL) 能将周围组织包括动脉壁内的胆固醇运转到肝脏进行代谢，是一种抗动脉粥样硬化的血浆脂蛋白。

(2) 高密度脂蛋白 (HDL) 的含量与心血管的发病率和病变程度呈负相关，即高密度脂蛋白 (HDL) 减低，患冠心病的危险性增加；高密度脂蛋白 (HDL) 含量增高，患冠心病的危险性降低。

(3) 高密度脂蛋白 (HDL) 对冠心病的临床诊断是一个重要的参考指标。它的升高是临床冠心病保护因子之一，并能防治和延缓动脉粥样硬化的发展。

(4) 血清中高密度脂蛋白 (HDL) 的降低，预示着冠心病的出现。临床上常同时测定高密度脂蛋白 (HDL) 和血清总胆固醇，并根据它们的比值作为冠心病的信息指标。

(5) 高密度脂蛋白 (HDL) 减少，主要见于冠心病、冠状动脉粥样硬化、高甘油三酯血症、慢性贫血、脑血管病、糖尿病、急慢性肝炎、肝硬化等疾病。

(6)戒烟，增强运动，采用低脂、低糖饮食，少食富含脂肪、胆固醇及饱和脂肪酸的食物，多进食蔬菜、水果、豆制品、粗粮、鱼和高纤维食品。

(7)建议当高密度脂蛋白(HDL)减少时，可参考其他相关指标，积极治疗基础性疾病，往内分泌科复诊。

【鳞状上皮细胞偏高】：

(1)在生理情况下，机体正常的新陈代谢都会引起鳞状上皮细胞的脱离，这是一种正常的机体现象。如果长时间出现鳞状上皮细胞偏高的现象时，则有可能是尿路感染、泌尿系统结石等因素导致，应及时往泌尿外科进一步诊断治疗。

【粘液丝偏高】：

(1)尿常规中粘液丝是由尿路中细胞分泌出来的，在有尿路感染时分泌会明显增多，且伴有炎症细胞的出现。
(2)粘液丝偏高，可分为生理性偏高和病理性偏高两种，生理性偏高一般是由于喝水较少导致的尿液浓缩，一般在喝水后就能达到稀释的效果。

(3)病理性的粘液丝偏高是由于泌尿系炎症或者是前列腺炎导致的，需要注意观察，多喝水，同时有白细胞等炎症细胞增多时，应及时服用抗感染药物治疗。如果仅有粘液丝的增多而没有白细胞等炎症细胞增多时，尿路有炎症的可能性不大。

(4)建议平时饮食注意清淡，多喝水，少吃油腻和辛辣的食物，要注意个人清洁卫生，勤洗阴部，注意休息。

【宫颈肥大】：

(1)宫颈肥大引起的原因一是慢性炎症长期刺激，使宫颈充血、水肿，宫颈腺体和间质发生增生而导致宫颈不同程度的肥大、硬度增加。

(2)二是在宫颈腺体的深部可能出现粘液潴留，形成大小不等的囊肿，使宫颈变得肥大。

(3)宫颈肥大有时可比正常宫颈增大2~4倍，宫颈表面可以是光滑的，也可有糜烂。宫颈质地一般较硬，这是纤维结缔组织增生所致的。

(4)如果是单纯性的宫颈肥大，一般不需特殊处理，妇科定期复查即可。

【宫颈纳囊】：

(1)宫颈腺体囊肿又叫宫颈纳氏囊肿（可称‘纳囊’或‘那囊’），同宫颈糜烂、宫颈息肉一样，是慢性宫颈炎的一种表现。

(2)临床表现时可以看到宫颈表面突出多个大小不一的青白色囊泡（并非紫色），内含黏液，小的有米粒大，大的有玉米粒大，有的可以长得很大，突出于宫颈表面，甚至到达阴道口，根部与宫颈之间有蒂相连，常合并有宫颈肥大。

(3)其形成原因是在宫颈糜烂愈合过程中，新生的鳞状上皮覆盖宫颈腺管口或伸入腺管，将腺管口阻塞；腺管周围的结缔组织增生或瘢痕形成压迫腺管，使腺管变窄甚至阻塞，腺体分泌物引流受阻，滞留形成的囊肿叫宫颈纳氏囊肿。

(4)对小的纳囊，无任何临床症状可不予处理；对于密集的较小的纳囊或比较大的纳囊，可考虑光疗、激光、微波、自凝刀等物理治疗。

(5)对于较大的突出于宫颈表面的纳囊，可考虑电刀切除治疗。上述治疗方法均无太大痛苦，也基本不会影响日常的工作和生活。

【阴道炎】：

(1)阴道炎是阴道粘膜及粘膜下结缔组织的炎症，是妇科门诊常见的疾病。

(2)正常健康妇女，由于解剖学及生物化学特点，阴道对病原体的侵入有自然防御功能，当阴道的自然防御功能遭到破坏，则病原体易于侵入，导致阴道炎症。

(3)绝经后妇女由于雌激素缺乏，阴道上皮菲薄，细胞内糖原含量减少，阴道PH高达7左右，故阴道抵抗力低下，比青春期及育龄妇女易受感染。

(4)阴道炎临床上以白带的性状发生改变以及外阴痒痒灼痛为主要临床特点，感染累及尿道时，可有尿痛、尿急等症状。常见的阴道炎有细菌性阴道病、滴虫性阴道炎、霉菌性阴道炎、老年性阴道炎。

(5)阴道炎由不同的病原体感染所致，一旦出现外阴不适，白带异常，立即去医院检查，确定病原体，针对病因治疗。

【左乳结节】：

- (1) 乳腺结节是乳腺组织导管和乳小叶在结构上的退行性变及进行性结缔组织的生长，主要以乳房周围性疼痛为特征，或在情绪变化、劳累、天气变化时加重，每月月经前疼痛加剧，行经后疼痛减退或消失。其主要原因是由于内分泌失调。
- (2) 建议少吃刺激性食物或进行药物治疗干预，必要时外科诊治。

【子宫肌瘤】：

- (1) 子宫肌瘤又称子宫平滑肌瘤，是女性生殖器最常见的一种良性肿瘤，多见于 30—50 岁妇女，以 40—50 岁最为多见。
- (2) 子宫肌瘤根据肌瘤与子宫壁的关系分 3 类：肌壁间肌瘤、浆膜下肌瘤和粘膜下肌瘤。
- (3) 子宫肌瘤多无症状，少数表现为阴道出血，腹部触及肿物以及压迫症状等。如发生蒂扭转或其他情况时可引起疼痛。以多发性子宫肌瘤为常见。
- (4) 治疗必须根据患者年龄、生育要求、症状、肌瘤大小等情况全面考虑，肌瘤小且无症状，尤其近绝经年龄者，雌激素水平低落，肌瘤可自然萎缩或消失，通常不需治疗，每 3—6 个月随访一次；若肌瘤较大或症状明显继发贫血者，常需手术切除。

【肝囊肿】：

- (1) 肝囊肿，通俗说就是肝脏中的水泡。绝大多数的肝囊肿都是先天性的，即因先天发育的某些异常导致了肝囊肿形成。
- (2) 肝囊肿病因大多数系肝内小胆管发育障碍所致，单发性肝囊肿的发生是由于异位胆管造成。肝囊肿生长缓慢，所以可能长期或终生无症状，其临床表现也随囊肿位置、大小、数目以及有无压迫邻近器官和有无并发症而异。
- (3) 肝囊肿是一种较常见的肝脏良性疾病，一般没有什么症状，也不会影响肝功。5CM 以下的肝囊肿一般不需要特殊治疗。当囊肿长大到一定程度，可能会压迫胃肠道而引起症状，如上腹不适饱胀；也有因囊肿继发细菌感染而有腹痛、发热的。
- (4) 肝囊肿首次发现，建议作 MRI 或 CT 检查，除外肝内其它占位性病变。
- (5) 过大的肝囊肿，对肝脏本身或周围的器官有压迫症状的，或有炎症的，往外科治疗。
- (6) 已确诊为肝囊肿，动态观察，定期 B 超检查进行对照，监测囊肿大小。
- (7) 解除顾虑和紧张情绪，保持良好心态，切忌大怒。
- (8) 多食新鲜蔬菜和水果，保持大便通畅，防止便秘；保证营养，宜食清淡富含蛋白质的食物为主；限制饮酒。
- (9) 不宜剧烈运动，防止过度用力，以免增加腹腔压力。
- (10) 如有症状请及时就诊。

【脂肪肝】：

- (1) 脂肪肝是指肝脏被脂肪浸润，为一种多病因引起的获得性疾病。
- (2) 脂肪肝是以肝细胞脂肪变性和脂肪蓄积为病理特征，最常见易患因素有超重或肥胖、进食油腻食物、高脂血症（尤其甘油三酯升高）、营养失调（营养过量或不足）、饮酒、高脂血症、少运动、糖耐量异常、减肥造成体重急剧下降、营养不良、中毒和药物等。
- (3) 当肝内脂类（主要为甘油三酯）含量超过肝重的 5% 时为脂肪肝。脂肪肝是一个常见的临床现象，不是一个独立性的疾病。
- (4) 值得注意的是，过多的脂肪在肝组织、肝细胞内浸润，引起肝细胞肿大，严重可致肝硬化。脂肪肝是可逆性的，合理饮食、运动及治疗后可恢复。
- (5) 合理控制饮食，控制总摄入量，低盐、低脂和低糖类饮食，少吃动物内脏，多吃蔬菜水果；
- (6) 控制危险因素，如控制体重、改善胰岛素抵抗、调整血脂紊乱，戒酒、戒烟，坚持长期有氧运动，加强体育锻炼；
- (7) 定期复查腹部彩超、血脂、肝功能。

【甲状腺结节切除术后】：

- (1) 建议内分泌科定期复查。

汇总医生： 樊兴国

主检日期： 2024-08-14

主检医生：

分科结果

身高、体重、血压

项目名称	检查结果	项目名称	检查结果
身高	167cm	体重	77kg
血压	119/78mmHg		

***小结：**

(1) 体重指数 27.61：超重

操作员：张悦 检查日期：2024-08-13 检查医生：名燕凌

内科

项目名称	检查结果	项目名称	检查结果
心率	86 次/min	心律	齐
心脏杂音	无	心界	正常
肺部	正常	呼吸音	呼吸音清
啰音	未闻及	叩诊	叩诊呈清音
腹部触诊	腹部平软	发育	正常
肝胆	肋下未触及	脾脏	肋下未触及
双肾	无叩击痛	肠鸣音	正常
营养	良好	神经系统	正常
生理反射	生理反射存在	病理反射	病理反射未引出
颅神经	正常	运动功能	正常
深浅感觉	正常	其它	无异常发现
既往史	无		

***小结：**

未见异常

操作员：名燕凌 检查日期：2024-08-13 检查医生：名燕凌

外科（女）

项目名称	检查结果	项目名称	检查结果
皮肤	正常	甲状腺	结节切除术后
浅表淋巴结	无肿大	肛门	外痔
泌尿外生殖器	正常	四肢关节	未见异常
腹股沟	未见异常	足背动脉	正常
紫绀	无	色素沉着	无
脱毛	无	脱色	无
浮肿	无	皮下结节	无
头颅	正常	颈部	正常
乳腺	正常	脊柱	正常
直肠	未检	皮肤黄疸	无
四肢	活动正常	其他	无

*小结:

(1) 甲状腺：结节切除术后

(2) 肛门：外痔

操作员：魏利平 检查日期:2024-08-13 检查医生：魏利平

眼科

项目名称	检查结果	项目名称	检查结果
视力(左)	镜 1.0	视力(右)	镜 0.8
辨色力	正常	眼睑	正常
结膜	正常	泪器	正常
角膜	正常	虹膜	正常
瞳孔	正常	晶状体	正常
玻璃体	正常	眼底	未见异常

*小结:

未见异常

操作员：田野青 检查日期：2024-08-13 检查医生：田野青

耳鼻喉科

项目名称	检查结果	项目名称	检查结果
听力(左)	正常	听力(右)	正常
外耳道	正常	鼓膜	正常
鼻窦	正常	鼻中隔	正常
鼻腔	正常	扁桃体	无肿大
嗅觉	正常	咽喉	正常

***小结：**

未见异常

操作员：王存宝 检查日期：2024-08-13 检查医生：王存宝

妇科内诊

项目名称	检查结果	项目名称	检查结果
外阴	正常	尿道口	正常
阴道	阴道炎	子宫	正常
附件	正常	宫颈	纳囊&肥大
后穹窿	正常		

***小结：**

(1) 阴道炎

(2) 宫颈纳囊、肥大

操作员：智美玲 检查日期：2024-08-13 检查医生：智美玲

口腔科

项目名称	检查结果	项目名称	检查结果
唇颊	正常	齿	右下第三磨牙无对颌牙

齿龈	正常	牙周	正常
舌腭	正常	腮腺	正常
颌下腺	正常	颞下颌关节	正常

***小结：**

未见异常

操作员：龚富生

检查日期：2024-08-13

检查医生：龚富生

检验报告

血流变

项目名称	检查结果	单位	参考值	提示
全血粘度高切 200/s	3.63	mpas	3.36--4.32	
全血粘度中切 100/s	3.87	mpas	3.43--4.59	
全血粘度中切 50/s	4.23	mpas	3.85--5.45	
全血还原粘度高切	6.48	mpas	3.69--8.74	
全血还原粘度低切	39.81	mpas	26.87--47.57	
血浆粘度	1.36	mpas	1.26--1.70	
血沉(ESR)	5.80	mm/h	0--20	
红细胞压积	0.35	L/L	0.35--0.45	
红细胞聚集指数	4.22		3.19--5.33	
红细胞变形指数	0.93		0.53--1.11	
红细胞刚性指数	4.76		2.17--6.94	
血沉方程 K 值	14.51	mm/h	0--80.48	
全血粘度 1/s	15.29	mpas	13.79--17.91	
全血高切相对指数	2.67		1.9--3.4	
全血低切相对指数	11.25		8.1--14.2	

***小结:**

未见异常

操作员：乔叶 检查日期:2024-08-13 检查医生:陈建国

尿液分析+尿沉渣

项目名称	检查结果	单位	参考值	提示
白细胞尿	0	个/ul	0--13	
上皮细胞(EC)	5	/HP	0--28	
管型(CAST)	0	个/ul	0--1	

霉菌(尿)	0	/HP	0--0	
结晶	0	/HP	0--10	
透明度(CLA)	清亮			
胆红素(BIL)	-		阴性	
隐血(ERY)	-		阴性	
小圆上皮细胞(SRC)	0	个/ul	0--0	
维生素 C	-		阴性	
异常红细胞	0	个/ul	0--3	
红细胞(正常)	0	个/ul	0--6	
鳞状上皮细胞	5	个/ul	0--0	↑
粘液丝	11	个/ul	0--0	↑
颜色(Colour)	淡黄色			
尿葡萄糖(GLU)	-		阴性	
酮体(KET)	-		阴性	
比重(SG)	1.005		1.003--1.030	
酸碱度(PH)	6.5		4.5--8.0	
尿蛋白质(PRO)	-		阴性	
尿胆原(URO)	-		阴性	
亚硝酸盐(NIT)	-		阴性	
红细胞(尿)(RBC)	0	个/ul	0--6	
尿白细胞(LEU)	-		阴性	

***小结:**

鳞状上皮细胞偏高(5 /HP) 粘液丝偏高(11 /HP)

操作员: 王小雪 检查日期:2024-08-13 检查医生:陈建国

传染四项

项目名称	检查结果	单位	参考值	提示
乙肝表面抗原	阴性 (-)		阴性 (-)	

丙型肝炎病毒抗体	阴性 (-)		阴性 (-)	
梅毒抗体	阴性 (-)	S/CO	0-1	
艾滋病病毒抗体	阴性 (-)		阴性 (-)	

***小结:**

未见异常

操作员：乔叶 检查日期:2024-08-13 检查医生:陈建国

肝功七项

项目名称	检查结果	单位	参考值	提示
总蛋白(T PROT)	68.8	g/L	65--85	
白蛋白(ALB)	44.10	g/L	40--55	
球蛋白(GLB)	24.70	g/L	15--35	
白蛋白/球蛋白(ALB/GLB)	1.79		1.0--2.5	
总胆红素(TBIL)	17.40	umol/L	0--21	
丙氨酸氨基转移酶(ALT)	28.00	U/L	7--40	
门冬氨酸氨基转移酶(AST)	17.00	U/L	13--35	

***小结:**

未见异常

操作员：刘慧芳 检查日期:2024-08-13 检查医生:陈建国

心肌酶谱

项目名称	检查结果	单位	参考值	提示
乳酸脱氢酶(LDH)	168.00	U/L	120--250	
肌酸激酶(CK)	55.00	U/L	40--200	
肌酸激酶同工酶(CK-Mb(M))	3	U/L	0--25	
高敏肌钙蛋白 (Tnl)	2.50	pg/ml	0--46.47	

***小结:**

未见异常

操作员：刘慧芳 检查日期：2024-08-13 检查医生：陈建国

血凝四项

项目名称	检查结果	单位	参考值	提示
凝血酶原时间(PT)	11.1	秒	9.3--14	
活化部分凝血活酶时间(APTT)	32.6	秒	27.9--43.3	
凝血酶时间(TT)	17.8	秒	14--21	
纤维蛋白原(FIB)	2.21	g/L	2--4	
国际标准化比值(INR)	0.9	INR	0.85--1.15	

*小结:

未见异常

操作员：黄璐瑶 检查日期：2024-08-13 检查医生：陈建国

血常规（五分类）

项目名称	检查结果	单位	参考值	提示
白细胞(WBC)	4.77	$10^9/L$	3.5--9.5	
淋巴细胞绝对值(LY#)	2.02	$10^9/L$	1.1--3.2	
淋巴细胞百分比(LY%)	42.6	%	20--50	
中性粒细胞绝对值(GR#)	2.23	$10^9/L$	1.8--6.3	
中性粒细胞百分比(GR%)	46.7	%	40--75	
嗜碱性粒细胞绝对值(BA#)	0.05	$10^9/L$	0--0.06	
嗜碱性粒细胞百分比(BA%)	0.9	%	0--1.0	
嗜酸性粒细胞绝对值(EO#)	0.23	$10^9/L$	0.02--0.52	
嗜酸性粒细胞百分比(EO%)	4.8	%	0.4--8.0	
血小板(PLT)	306	$10^9/L$	125--350	

血小板分布宽度(PDW)	15.6	%	15--17	
平均血小板体积(MPV)	10.4	fl	6.0--14.0	
血小板压积(PCT)	0.319	%	0.11--0.28	↑
红细胞(RBC)	5.12	10 ¹² /L	3.8--5.1	↑
血红蛋白	105	g/L	115--150	↓
红细胞压积(HCT)	35.0	%	35--45	
红细胞平均体积(MCV)	68.3	fl	82--100	↓
平均血红蛋白含量(MCH)	20.5	pg	27--34	↓
平均血红蛋白浓度(MCHC)	301	g/L	316--354	↓
单核细胞绝对值(MO#)	0.24	10 ⁹ /L	0.1--0.60	
单核细胞百分比(MO%)	5.0	%	3--10	
红细胞分布宽度标准差(RDW-SD)	45.6	fl	35--56	
红细胞分布宽度变异系数(RDW-CV)	17.8	%	10.6--16.6	↑
大血小板比率	29.9	%	11--45	
大血小板数目	91	10 ⁹ /L	30--90	↑
未成熟粒细胞数目	0.00	10 ⁹ /L	0--999	
未成熟粒细胞百分比	0.1	%	0--100	
有核红细胞数目	0.000	10 ⁹ /L	0--9999	
有核红细胞百分比	0.00	/100WBC	0--9999	

***小结:**

血小板压积(PCT)偏高(0.319 %) 红细胞(RBC)偏高(5.12 10¹²/L) 血红蛋白偏低(105 g/L) 红细胞平均体积(MCV)偏低(68.3 fl) 平均血红蛋白含量(MCH)偏低(20.5 pg) 平均血红蛋白浓度(MCHC)偏低(301 g/L) 红细胞分布宽度变异系数 (RDW-CV) 偏高(17.8 %) 大血小板数目偏高(91 10⁹/L)

操作员：黄璐瑶 检查日期:2024-08-13 检查医生:陈建国

肾功三项

项目名称	检查结果	单位	参考值	提示
------	------	----	-----	----

肌酐(CREA)	44.00	umol/L	41--73	
尿酸(UA)	280.00	umol/L	140--340	
尿素测定 (Urea)	4.00	mmol/L	2.6--7.5	

***小结:**

未见异常

操作员：刘慧芳 检查日期:2024-08-13 检查医生:陈建国

空腹血糖

项目名称	检查结果	单位	参考值	提示
葡萄糖(GLU)	5.16	mmol/L	3.89--6.1	

***小结:**

未见异常

操作员：刘慧芳 检查日期:2024-08-13 检查医生:陈建国

血脂四项

项目名称	检查结果	单位	参考值	提示
动脉硬化指数	1.69		1.31--3.19	
总胆固醇(CHOL)	5.04	mmol/L	2.59--5.2	
甘油三脂(TG)	1.04	mmol/L	0.7--1.7	
低密度脂蛋白(LDL)	2.67	mmol/L	0--4.13	
高密度脂蛋白(HDL)	1.58	mmol/L	0.77--1.55	↑

***小结:**

高密度脂蛋白(HDL)偏高(1.58 mmol/L)

操作员：刘慧芳 检查日期:2024-08-13 检查医生:陈建国

人乳头瘤病毒检查 (HPV)

项目名称	检查结果	单位	参考值	提示
HPV 高危亚型 16	阴性(-)		阴性	

HPV 高危亚型 18	阴性(-)		阴性	
HPV 高危亚型 31	阴性(-)		阴性	
HPV 高危亚型 26	阴性(-)		阴性	
HPV 高危亚型 33	阴性(-)		阴性	
HPV 高危亚型 35	阴性(-)		阴性	
HPV 高危亚型 39	阴性(-)		阴性	
HPV 高危亚型 45	阴性(-)		阴性	
HPV 高危亚型 51	阴性(-)		阴性	
HPV 高危亚型 52	阴性(-)		阴性	
HPV 高危亚型 53	阴性(-)		阴性	
HPV 高危亚型 56	阴性(-)		阴性	
HPV 高危亚型 58	阴性(-)		阴性	
HPV 高危亚型 59	阴性(-)		阴性	
HPV 高危亚型 66	阴性(-)		阴性	
HPV 高危亚型 68	阴性(-)		阴性	
HPV 高危亚型 73	阴性(-)		阴性	
HPV 高危亚型 82	阴性(-)		阴性	
HPV 低危亚型 6	阴性(-)		阴性	
HPV 低危亚型 11	阴性(-)		阴性	
HPV 低危亚型 42	阴性(-)		阴性	
HPV 低危亚型 43	阴性(-)		阴性	
HPV 低危亚型 81	阴性(-)		阴性	

***小结:**

未见异常

操作员：祁佳佳 检查日期:2024-08-14 检查医生:康健忠

大同现代医学检验实验室

液基薄层细胞学图文报告

ID: 2024104685

病理号: 097553

姓名: 赵爱

性别: 女

年龄: 46岁

送检科室: 体检科

电话号码: 18635286359

床号:

病历号:

体检号: 2309220581

送检医院: 大同瑞慈康复体检

送检日期: 2024-08-13

末次月经:

送检医生:

采样日期:

报告日期: 2024-08-13

标本满意度: 满意

细胞量: >40%

红细胞:

经期样本:

颈管细胞:

化生细胞:

鳞状细胞:

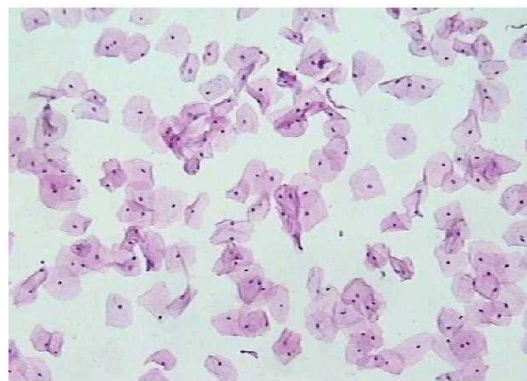
宫颈柱状细胞:

未见上皮内病变/恶性细胞:

正常范围内:

良性反应性改变:

- 炎症:
 - 轻度:
 - 中度:
 - 重度:
- 放疗:
- 妊娠:
- 萎缩性:
- 宫内避孕器:
- 其他:



病原体: 滴虫感染: 念珠菌感染: 细菌感染:

提示 HPV 感染: 疱疹病毒感染:

鳞状上皮细胞分析:

非典型鳞状细胞:

- 倾向上皮内瘤变:
- 倾向良性反应性改变:
- 不能明确意义(ASC-US):
- 不排除高度病变(ASC-H):

上皮内低度病变: 鳞癌:

上皮内高度病变:

- CIN2:
- CIN3:

腺上皮细胞分析:

非典型腺细胞:

- 宫内膜:
- 来源不明:

非典型腺细胞(宫颈管):

- 倾向原位腺癌:
- 不能明确意义:
- 倾向良性反应性改变:

腺癌:

- 宫颈管:
- 宫内膜:
- 其它:

炎细胞:

- 轻度:
- 中度:
- 重度:

可疑腺癌:

诊断意见: 未见上皮内病变或恶性细胞 (NILM)。

建议:

报告医师: 张荣生

地址: 大同市魏都大道 79 号, 本报告医师签字后有效
咨询: 0352-2830587 4006-122-995

妇科细胞学是筛查项目, 出于技术原因, 可能会有假阴性结果, 本检测仅对来样负责, 如果对结果有疑义, 请在收到报告 7 天内与我们联系。

大同瑞慈康复医院 12导联心电图报告

赵爱 女 46岁

体检号:450695

病床号:

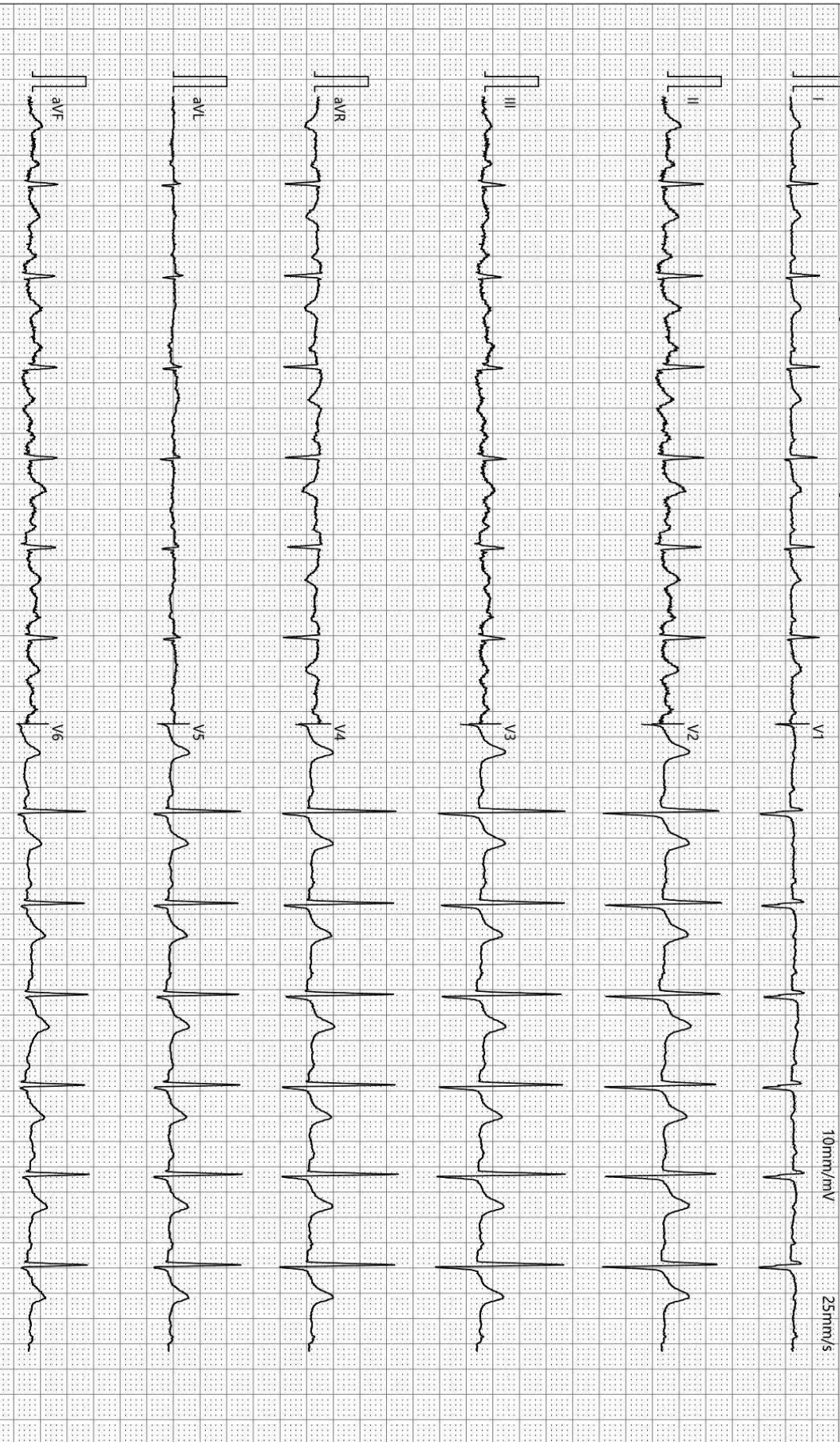
诊断结果:

- 1.窦性心律
- 2.正常心电图

诊断医生:

张廷生
同古碑

HR	: 82bpm	[60 ~ 100bpm]
P	: 107ms	[0 ~ 110ms]
PR	: 180ms	[120 ~ 200ms]
QRS	: 82ms	[60 ~ 100ms]
QT/QTc	: 366/429ms	[320 ~ 440/0 ~ 460ms]
P/QRS/T	: 70/61/59deg.	[0 ~ 75/-30 ~ 90/0 ~ 75deg]
RV5/VS1	: 1.343/0.566mV	[0.0 ~ 2.5/0.0 ~ 2.0mV]



检查时间:2024-08-13 08:55:48

诊断时间:2024-08-13 09:18:55

SEMIP V1.90

仅供临床参考

Text




大同瑞慈健康体检

颅内多普勒血流图 (TCD) 检查报告单


姓名: 赵爱 性别: 女 年龄: 46 岁 检查号: 2309220581
 申请科室: 体检科 申请医师: 李菊蓉 检查类型: 颅内血管 床号:

LVA 55mm(深度) PW 2MHz




Vs:60.0 Vd:31.5 Vm:41.0
 PI:0.70 RI:0.48 S/D:1.91

RVA 68mm(深度) PW 2MHz



Vs:59.2 Vd:24.0 Vm:35.7
 PI:0.98 RI:0.59 S/D:2.47

BA 57mm(深度) PW 2MHz



Vs:57.6 Vd:30.2 Vm:39.3
 PI:0.69 RI:0.47 S/D:1.90

Vs: Vd: Vm:
 PI: RI: S/D:

Vs: Vd: Vm:
 PI: RI: S/D:

Vs: Vd: Vm:
 PI: RI: S/D:

医生意见

结论: 椎-基底动脉脑血管超声未见异常。

李菊蓉

检查日期: 2024-08-13

本报告单仅提供临床参考

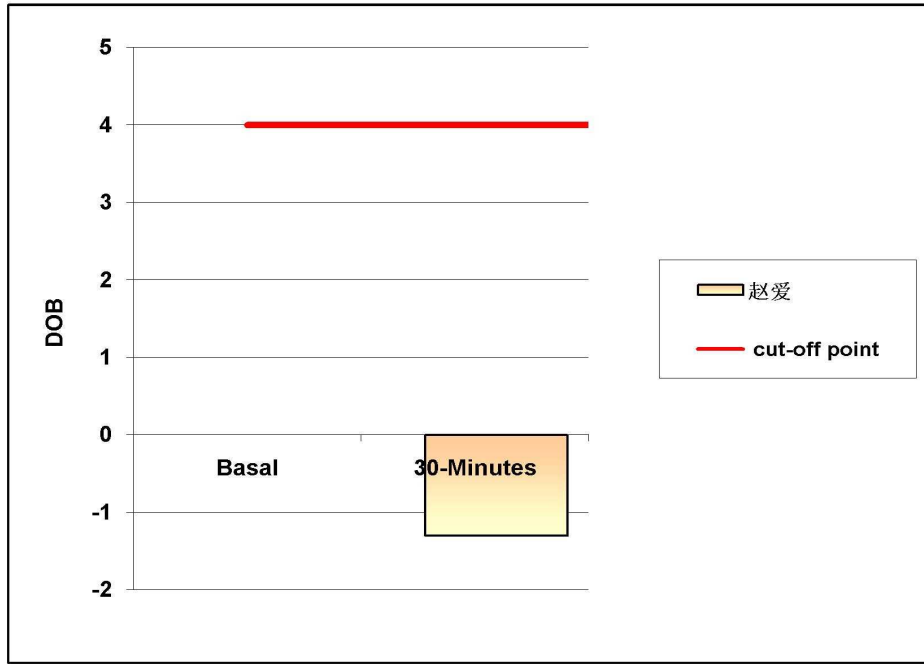
大同瑞慈健康体检

¹³C呼气试验检验报告

患者姓名	赵爱	年龄	46	性别	女
患者 ID	2309220581	日期	2024/8/13	联系电话	
申请医生	曹居杰	科室		住院号	

¹³C呼气试验

Basal DOB 0.0
30-Minutes DOB -1.3



阳性参考值 (Delta Over Baseline(DOB)):

30分钟的DOB值: ≥ 4.0 h.p. - 阳性
 < 4.0 正常

检测结果: DOB= -1.3 阴性

结论: 您本次幽门螺旋杆菌 (h. p.) 检测结果为阴性 (正常)。

检测医生: 曹居杰

大同瑞慈健康体检

骨密度检测报告

患者信息

患者ID: 2309220581

姓名: 赵爱

出生年月日: 1977-10-3

年龄: 46

性别: 女

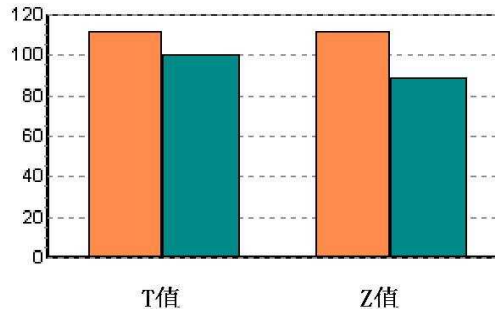
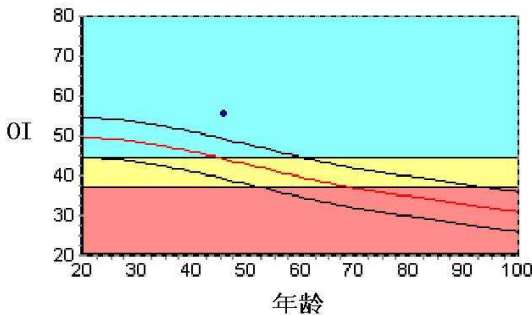
测定部位(右/左): 右

测定结果

测定日期: 2024-8-13

测试编号: 1/1

受测者 平均值



数据库: Asia

OI: 55.3

SOS: 1378.2 m/s, BUA: 36.4

T值: 1.13

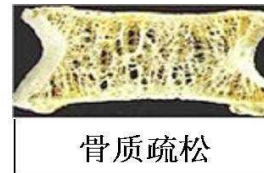
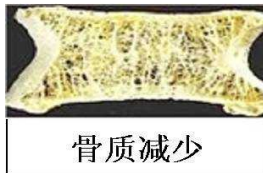Z值: 2.23

成人比: 111.4 %

同龄比: 125.1 %

OPR: N/A %

结果分析



注解

以上结论仅供参考

科室:

医生签名:

医院地址 大同瑞慈健康体检

地址 大同市平城区魏都大道79号

联系电话 0352-2824444

操作者 名燕凌

双源 CT 诊断图文报告

流水号: 2309220581

影像号: CT20240813018

姓名: 赵爱

年龄: 46 岁

性别: 女

检查设备: 西门子量子双源 CT

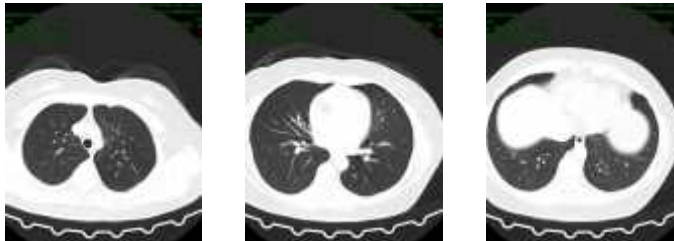体检号: 450695

申请医院: 本院

体检科室: 体检科

检查部位: 肺部双源 CT

经典图像:



影像所见:

胸廓对称, 骨性肋骨完整, 胸壁软组织结构良好, 两肺支气管血管纹理走行分布良好, 支气管束结构清晰, 双肺通气良好。肺门结构未见异常。纵隔无偏移, 段以上支气管通畅。心影及大血管形态结构正常, 纵隔内未见肿大淋巴结。胸膜未见异常。

影像诊断:

胸部未见明显异常

报告医师: 剧艳军

检查日期: 2024-08-13

审核医师: 剧艳军

报告日期: 2024-08-13

超声诊断图文报告

流水号: 2309220581

影像号: 1635834

姓名: 赵爱

年龄: 46岁

性别: 女

检查设备: Vivid E95

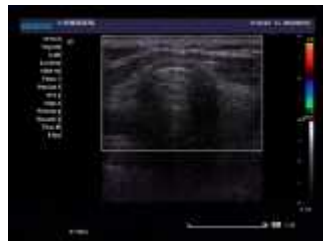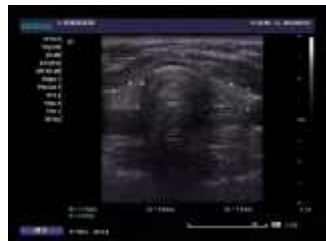体检号: 450695

申请医院: 本院

体检科室: 体检科

检查部位: 甲状腺彩超

经典图像:



影像所见:

甲状腺次全切术后, 左侧残端约 0.7*0.6cm, 右侧残端约 0.8*0.6cm, CDFI: 未见异常血流信号。
双侧颈部未见明显肿大淋巴结。

影像诊断:

甲状腺次全切术后未见明显异常

报告医师: 李菊蓉

检查日期: 2024-08-13

审核医师: 李菊蓉

报告日期: 2024-08-13

超声诊断图文报告

流水号: 2309220581

影像号: 1635836

姓名: 赵爱

年龄: 46岁

性别: 女

检查设备: Vivid E95

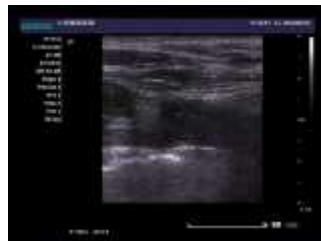
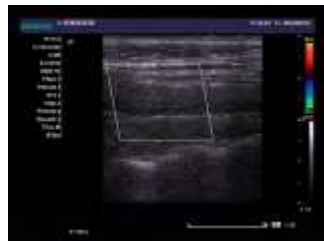体检号: 450695

申请医院: 本院

体检科室: 体检科

检查部位: 颈部血管彩超

经典图像:



影像所见:

右锁骨下动脉起始处、双侧颈总动脉、颈内、颈外动脉起始段内中膜不增厚, 内壁欠光滑, 管壁未见明确强回声斑。CDFI: 血流充盈好。PW: 频谱形态正常。

双侧椎动脉走行正常, 椎动脉内径正常, 管壁不厚, 管腔内为无回声, CDFI: 血流充盈好。PW: 频谱正常。

影像诊断:

双侧颈动脉、椎动脉未见明显异常

报告医师: 李菊蓉

检查日期: 2024-08-13

审核医师: 李菊蓉

报告日期: 2024-08-13

超声诊断图文报告

流水号: 2309220581

影像号: 1635838

姓名: 赵爱

年龄: 46岁

性别: 女

检查设备: Vivid E95

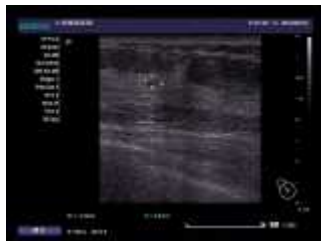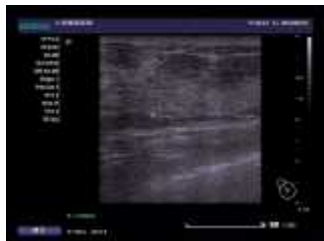体检号: 450695

申请医院: 本院

体检科室: 体检科

检查部位: 乳腺彩超

经典图像:



影像所见:

双侧乳腺腺体层次清晰, 右乳腺体厚 1.3cm, 左乳腺体厚 0.8cm, 左乳 12 点距乳头 1.5cm 处探及大小约 0.4*0.3cm 囊性结节, 形态规则, 边界清, CDFI: 未见异常血流信号。

双侧腋下未见明显肿大淋巴结。

影像诊断:

左乳结节 BI-RADS 2 级

报告医师: 李菊蓉

检查日期: 2024-08-13

审核医师: 李菊蓉

报告日期: 2024-08-13

超声诊断图文报告

流水号: 2309220581

影像号: 1635841

姓名: 赵爱

年龄: 46岁

性别: 女

检查设备: Vivid E95

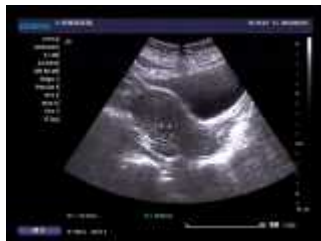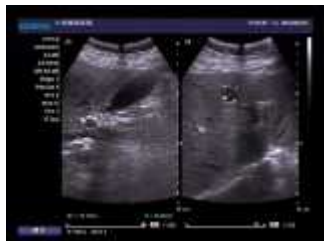体检号: 450695

申请医院: 本院

体检科室: 体检科

检查部位: 全腹彩超

经典图像:



影像所见:

肝脏大小形态正常,包膜光滑完整,肝内探及大小约1.8*1.6cm囊性回声,形态规则,边界清,余实质回声细腻、增强,肝内管道系统走行欠清晰,门静脉及肝内胆管不扩张。

胆囊大小形态正常,壁不厚、光滑,囊内透声好,肝外胆管不扩张。

胰腺大小形态正常,实质回声均匀,主胰管不扩张。

脾脏大小形态正常,实质回声均匀,脾门静脉不宽。

双肾大小形态正常,皮髓质分界清晰,集合系统未见分离,双侧输尿管未见扩张。

膀胱充盈佳,未见明显异常。

前位子宫,大小约6.5*5.2*4.4cm,肌壁回声欠均匀,后壁探及大小约1.5*1.1cm低回声结节,形态规则,边界清,内膜线清晰,厚0.8cm,宫颈厚约3.3cm,双侧附件区未见异常。

影像诊断:

1. 脂肪肝(轻度)
2. 肝囊肿
3. 子宫肌瘤

报告医师: 李菊蓉

检查日期: 2024-08-13

审核医师: 李菊蓉

报告日期: 2024-08-13