



2309220577

大同瑞慈健康体检

报 告 册

体检编号	450691	工号	76
姓名	丁小丽		
性别	女	年龄	38岁
单位	中国银行大同分行		
部门	中国银行大同分行		
联系电话	18635286896		
体检日期	2023-11-04		

尊敬的丁小丽女士您好！

首先，瑞慈健康体检全体员工欢迎您的光临，并对您的信任表示衷心的感谢！

您于 2023-11-04 （体检编号：450691）完成健康检查，本机构的各科医生已根据您的体检项目及结果，汇总成此份健康体检报告，并经总检医生审核。据此提出对您健康状况的综合分析及建议。

瑞慈健康体检倡导“大健康、大康复”，提出“健康是第一财富（Rich）”的人文理念。希望您仔细阅读并妥善地保管此份健康体检报告，并认真关注报告中的提示与建议，若您对报告内容有任何疑问，可直接与瑞慈健康体检客服部联系，进一步咨询。

健康体检咨询电话：**0352-2824444**

客户服务咨询电话：**0352-2830597**

400-6112995

瑞慈健康体检报告由下列内容组成：

第一部分：主检报告

第二部分：分科分项结果

第三部分：检验报告

第四部分：附表

主检报告

检查综述

- 1、【眼科】 (1) 左眼视力下降 (2) 右眼视力下降
- 2、【血常规（五分类）】 血红蛋白偏低(104 g/L) 红细胞压积(HCT)偏低(32.2%) 红细胞平均体积(MCV)偏低(74.9 f1) 平均血红蛋白含量(MCH)偏低(24.1 pg) 大血小板数目偏高($96 \times 10^9/L$)
- 3、【血脂四项】 甘油三脂(TG)偏低(0.63 mmol/L)
- 4、【尿液分析+尿沉渣】 粘液丝偏高(1 /HP)
- 5、【血流变】 全血还原粘度低切偏高(51.31 mPa.S) 红细胞压积偏低(0.32 L/L)
- 6、【妇科内诊】 (1) 宫颈那囊
- 7、【乳腺彩超】 双乳结节 BI-RADS 2-3 级
- 8、【全腹彩超】 1.慢性胆囊炎伴胆囊结石 2.子宫多发肌瘤 3.宫颈肥大 4.左侧附件区囊肿
- 9、【口腔科】 (1) 左下第一磨牙 牙齿缺失 右上第一磨牙 残冠 右上第二磨牙 右下第一磨牙 右下第二磨牙 左下第二磨牙 左上第二双尖牙 左上第一磨牙 左上第二磨牙 龋齿 左下中切牙 (2) 牙龈萎缩 牙龈色红，探之出血 (3) 牙周：牙结石
- 10、【动脉硬化检测】 外周动脉僵硬度增高

医生建议

【视力下降】：

(1) 视力下降是由角膜白斑或角膜炎、晶状体混浊、眼底疾病、屈光不正等原因引起，建议眼科诊断治疗。

【大血小板数目偏高】：

(1) 供内科结合临床参考。

【红细胞平均体积(MCV)偏低】：

(1) 供内科结合临床参考。

【红细胞压积(HCT)偏低】：

(1) 结合临床，内科咨询。

(2) 血液流动性增加，其降低的临床意义可能是由于体内水分较多，或有贫血，定期复查血常规，血液科随诊。

【平均血红蛋白含量(MCH)偏低】：

(1) 供内科结合临床参考。

【血红蛋白偏低】：

(1) 血液科咨询，必要时治疗。

(2) 复查血常规。

【甘油三脂(TG)偏低】：

- (1)可适当增加脂类食品的摄入。
- (2)也可见于甲亢、肾上腺皮质功能低下、肝功能障碍者，往内科咨询，进一步诊治。
- (3)高蛋白，高维生素饮食，适当增加奶、豆类制品、鱼类、新鲜水果和蔬菜。
- (4)适当增加户外活动和日光照射，避免过度劳累，保持良好睡眠。
- (5)定期复查，如检验结果异常，应在医师指导下治疗。

【粘液丝偏高】：

- (1)尿常规中粘液丝是由尿路中细胞分泌出来的，在有尿路感染时分泌会明显增多，且伴有炎症细胞的出现。
- (2)粘液丝偏高，可分为生理性偏高和病理性偏高两种，生理性偏高一般是由于喝水较少导致的尿液浓缩，一般在喝水后就能达到稀释的效果。
- (3)病理性的粘液丝偏高是由于泌尿系炎症或者是前列腺炎导致的，需要注意观察，多喝水，同时有白细胞等炎症细胞增多时，应及时服用抗感染药物治疗。如果仅有粘液丝的增多而没有白细胞等炎症细胞增多时，尿路有炎症的可能性不大。
- (4)建议平时饮食注意清淡，多喝水，少吃油腻和辛辣的食物，要注意个人清洁卫生，勤洗阴部，注意休息。

【全血还原粘度低切偏高】：

- (1)供内科结合临床参考。

【红细胞压积偏低】：

- (1)供内科结合临床参考。

【宫颈那囊】：

- (1)宫颈腺体囊肿又叫宫颈纳氏囊肿（可称‘纳囊’或‘那囊’），同宫颈糜烂、宫颈息肉一样，是慢性宫颈炎的一种表现。
- (2)临床表现时可以看到宫颈表面突出多个大小不一的青白色囊泡（并非紫色），内含黏液，小的有米粒大，大的有玉米粒大，有的可以长得很大，突出于宫颈表面，甚至到达阴道口，根部与宫颈之间有蒂相连，常合并有宫颈肥大。
- (3)对其形成原因是在宫颈糜烂愈合过程中，新生的鳞状上皮覆盖宫颈腺管口或伸入腺管，将腺管口阻塞；腺管周围的结缔组织增生或瘢痕形成压迫腺管，使腺管变窄甚至阻塞，腺体分泌物引流受阻，滞留形成的囊肿叫宫颈纳氏囊肿。
- (4)对小的纳囊，无任何临床症状可不予处理；对于密集的较小的纳囊或比较大的纳囊，可考虑光疗、激光、微波、自凝刀等物理治疗。
- (5)对于较大的突出于宫颈表面的纳囊，可考虑电刀切除治疗。上述治疗方法均无太大痛苦，也基本不会影响日常的工作和生活。

【双乳结节】：

- (1)乳腺结节是乳腺组织导管和乳小叶在结构上的退行性变及进行性结缔组织的生长，主要以乳房周围性疼痛为特征，或在情绪变化、劳累、天气变化时加重，每月月经前疼痛加剧，行经后疼痛减退或消失。其主要原因是由于内分泌失调。
- (2)建议少吃刺激性食物或进行药物治疗干预，必要时外科诊治。

【慢性胆囊炎】：

- (1)慢性胆囊炎是临床上较为常见的慢性炎症，多由胆汁淤滞、细菌感染、急性胆囊炎反复发作迁延而来。
- (2)控制体重，注意饮食规律，避免进食生冷坚硬不易消化的食物和不吃早餐的习惯，限制高脂及油腻的食物。
- (3)防止和控制高胆固醇血症。
- (4)保持心情舒畅，戒怒戒躁。
- (5)注意保暖，防止因受寒而引起疾病发作。
- (6)胆囊炎反复发作宜早期手术治疗。
- (7)如有症状请到医院在专科医师指导下诊治。

【左侧附件区囊肿】：

(1) 建议月经干净后复查，往妇科咨询就诊。

【宫颈肥大】：

- (1) 宫颈肥大引起的原因一是慢性炎症长期刺激，使宫颈充血、水肿，宫颈腺体和间质发生增生而导致宫颈不同程度的肥大、硬度增加。
- (2) 二是在宫颈腺体的深部可能出现粘液潴留，形成大小不等的囊肿，使宫颈变得肥大。
- (3) 宫颈肥大有时可比正常宫颈增大2~4倍，宫颈表面可以是光滑的，也可有糜烂。宫颈质地一般较硬，这是纤维结缔组织增生所致的。
- (4) 如果是单纯性的宫颈肥大，一般不需特殊处理，妇科定期复查即可。

【胆囊结石】：

- (1) 胆囊结石主要为胆固醇性结石或以胆固醇为主的混合性结石，胆囊结石主要见于成年人，女性常见，尤以经产妇和服用避孕药者常见。
- (2) 胆囊结石一般认为与胆汁淤积、胆道细菌和寄生虫感染、胆固醇代谢失调以及胆囊的运动功能失调有关。
- (3) 临床表现取决于胆石的动态、所在部位和并发症，大多数与慢性胆囊炎同时存在。主要多发于成年女性，由以中年肥胖妇女为多见。平时大多无症状，部分表现为消化不良、中上腹或右上腹饱胀感，有时胃灼热、嗝气，在饱餐或高脂饮食后更为明显。
- (4) 胆囊结石患者应少吃肥肉和胆固醇含量高的食物，如蛋黄、鱼卵、蟹黄、动物内脏等食品，不吃油炸食品。
- (5) 如有右上腹隐痛不适，应素食，右侧卧位，服用654-2、阿托品等解痉药物，消炎利胆片、金胆片、胆通等可任选一种口服。
- (6) 如发生上腹剧痛，应到医院治疗，不要自己随便应用止痛药。出现黄疸时，应立即就医检查，查明黄疸原因，作相应处理，切勿拖延。
- (7) 除药物治疗外，有的需震波治疗、有的可作腹腔镜手术、有的则需剖腹手术，应按医生的指导选择合适的治疗方法。定期彩超复查。

【子宫多发肌瘤】：

- (1) 建议妇科诊治。
- (2) 子宫肌瘤为女性生殖器中最常见的良性肿瘤，确切病因尚不明了，可能与女性激素有关。肌瘤小且无症状时可不处理，随防观察。如有症状，或肌瘤增大较明显时，可手术治疗。

【牙齿缺失】：

- (1) 牙齿缺失常见于龋齿、牙周炎等原因导致的拔除或意外事故所致缺失。中老年患者居多，影响牙齿健康美观。
- (2) 牙齿缺失可以导致牙列的完整性遭到破坏，若较长时间不修复，邻近的牙齿由于失去了依靠和约束，会变得倾斜，易造成咬颌功能的紊乱。长时间的缺失还会导致牙槽骨的萎缩、咀嚼功能减退、食物嵌塞等不良后果。
- (3) 如果牙齿缺失，应该尽早去口腔医院诊治，最常见的修复方法有三种，即活动义齿、固定义齿、种植义齿。
- (4) 义齿修复完毕，应定期复查与医疗护理，勤漱口、勤刷牙、避免食用过硬的食物，如果种植牙选择钛种植体，还应注意对钛种植体的保护。

【牙结石】：

- (1) 牙结石又称牙石，是沉积在牙齿或修复体表面上已经钙化或正在钙化的菌斑或软垢。其开始时是软的，会因逐渐的钙化而变硬。它是由75%的磷酸钙，15-25%的水、有机物、磷酸锰、矿酸钙及微量的钾、钠、铁所构成，并呈现出黄色、棕色或者黑色。
- (2) 牙结石通常存在于唾液腺开口处的牙齿表面（例如：下颚前牙的舌侧表面，上颚后牙的颊侧表面）和牙齿的颈部，以及口腔粘膜运动不到的牙齿表面等处。
- (3) 牙结石形成后，可伴随牙龈出血、牙龈萎缩、口臭等症状。
- (4) 牙结石是牙周病的重要病因，它会不断刺激牙周组织，并且压迫牙龈，影响血液循环，造成牙周组织的细菌感染，形成牙周囊袋，此后更易使食物残渣、牙菌斑、牙结石等的堆积，最终牙周支持组织全部破坏，导致牙齿松动，以至于不得不拔除牙齿。

(5)早晚刷牙、饭后漱口是防治牙结石形成的最重要措施。应采取正确的竖刷牙法和巴氏刷牙法，纠正横刷牙法。

(6)多吃富有维生素的粗纤维食物，如肉、蛋、各种蔬菜和水果，充分咀嚼以利于牙面清洁。少吃甜食及黏性很强的食物，不吃零食。

(7)建议每半年进行一次口腔健康检查，每年进行2-3次全口超声波洁牙术，使牙面、牙颈部经常处于洁净状态。

【牙龈色红，探之出血】：

(1)牙龈的这种情况一般是由于牙结石导致的牙龈局部发炎。

(2)必须坚持每天认真和合理刷牙（采用竖刷法），彻底清除牙菌斑。要经常检查口腔，保持口腔卫生，防止牙龈出血。

(3)正确的刷牙方法是：顺着牙齿长轴方向，上牙向下刷，下牙往上刷，每个牙面都要刷到，这样刷牙不仅能把牙刷干净而且对牙龈起到按摩作用，促进牙龈的血液循环。

(4)建议每半年进行一次口腔健康检查，每年进行2-3次全口超声波洁牙术，使牙面、牙颈部经常处于洁净状态。

(5)注意口腔清洁卫生，养成早晚刷牙，饭后漱口的良好习惯。

(6)及时治疗牙龈炎，防止炎症侵犯深部牙周组织，形成牙周炎。

(7)养成清晨排便习惯。进餐要规律，细嚼慢咽，多食蔬菜，如胡萝卜、菠菜、木耳。适量进食水果，如山楂、苹果。男性少抽烟少喝酒。

【龋齿】：

(1)龋齿是龋病的俗称，它是一种很常见牙体硬组织疾病，是牙齿在以细菌为主的多种外界因素的影响下，牙齿的牙釉质、牙本质或牙骨质发生的一种慢性进行性破坏的疾病。

(2)临床上常根据龋坏程度分为浅龋、中龋、深龋三个阶段。

(3)浅龋初期呈现白垩色或黄褐色斑块，窝沟处呈现浸墨状弥散，一般无明显龋洞；后期可出现局限于釉质的浅洞，无自觉症状。

(4)中龋有明显龋洞，对外界刺激（如冷、热、酸、甜和食物嵌入等）可出现疼痛反应，当刺激源去除后疼痛立即消失，无自发性痛。

(5)深龋一般表现为大而深或入口小而深层有较为广泛的破坏龋洞，对外界刺激反应较中龋为重，但刺激源去除后，疼痛仍可消失，无自发性痛。

(6)对于恒牙尚未成洞的浅龋，乳前牙的浅、中龋洞，主要应用药物抑制龋病发展的方法；对已形成实质性缺损的牙齿，一般应去除龋坏组织，行充填术进行治疗。

(7)早晚刷牙，养成饭后漱口的好习惯。少吃酸性刺激性及含糖分过高的食物，如糖、巧克力、饼干等，临睡前不吃零食。饮食选择富含钙、无机盐等营养食物，尽可能食用高纤维粗糙食物。定期进行口腔检查。

【残冠】：

(1)牙齿由于龋坏等原因而致使牙冠的大部分缺损，称为残冠。牙冠基本缺失，仅剩余牙根，称为残根。

(2)残根、残冠一旦形成，牙齿的髓腔、根管就暴露于口腔的有菌环境中，细菌可通过根管到达根尖，形成根尖周围炎，使牙齿成为病灶牙。乳牙的残根、残冠可能会引起恒牙的牙釉质发育不全，遗留的残根还可以引起恒牙萌出过早或过晚，影响恒牙萌出的时间和位置，导致牙列畸形。

(3)乳牙的残根、残冠，引起根尖周炎，或影响恒牙的萌出时，应予拔除。

(4)恒牙的残根、残冠，根尖周病损较大，牙周情况不良或对口腔粘膜有长期慢性刺激时，应予拔除。

(5)牙周情况较好，根尖周病损不大的残冠，可以先进行彻底的根管治疗，然后通过桩冠修复，最后进行全冠修复以恢复牙齿的外型和功能。

(6)牙周情况较好，根尖周病损不大，牙根粗壮的残根，可以先进行彻底的根管治疗后行桩冠修复，或保留进行覆盖义齿修复。

【牙龈萎缩】：

(1)牙龈生理性萎缩主要是龈缘部分存在异物又长期得不到清理，细菌滋生刺激长期存在所致；另外随着年龄的增长也会或多或少发生萎缩，致使牙龈暴露，这种生理性萎缩，是无需要治疗的。

(2)炎症性的牙龈萎缩，主要表现为牙龈红肿胀痛，刷牙常见出血，对冷热温度变化及酸性食物等异常敏感，妨碍进食，尤其应该注意防治。

- (3) 掌握正确竖刷法的刷牙方法，注意口腔清洁卫生，养成早晚刷牙，饭后漱口的良好习惯。
- (4) 定期到医院检查治疗，每年进行 2-3 次全口超声波洁牙术。
- (5) 补充维生素 C 等微量元素，多食水果蔬菜，戒烟限酒，避免熬夜的不良生活习惯。

【外周动脉僵硬度增高】：

- (1) 动脉硬化是全身性粥样硬化在肢体局部表现，是全身性动脉内膜及其中膜呈退行性、增生性改变，使血管壁变硬缩小，失去弹性，从而继发血栓形成致使远端血流量进行性减少或中断。
- (2) 要均衡饮食，要防止其他疾病引起的动脉粥样硬化，如糖尿病、肥胖、高血压。少吃含油脂和胆固醇多的食品，减少盐的摄入，多吃富含高密度脂蛋白的鱼类、海鲜。戒烟限酒，控制体重，保持良好的心态。通过适量的运动，可以明显改善动脉粥样硬化。必要时内科咨询及诊治。

汇总医生： 樊兴国

主检日期： 2023-11-06

主检医生：

分科结果

身高、体重、血压

项目名称	检查结果	项目名称	检查结果
身高	159cm	体重	60kg
血压	107/60mmHg		

***小结：**

未见异常

操作员：张悦

检查日期：2023-11-04

检查医生：卢文举

内科

项目名称	检查结果	项目名称	检查结果
心率	76 次/min	心律	齐
心脏杂音	无	心界	正常
肺部	正常	呼吸音	呼吸音清
啰音	未闻及	叩诊	叩诊呈清音
腹部触诊	腹部平软	发育	正常
肝胆	肋下未触及	脾脏	肋下未触及
双肾	无叩击痛	肠鸣音	正常
营养	良好	神经系统	正常
生理反射	生理反射存在	病理反射	病理反射未引出
颅神经	正常	运动功能	正常
深浅感觉	正常	其它	无异常发现
既往史	无		

***小结：**

未见异常

操作员：名燕凌

检查日期：2023-11-04

检查医生：名燕凌

外科（女）

项目名称	检查结果	项目名称	检查结果
皮肤	正常	甲状腺	无肿大
浅表淋巴结	无肿大	肛门	拒检
泌尿外生殖器	正常	四肢关节	未见异常
腹股沟	未见异常	足背动脉	正常
紫绀	无	色素沉着	无
脱毛	无	脱色	无
浮肿	无	皮下结节	无
头颅	正常	颈部	正常
乳腺	正常	脊柱	正常
直肠	未检	皮肤黄疸	无
四肢	活动正常	其他	无

*小结:

未见异常

操作员：魏利平

检查日期:2023-11-04

检查医生：魏利平

眼科

项目名称	检查结果	项目名称	检查结果
视力(左)	0.15	视力(右)	0.15
辨色力	正常	眼睑	正常
结膜	正常	泪器	正常
角膜	正常	虹膜	正常
瞳孔	正常	晶状体	正常
玻璃体	正常	眼底	未见异常

*小结:

(1) 左眼视力下降

(2) 右眼视力下降

操作员：田野青 检查日期:2023-11-04 检查医生：田野青

耳鼻喉科

项目名称	检查结果	项目名称	检查结果
听力(左)	正常	听力(右)	正常
外耳道	正常	鼓膜	正常
鼻窦	正常	鼻中隔	正常
鼻腔	正常	扁桃体	无肿大
嗅觉	正常	咽喉	正常

***小结:**

未见异常

操作员：王存宝 检查日期:2023-11-04 检查医生：王存宝

妇科内诊

项目名称	检查结果	项目名称	检查结果
外阴	正常	尿道口	正常
阴道	通畅	子宫	正常
附件	正常	宫颈	宫颈那囊
后穹窿	正常		

***小结:**

(1) 宫颈那囊

操作员：许艳华 检查日期:2023-11-04 检查医生：许艳华

口腔科

项目名称	检查结果	项目名称	检查结果
唇颊	正常	齿	左下第一磨牙&牙齿缺失&右上第一磨牙&残冠&右上第二磨牙&右

			下第一磨牙&右下第二磨牙&左下第二磨牙&左上第二双尖牙&左上第一磨牙&左上第二磨牙&龋齿&左下中切牙 牙冠变色
牙龈	牙龈萎缩&牙龈色红，探之出血	牙周	牙结石Ⅰ度
舌腭	正常	腮腺	正常
颌下腺	正常	颞下颌关节	正常

***小结：**

(1) 左下第一磨牙 牙齿缺失 右上第一磨牙 残冠 右上第二磨牙 右下第一磨牙 右下第二磨牙 左下第二磨牙 左上第二双尖牙 左上第一磨牙 左上第二磨牙 龋齿 左下中切牙

(2) 牙龈萎缩 牙龈色红，探之出血

(3) 牙周：牙结石

操作员：麻剑 检查日期:2023-11-04 检查医生：麻剑

检验报告

血流变

项目名称	检查结果	单位	参考值	提示
全血粘度高切 200/s	3.63	mpas	3.36--4.32	
全血粘度中切 100/s	3.91	mpas	3.43--4.59	
全血粘度中切 50/s	4.33	mpas	3.85--5.45	
全血还原粘度高切	6.90	mpas	3.69--8.74	
全血还原粘度低切	51.31	mpas	26.87--47.57	↑
血浆粘度	1.42	mpas	1.26--1.70	
血沉(ESR)	3.40	mm/h	0--20	
红细胞压积	0.32	L/L	0.35--0.45	↓
红细胞聚集指数	4.92		3.19--5.33	
红细胞变形指数	0.98		0.53--1.11	
红细胞刚性指数	4.86		2.17--6.94	
血沉方程 K 值	7.40	mm/h	0--80.48	
全血粘度 1/s	17.84	mpas	13.79--17.91	
全血高切相对指数	2.55		1.9--3.4	
全血低切相对指数	12.56		8.1--14.2	

*小结:

全血还原粘度低切偏高(51.31 mPa.S) 红细胞压积偏低(0.32 L/L)

操作员：梁可欣 检查日期:2023-11-04

检查医生:陈建国

尿液分析+尿沉渣

项目名称	检查结果	单位	参考值	提示
白细胞尿	0	个/ul	0--13	
上皮细胞(EC)	0	/HP	0--28	
管型(CAST)	0	个/ul	0--1	

霉菌(尿)	0	/HP	0--0	
结晶	0	/HP	0--10	
透明度(CLA)	清亮			
胆红素(BIL)	-		阴性	
隐血(ERY)	-		阴性	
小圆上皮细胞(SRC)	0	个/ul	0--0	
维生素 C	-		阴性	
异常红细胞	0	个/ul	0--3	
红细胞(正常)	0	个/ul	0--6	
鳞状上皮细胞	0	个/ul	0--0	
粘液丝	1	个/ul	0--0	↑
颜色(Colour)	淡黄色			
尿葡萄糖(GLU)	-		阴性	
酮体(KET)	-		阴性	
比重(SG)	1.010		1.003--1.030	
酸碱度(PH)	6.5		4.5--8.0	
尿蛋白质(PRO)	-		阴性	
尿胆原(URO)	-		阴性	
亚硝酸盐(NIT)	-		阴性	
红细胞(尿)(RBC)	0	个/ul	0--6	
尿白细胞(LEU)	-		阴性	

***小结:**

粘液丝偏高(1 /HP)

操作员：祁佳佳 检查日期:2023-11-04 检查医生:陈建国

肝功七项

项目名称	检查结果	单位	参考值	提示
总蛋白(T PROT)	71.7	g/L	65--85	

白蛋白(ALB)	45.30	g/L	40--55	
球蛋白(GLB)	26.40	g/L	15--35	
白蛋白/球蛋白(ALB/GLB)	1.72		1.0--2.5	
总胆红素(TBIL)	15.20	umol/L	0--21	
丙氨酸氨基转移酶(ALT)	13.00	U/L	7--40	
门冬氨酸氨基转移酶(AST)	16.00	U/L	13--35	

***小结:**

未见异常

操作员：王文静 检查日期:2023-11-04 检查医生:陈建国

心肌酶谱

项目名称	检查结果	单位	参考值	提示
乳酸脱氢酶(LDH)	139.00	U/L	120--250	
肌酸激酶(CK)	54.00	U/L	40--200	
肌酸激酶同工酶(CK-Mb(M))	2	U/L	0--25	
高敏肌钙蛋白(Tnl)	2.50	pg/ml	0--46.47	

***小结:**

未见异常

操作员：王文静 检查日期:2023-11-04 检查医生:陈建国

血常规（五分类）

项目名称	检查结果	单位	参考值	提示
白细胞(WBC)	4.14	10 ⁹ /L	3.5--9.5	
淋巴细胞绝对值(LY#)	1.24	10 ⁹ /L	1.1--3.2	
淋巴细胞百分比(LY%)	30.0	%	20--50	
中性粒细胞绝对值(GR#)	2.50	10 ⁹ /L	1.8--6.3	
中性粒细胞百分比(GR%)	60.2	%	40--75	

嗜碱性粒细胞绝对值(BA#)	0.03	10 ⁹ /L	0--0.06	
嗜碱性粒细胞百分比(BA%)	0.7	%	0--1.0	
嗜酸性粒细胞绝对值(EO#)	0.04	10 ⁹ /L	0.02--0.52	
嗜酸性粒细胞百分比(EO%)	1.1	%	0.4--8.0	
血小板(PLT)	214	10 ⁹ /L	125--350	
血小板分布宽度(PDW)	16.7	%	15--17	
平均血小板体积(MPV)	12.7	fl	6.0--14.0	
血小板压积(PCT)	0.271	%	0.11--0.28	
红细胞(RBC)	4.31	10 ¹² /L	3.8--5.1	
血红蛋白	104	g/L	115--150	↓
红细胞压积(HCT)	32.2	%	35--45	↓
红细胞平均体积(MCV)	74.9	fl	82--100	↓
平均血红蛋白含量(MCH)	24.1	pg	27--34	↓
平均血红蛋白浓度(MCHC)	321	g/L	316--354	
单核细胞绝对值(MO#)	0.33	10 ⁹ /L	0.1--0.60	
单核细胞百分比(MO%)	8.0	%	3--10	
红细胞分布宽度标准差(RDW-SD)	43.4	fl	35--56	
红细胞分布宽度变异系数(RDW-CV)	15.2	%	10.6--16.6	
大血小板比率	44.9	%	11--45	
大血小板数目	96	10 ⁹ /L	30--90	↑
未成熟粒细胞数目	0.00	10 ⁹ /L	0--999	
未成熟粒细胞百分比	0.1	%	0--100	
有核红细胞数目	0.000	10 ⁹ /L	0--9999	
有核红细胞百分比	0.00	/100WBC	0--9999	

*小结:

血红蛋白偏低(104 g/L) 红细胞压积(HCT)偏低(32.2 %) 红细胞平均体积(MCV)偏低(74.9 fl) 平均血红蛋白含量(MCH)偏低(24.1 pg) 大血小板数目偏高($96 \times 10^9/L$)

操作员：贺琰 检查日期：2023-11-04 检查医生：陈建国

肾功三项

项目名称	检查结果	单位	参考值	提示
肌酐(CREA)	52.00	umol/L	41--73	
尿酸(UA)	242.00	umol/L	140--340	
尿素测定 (Urea)	2.60	mmol/L	2.6--7.5	

***小结：**

未见异常

操作员：王文静 检查日期：2023-11-04 检查医生：陈建国

空腹血糖

项目名称	检查结果	单位	参考值	提示
葡萄糖(GLU)	4.73	mmol/L	3.89--6.1	

***小结：**

未见异常

操作员：王文静 检查日期：2023-11-04 检查医生：陈建国

血脂四项

项目名称	检查结果	单位	参考值	提示
动脉硬化指数	1.64		1.31--3.19	
总胆固醇(CHOL)	4.74	mmol/L	2.59--5.2	
甘油三脂(TG)	0.63	mmol/L	0.7--1.7	↓
低密度脂蛋白(LDL)	2.53	mmol/L	0--4.13	
高密度脂蛋白(HDL)	1.54	mmol/L	0.77--1.55	

***小结：**

甘油三脂(TG)偏低(0.63 mmol/L)

操作员：王文静 检查日期:2023-11-04 检查医生:陈建国

人乳头瘤病毒检查 (HPV)

项目名称	检查结果	单位	参考值	提示
人乳头瘤病毒 (HPV)	HPV 低危型：阴性 HPV 高危型：阴性			

***小结:**

HPV 低危型：阴性

HPV 高危型：阴性

操作员：康建忠 检查日期:2023-11-05 检查医生:

(女) 肿瘤三项

项目名称	检查结果	单位	参考值	提示
糖类抗原 125 测定 (CA125)	9.7	U/ml	0--38	
癌胚抗原(CEA)	0.45	ng/ml	0--5	
甲胎蛋白(AFP)	1.3	ng/ml	0--7	

***小结:**

未见异常

操作员：王文静 检查日期:2023-11-04 检查医生:陈建国

大同现代医学检验实验室

液基薄层细胞学图文报告

ID: 2023090962

病理号: 087218

姓名: 丁小丽

性别: 女

年龄: 38岁

送检科室: 体检科

电话号码: 18635286896

床号:

病历号:

体检号: 2309220577

送检医院: 大同瑞慈康复体检

送检日期: 2023-11-04

末次月经:

送检医生:

采样日期:

报告日期: 2023-11-05

标本满意度: 满意

细胞量: >40%

红细胞:

经期样本:

颈管细胞:

化生细胞:

鳞状细胞:

宫颈柱状细胞:

未见上皮内病变/恶性细胞:

正常范围内:

- 良性反应性改变:
- 炎症:
 - 轻度:
 - 中度:
 - 重度:
 - 放疗:
 - 妊娠:
 - 萎缩性:
 - 宫内避孕器:
 - 其他:

病原体: 滴虫感染: 念珠菌感染: 细菌感染:

提示 HPV 感染: 疱疹病毒感染:

鳞状上皮细胞分析:

- 非典型鳞状细胞:
- 倾向上皮内瘤变:
 - 倾向良性反应性改变:
 - 不能明确意义(ASC-US):
 - 不排除高度病变(ASC-H):
- 上皮内低度病变: 鳞癌:
- 上皮内高度病变:
- CIN2:
 - CIN3:

腺上皮细胞分析:

非典型腺细胞:

- 宫内膜:
- 来源不明:

非典型腺细胞(宫颈管):

- 倾向原位腺癌:
- 不能明确意义:
- 倾向良性反应性改变:

腺癌:

- 宫颈管:
- 宫内膜:
- 其它:

炎细胞:

- 轻度:
- 中度:
- 重度:

可疑腺癌:

诊断意见: 未见上皮内病变或恶性细胞 (NILM)。

建议:

报告医师: 张荣生

地址: 大同市魏都大道 79 号, 本报告医师签字后有效
咨询: 0352-2830587 4006-122-995

妇科细胞学是筛查项目, 出于技术原因, 可能会有假阴性结果, 本检测仅对来样负责, 如果对结果有疑义, 请在收到报告 7 天内与我们联系。

瑞慈健康体检

人乳头瘤病毒（HPV）基因分型检测报告

姓名：丁小丽 科室：妇科 病历号：
性别：女 房/床号： 标本编号： 133107
年龄：38 送检医生： 接收日期： 2023年11月04日
电话： 门诊/住院号 标本条码号： 2311043000115
临床诊断：

标本类型：宫颈脱落细胞 标本状态：可用
检测方法：反向点杂交法
检测内容：低危型：HPV6、11、42、43、81、83
高危型：HPV16、18、31、33、35、39、45、51、52、53、56、58、59、66、68、73、82

检测结果：低危型：阴性
高危型：阴性

6	11	16	18	31	33	35	39	编号
42	43	45	51	52	53	56	58	133107
59	66	68	73	81	82	83	IC ●	HPV

结果分析及提示：

- HPV感染是宫颈癌的主要病因，大部分HPV感染会自行消退，与年龄及个人免疫能力有关。
- HPV基因分型检测是宫颈病变及宫颈癌筛查的重要手段。
- 低危型HPV感染能引起良性病变，如生殖器湿疣。
- 高危型HPV持续感染导致宫颈高级别病变的风险显著增加。

检测日期：2023年11月05日 检测者：李佳敏 审核者：康建忠

备注：本报告仅对所检测样本负责，结果分析和提示仅供临床参考。

大同瑞慈康复医院 12导联心电图报告

丁小丽 女 38岁 体检号:450691

病床号:

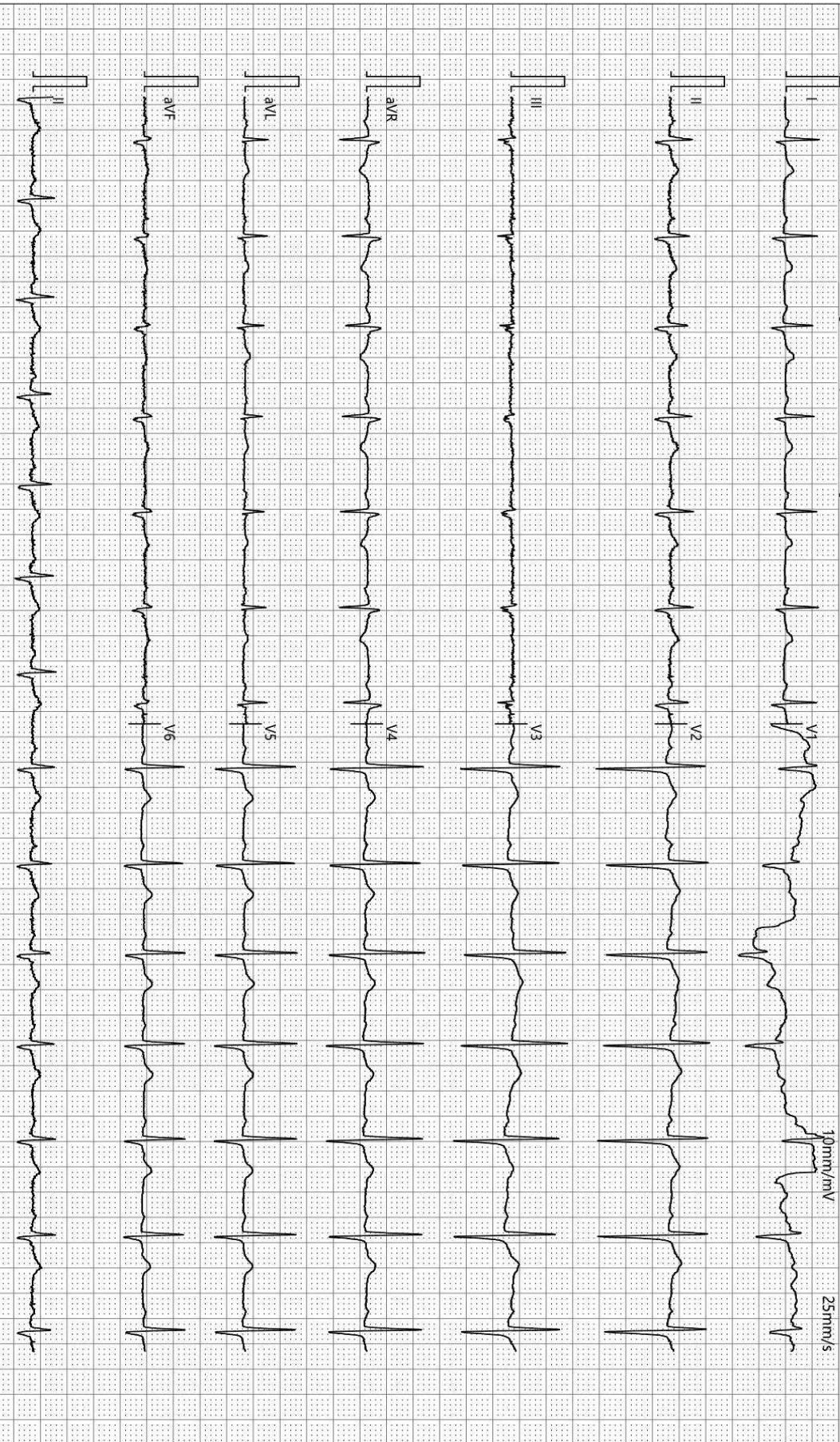
诊断结果:

- 1.窦性心律
- 2.正常心电图

诊断医生:

张廷生
同古碑

HR	: 79bpm	[60 ~ 100bpm]
P	: 107ms	[0 ~ 110ms]
PR	: 165ms	[120 ~ 200ms]
QRS	: 88ms	[60 ~ 100ms]
QT/QTc	: 357/41ms	[320 ~ 440/0 ~ 460ms]
P/QRS/T	: 47/14/40deg.	[0 ~ 75/-30 ~ 90/0 ~ 75deg]
RV5/SVI	: 0.997/0.571mV	[0.0 ~ 2.5/0.0 ~ 2.0mV]



检查时间:2023-11-04 08:22:15

诊断时间:2023-11-04 08:44:06

SEMIP V1.90

仅供临床参考

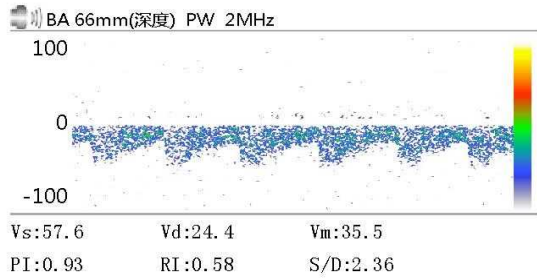
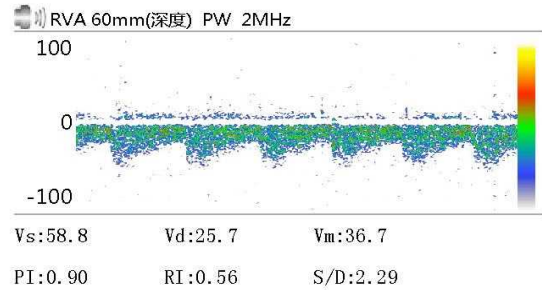
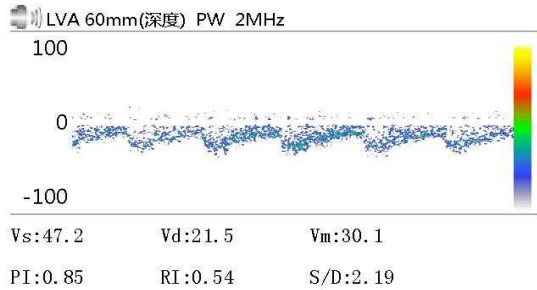
Text



大同瑞慈健康体检

颅内多普勒血流图 (TCD) 检查报告单

姓名: 丁小雨 性别: 女 年龄: 38 岁 检查号: 2309220577
 申请科室: 体检科 申请医师: 李菊蓉 检查类型: 颅内血管 床号:



Vs: Vd: Vm:
 PI: RI: S/D:

Vs: Vd: Vm:
 PI: RI: S/D:

Vs: Vd: Vm:
 PI: RI: S/D:

医生意见

结论: 椎-基底动脉脑血管超声未见异常。

李菊蓉

检查日期: 2023-11-04

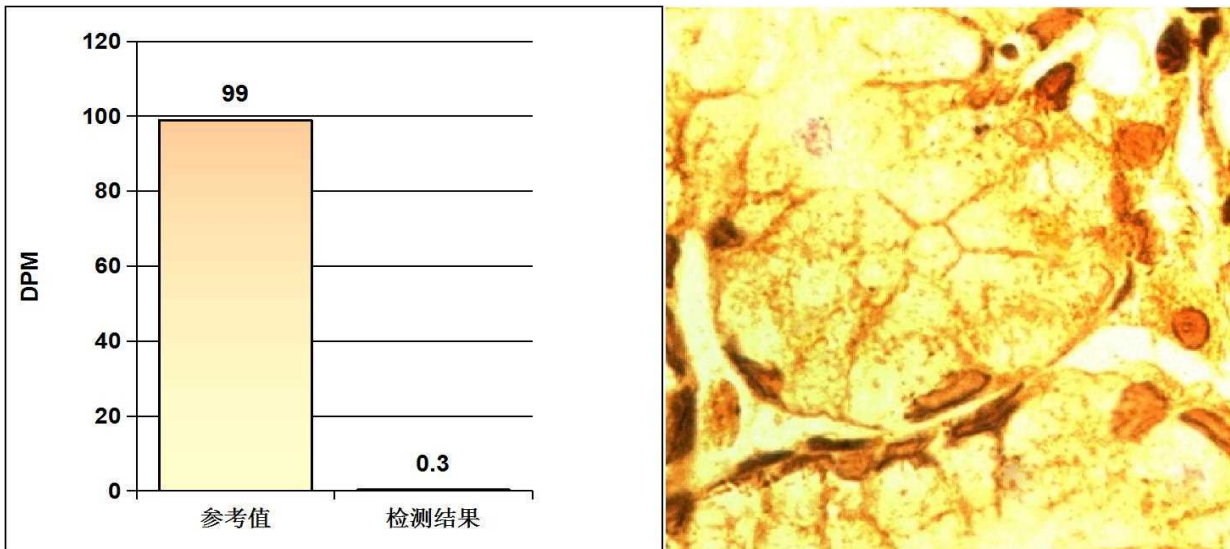
本报告单仅提供临床参考

大同瑞慈康复医院

¹⁴C呼气试验检验报告

姓名	丁小丽	年龄	38	性别	女
住院号	0	日期	2023/11/4 9:51:41	电话	0
送检医生	曹居杰	样品编号	7656	编号	2309220577

¹⁴C呼气试验



阳性参考值 (Disintegrations Per Minute(DPM)):

DPM值:	dpm > 2499	阳性++++
	1499 < dpm ≤ 2499	阳性+++
	499 < dpm ≤ 1499	阳性++
	149 < dpm ≤ 499	阳性+
	dpm ≤ 99	阴性
	99 < dpm ≤ 149	不确定

检测结果: **dpm= 0** **阴性**

医生建议: 注意保持健康及规律饮食

温馨提示: 您本次检测的结果为阴性

检测医生: 曹居杰

大同瑞慈健康体检

骨密度检测报告

受检者信息

受检者ID: 2309220577
姓名: 丁小丽
出生年月日: 1985/1/15

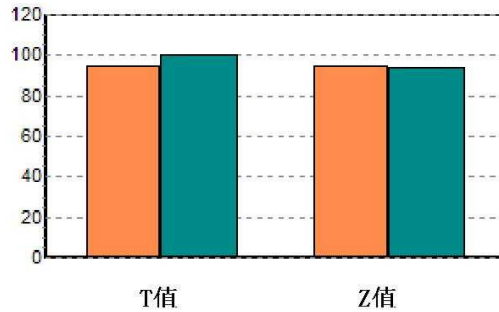
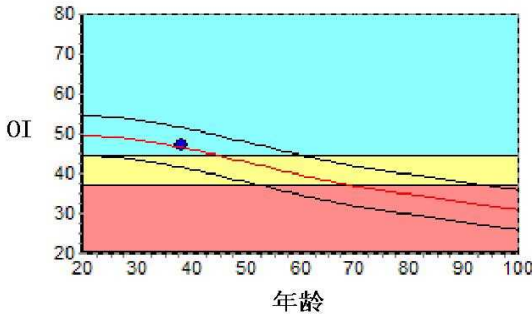
年龄: 38
性别: 女
测定部位(右/左): 右

测定结果

测定日期: 2023/11/4 9:29:10

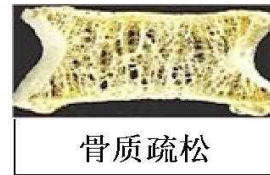
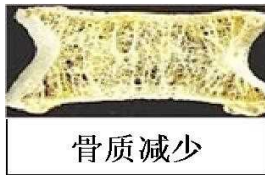测试编号: 1/1

受测者 平均值



数据库:	Asia	成人比:	94.9	%
OI:	47.1	同龄比:	101.2	%
SOS:	1360.9 m/s	OPR:	N/A	%
T值:	-0.51			
Z值:	0.11			

结果分析



注解

以上结论仅供参考

科室:

医生签名:

医院地址 大同瑞慈健康体检
地址 大同市平城区魏都大道79号

联系电话 0352-2824444
操作者 名燕凌

大同瑞慈健康体检

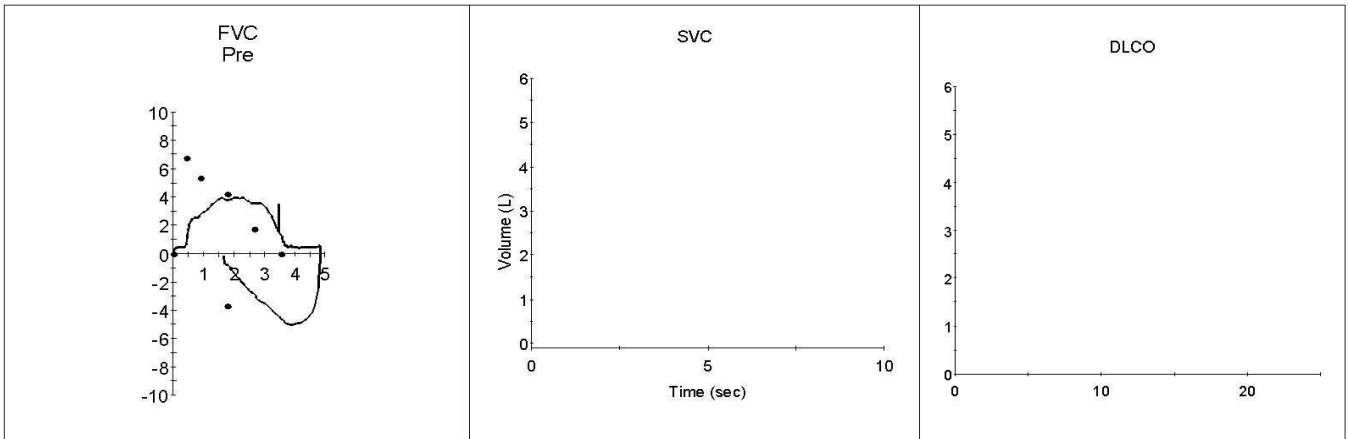
肺功能检验报告

姓名: 丁小丽	ID: 2309220577	BSA: 1.61	日期: 2023/11/04
医师:	身高: 159.00	年龄: 38	病房:
医生:	体重: 60.00	性别: Female	种族: <Unspecified

Pre Test Comments:

Post Test Comments: 肺通气功能: 正常

	Pre-Bronch			Post-Bronch		
	<u>Actual</u>	<u>Pred</u>	<u>%Pred</u>	<u>Actual</u>	<u>%Pred</u>	<u>%Chng</u>
----用力肺活量 ----						
FVC (L)	4.86	3.54	137			
FEV1 (L)	3.50	2.91	120			
FEV1/FVC (%)	72	83	86			
FEF 25% (L/sec)	3.28	5.34	61			
FEF 75% (L/sec)	0.80	1.70	47			
FEF 25-75% (L/sec)	2.92	3.09	94			
FEF Max (L/sec)	3.93	6.77	58			
FIVC (L)	3.19					
FIF Max (L/sec)	5.04					



双源 CT 诊断图文报告

流水号: 2309220577

影像号: CT20231104020

姓名: 丁小丽

年龄: 38 岁

性别: 女

检查设备: 西门子量子双源 CT

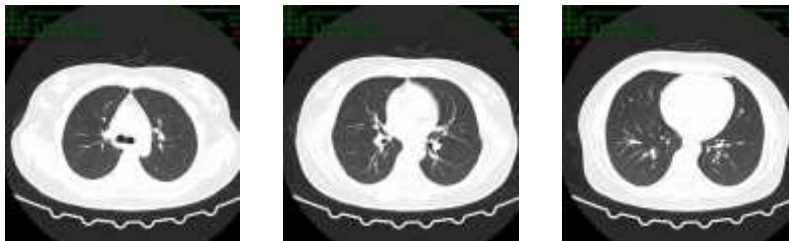体检号: 450691

申请医院: 本院

体检科室: 体检科

检查部位: 肺部双源 CT

经典图像:



影像所见:

胸廓对称, 骨性肋骨完整, 胸壁软组织结构良好, 两肺支气管血管纹理走行分布良好, 支气管束结构清晰, 双肺通气良好。肺门结构未见异常。纵隔无偏移, 段以上支气管通畅。心影及大血管形态结构正常, 纵隔内未见肿大淋巴结。胸膜未见异常。

影像诊断:

胸部未见明显异常

报告医师: 剧艳军

检查日期: 2023-11-05

审核医师: 剧艳军

报告日期: 2023-11-05

超声诊断图文报告

流水号: 2309220577

影像号: 1439887

姓名: 丁小丽

年龄: 38 岁

性别: 女

检查设备: Vivid E95

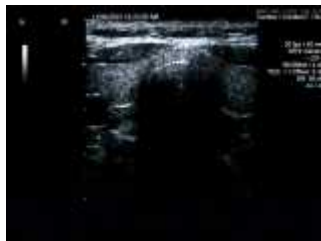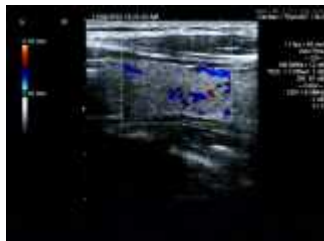
体检号: 450691

申请医院: 本院

体检科室: 体检科

检查部位: 甲状腺彩超

经典图像:



影像所见:

甲状腺双侧叶形态正常, 包膜完整, 实质回声均匀, CDFI: 未见异常血流信号。
双侧颈部未见明显肿大淋巴结。

影像诊断:

甲状腺双侧叶未见异常

报告医师: 李菊蓉

检查日期: 2023-11-04

审核医师: 李菊蓉

报告日期: 2023-11-04

超声诊断图文报告

流水号: 2309220577

影像号: 1439895

姓名: 丁小丽

年龄: 38 岁

性别: 女

检查设备: Vivid E95

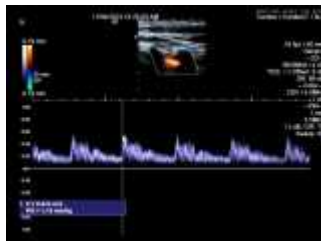
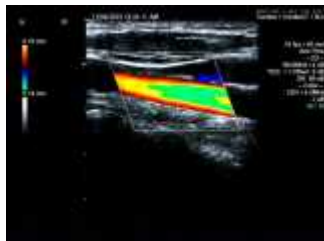
体检号: 450691

申请医院: 本院

体检科室: 体检科

检查部位: 颈部血管彩超

经典图像:



影像所见:

右锁骨下动脉起始处、双侧颈总动脉、颈内、颈外动脉起始段内中膜不增厚，内壁欠光滑，管壁未见明确强回声斑。CDFI: 血流充盈好。PW: 频谱形态正常。

双侧椎动脉走行正常，椎动脉内径正常，管壁不厚，管腔内为无回声，CDFI: 血流充盈好。PW: 频谱正常。

影像诊断:

双侧颈动脉、椎动脉未见明显异常

报告医师: 李菊蓉

检查日期: 2023-11-04

审核医师: 李菊蓉

报告日期: 2023-11-04

超声诊断图文报告

流水号: 2309220577

影像号: 1439898

姓名: 丁小丽

年龄: 38 岁

性别: 女

检查设备: Vivid E95

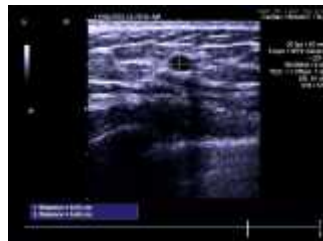
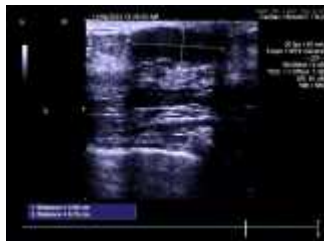体检号: 450691

申请医院: 本院

体检科室: 体检科

检查部位: 乳腺彩超

经典图像:



影像所见:

双侧乳腺腺体层次清晰, 右乳腺体厚 0.9cm, 左乳腺体厚 1.3cm, 乳导管未见扩张, 左乳 9 点位乳头旁探及相邻两个低回声结节, 大小分别约 2.0*0.8cm、1.3*0.8cm, 右乳 7 点位探及囊性结节, 大小约 0.5*0.4cm, 均边界清, CDFI: 未见异常血流信号。

双侧腋下未见明显肿大淋巴结。

影像诊断:

双乳结节 BI-RADS 2-3 级

报告医师: 李菊蓉

检查日期: 2023-11-04

审核医师: 李菊蓉

报告日期: 2023-11-04

超声诊断图文报告

流水号: 2309220577

影像号: 1439904

姓名: 丁小丽

年龄: 38 岁

性别: 女

检查设备: Vivid E95

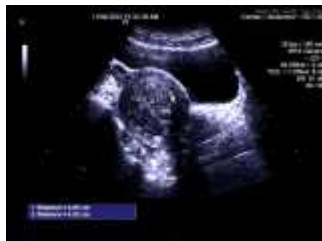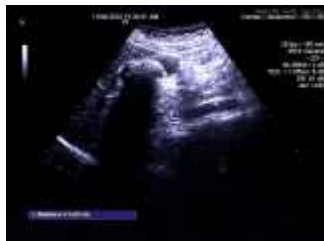体检号: 450691

申请医院: 本院

体检科室: 体检科

检查部位: 全腹彩超

经典图像:



影像所见:

肝脏大小形态正常, 包膜光滑完整, 实质回声均匀, 肝内管道系统走行清晰, 门静脉及肝内胆管不扩张。

胆囊大小形态正常, 壁毛糙、增厚, 厚约 0.4cm, 囊内透声好, 囊内探及强回声团, 直径约 3.4cm, 后伴声影, 肝外胆管不扩张。

胰腺大小形态正常, 实质回声均匀, 主胰管不扩张。

脾脏大小形态正常, 实质回声均匀, 脾门静脉不宽。

双肾大小形态正常, 皮髓质分界清晰, 集合系统未见分离, 双侧输尿管未见扩张。

膀胱充盈佳, 未见明显异常。

前位子宫, 大小正常, 肌壁回声欠均匀, 肌层内可见数个低回声结节, 大者位于后壁, 大小约 5.0*4.3cm, 内膜线清晰, 厚 0.9cm, 宫颈厚约 3.2cm, 左侧附件区探及囊性结构, 大小约 3.0*2.3cm, 边界清, 右侧附件区未见异常。

影像诊断:

1. 慢性胆囊炎伴胆囊结石
2. 子宫多发肌瘤
3. 宫颈肥大
4. 左侧附件区囊肿

报告医师: 李菊蓉

检查日期: 2023-11-04

审核医师: 李菊蓉

报告日期: 2023-11-04