



2309220575

大同瑞慈健康体检

报 告 册

体检编号	450689	工号	74
姓名	王建强		
性别	男	年龄	56岁
单位	中国银行大同分行		
部门	中国银行大同分行		
联系电话	18835229160		
体检日期	2025-06-28		

尊敬的王建强先生您好！

首先，瑞慈健康体检全体员工欢迎您的光临，并对您的信任表示衷心的感谢！

您于 2025-06-28 （体检编号：450689）完成健康检查，本机构的各科医生已根据您的体检项目及结果，汇总成此份健康体检报告，并经总检医生审核。据此提出对您健康状况的综合分析及建议。

瑞慈健康体检倡导“大健康、大康复”，提出“健康是第一财富（Rich）”的人文理念。希望您仔细阅读并妥善地保管此份健康体检报告，并认真关注报告中的提示与建议，若您对报告内容有任何疑问，可直接与瑞慈健康体检客服部联系，进一步咨询。

健康体检咨询电话：0352-2824444

客户服务咨询电话：0352-2830597

400-6112995

瑞慈健康体检报告由下列内容组成：

第一部分：主检报告

第二部分：分科分项结果

第三部分：检验报告

第四部分：附表

主检报告

检查综述

- 1、【**肝功七项**】 丙氨酸氨基转移酶(ALT)偏高(51.00 U/L)
- 2、【**尿液分析+尿沉渣**】 粘液丝偏高(8 /HP)
- 3、【**肺部双源CT**】 1、左肺舌段纤维粘连 2、两肺及胸膜下多发纤维结节灶，低危结节
- 4、【**MR检查**】 1. 双侧额顶叶皮髓质交界区多发缺血灶 2. 轻度脑白质变性
- 5、【**甲状腺彩超**】 甲状腺双侧叶多发结节 TI-RADS 2-3级
- 6、【**颈部血管彩超**】 左侧颈总动脉膨大处内中膜增厚
- 7、【**全腹彩超**】 1. 肝囊肿 2. 脂肪肝(轻度) 3. 胆囊息肉 4. 前列腺增生伴钙化
- 8、【**骨密度检查**】 骨质减少
- 9、【**口腔科**】 (1) 牙龈萎缩 (2) 牙周：牙结石
- 10、【**眼科**】 (1) 镜0.5 (2) 镜0.6

医生建议

【丙氨酸氨基转移酶(ALT)偏高】：

- (1) 丙氨酸氨基转移酶主要存在于肝细胞内，还分布在心肌、骨骼肌、肾脏等部位。肝脏轻度损伤就可能引起肝细胞膜破坏，导致丙氨酸转氨酶释放入血，是肝细胞损害的敏感指标，其增高的程度与肝细胞被破坏的程度成正比。
- (2) 丙氨酸氨基转移酶具有临床意义的升高一般要大于正常值的2-3倍。如果是生理性的升高多是由于剧烈运动、熬夜、饮酒、感冒、过量食用油腻食物后，致使丙氨酸氨基转氨酶轻度升高。
- (3) 丙氨酸氨基转氨酶病理性升高多由于病毒性肝炎、肝硬化、酒精肝、药物性肝病、脂肪肝、胆囊炎等疾病造成，除了肝胆疾病外，心脏疾病、骨骼疾病等，也可使丙氨酸氨基转氨酶升高。
- (4) 发现了丙氨酸氨基转氨酶升高，排除生理性的原因外，如果超过正常值的两倍，则需要明确升高的原因。首先完善彩超、各型肝炎病毒等检查，如果经复查仍偏高者，应前往消化内科咨询，结合临床治疗。
- (5) 平时生活中应清淡饮食、戒烟限酒、避免劳累，多食新鲜果蔬，尤其是富含V-C的水果蔬菜。

【粘液丝偏高】：

- (1) 尿常规中粘液丝是由尿路中细胞分泌出来的，在有尿路感染时分泌会明显增多，且伴有炎症细胞的出现。
- (2) 粘液丝偏高，可分为生理性偏高和病理性偏高两种，生理性偏高一般是由于喝水较少导致的尿液浓缩，一般在喝水后就能达到稀释的效果。
- (3) 病理性的粘液丝偏高是由于泌尿系炎症或者是前列腺炎导致的，需要注意观察，多喝水，同时有白细胞等炎症细胞增多时，应及时服用抗感染药物治疗。如果仅有粘液丝的增多而没有白细胞等炎症细胞增多时，尿路有炎症的可能性不大。
- (4) 建议平时饮食注意清淡，多喝水，少吃油腻和辛辣的食物，要注意个人清洁卫生，勤洗阴部，注意休息。

【左肺舌段纤维粘连】：

- (1) 建议呼吸内科诊断治疗。

【两肺及胸膜下多发纤维结节灶，低危结节】：

- (1) 建议呼吸内科诊断治疗。

【脑白质变性】：

- (1) 建议神经内科结合临床考虑，动态观察；定期复查。

【双侧额顶叶皮髓质交界区多发缺血灶】：

(1) 建议神经内科进一步诊断治疗。

【甲状腺双侧叶多发结节】：

(1) 甲状腺结节是一种常见的甲状腺疾病，很多甲状腺疾病可表现为结节，如可由甲状腺退行性变、炎症、自身免疫性及新生物等多种病变所致。甲状腺结节在各个年龄段的男女人群中均可见到，但中年女性中较多。

(2) 甲状腺结节分良性和恶性两大类，良性的占绝大多数，恶性者不足1%，判断甲状腺结节的良恶主要依靠病史、体格检查、放射性核素扫描、穿刺细胞学检查。

(3) 建议往普外科就诊，进一步检查，明确诊断，结合临床诊治并定期复查。

【左侧颈总动脉膨大处内中膜增厚】：

(1) 颈动脉内中膜增厚是一个超声诊断，它属于血管性疾病（动脉硬化）的早期表现，提示长期发展下去动脉硬化会形成斑块和狭窄闭塞病变。

(2) 建议改变饮食结构，适量增加运动量，减缓动脉硬化发展的速度。如果有血脂高、胆固醇高、高血压、高血糖，就要进行相应的控制和预防，通过药物的干预，避免从内中膜增厚发展成斑块，进一步形成血管狭窄和闭塞的病变。

【肝囊肿】：

(1) 肝囊肿，通俗说就是肝脏中的水泡。绝大多数的肝囊肿都是先天性的，即因先天发育的某些异常导致了肝囊肿形成。

(2) 肝囊肿病因大多数系肝内小胆管发育障碍所致，单发性肝囊肿的发生是由于异位胆管造成。肝囊肿生长缓慢，所以可能长期或终生无症状，其临床表现也随囊肿位置、大小、数目以及有无压迫邻近器官和有无并发症而异。

(3) 肝囊肿是一种较常见的肝脏良性疾病，一般没有什么症状，也不会影响肝功。5CM以下的肝囊肿一般不需要特殊治疗。当囊肿长大到一定程度，可能会压迫胃肠道而引起症状，如上腹不适饱胀；也有因囊肿继发细菌感染而有腹痛、发热的。

(4) 肝囊肿首次发现，建议作MRI或CT检查，除外肝内其它占位性病变。

(5) 过大的肝囊肿，对肝脏本身或周围的器官有压迫症状的，或有炎症的，往外科治疗。

(6) 已确诊为肝囊肿，动态观察，定期B超检查进行对照，监测囊肿大小。

(7) 解除顾虑和紧张情绪，保持良好心态，切忌大怒。

(8) 多食新鲜蔬菜和水果，保持大便通畅，防止便秘；保证营养，宜食清淡富含蛋白质的食物为主；限制饮酒。

(9) 不宜剧烈运动，防止过度用力，以免增加腹腔压力。

(10) 如有症状请及时就诊。

【脂肪肝】：

(1) 脂肪肝是指肝脏被脂肪浸润，为一种多病因引起的获得性疾病。

(2) 脂肪肝是以肝细胞脂肪变性和脂肪蓄积为病理特征，最常见易患因素有超重或肥胖、进食油腻食物、高脂血症（尤其甘油三酯升高）、营养失调（营养过量或不足）、饮酒、高脂血症、少运动、糖耐量异常、减肥造成体重急剧下降、营养不良、中毒和药物等。

(3) 当肝内脂类（主要为甘油三酯）含量超过肝重的5%时为脂肪肝。脂肪肝是一个常见的临床现象，不是一个独立性的疾病。

(4) 值得注意的是，过多的脂肪在肝组织、肝细胞内浸润，引起肝细胞肿大，严重可致肝硬化。脂肪肝是可逆性的，合理饮食、运动及治疗后可恢复。

(5) 合理控制饮食，控制总摄入量，低盐、低脂和低糖类饮食，少吃动物内脏，多吃蔬菜水果；

(6) 控制危险因素，如控制体重、改善胰岛素抵抗、调整血脂紊乱，戒酒、戒烟，坚持长期有氧运动，加强体育锻炼；

(7) 定期复查腹部彩超、血脂、肝功能。

【胆囊息肉】：

(1) 胆囊息肉又称胆囊隆起样病变，其临床症状无特异性，大部分患者为查体时所发现。主要症状为中上腹部隐痛。发病年龄多在30~50岁，以中青年为主。

(2)一般认为，胆囊息肉是胆囊癌的诱发因素，如胆囊息肉大于 1cm 时，最好先行手术治疗，以杜绝胆囊癌的发生。

(3)胆囊息肉临床特点有，一是发病率逐渐增高。高胆固醇饮食、长期酗酒、过多进食刺激性饮食、饮食规律紊乱如：不吃早餐、晚餐过盛、过多等不良饮食习惯多可造成胆囊息肉的形成；

(4)二是隐蔽攻击性强。胆囊息肉多无症状，85%以上的患者都是在例行体检中发现。3-4mm 以下的息肉在 CT 和核磁共振中难以发现或常常漏诊；

(5)禁酒及含酒精类饮料，因酒精在体内主要通过肝脏分解、解毒，所以，酒精可直接损伤肝功能，引起肝胆功能失调，使胆汁的分泌、排出过程紊乱，从而刺激胆囊息肉增长。

(6)饮食规律、吃好早餐对胆囊息肉患者很重要。肝脏主要分泌胆汁，分泌的胆汁存储入胆囊内，而胆汁的功能主要是消化油性食物。如果不吃早餐，胆汁在胆囊内滞留时间长，可刺激胆囊形成胆囊息肉或使原来的息肉增大或发生变化。所以，要调配营养丰富的早餐和养成吃早餐的生活习惯。

(7)低胆固醇饮食，胆固醇摄入过多，可加重肝胆的代谢负担，并引起多余的胆固醇在胆囊壁结晶、积聚和沉淀，从而形成息肉，所以，胆囊息肉患者应降低胆固醇摄入量，尤其是晚上，应避免进食高胆固醇类食品，如鸡蛋（尤其是蛋黄）、肥肉、海鲜、无鳞鱼类、动物内脏等食品。

(8)宜多食各种新鲜水果、蔬菜，进低脂肪、低胆固醇食品，如香菇、木耳、芹菜、豆芽、海带、藕、鱼肉、兔肉、鸡肉、鲜豆类等；宜多食干豆类及其制品；宜选用植物油，不用动物油；

(9)少吃辣椒、生蒜等刺激性食物或辛辣食品；不用油煎、炸、烤、熏的烹调方法；饮水时，用少量山楂、银杏、绞股蓝草放入水杯中饮用。

【前列腺增生伴钙化】：

(1)前列腺增生又称前列腺肥大，增生的腺体位于膀胱颈部，会使尿路梗阻，引起尿频和排尿困难，严重影响患者的生活质量，是中老年男性的常见疾病。建议往泌尿科咨询，结合临床诊治。

(2)1、前列腺钙化斑大多数是由于前列腺炎症之后，前列腺内部组织局部出现了纤维化、钙质沉积而引起的。多数患者都是在体检时通过彩超检查时发现的，一般情况没有不适症状不需治疗。2、部分患者如有不适症状，建议前往泌尿科诊断治疗。

【骨质减少】：

(1)骨质减少是指以单位体积内骨组织量减少为特点的代谢性骨病变，表示骨骼密度低于正常水平，因为骨骼密度是测量骨骼强度的指标。骨质减少是一种渐进的形式，但能够反映骨骼状况。骨质减少是骨质疏松的前兆，其发展到严重程度就是骨质疏松。

(2)骨骼随着年龄的增长，细胞活跃程度会逐渐降低，并且年龄增长后，体内性激素水平会逐渐下降，钙、锌、维生素 D 等微量元素吸收不足，导致骨质减少。此外，如果缺乏运动、过度挑食、偏食等情况，也会影响机体对微量元素的吸收，进而导致骨质减少。

(3)骨质减少在临床上多见于孕妇和中老年人群，孕妇因为胎儿生长发育需要钙质，骨质会出现减少；中老年人群因为年龄增长也会出现钙质的流失。

(4)此外，女性绝经期后雌激素分泌会明显下降导致破骨细胞活跃，引起骨量丢失而出现骨质减少；甲状腺、甲状旁腺功能亢进等继发性疾病也可导致骨质减少。

(5)临床上常用双能 X 线骨密度测量作为测量骨质流失的一种方法，其测量骨密度主要是在脊柱、髋关节等部位；跟骨的定量超声也可用于普通筛查，其方法费用低、便携且无电离辐射。

(6)定期复查骨密度，每年做一次骨密度的检测。如果骨质继续减少，就需要药物的治疗（如钙尔奇 D、骨化三醇等）。

(7)经常晒太阳或补充维生素 D。加强体育锻炼，多参加户外运动。补钙，钙含量多的食品主要见于海产品、牛奶、豆腐、豆浆、酸奶、芝麻、绿色蔬菜等，到了五十岁以后最好口服钙片，以促进钙的吸收。

【牙结石】：

(1)牙结石又称牙石，是沉积在牙齿或修复体表面上已经钙化或正在钙化的菌斑或软垢。其开始时是软的，会因逐渐的钙化而变硬。它是由 75%的磷酸钙，15-25%的水、有机物、磷酸锰、矿酸钙及微量的钾、钠、铁所构成，并呈现出黄色、棕色或者黑色。

(2)牙结石通常存在于唾液腺开口处的牙齿表面（例如：下颚前牙的舌侧表面，上颚后牙的颊侧表面）和牙齿的颈部，以及口腔粘膜运动不到的牙齿表面等处。

(3)牙结石形成后，可伴随牙龈出血、牙龈萎缩、口臭等症状。

(4) 牙结石是牙周病的重要病因，它会不断刺激牙周组织，并且压迫牙龈，影响血液循环，造成牙周组织的病菌感染，形成牙周囊袋，此后更易使食物残渣、牙菌斑、牙结石等的堆积，最终牙周支持组织全部破坏，导致牙齿松动，以至于不得不拔除牙齿。

(5) 早晚刷牙、饭后漱口是防治牙结石形成的最重要措施。应采取正确的竖刷牙法和巴氏刷牙法，纠正横刷牙法。

(6) 多吃富有维生素的粗纤维食物，如肉、蛋、各种蔬菜和水果，充分咀嚼以利于牙面清洁。少吃甜食及黏性很强的食物，不吃零食。

(7) 建议每半年进行一次口腔健康检查，每年进行 2-3 次全口超声波洁牙术，使牙面、牙颈部经常处于洁净状态。

【牙龈萎缩】：

(1) 牙龈生理性萎缩主要是龈缘部分存在异物又长期得不到清理，细菌滋生刺激长期存在所致；另外随着年龄的增长也会或多或少发生萎缩，致使牙龈暴露，这种生理性萎缩，是无需要治疗的。

(2) 炎症性的牙龈萎缩，主要表现为牙龈红肿胀痛，刷牙常见出血，对冷热温度变化及酸性食物等异常敏感，妨碍进食，尤其应该注意防治。

(3) 掌握正确竖刷法的刷牙方法，注意口腔清洁卫生，养成早晚刷牙，饭后漱口的良好习惯。

(4) 定期到医院检查治疗，每年进行 2-3 次全口超声波洁牙术。

(5) 补充维生素 C 等微量元素，多食水果蔬菜，戒烟限酒，避免熬夜的不良生活习惯。

汇总医生： 丁昊炜

主检日期： 2025-07-01

主检医生：

分科结果

身高、体重、血压

项目名称	检查结果	项目名称	检查结果
身高	165cm	体重	65kg
血压	124/76mmHg		

***小结:**

未见异常

操作员：赵婉如

检查日期：2025-06-28

检查医生：名燕凌

内科

项目名称	检查结果	项目名称	检查结果
心率	76 次/min	心律	齐
心脏杂音	无	心界	正常
肺部	正常	呼吸音	呼吸音清
啰音	未闻及	叩诊	叩诊呈清音
腹部触诊	腹部平软	发育	正常
肝胆	肋下未触及	脾脏	肋下未触及
双肾	无叩击痛	肠鸣音	正常
营养	良好	神经系统	正常
生理反射	生理反射存在	病理反射	病理反射未引出
颅神经	正常	运动功能	正常
深浅感觉	正常	其它	无异常发现
既往史	无		

***小结:**

未见异常

操作员：李军

检查日期：2025-06-28

检查医生：李军

外科（男）

项目名称	检查结果	项目名称	检查结果
皮肤	正常	甲状腺	无肿大
脊椎	无畸形	浅表淋巴结	无肿大
肛门	拒检	前列腺	未检
泌尿外生殖器	正常	四肢关节	未见异常
腹股沟	未见异常	足背动脉	正常
紫绀	无	色素沉着	无
脱毛	无	脱色	无
浮肿	无	皮下结节	无
头颅	正常	颈部	正常
乳腺	正常	脊柱	正常
直肠	未检	皮肤黄疸	无
四肢	活动正常	其他	无

***小结：**

未见异常

操作员：张明远

检查日期：2025-06-28

检查医生：张明远

眼科

项目名称	检查结果	项目名称	检查结果
视力(左)	镜 0.5	视力(右)	镜 0.6
辨色力	正常	眼睑	正常
结膜	正常	泪器	正常
角膜	正常	虹膜	正常
瞳孔	正常	晶状体	正常
玻璃体	正常	眼底	未见异常

***小结：**

(1) 镜 0.5

(2) 镜 0.6

操作员：田野青

检查日期：2025-06-28

检查医生：田野青

耳鼻喉科

项目名称	检查结果	项目名称	检查结果
听力(左)	正常	听力(右)	正常
外耳道	正常	鼓膜	正常
鼻窦	正常	鼻中隔	正常
鼻腔	正常	扁桃体	无肿大
嗅觉	正常	咽喉	正常

***小结:**

未见异常

操作员：裴文兴 检查日期：2025-06-28 检查医生：裴文兴

口腔科

项目名称	检查结果	项目名称	检查结果
唇颊	正常	齿	右上第三磨牙无对颌牙
牙龈	牙龈萎缩	牙周	牙结石II度
舌腭	正常	腮腺	正常
颌下腺	正常	颞下颌关节	正常

***小结:**

(1) 牙龈萎缩

(2) 牙周：牙结石

操作员：龚富生 检查日期：2025-06-28 检查医生：龚富生

检验报告

血流变

项目名称	检查结果	单位	参考值	提示
全血粘度高切 200/s	4.20	mpas	3.53--4.65	
全血粘度中切 100/s	4.54	mpas	3.6--4.9	
全血粘度中切 50/s	5.04	mpas	4.7--5.9	
全血还原粘度高切	5.82	mpas	3.66--8.48	
全血还原粘度低切	42.14	mpas	31.8--50.2	
血浆粘度	1.47	mpas	1.26--1.70	
血沉(ESR)	1.00	mm/h	0--15	
红细胞压积	0.47	L/L	0.40--0.50	
红细胞聚集指数	5.06		3.79--6.05	
红细胞变形指数	0.73		0.51--1.02	
红细胞刚性指数	3.96		2.15--6.73	
血沉方程 K 值	4.44	mm/h	0--77	
全血粘度 1/s	21.27	mpas	17.6--21.3	
全血高切相对指数	2.86		2.08--3.69	
全血低切相对指数	14.47		10.37--16.94	

*小结:

未见异常

操作员：祁佳佳 检查日期:2025-06-28

检查医生:康建忠

尿液分析+尿沉渣

项目名称	检查结果	单位	参考值	提示
白细胞尿	4	个/u1	0--13	
上皮细胞(EC)	0	/HP	0--28	
管型(CAST)	0	个/u1	0--1	

霉菌（尿）	0	/HP	0--0	
结晶	0	/HP	0--10	
透明度(CLA)	清亮			
胆红素(BIL)	-		阴性	
隐血(ERY)	-		阴性	
小圆上皮细胞(SRC)	0	个/u1	0--0	
维生素 C	-		阴性	
异常红细胞	0	个/u1	0--3	
红细胞（正常）	0	个/u1	0--6	
鳞状上皮细胞	0	个/u1	0--0	
粘液丝	8	个/u1	0--0	↑
颜色(Colour)	淡黄色			
尿葡萄糖(GLU)	-		阴性	
酮体(KET)	-		阴性	
比重(SG)	1.020		1.003--1.030	
酸碱度(PH)	6.0		4.5--8.0	
尿蛋白质(PRO)	-		阴性	
尿胆原(URO)	-		阴性	
亚硝酸盐(NIT)	-		阴性	
红细胞(尿)(RBC)	0	个/u1	0--6	
尿白细胞(LEU)	-		阴性	

***小结:**

粘液丝偏高(8 /HP)

操作员：黄璐瑶 检查日期：2025-06-28 检查医生：康建忠

肝功七项

项目名称	检查结果	单位	参考值	提示
总蛋白(T PROT)	77.1	g/L	65--85	
白蛋白(ALB)	46.20	g/L	40--55	

球蛋白 (GLB)	30.90	g/L	15--35	
白蛋白/球蛋白 (ALB/GLB)	1.50		1.0--2.5	
总胆红素 (TBIL)	19.40	umol/L	0--26	
丙氨酸氨基转移酶 (ALT)	51.00	U/L	9--50	↑
门冬氨酸氨基转移酶 (AST)	30.00	U/L	15--40	

***小结:**

丙氨酸氨基转移酶 (ALT) 偏高 (51.00 U/L)

操作员：梁可欣 检查日期:2025-06-28 检查医生:康建忠

心肌酶谱

项目名称	检查结果	单位	参考值	提示
乳酸脱氢酶 (LDH)	175.00	U/L	120--250	
肌酸激酶 (CK)	75.00	U/L	50--310	
肌酸激酶同工酶 (CK-Mb (M))	11	U/L	0--25	
高敏肌钙蛋白 (TnI)	15.72	pg/ml	0--46.47	

***小结:**

未见异常

操作员：梁可欣 检查日期:2025-06-28 检查医生:康建忠

血常规 (五分类)

项目名称	检查结果	单位	参考值	提示
白细胞 (WBC)	5.81	$10^9/L$	3.5--9.5	
淋巴细胞绝对值 (LY#)	1.54	$10^9/L$	1.1--3.2	
淋巴细胞百分比 (LY%)	26.4	%	20--50	
中性粒细胞绝对值 (GR#)	3.78	$10^9/L$	1.8--6.3	
中性粒细胞百分比 (GR%)	65.2	%	40--75	
嗜碱性粒细胞绝对值 (BA#)	0.01	$10^9/L$	0--0.06	
嗜碱性粒细胞百分比 (BA%)	0.1	%	0--1.0	
嗜酸性粒细胞绝对值 (EO#)	0.05	$10^9/L$	0.02--0.52	

嗜酸性粒细胞百分比 (EO%)	0.9	%	0.4--8.0
血小板 (PLT)	199	10 ⁹ /L	125--350
血小板分布宽度 (PDW)	16.0	%	15--17
平均血小板体积 (MPV)	9.1	f1	6.0--14.0
血小板压积 (PCT)	0.181	%	0.11--0.28
红细胞 (RBC)	5.07	10 ¹² /L	4.3--5.8
血红蛋白	160	g/L	130--175
红细胞压积 (HCT)	47.6	%	40--50
红细胞平均体积 (MCV)	93.8	f1	82--100
平均血红蛋白含量 (MCH)	31.5	pg	27--34
平均血红蛋白浓度 (MCHC)	336	g/L	316--354
单核细胞绝对值 (MO#)	0.43	10 ⁹ /L	0.1--0.60
单核细胞百分比 (MO%)	7.4	%	3--10
红细胞分布宽度标准差 (RDW-SD)	43.9	f1	35--56
红细胞分布宽度变异系数 (RDW-CV)	12.5	%	10.6--16.6
大血小板比率	18.0	%	11--45
大血小板数目	36	10 ⁹ /L	30--90
未成熟粒细胞数目	0.02	10 ⁹ /L	0--999
未成熟粒细胞百分比	0.3	%	0--100
有核红细胞数目	0.000	10 ⁹ /L	0--9999
有核红细胞百分比	0.00	/100WBC	0--9999

***小结:**

未见异常

操作员：黄璐瑶 检查日期：2025-06-28 检查医生：康建忠

肾功三项

项目名称	检查结果	单位	参考值	提示
肌酐 (CREA)	73.30	umol/L	57--97	

尿酸(UA)	400.00	umol/L	200--420	
尿素测定(Urea)	6.39	mmol/L	3.1--8.0	

***小结:**

未见异常

操作员：梁可欣 检查日期：2025-06-28 检查医生：康建忠

空腹血糖

项目名称	检查结果	单位	参考值	提示
葡萄糖(GLU)	5.01	mmol/L	3.89--6.1	

***小结:**

未见异常

操作员：梁可欣 检查日期：2025-06-28 检查医生：康建忠

血脂四项

项目名称	检查结果	单位	参考值	提示
动脉硬化指数	2.39		1.31--3.19	
总胆固醇(CHOL)	4.82	mmol/L	2.59--5.2	
甘油三脂(TG)	1.42	mmol/L	0.7--1.7	
低密度脂蛋白(LDL)	2.63	mmol/L	0--4.13	
高密度脂蛋白(HDL)	1.10	mmol/L	0.77--1.55	

***小结:**

未见异常

操作员：梁可欣 检查日期：2025-06-28 检查医生：康建忠

大同瑞慈康复医院 12导联心电图报告

王建强 男 56岁 体检号:450689

病床号:

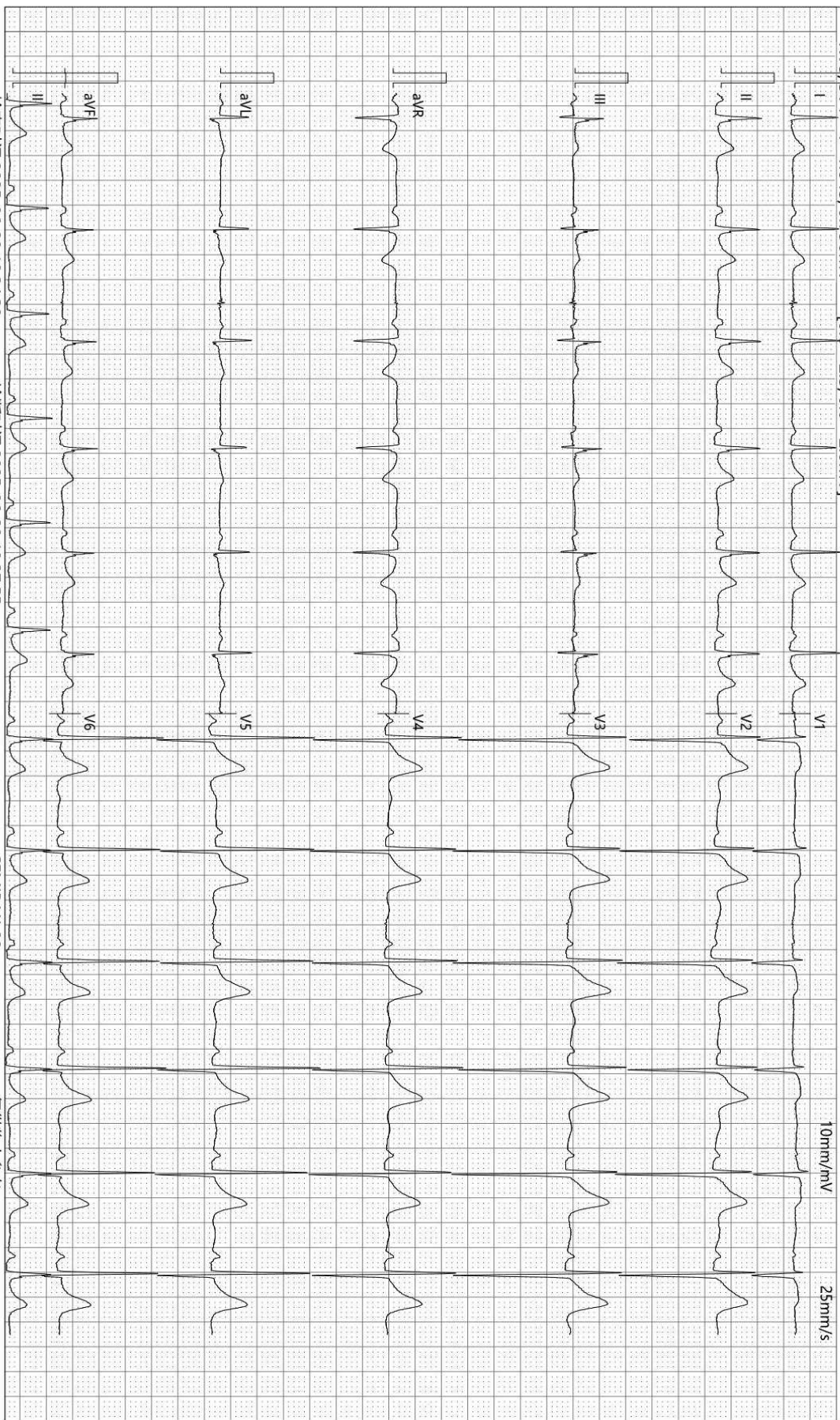
诊断结果:

- 1.窦性心律
- 2.正常心电图

诊断医生:

张生 陶志辉

HR	: 70bpm	[60 ~ 100bpm]
P	: 103ms	[0 ~ 110ms]
PR	: 162ms	[120 ~ 200ms]
QRS	: 79ms	[60 ~ 100ms]
QT/QTc	: 366/395ms	[320 ~ 440/0 ~ 450ms]
P/QRS/T	: 37/41/45deg.	[0 ~ 75/-30 ~ 90/0 ~ 75deg]
RV5/SV1	: 1.843/0.798mV	[0.0 ~ 2.5/0.0 ~ 2.0mV]



检查时间:2025-06-28 10:34:30

诊断时间:2025-06-28 10:37:55

SEMIP V1 90

仅供临床参考

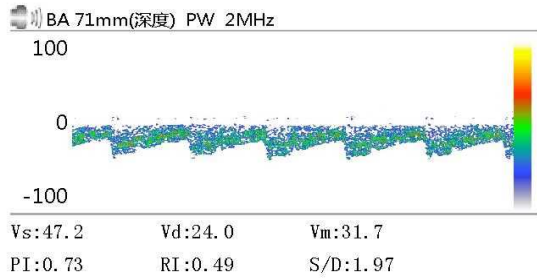
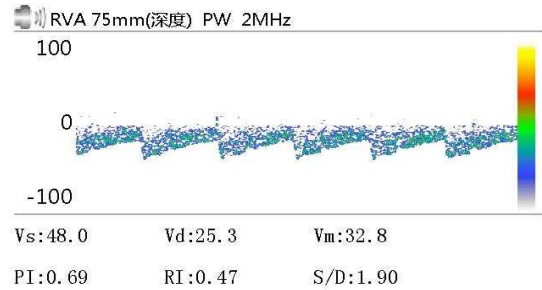
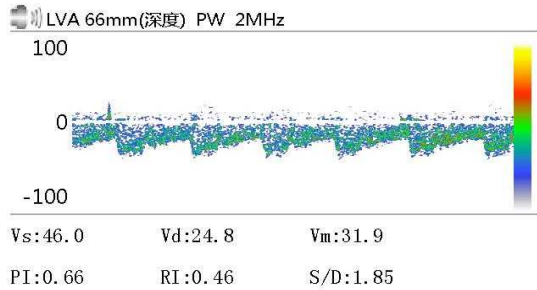
Text



大同瑞慈健康体检

颅内多普勒血流图 (TCD) 检查报告单

姓名: 王建强 性别: 男 年龄: 56 岁 检查号: 2309220575
 申请科室: 体检科 申请医师: 李菊蓉 检查类型: 颅内血管 床号:



Vs: Vd: Vm:
 PI: RI: S/D:

Vs: Vd: Vm:
 PI: RI: S/D:

Vs: Vd: Vm:
 PI: RI: S/D:

医生意见

结论: 椎-基底动脉脑血管超声未见异常。

李菊蓉

检查日期: 2025-06-28

本报告单仅提供临床参考

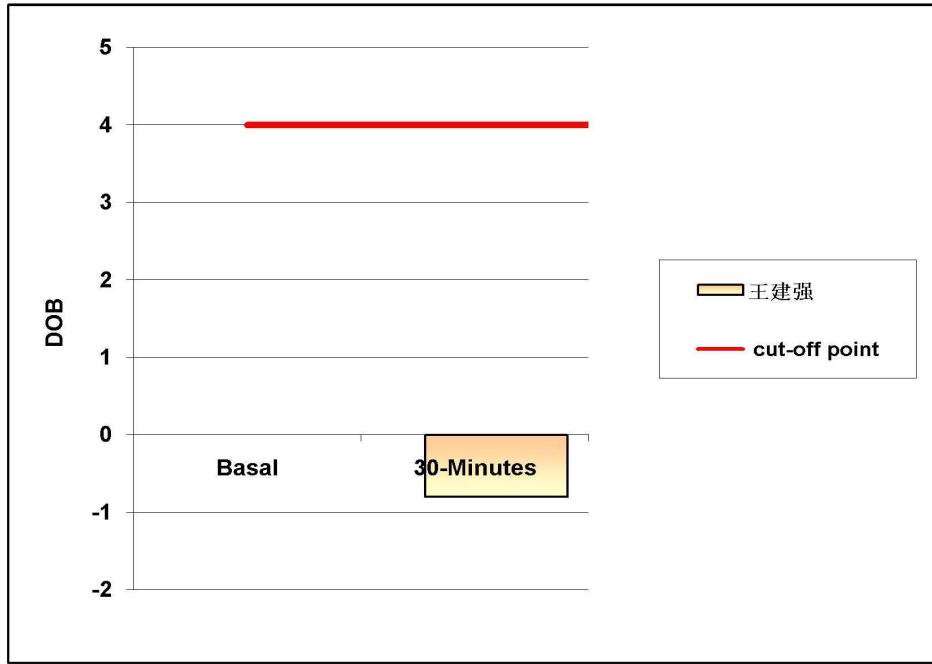
大同瑞慈健康体检

¹³C呼气试验检验报告

患者姓名	王建强	年龄	56	性别	男
患者 ID	2309220575	日期	2025/6/28	联系电话	18835229160
申请医生	曹居杰	科室		住院号	

¹³C呼气试验

Basal DOB
 0.0
30-Minutes -0.8



阳性参考值 (Delta Over Baseline(DOB)):

30分钟的DOB值:	≥ 4.0	h.p. - 阳性
	< 4.0	正常

检测结果: DOB= -0.8 阴性

结论: 您本次幽门螺旋杆菌 (h. p.) 检测结果为阴性 (正常)。

检测医生: 曹居杰

大同瑞慈健康体检

骨密度检测报告

患者信息

患者ID: 2309220575
姓名: 王建强
出生年月日: 1968-10-9

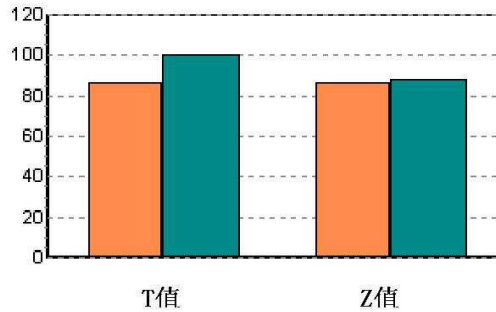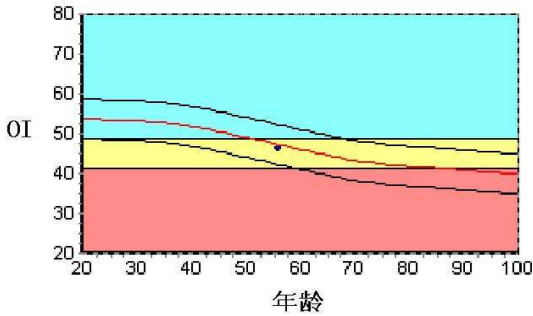
年龄: 56
性别: 男
测定部位(右/左): 右

测定结果

测定日期: 2025-6-28

测试编号: 1/1

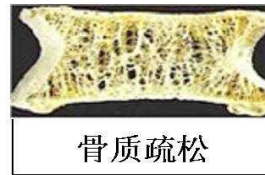
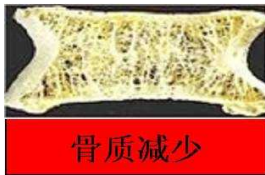
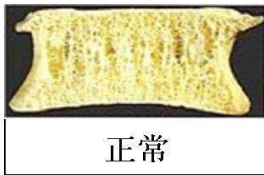
■ 受测者 ■ 平均值



数据库: Asia
OI: 46.4
SOS: 1367.8 m/s, BUA: 23.9
T值: -1.49
Z值: -0.16

成人比: 86.2 %
同龄比: 98.3 %
OPR: N/A %

结果分析



注解

以上结论仅供参考

科室:

医生签名:

医院地址 大同瑞慈健康体检
地址 大同市平城区魏都大道79号

联系电话 0352-2824444
操作者 名燕凌

Rich 大同瑞慈康复医院
超声诊断图文报告

流水号: 2309220575

超声号: 1870149

姓名: 王建强

年龄: 56 岁

性别: 男

检查设备: Vivid E95

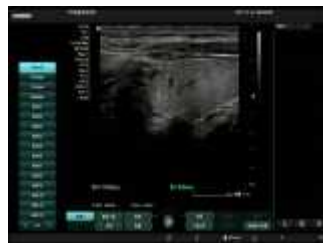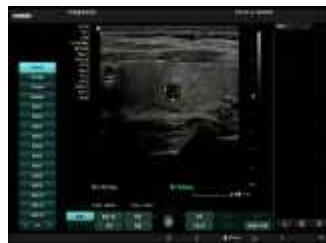体检号: 450689

申请医院: 本院

体检科室: 体检科

检查部位: 甲状腺彩超

经典图像:



影像所见:

甲状腺双侧叶形态正常, 包膜完整, 双侧叶均可探及数个结节回声, 右侧较大者呈囊实性, 大小约 0.6*0.5cm, 左侧较大者呈囊实性, 大小约 1.0*0.7cm, 均形态规则, 边界清, 余实质回声均匀, CDFI: 未见异常血流信号。

双侧颈部未见明显肿大淋巴结。

影像诊断:

甲状腺双侧叶多发结节 TI-RADS2-3 级

报告医师: 李菊蓉

检查日期: 2025-06-28

审核医师: 李菊蓉

报告日期: 2025-06-28



注: 本报告仅供临床医生参考!

地址: 大同市魏都大道 79 号。若有疑问, 请致电: 0352---2830580

Rich 大同瑞慈康复医院
超声诊断图文报告

流水号: 2309220575

超声号: 1870144

姓名: 王建强

年龄: 56岁

性别: 男

检查设备: Vivid E95

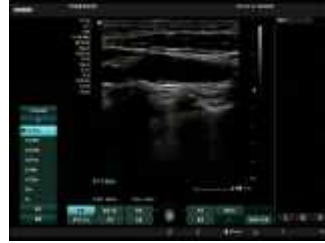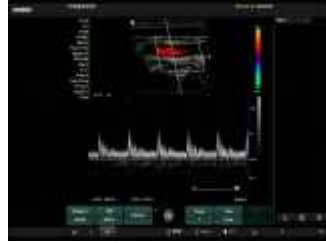
体检号: 450689

申请医院: 本院

体检科室: 体检科

检查部位: 颈部血管彩超

经典图像:



影像所见:

左侧颈总动脉膨大处内中膜增厚, 厚约 1.2mm, 右锁骨下动脉起始处、右侧颈总动脉、双侧颈内、颈外动脉起始段内中膜不增厚, 内壁欠光滑, 管壁未见明确强回声斑。CDFI: 血流充盈好。PW: 频谱形态正常。 双侧椎动脉走行正常, 椎动脉内径正常, 管壁不厚, 管腔内为无回声, CDFI: 血流充盈好。PW: 频谱正常。

影像诊断:

左侧颈总动脉膨大处内中膜增厚

报告医师: 李菊蓉

检查日期: 2025-06-28

审核医师: 李菊蓉

报告日期: 2025-06-28



注: 本报告仅供临床医生参考!

地址: 大同市魏都大道 79 号。若有疑问, 请致电: 0352---2830580

Rich 大同瑞慈康复医院
超声诊断图文报告

流水号: 2309220575

超声号: 1870153

姓名: 王建强

年龄: 56 岁

性别: 男

检查设备: Vivid E95

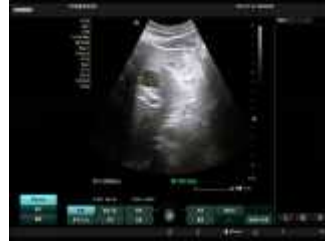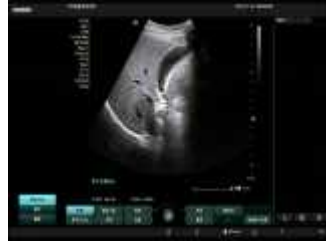体检号: 450689

申请医院: 本院

体检科室: 体检科

检查部位: 全腹彩超

经典图像:



影像所见:

肝脏大小形态正常, 包膜光滑完整, 肝左叶探及大小约 3.0*2.1cm 囊性回声, 形态规则, 边界清, 余实质回声细腻、增强, 肝内管道系统走行欠清晰, 门静脉及肝内胆管不扩张。

胆囊大小形态正常, 壁不厚、欠光滑, 囊壁探及直径约 0.5cm 高回声凸起, 位置固定, 后无声影, 囊内透声好, 肝外胆管不扩张。

胰腺大小形态正常, 实质回声均匀, 主胰管不扩张。

脾脏大小形态正常, 实质回声均匀, 脾门静脉不宽。

双肾大小形态正常, 皮髓质分界清晰, 集合系统未见分离, 双侧输尿管未见扩张。

膀胱充盈佳, 未见明显异常。

前列腺形态饱满, 大小约 4.7*3.6*3.3cm, 实质回声不均匀, 其内探及直径约 0.6cm 强回声斑。

影像诊断:

1. 肝囊肿
2. 脂肪肝 (轻度)
3. 胆囊息肉
4. 前列腺增生伴钙化

报告医师: 李菊蓉

检查日期: 2025-06-28

审核医师: 李菊蓉

报告日期: 2025-06-28



注: 本报告仅供临床医生参考!

地址: 大同市魏都大道 79 号。若有疑问, 请致电: 0352---2830580

ID 号: 2309220575

影像号: CT20250628034

姓名: 王建强

年龄: 56 岁

性别: 男

检查设备: 西门子量子双源 CT

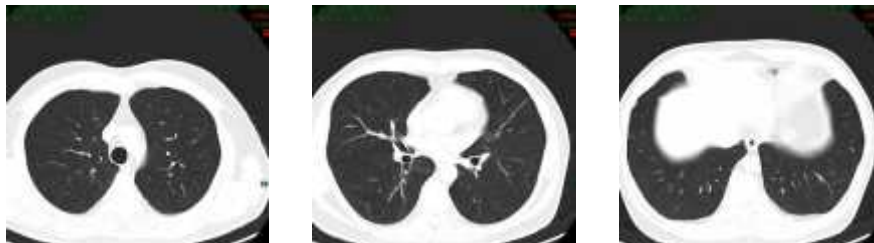体检号: 450689

申请医院: 本院

体检科室: 体检科

检查部位: 肺部双源 CT

经典图像:



影像所见:

胸廓对称, 骨性肋骨完整, 胸壁软组织结构良好, 两肺支气管血管纹理走行分布良好, 支气管束结构清晰, 双肺通气良好。左肺舌段纤维索条粘连, 两肺上叶及下叶、右肺中叶胸膜下多灶结节密度增高, 直径约 0.2-0.3cm (3-19. 20. 36. 38. 46. 47 层面)、肺门结构未见异常。纵隔无偏移, 段以上支气管通畅。心影及大血管形态结构正常, 纵隔内未见肿大淋巴结。胸膜未见异常。

影像诊断:

- 1、左肺舌段纤维粘连
- 2、两肺及胸膜下多发纤维结节灶, 低危结节

报告医师: 剧艳军

检查日期: 2025-07-01

审核医师: 剧艳军

报告日期: 2025-07-01

ID号: 2309220575

影像号: MR20250628010

姓名: 王建强

年龄: 56岁

性别: 男

检查设备: 西门子 1.5T 磁共振

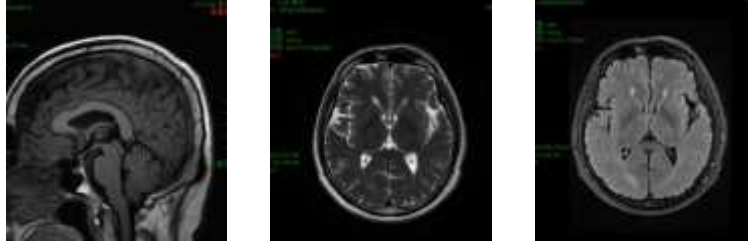体检号: 450689

申请医院: 本院

体检科室: 体检科

检查部位: MR 检查

经典图像:



影像所见:

双侧额顶叶皮髓质交界区、侧脑室前后角旁见多发斑点状、斑片状长 T1 长 T2 信号, T2FLAIR 呈高信号, DWI 未见高信号。脑干、双侧小脑半球未见异常信号及占位征象, 脑室、脑池无扩大, 脑沟、脑裂无增宽。中线结构居中。

影像诊断:

1. 双侧额顶叶皮髓质交界区多发缺血灶
2. 轻度脑白质变性

报告医师: 陈江莲

检查日期: 2025-06-28

审核医师: 陈江莲

报告日期: 2025-06-28