



2309220547

大同瑞慈健康体检

报 告 册

体检编号	450661	工号	46
姓名	姚慧		
性别	女	年龄	42岁
单位	中国银行大同分行		
部门	中国银行大同分行		
联系电话	18635288998		
体检日期	2024-08-18		

尊敬的 姚慧女士 您好！

首先，瑞慈健康体检全体员工欢迎您的光临，并对您的信任表示衷心的感谢！

您于 2024-08-18 （体检编号：450661）完成健康检查，本机构的各科医生已根据您的体检项目及结果，汇总成此份健康体检报告，并经总检医生审核。据此提出对您健康状况的综合分析及建议。

瑞慈健康体检倡导“大健康、大康复”，提出“健康是第一财富（Rich）”的人文理念。希望您仔细阅读并妥善地保管此份健康体检报告，并认真关注报告中的提示与建议，若您对报告内容有任何疑问，可直接与瑞慈健康体检客服部联系，进一步咨询。

健康体检咨询电话：**0352-2824444**

客户服务咨询电话：**0352-2830597**
400-6112995

瑞慈健康体检报告由下列内容组成：

第一部分：主检报告

第二部分：分科分项结果

第三部分：检验报告

第四部分：附表

主检报告

检查综述

- 【耳鼻喉科】（1）鼻甲肥大
- 【血常规（五分类）】白细胞(WBC)偏低($3.43 \times 10^9/L$) 淋巴细胞绝对值(LY#)偏低($1.04 \times 10^9/L$)
- 【尿液分析+尿沉渣】上皮细胞(EC)偏高(58 /HP) 鳞状上皮细胞偏高(58 /HP) 粘液丝偏高(8 /HP)
- 【妇科内诊】（1）左侧巴氏腺囊肿 （2）阴道炎
- 【乳腺彩超】右乳结节 BI-RADS 2级 定期复查
- 【骨密度检查】骨质减少
- 【口腔科】（1）左下第二磨牙 牙齿缺失 （2）牙龈质地松软，缺乏弹性 （3）牙周：牙结石

医生建议

【鼻甲肥大】：

(1) 建议进一步往耳鼻喉科诊治。

【淋巴细胞绝对值(LY#)偏低】：

(1) 成人全血淋巴细胞正常参考值为 $0.8-4.0 \times 10^9/L$ ，占白细胞总数的 20-40%，降低多见于中性粒细胞增高而致淋巴细胞相对减少。建议复查并结合其它血常规指标及临床进行综合评估。

【白细胞(WBC)偏低】：

(1) 白细胞是机体防御系统的重要组成部分。白细胞通过不同的方式、不同的机制消灭病原体、消除过敏原和参与免疫反应产生的抗体等。

(2) 降低可见于病毒感染、伤寒、再障、免疫低下、使用某些药物和爱好运动者，供内科结合临床参考，必要时复查。复查结果如果明显偏低，往内科进一步检查，明确病因，结合临床治疗。

(3) 复查血常规。若持续降低，建议血液科进一步检查，以及升白细胞药物治疗。

【鳞状上皮细胞偏高】：

(1) 在生理情况下，机体正常的新陈代谢都会引起鳞状上皮细胞的脱离，这是一种正常的机体现象。如果长时间出现鳞状上皮细胞偏高的现象时，则有可能是尿路感染、泌尿系统结石等因素导致，应及时往泌尿外科进一步诊断治疗。

【粘液丝偏高】：

(1) 尿常规中粘液丝是由尿路中细胞分泌出来的，在有尿路感染时分泌会明显增多，且伴有炎症细胞的出现。

(2) 粘液丝偏高，可分为生理性偏高和病理性偏高两种，生理性偏高一般是由于喝水较少导致的尿液浓缩，一般在喝水后就能达到稀释的效果。

(3) 病理性的粘液丝偏高是由于泌尿系炎症或者是前列腺炎导致的，需要注意观察，多喝水，同时有白细胞等炎症细胞增多时，应及时服用抗感染药物治疗。如果仅有粘液丝的增多而没有白细胞等炎症细胞增多时，尿路有炎症的可能性不大。

(4) 建议平时饮食注意清淡，多喝水，少吃油腻和辛辣的食物，要注意个人清洁卫生，勤洗阴部，注意休息。

【上皮细胞(EC)偏高】：

- (1)尿液中的上皮细胞主要包括肾小管上皮细胞、移行上皮细胞、鳞状上皮细胞。尿液中出现肾小管上皮细胞，多见于肾小管病变。移行上皮细胞提示相应部位的病变。
- (2)在正常的尿液中可见少量的鳞状上皮细胞，如果鳞状上皮细胞大量增加，并伴有白细胞增多，则提示有炎症，女性患者则因排除阴道分泌物混入的位于阴道表层的扁平上皮细胞。

【巴氏腺囊肿】：

- (1)巴氏腺是位于女性大阴唇下方的内分泌腺，它可以分泌黏液，在性生活时起到润滑作用。巴氏腺由于某些原因造成其腺管口阻塞，就会使黏液储留，形成巴氏腺囊肿。一般巴氏腺囊肿是不能自行消退的，由于腺管口不能开放，致使液体不能流出，当巴氏腺囊肿长到一定程度时，常常对女性
- (2)有些人群巴氏腺有囊肿是由于其他某种原因，特别是在抵抗力低下时可以合并感染，形成巴氏腺脓肿。患者会出现剧烈的疼痛，而且有可能囊肿因为急剧长大而破溃，流出脓血样分泌物，同时可以反复发作。如果出现巴氏腺脓肿时，应及时到妇科就诊，了解脓肿是否需要切开引流。
- (3)年纪较大的患者，巴氏腺囊肿反复发作，需要行巴氏腺囊肿切除术。

【阴道炎】：

- (1)阴道炎是阴道粘膜及粘膜下结缔组织的炎症，是妇科门诊常见的疾病。
- (2)正常健康妇女，由于解剖学及生物化学特点，阴道对病原体的侵入有自然防御功能，当阴道的自然防御功能遭到破坏，则病原体易于侵入，导致阴道炎症。
- (3)绝经后妇女由于雌激素缺乏，阴道上皮菲薄，细胞内糖原含量减少，阴道PH高达7左右，故阴道抵抗力低下，比青春期及育龄妇女易受感染。
- (4)阴道炎临床上以白带的性状发生改变以及外阴痒痒灼痛为主要临床特点，感染累及尿道时，可有尿痛、尿急等症状。常见的阴道炎有细菌性阴道病、滴虫性阴道炎、霉菌性阴道炎、老年性阴道炎。
- (5)阴道炎由不同的病原体感染所致，一旦出现外阴不适，白带异常，立即去医院检查，确定病原体，针对病因治疗。

【右乳结节】：

- (1)乳腺结节是乳腺组织导管和乳小叶在结构上的退行性变及进行性结缔组织的生长，主要以乳房周围性疼痛为特征，或在情绪变化、劳累、天气变化时加重，每月月经前疼痛加剧，行经后疼痛减退或消失。其主要原因是由于内分泌失调。
- (2)建议少吃刺激性食物或进行药物治疗干预，必要时外科诊治。

【骨质减少】：

- (1)骨质减少是指以单位体积内骨组织量减少为特点的代谢性骨病变，表示骨骼密度低于正常水平，因为骨骼密度是测量骨骼强度的指标。骨质减少是一种渐进的形式，但能够反映骨骼状况。骨质减少是骨质疏松的前兆，其发展到严重程度就是骨质疏松。
- (2)骨骼随着年龄的增长，细胞活跃程度会逐渐降低，并且年龄增长后，体内性激素水平会逐渐下降，钙、锌、维生素D等微量元素吸收不足，导致骨质减少。此外，如果缺乏运动、过度挑食、偏食等情况，也会影响机体对微量元素的吸收，进而导致骨质减少。
- (3)骨质减少在临床上多见于孕妇和中老年人群，孕妇因为胎儿生长发育需要钙质，骨质会出现减少；中老年人群因为年龄增长也会出现钙质的流失。
- (4)此外，女性绝经期后雌激素分泌会明显下降导致破骨细胞活跃，引起骨量丢失而出现骨质减少；甲状腺、甲状旁腺功能亢进等继发性疾病也可导致骨质减少。
- (5)临床上常用双能X线骨密度测量作为测量骨质流失的一种方法，其测量骨密度主要是在脊柱、髋关节等部位；跟骨的定量超声也可用于普通筛查，其方法费用低、便携且无电离辐射。
- (6)定期复查骨密度，每年做一次骨密度的检测。如果骨质继续减少，就需要药物的治疗（如钙尔奇D、骨化三醇等）。
- (7)经常晒太阳或补充维生素D。加强体育锻炼，多参加户外运动。补钙，钙含量多的食品主要见于海产品、牛奶、豆腐、豆浆、酸奶、芝麻、绿色蔬菜等，到了五十岁以后最好口服钙片，以促进钙的吸收。

【牙齿缺失】：

- (1) 牙齿缺失常见于龋齿、牙周炎等原因导致的拔除或意外事故所致缺失。中老年患者居多，影响牙齿健康美观。
- (2) 牙齿缺失可以导致牙列的完整性遭到破坏，若较长时间不修复，邻近的牙齿由于失去了依靠和约束，会变得倾斜，易造成咬颌功能的紊乱。长时间的缺失还会导致牙槽骨的萎缩、咀嚼功能减退、食物嵌塞等不良后果
- (3) 如果牙齿缺失，应该尽早去口腔医院诊治，最常见的修复方法有三种，即活动义齿、固定义齿、种植义齿。
- (4) 义齿修复完毕，应定期复查与医疗护理，勤漱口、勤刷牙、避免食用过硬的食物，如果种植牙选择钛种植体，还应注意对钛种植体的保护。

【牙结石】：

- (1) 牙结石又称牙石，是沉积在牙齿或修复体表面上已经钙化或正在钙化的菌斑或软垢。其开始时是软的，会因逐渐的钙化而变硬。它是由 75% 的磷酸钙，15-25% 的水、有机物、磷酸锰、矿酸钙及微量的钾、钠、铁所构成，并呈现出黄色、棕色或者黑色。
- (2) 牙结石通常存在于唾液腺开口处的牙齿表面（例如：下颚前牙的舌侧表面，上颚后牙的颊侧表面）和牙齿的颈部，以及口腔粘膜运动不到的牙齿表面等处。
- (3) 牙结石形成后，可伴随牙龈出血、牙龈萎缩、口臭等症状。
- (4) 牙结石是牙周病的重要病因，它会不断刺激牙周组织，并且压迫牙龈，影响血液循环，造成牙周组织的细菌感染，形成牙周囊袋，此后更易使食物残渣、牙菌斑、牙结石等的堆积，最终牙周支持组织全部破坏，导致牙齿松动，以至于不得不拔除牙齿。
- (5) 早晚刷牙、饭后漱口是防治牙结石形成的最重要措施。应采取正确的竖刷牙法和巴氏刷牙法，纠正横刷牙法。
- (6) 多吃富有维生素的粗纤维食物，如肉、蛋、各种蔬菜和水果，充分咀嚼以利于牙面清洁。少吃甜食及黏性很强的食物，不吃零食。
- (7) 建议每半年进行一次口腔健康检查，每年进行 2-3 次全口超声波洁牙术，使牙面、牙颈部经常处于洁净状态。

【牙龈质地松软，缺乏弹性】：

- (1) 牙龈的这种情况一般是由于牙结石导致的牙龈局部发炎。
- (2) 必须坚持每天认真和合理刷牙（采用竖刷法），彻底清除牙菌斑。要经常检查口腔，保持口腔卫生，防止牙龈出血。
- (3) 正确的刷牙方法是：顺着牙齿长轴方向，上牙向下刷，下牙往上刷，每个牙面都要刷到，这样刷牙不仅能把牙刷干净而且对牙龈起到按摩作用，促进牙龈的血液循环。
- (4) 建议每半年进行一次口腔健康检查，每年进行 2-3 次全口超声波洁牙术，使牙面、牙颈部经常处于洁净状态。
- (5) 注意口腔清洁卫生，养成早晚刷牙，饭后漱口的良好习惯。
- (6) 及时治疗牙龈炎，防止炎症侵犯深部牙周组织，形成牙周炎。
- (7) 养成清晨排便习惯。进餐要规律，细嚼慢咽，多食蔬菜，如胡萝卜、菠菜、木耳。适量进食水果，如山楂、苹果。男性少抽烟少喝酒。

汇总医生： 丁昊炜

主检日期： 2024-08-20

主检医生：

分科结果

身高、体重、血压

项目名称	检查结果	项目名称	检查结果
身高	166cm	体重	53kg
血压	131/84mmHg		

***小结:**

未见异常

操作员：张文静 检查日期:2024-08-18 检查医生：名燕凌

内科

项目名称	检查结果	项目名称	检查结果
心率	72 次/min	心律	齐
心脏杂音	无	心界	正常
肺部	正常	呼吸音	呼吸音清
啰音	未闻及	叩诊	叩诊呈清音
腹部触诊	腹部平软	发育	正常
肝胆	肋下未触及	脾脏	肋下未触及
双肾	无叩击痛	肠鸣音	正常
营养	良好	神经系统	正常
生理反射	生理反射存在	病理反射	病理反射未引出
颅神经	正常	运动功能	正常
深浅感觉	正常	其它	无异常发现
既往史	无		

***小结:**

未见异常

操作员：杨淑兰 检查日期:2024-08-18 检查医生：杨淑兰

外科（女）

项目名称	检查结果	项目名称	检查结果
皮肤	正常	甲状腺	无肿大
浅表淋巴结	无肿大	肛门	拒检
泌尿外生殖器	正常	四肢关节	未见异常
腹股沟	未见异常	足背动脉	正常
紫绀	无	色素沉着	无
脱毛	无	脱色	无
浮肿	无	皮下结节	无
头颅	正常	颈部	正常
乳腺	正常	脊柱	正常
直肠	未检	皮肤黄疸	无
四肢	活动正常	其他	无

***小结:**

未见异常

操作员：魏利平 检查日期:2024-08-18 检查医生：魏利平

眼科

项目名称	检查结果	项目名称	检查结果
视力(左)	1.0	视力(右)	1.0
辨色力	正常	眼睑	正常
结膜	正常	泪器	正常
角膜	正常	虹膜	正常
瞳孔	正常	晶状体	正常
玻璃体	正常	眼底	未见异常

***小结:**

未见异常

操作员：田野青 检查日期:2024-08-18 检查医生：田野青

耳鼻喉科

项目名称	检查结果	项目名称	检查结果
听力(左)	正常	听力(右)	正常
外耳道	正常	鼓膜	正常
鼻窦	正常	鼻中隔	正常
鼻腔	下鼻甲肥大	扁桃体	无肿大
嗅觉	正常	咽喉	正常

***小结:**

(1) 鼻甲肥大

操作员：王存宝 检查日期:2024-08-18 检查医生：王存宝

妇科内诊

项目名称	检查结果	项目名称	检查结果
外阴	左侧巴氏腺囊肿	尿道口	正常
阴道	阴道炎	子宫	正常
附件	正常	宫颈	光滑
后穹窿	正常		

***小结:**

(1) 左侧巴氏腺囊肿

(2) 阴道炎

操作员：智美玲 检查日期:2024-08-18 检查医生：智美玲

口腔科

项目名称	检查结果	项目名称	检查结果
唇颊	正常	齿	左下第二磨牙&牙齿缺失
牙龈	牙龈质地松软，缺乏弹性	牙周	牙结石

舌腭	正常	腮腺	正常
颌下腺	正常	颞下颌关节	正常

***小结：**

- (1) 左下第二磨牙 牙齿缺失
- (2) 牙龈质地松软，缺乏弹性
- (3) 牙周：牙结石

操作员：龚富生 检查日期：2024-08-18 检查医生：龚富生

检验报告

血流变

项目名称	检查结果	单位	参考值	提示
全血粘度高切 200/s	3.92	mpas	3.36--4.32	
全血粘度中切 100/s	4.21	mpas	3.43--4.59	
全血粘度中切 50/s	4.63	mpas	3.85--5.45	
全血还原粘度高切	6.00	mpas	3.69--8.74	
全血还原粘度低切	40.81	mpas	26.87--47.57	
血浆粘度	1.52	mpas	1.26--1.70	
血沉(ESR)	6.10	mm/h	0--20	
红细胞压积	0.40	L/L	0.35--0.45	
红细胞聚集指数	4.55		3.19--5.33	
红细胞变形指数	0.79		0.53--1.11	
红细胞刚性指数	3.95		2.17--6.94	
血沉方程 K 值	19.29	mm/h	0--80.48	
全血粘度 1/s	17.84	mpas	13.79--17.91	
全血高切相对指数	2.58		1.9--3.4	
全血低切相对指数	11.74		8.1--14.2	

***小结:**

未见异常

操作员：黄璐瑶 检查日期：2024-08-18 检查医生：陈建国

尿液分析+尿沉渣

项目名称	检查结果	单位	参考值	提示
白细胞尿	13	个/ul	0--13	
上皮细胞(EC)	58	/HP	0--28	↑
管型(CAST)	0	个/ul	0--1	

霉菌(尿)	0	/HP	0--0	
结晶	0	/HP	0--10	
透明度(CLA)	清亮			
胆红素(BIL)	-		阴性	
隐血(ERY)	-		阴性	
小圆上皮细胞(SRC)	0	个/ul	0--0	
维生素 C	-		阴性	
异常红细胞	0	个/ul	0--3	
红细胞(正常)	1	个/ul	0--6	
鳞状上皮细胞	58	个/ul	0--0	↑
粘液丝	8	个/ul	0--0	↑
颜色(Colour)	淡黄色			
尿葡萄糖(GLU)	-		阴性	
酮体(KET)	-		阴性	
比重(SG)	1.010		1.003--1.030	
酸碱度(PH)	7.0		4.5--8.0	
尿蛋白质(PRO)	-		阴性	
尿胆原(URO)	-		阴性	
亚硝酸盐(NIT)	-		阴性	
红细胞(尿)(RBC)	1	个/ul	0--6	
尿白细胞(LEU)	-		阴性	

***小结:**

上皮细胞(EC)偏高(58 /HP) 鳞状上皮细胞偏高(58 /HP) 粘液丝偏高(8 /HP)

操作员：梁可欣 检查日期:2024-08-18 检查医生:陈建国

传染四项

项目名称	检查结果	单位	参考值	提示
乙肝表面抗原	阴性 (-)		阴性 (-)	

丙型肝炎病毒抗体	阴性 (-)		阴性 (-)	
梅毒抗体	阴性 (-)	S/CO	0-1	
艾滋病病毒抗体	阴性 (-)		阴性 (-)	

***小结:**

未见异常

操作员：黄璐瑶 检查日期：2024-08-18 检查医生：陈建国

肝功七项

项目名称	检查结果	单位	参考值	提示
总蛋白(T PROT)	67.5	g/L	65--85	
白蛋白(ALB)	46.60	g/L	40--55	
球蛋白(GLB)	20.90	g/L	15--35	
白蛋白/球蛋白(ALB/GLB)	2.23		1.0--2.5	
总胆红素(TBIL)	11.30	umol/L	0--21	
丙氨酸氨基转移酶(ALT)	9.00	U/L	7--40	
门冬氨酸氨基转移酶(AST)	14.00	U/L	13--35	

***小结:**

未见异常

操作员：乔叶 检查日期：2024-08-18 检查医生：陈建国

心肌酶谱

项目名称	检查结果	单位	参考值	提示
乳酸脱氢酶(LDH)	125.00	U/L	120--250	
肌酸激酶(CK)	42.00	U/L	40--200	
肌酸激酶同工酶(CK-Mb(M))	3	U/L	0--25	
高敏肌钙蛋白 (Tnl)	2.30	pg/ml	0--46.47	

***小结:**

未见异常

操作员：乔叶 检查日期：2024-08-18 检查医生：陈建国

血凝四项

项目名称	检查结果	单位	参考值	提示
凝血酶原时间(PT)	11.7	秒	9.3--14	
活化部分凝血活酶时间(APTT)	38.4	秒	27.9--43.3	
凝血酶时间(TT)	18.3	秒	14--21	
纤维蛋白原(FIB)	2.28	g/L	2--4	
国际标准化比值(INR)	1	INR	0.85--1.15	

*小结：

未见异常

操作员：黄璐瑶 检查日期：2024-08-18 检查医生：陈建国

血常规（五分类）

项目名称	检查结果	单位	参考值	提示
白细胞(WBC)	3.43	$10^9/L$	3.5--9.5	↓
淋巴细胞绝对值(LY#)	1.04	$10^9/L$	1.1--3.2	↓
淋巴细胞百分比(LY%)	30.2	%	20--50	
中性粒细胞绝对值(GR#)	2.09	$10^9/L$	1.8--6.3	
中性粒细胞百分比(GR%)	61.0	%	40--75	
嗜碱性粒细胞绝对值(BA#)	0.02	$10^9/L$	0--0.06	
嗜碱性粒细胞百分比(BA%)	0.6	%	0--1.0	
嗜酸性粒细胞绝对值(EO#)	0.16	$10^9/L$	0.02--0.52	
嗜酸性粒细胞百分比(EO%)	4.8	%	0.4--8.0	
血小板(PLT)	169	$10^9/L$	125--350	

血小板分布宽度(PDW)	16.1	%	15--17
平均血小板体积(MPV)	11.6	fl	6.0--14.0
血小板压积(PCT)	0.195	%	0.11--0.28
红细胞(RBC)	4.27	10 ¹² /L	3.8--5.1
血红蛋白	133	g/L	115--150
红细胞压积(HCT)	39.9	%	35--45
红细胞平均体积(MCV)	93.4	fl	82--100
平均血红蛋白含量(MCH)	31.1	pg	27--34
平均血红蛋白浓度(MCHC)	333	g/L	316--354
单核细胞绝对值(MO#)	0.12	10 ⁹ /L	0.1--0.60
单核细胞百分比(MO%)	3.4	%	3--10
红细胞分布宽度标准差(RDW-SD)	42.9	fl	35--56
红细胞分布宽度变异系数(RDW-CV)	12.3	%	10.6--16.6
大血小板比率	37.4	%	11--45
大血小板数目	63	10 ⁹ /L	30--90
未成熟粒细胞数目	0.00	10 ⁹ /L	0--999
未成熟粒细胞百分比	0.1	%	0--100
有核红细胞数目	0.000	10 ⁹ /L	0--9999
有核红细胞百分比	0.00	/100WBC	0--9999

***小结:**

白细胞(WBC)偏低(3.43 10⁹/L) 淋巴细胞绝对值(LY#)偏低(1.04 10⁹/L)

操作员：梁可欣 检查日期:2024-08-18 检查医生:陈建国

肾功三项

项目名称	检查结果	单位	参考值	提示
肌酐(CREA)	47.00	umol/L	41--73	
尿酸(UA)	187.00	umol/L	140--340	

尿素测定 (Urea)	3.90	mmol/L	2.6--7.5	
-------------	------	--------	----------	--

***小结:**

未见异常

操作员：乔叶 检查日期:2024-08-18 检查医生:陈建国

空腹血糖

项目名称	检查结果	单位	参考值	提示
葡萄糖(GLU)	4.76	mmol/L	3.89--6.1	

***小结:**

未见异常

操作员：乔叶 检查日期:2024-08-18 检查医生:陈建国

血脂四项

项目名称	检查结果	单位	参考值	提示
动脉硬化指数	2.12		1.31--3.19	
总胆固醇(CHOL)	4.85	mmol/L	2.59--5.2	
甘油三脂(TG)	0.88	mmol/L	0.7--1.7	
低密度脂蛋白(LDL)	2.82	mmol/L	0--4.13	
高密度脂蛋白(HDL)	1.33	mmol/L	0.77--1.55	

***小结:**

未见异常

操作员：乔叶 检查日期:2024-08-18 检查医生:陈建国

人乳头瘤病毒检查 (HPV)

项目名称	检查结果	单位	参考值	提示
HPV 高危亚型 16	阴性(-)		阴性	
HPV 高危亚型 18	阴性(-)		阴性	
HPV 高危亚型 31	阴性(-)		阴性	

HPV 高危亚型 26	阴性(-)		阴性	
HPV 高危亚型 33	阴性(-)		阴性	
HPV 高危亚型 35	阴性(-)		阴性	
HPV 高危亚型 39	阴性(-)		阴性	
HPV 高危亚型 45	阴性(-)		阴性	
HPV 高危亚型 51	阴性(-)		阴性	
HPV 高危亚型 52	阴性(-)		阴性	
HPV 高危亚型 53	阴性(-)		阴性	
HPV 高危亚型 56	阴性(-)		阴性	
HPV 高危亚型 58	阴性(-)		阴性	
HPV 高危亚型 59	阴性(-)		阴性	
HPV 高危亚型 66	阴性(-)		阴性	
HPV 高危亚型 68	阴性(-)		阴性	
HPV 高危亚型 73	阴性(-)		阴性	
HPV 高危亚型 82	阴性(-)		阴性	
HPV 低危亚型 6	阴性(-)		阴性	
HPV 低危亚型 11	阴性(-)		阴性	
HPV 低危亚型 42	阴性(-)		阴性	
HPV 低危亚型 43	阴性(-)		阴性	
HPV 低危亚型 81	阴性(-)		阴性	

***小结：**

未见异常

操作员：祁佳佳 检查日期：2024-08-19 检查医生：康建忠

大同现代医学检验实验室

液基薄层细胞学图文报告

ID: 2024104918

病理号: 097726

姓名: 姚慧

性别: 女

年龄: 42岁

送检科室: 体检科

电话号码: 18635288998

床号:

病历号:

体检号: 2309220547

送检医院: 大同瑞慈康复体检

送检日期: 2024-08-19

末次月经:

送检医生:

采样日期:

报告日期: 2024-08-19

标本满意度: 满意

细胞量: >40%

红细胞:

经期样本:

颈管细胞:

化生细胞:

鳞状细胞:

宫颈柱状细胞:

未见上皮内病变/恶性细胞:

正常范围内:

良性反应性改变:

- 炎性:
- 放疗:
- 妊娠:
- 萎缩性:
- 宫内避孕器:
- 其他:

- 轻度:
- 中度:
- 重度:

病原体: 滴虫感染: 念珠菌感染: 细菌感染:

提示 HPV 感染: 疱疹病毒感染:

鳞状上皮细胞分析:

非典型鳞状细胞:

- 倾向上皮内瘤变:
- 倾向良性反应性改变:
- 不能明确意义(ASC-US):
- 不排除高度病变(ASC-H):

上皮内低度病变: 鳞癌:

上皮内高度病变:

- CIN2:
- CIN3:

腺上皮细胞分析:

非典型腺细胞:

- 宫内膜:
- 来源不明:

非典型腺细胞(宫颈管):

- 倾向原位腺癌:
- 不能明确意义:
- 倾向良性反应性改变:

腺癌:

- 宫颈管:
- 宫内膜:
- 其它:

炎细胞:

- 轻度:
- 中度:
- 重度:

可疑腺癌:

诊断意见: 未见上皮内病变或恶性细胞 (NILM)。

建议:

报告医师: 张荣生

地址: 大同市魏都大道 79 号, 本报告医师签字后有效
咨询: 0352-2830587 4006-122-995

妇科细胞学是筛查项目, 出于技术原因, 可能会有假阴性结果, 本检测仅对来样负责, 如果对结果有疑义, 请在收到报告 7 天内与我们联系。

大同瑞慈康复医院 12导联心电图报告

姚慧 女 42岁

体检号:450661

病床号:

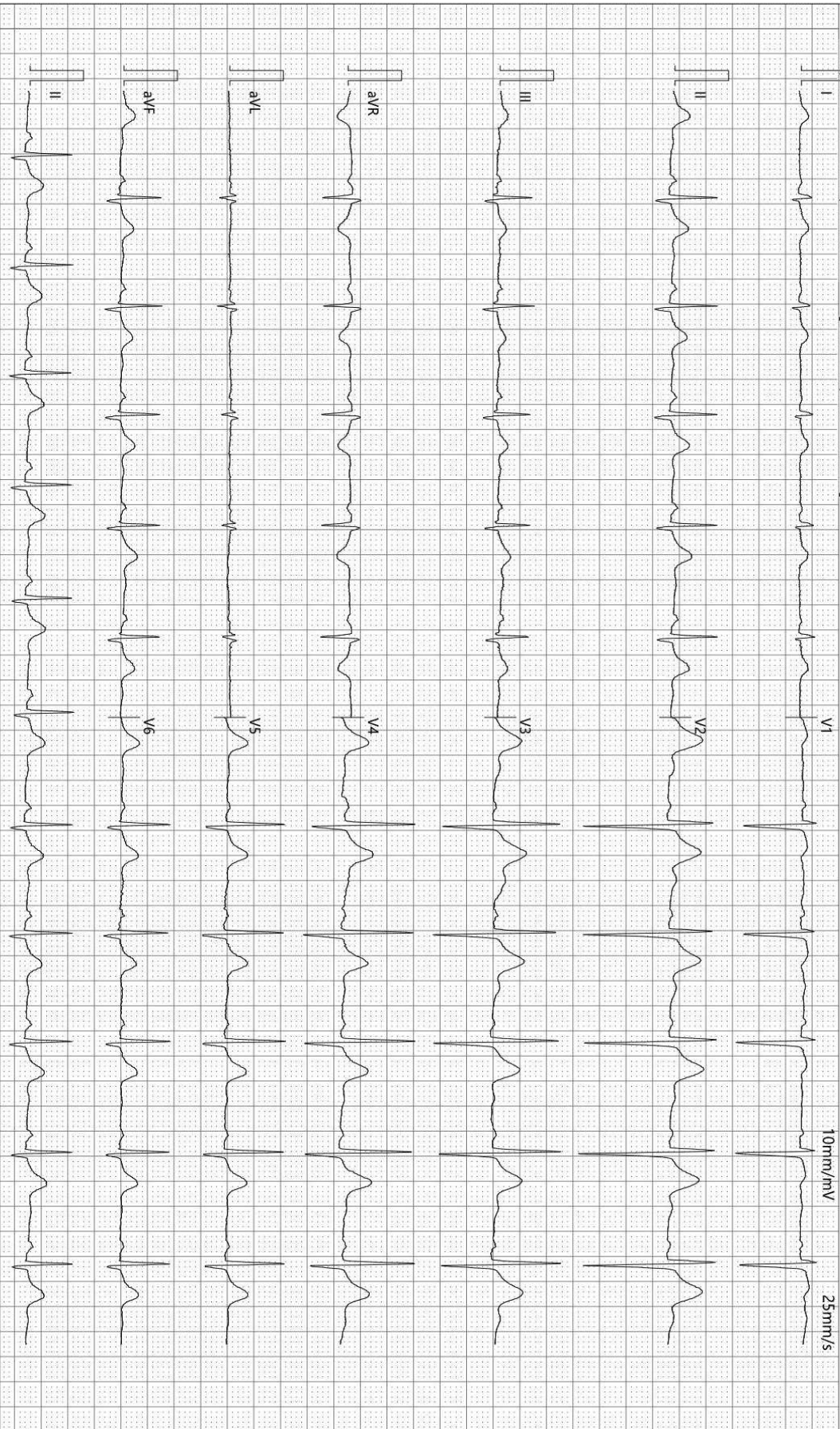
诊断结果:

- 1.窦性心律
- 2.正常心电图

诊断医生:

张之生

HR : 67bpm [60 ~ 100bpm]
 P : 107ms [0 ~ 110ms]
 PR : 159ms [120 ~ 200ms]
 QRS : 91ms [60 ~ 100ms]
 QT/QTc : 380/404ms [320 ~ 440/0 ~ 460ms]
 P/QRS/T : 70/72/61deg. [0 ~ 75/-30 ~ 90/0 ~ 75deg]
 RV5/SV1 : 1.111/1.145mV [0.0 ~ 2.5/0.0 ~ 2.0mV]



检查时间:2024-08-18 09:26:11

诊断时间:2024-08-18 09:36:24

SEMIP V1.90

仅供临床参考

Text




大同瑞慈健康体检

颅内多普勒血流图 (TCD) 检查报告单


姓名: 姚慧 性别: 女 年龄: 42 岁 检查号: 2309220547
 申请科室: 体检科 申请医师: 李菊蓉 检查类型: 颅内血管 床号:

LVA 59mm(深度) PW 2MHz



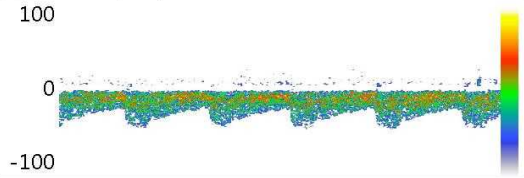
Vs:57.1 Vd:49.7 Vm:52.2
 PI:0.14 RI:0.13 S/D:1.15

RVA 72mm(深度) PW 2MHz



Vs:58.0 Vd:30.6 Vm:39.8
 PI:0.69 RI:0.47 S/D:1.89

BA 62mm(深度) PW 2MHz



Vs:50.1 Vd:27.3 Vm:34.9
 PI:0.65 RI:0.45 S/D:1.83

Vs: Vd: Vm:
 PI: RI: S/D:

Vs: Vd: Vm:
 PI: RI: S/D:

Vs: Vd: Vm:
 PI: RI: S/D:

医生意见

结论: 椎-基底动脉脑血管超声未见异常。

李菊蓉

检查日期: 2024-08-18

本报告单仅提供临床参考

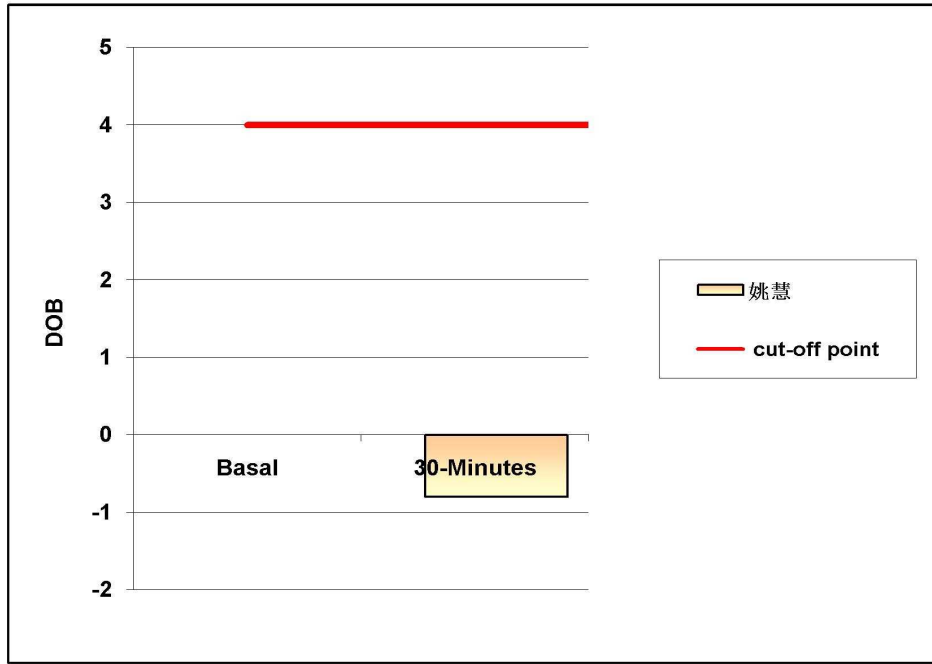
大同瑞慈健康体检

¹³C呼气试验检验报告

患者姓名	姚慧	年龄	42	性别	女
患者 ID	2309220547	日期	2024/8/18	联系电话	
申请医生	曹居杰	科室		住院号	

¹³C呼气试验

Basal DOB
 0.0
30-Minutes -0.8



阳性参考值 (Delta Over Baseline(DOB)):

30分钟的DOB值:	≥	4.0	h.p. - 阳性
	<	4.0	正常

检测结果: DOB= -0.8 阴性

结论: 您本次幽门螺旋杆菌 (h. p.) 检测结果为阴性 (正常)。

检测医生: 曹居杰

大同瑞慈健康体检

骨密度检测报告

患者信息

患者ID: 2309220547
姓名: 姚慧
出生年月日: 1982-6-15

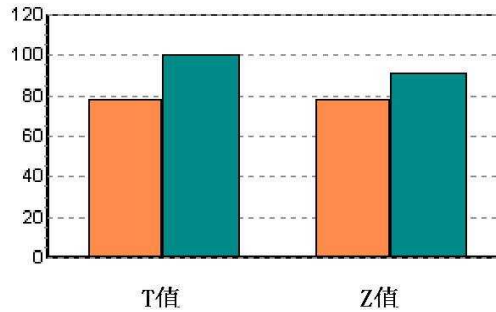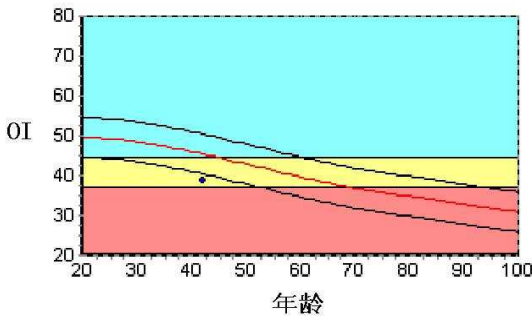
年龄: 42
性别: 女
测定部位(右/左): 右

测定结果

测定日期: 2024-8-18

测试编号: 1/1

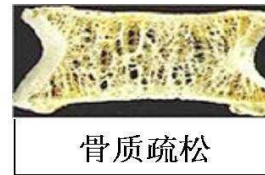
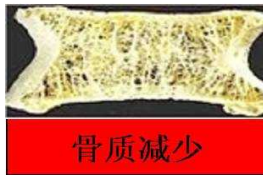
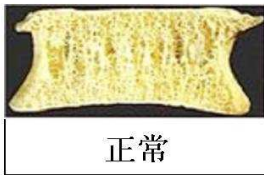
受测者 平均值



数据库: Asia
OI: 38.6
SOS: 1354.0 m/s, BUA: 15.3
T值: -2.20
Z值: -1.35

成人比: 77.8 %
同龄比: 85.1 %
OPR: N/A %

结果分析



注解

以上结论仅供参考

科室:

医生签名:

医院地址 大同瑞慈健康体检
地址 大同市平城区魏都大道79号

联系电话 0352-2824444
操作者 名燕凌

双源 CT 诊断图文报告

流水号: 2309220547

影像号: CT20240818091

姓名: 姚慧

年龄: 42 岁

性别: 女

检查设备: 西门子量子双源 CT

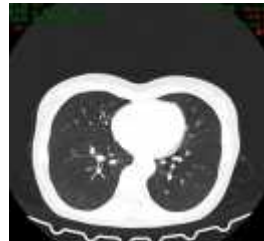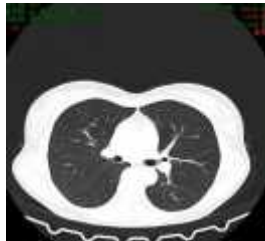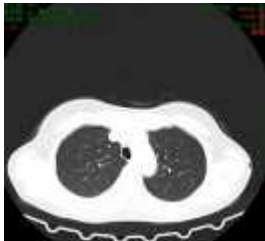体检号: 450661

申请医院: 本院

体检科室: 体检科

检查部位: 肺部双源 CT

经典图像:



影像所见:

胸廓对称, 骨性肋骨完整, 胸壁软组织结构良好, 两肺支气管血管纹理走行分布良好, 支气管束结构清晰, 双肺通气良好。肺门结构未见异常。纵隔无偏移, 段以上支气管通畅。心影及大血管形态结构正常, 纵隔内未见肿大淋巴结。胸膜未见异常。

影像诊断:

胸部未见明显异常

报告医师: 剧艳军

检查日期: 2024-08-19

审核医师: 剧艳军

报告日期: 2024-08-19

超声诊断图文报告

流水号: 2309220547

影像号: 1641684

姓名: 姚慧

年龄: 42 岁

性别: 女

检查设备: Vivid E95

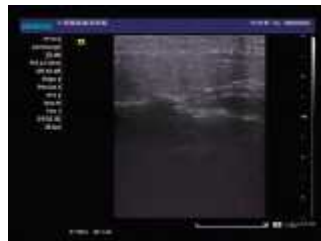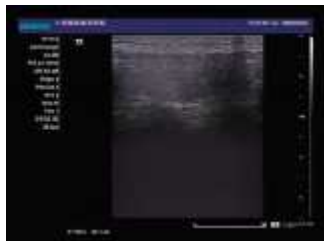体检号: 450661

申请医院: 本院

体检科室: 体检科

检查部位: 甲状腺彩超

经典图像:



影像所见:

甲状腺双侧叶形态正常, 包膜完整, 实质回声均匀, CDFI: 未见异常血流信号。
双侧颈部未见明显肿大淋巴结。

影像诊断:

甲状腺双侧叶未见异常

报告医师: 李菊蓉

检查日期: 2024-08-18

审核医师: 李菊蓉

报告日期: 2024-08-18

超声诊断图文报告

流水号: 2309220547

影像号: 1641687

姓名: 姚慧

年龄: 42 岁

性别: 女

检查设备: Vivid E95

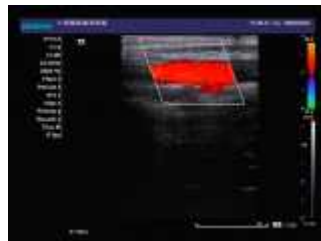
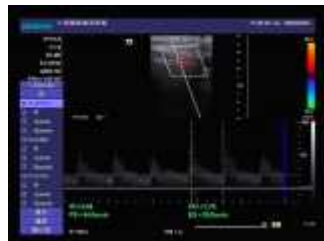
体检号: 450661

申请医院: 本院

体检科室: 体检科

检查部位: 颈部血管彩超

经典图像:



影像所见:

右锁骨下动脉起始处、双侧颈总动脉、颈内、颈外动脉起始段内中膜不增厚, 内壁欠光滑, 管壁未见明确强回声斑。CDFI: 血流充盈好。PW: 频谱形态正常。

双侧椎动脉走行正常, 椎动脉内径正常, 管壁不厚, 管腔内为无回声, CDFI: 血流充盈好。PW: 频谱正常。

	内径 mm	流速 cm/s	RI
左侧椎动脉	3.2	54.9	0.64
右侧椎动脉	3.1	46.6	0.68

影像诊断:

双侧颈动脉、椎动脉未见明显异常

报告医师: 李菊蓉

检查日期: 2024-08-18

审核医师: 李菊蓉

报告日期: 2024-08-18

超声诊断图文报告

流水号: 2309220547

影像号: 1641690

姓名: 姚慧

年龄: 42岁

性别: 女

检查设备: Vivid E95

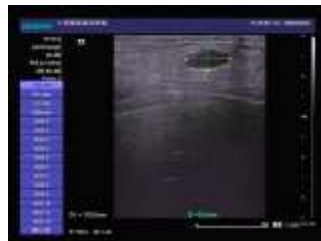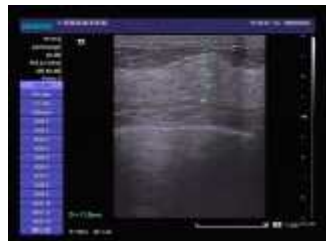体检号: 450661

申请医院: 本院

体检科室: 体检科

检查部位: 乳腺彩超

经典图像:



影像所见:

双侧乳腺腺体层次清晰, 右乳腺体厚 1.2cm, 左乳腺体厚 1.1cm, 乳导管未见扩张, 右乳 6 点位探及大小约 1.1*0.6cm 囊性结节, 边界清, 内透声好, CDFI: 未见异常血流信号。

双侧腋下未见明显肿大淋巴结。

影像诊断:

右乳结节 BI-RADS 2 级 定期复查

报告医师: 李菊蓉

检查日期: 2024-08-18

审核医师: 李菊蓉

报告日期: 2024-08-18

超声诊断图文报告

流水号: 2309220547

影像号: 1641699

姓名: 姚慧

年龄: 42 岁

性别: 女

检查设备: Vivid E95

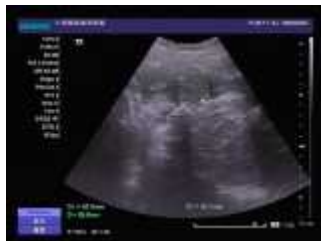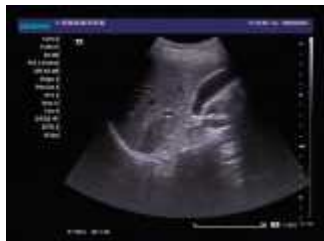体检号: 450661

申请医院: 本院

体检科室: 体检科

检查部位: 全腹彩超

经典图像:



影像所见:

肝脏大小形态正常, 包膜光滑完整, 实质回声均匀, 肝内管道系统走行清晰, 门静脉及肝内胆管不扩张。

胆囊大小形态正常, 壁不厚、光滑, 囊内透声好, 肝外胆管不扩张。

胰腺大小形态正常, 实质回声均匀, 主胰管不扩张。

脾脏大小形态正常, 实质回声均匀, 脾门静脉不宽。

双肾大小形态正常, 皮髓质分界清晰, 集合系统未见分离, 双侧输尿管未见扩张。

膀胱充盈佳, 未见明显异常。

后位子宫, 大小约 4.4*4.2*4.4cm, 肌壁回声欠均匀, 后壁回声粗糙, 内膜线清晰, 厚 0.7cm, 宫颈厚约 3.0cm, 双侧附件区未见异常。

影像诊断:

肝、胆、脾、胰、双肾、子宫、双侧附件区未见明显异常

报告医师: 李菊蓉

检查日期: 2024-08-18

审核医师: 李菊蓉

报告日期: 2024-08-18



大同市医学影像研究中心

注: 本报告仅供临床医生参考!

地址: 大同市魏都大道 79 号。若有疑问, 请致电: 0352---2830580