



2309220546

大同瑞慈健康体检

报 告 册

体检编号	450660	工号	45
姓名	彭立峰		
性别	男	年龄	43岁
单位	中国银行大同分行		
部门	中国银行大同分行		
联系电话	15513787895		
体检日期	2024-09-03		

尊敬的彭立峰先生您好！

首先，瑞慈健康体检全体员工欢迎您的光临，并对您的信任表示衷心的感谢！

您于 2024-09-03 （体检编号：450660）完成健康检查，本机构的各科医生已根据您的体检项目及结果，汇总成此份健康体检报告，并经总检医生审核。据此提出对您健康状况的综合分析及建议。

瑞慈健康体检倡导“大健康、大康复”，提出“健康是第一财富（Rich）”的人文理念。希望您仔细阅读并妥善地保管此份健康体检报告，并认真关注报告中的提示与建议，若您对报告内容有任何疑问，可直接与瑞慈健康体检客服部联系，进一步咨询。

健康体检咨询电话：**0352-2824444**

客户服务咨询电话：**0352-2830597**

400-6112995

瑞慈健康体检报告由下列内容组成：

第一部分：主检报告

第二部分：分科分项结果

第三部分：检验报告

第四部分：附表

主检报告

检查综述

- 【身高、体重、血压】（1）体重指数 27.64：超重 （2）血压 160/87：本次测量收缩期血压偏高
- 【内科】（1）高血压
- 【眼科】（1）左眼视力下降 （2）右眼视力下降 （3）晶状体：双眼白内障
- 【肝功七项】丙氨酸氨基转移酶(ALT)偏高(64.00 U/L)
- 【尿液分析+尿沉渣】白细胞尿偏高(24 个/u1) 粘液丝偏高(14 /HP) 尿白细胞(LEU) 1+
- 【肺部双源 CT】两肺下叶间质改变 冠状动脉硬化性改变，进一步检查
- 【心电图】1. 窦性心律 2. T波平坦
- 【心脏彩超】1. 主动脉瓣少量反流 2. 左室舒张功能减低
- 【甲状腺彩超】甲状腺左侧叶结节 TI-RADS III 级 定期复查
- 【颈部血管彩超】右锁骨下动脉起始处斑块形成
- 【全腹彩超】轻度脂肪肝
- 【骨密度检查】骨质减少
- 【口腔科】（1）右下第一磨牙 牙体缺损 （2）牙龈色红，探之出血 （3）牙周：牙结石

医生建议

【超重】：

(1) 体重指数是判断体重超标或偏低的主要指标。体重是反映和衡量一个人健康状况的重要标志之一，过胖和过瘦都不利于健康，身高体重不协调也不会给人以美感。体重的变化，还会直接反映身体长期的热量平衡状态。

(2) 当需要比较及分析一个人的体重对于不同身高的人所带来的健康影响时，体重指数是一个中立而可靠的指标。其主要适用于需要体重测试、体型肥胖和全身检查的人群。

(3) 体重指数（BMI）是世界卫生组织推荐的国际统一使用的肥胖分型标准，也是目前国际上常用的衡量人体胖瘦程度以及是否健康的一个标准，其计算方式为： $BMI = \text{体重（千克）} / \text{身高（米} \times \text{米）}$ 。成人的标准值是 BMI 18.5-23.9 之间。低于 18.5 为体重指数偏低；高于 23.9 则为体重指数偏高。

(4) 一般表现为体重超重或肥胖，超重及肥胖会出现一系列代谢性疾病，如高血压、高血糖、高血脂、高尿酸血症等，所以体重指数偏高者一定要注意控制体重。

(5) 合理控制饮食，食品多样化，食物纤维可适量增加，饮食规律，避免暴饮暴食，低盐、低脂饮食为主，减少高热量食物的摄入。

(6) 加强体育锻炼，每天最少保持 30 分钟的中等强度运动。鼓励每天至少快步走 6000 步比较健康。肥胖患者不适合较剧烈的运动，会加重膝关节的负担，可以选择游泳、划船等对膝关节负荷较小的运动。

(7) 定期检查血糖、血脂、肝功、肝脏 B 超等，积极治疗基础性疾病。

(8) 减少热量摄取及增加热量消耗。强调以健康行为、饮食、运动为主的综合治疗。

【本次测量收缩期血压偏高】：

(1) 所谓单纯收缩期高血压，顾名思义是指一个人的舒张压（即低压）不高，仅仅是收缩压（即高压）超过正常范围。

(2)单纯收缩期高血压标准为收缩压在 140mmHg 以上，舒张压为 90mmHg 以下。如果收缩压在 140-149mmHg，又称单纯收缩期临界高血压。由于单纯收缩期高血压大部分发生在 60 岁以上的老年人，故又称老年单纯收缩期高血压。

(3)当病人患动脉硬化、甲状腺功能亢进、主动脉关闭不全、体循环动静脉瘘、动脉导管未闭及原因不明的高动力循环状态时，也常伴有收缩期高血压，但这些不包括在单纯收缩期高血压范围内。

(4)劳逸结合，保持良好身心状态。避免各种诱因：如情绪低落、紧张等。改进生活方式，适当低盐、低脂、低胆固醇饮食，戒烟酒。必要时心血管专科诊治，定期复诊。

(5)平时应低盐（每天 5~10g）、低脂饮食（少吃动物脂肪与内脏）；忌烟限酒。遵照医嘱坚持服药，定期测量血压，宜控制在 140/90mmHg 以下，若合并有糖尿病和肾病，要把血压控制在 130/80mmHg 以下。

(6)血压到正常水平时，说明此时选用的降压药和治疗方案基本合适，但并不意味着高血压已被“治愈”，应坚持治疗。若盲目自行停药或间断服药，常会使血压波动很大，而加重心、脑、肾和血管的损害。

【高血压】：

(1)高血压是指收缩期和（或）舒张期动脉血压高于正常，并连续三次不同日测量，血压都高于正常标准，可确定患高血压病。

(2)高血压的发病与遗传、精神过度紧张、肥胖、吸烟、酗酒、嗜盐等因素有关。血压持久增高，可导致心、脑、肾等脏器的损害。

(3)原发性高血压由于目前原因不明（部分与遗传有关），须终身服药降压。高血压主要危害心、脑血管和肾脏。一旦确诊“高血压”就要终生服药。

(4)平时应低盐（每天 5~10g）、低脂饮食（少吃动物脂肪与内脏）；忌烟限酒。遵照医嘱坚持服药，定期测量血压，宜控制在 140/90mmHg 以下，若合并有糖尿病和肾病，要把血压控制在 130/80mmHg 以下。

(5)血压到正常水平时，说明此时选用的降压药和治疗方案基本合适，但并不意味着高血压已被“治愈”，应坚持治疗。若盲目自行停药或间断服药，常会使血压波动很大，而加重心、脑、肾和血管的损害。

(6)建议您密切关注血压，保持心情舒畅，劳逸结合，适量运动，控制体重，避免过度劳累、情绪激动等。改进生活方式，适当低盐、低脂、低胆固醇饮食，戒烟酒。必要时心血管专科诊治。

【左眼视力下降】：

(1)视力下降是由角膜白斑或角膜炎、晶状体混浊、眼底疾病、屈光不正等原因引起，建议眼科诊断治疗。

【右眼视力下降】：

(1)视力下降是由角膜白斑或角膜炎、晶状体混浊、眼底疾病、屈光不正等原因引起，建议眼科诊断治疗。

【白内障】：

(1)白内障的主要表现就是晶状体混浊。老化、遗传、代谢异常、外伤、辐射、中毒和局部营养不良等可引起晶状体囊膜损伤，使其渗透性增加，丧失屏障作用，或导致晶状体代谢紊乱，使晶状体蛋白发生变性，形成混浊。

(2)白内障主要表现为视力渐行性下降，多发生于 40 岁以后。

(3)日常生活中预防眼外伤，避免过度视力疲劳。加强营养，忌烟、酒，积极治疗其他眼病。配戴抗紫外线眼镜，保持心情舒畅。

(4)定期往眼科复查，必要时眼科治疗。

【丙氨酸氨基转移酶(ALT)偏高】：

(1)丙氨酸氨基转移酶主要存在于肝细胞内，还分布在心肌、骨骼肌、肾脏等部位。肝脏轻度损伤就可能引起肝细胞膜破坏，导致丙氨酸转氨酶释放入血，是肝细胞损害的敏感指标，其增高的程度与肝细胞被破坏的程度成正比。

(2)丙氨酸氨基转移酶具有临床意义的升高一般要大于正常值的 2-3 倍。如果是生理性的升高多是由于剧烈运动、熬夜、饮酒、感冒、过量食用油腻食物后，致使丙氨酸氨基转移酶轻度升高。

(3)丙氨酸氨基转移酶病理性升高多由于病毒性肝炎、肝硬化、酒精肝、药物性肝病、脂肪肝、胆囊炎等疾病造成，除了肝胆疾病外，心脏疾病、骨骼疾病等，也可使丙氨酸氨基转移酶升高。

(4)发现了丙氨酸氨基转移酶升高，排除生理性的原因外，如果超过正常值的两倍，则需要明确升高的原因。首先完善彩超、各型肝炎病毒等检查，如果经复查仍偏高者，应前往消化内科咨询，结合临床治疗。

(5)平时生活中应清淡饮食、戒烟限酒、避免劳累，多食新鲜果蔬，尤其是富含V-C的水果蔬菜。

【粘液丝偏高】：

- (1)尿常规中粘液丝是由尿路中细胞分泌出来的，在有尿路感染时分泌会明显增多，且伴有炎症细胞的出现。
- (2)粘液丝偏高，可分为生理性偏高和病理性偏高两种，生理性偏高一般是由于喝水较少导致的尿液浓缩，一般在喝水后就能达到稀释的效果。
- (3)病理性的粘液丝偏高是由于泌尿系炎症或者是前列腺炎导致的，需要注意观察，多喝水，同时有白细胞等炎症细胞增多时，应及时服用抗感染药物治疗。如果仅有粘液丝的增多而没有白细胞等炎症细胞增多时，尿路有炎症的可能性不大。
- (4)建议平时饮食注意清淡，多喝水，少吃油腻和辛辣的食物，要注意个人清洁卫生，勤洗阴部，注意休息。

【尿白细胞(LEU)1+】：

- (1)建议泌尿外科诊断治疗。

【白细胞尿偏高】：

- (1)白细胞尿偏高，一般提示为泌尿系感染，白细胞数目跟感染的程度相关，细菌感染的程度越重，白细胞数目增加的越高。建议往泌尿外科诊断治疗。

【两肺下叶间质改变】：

- (1)建议呼吸内科诊断治疗。

【冠状动脉硬化性改变】：

- (1)建议心血管内科诊断治疗。

【T波平坦】：

- (1)建议心血管内科定期复查。

【左室舒张功能减低】：

- (1)左心室舒张功能是指心肌弹性减低，心脏泵血功能减退。其引起原因，一是随着年龄的增长，心肌组织退行性变。其二是由于冠心病、高血压等慢性心肌病变。一般来说没有原发病变及年龄偏大的人员又无症状，不需要特殊处理，建议心内科结合临床考虑。

【主动脉瓣少量反流】：

- (1)主动脉根部退行性变，会导致主动脉瓣关闭不全的现象，从而形成轻度返流。在很多人中，没有临床症状，只有在做心脏彩超时发现。一般不需要治疗，建议定期复查，必要时心内科结合临床考虑。

【甲状腺左侧叶结节】：

- (1)甲状腺结节是一种常见的甲状腺疾病，很多甲状腺疾病可表现为结节，如可由甲状腺退行性变、炎症、自身免疫性及新生物等多种病变所致。甲状腺结节在各个年龄段的男女人群中均可见到，但中年女性中较多。
- (2)甲状腺结节分良性和恶性两大类，良性的占绝大多数，恶性者不足1%，判断甲状腺结节的良恶主要依靠病史、体格检查、放射性核素扫描、穿刺细胞学检查。
- (3)建议往外科就诊，进一步检查，明确诊断，结合临床诊治并定期复查。

【右锁骨下动脉起始处斑块形成】：

- (1)颈动脉斑块是动脉硬化后，血管里面的垃圾沉淀在血管壁形成。斑块又分为硬斑和软斑两种。硬斑比较稳定，不容易脱落，软斑不稳定，容易破裂脱落，从而形成血管栓塞。
- (2)建议：1.减低胆固醇水平。2.减低高血糖、高血压等高危因素，将血压、血糖控制在理想水平。3.积极进行生活干预，控制饮食，改善饮食结构，适量增加运动，戒烟限酒。4.必要时药物治疗。

【轻度脂肪肝】：

- (1) 脂肪肝是指肝脏被脂肪浸润，为一种多病因引起的获得性疾病。
- (2) 脂肪肝是以肝细胞脂肪变性和脂肪蓄积为病理特征，最常见易患因素有超重或肥胖、进食油腻食物、高脂血症（尤其甘油三酯升高）、营养失调（营养过量或不足）、饮酒、高脂血症、少运动、糖耐量异常、减肥造成体重急剧下降、营养不良、中毒和药物等。
- (3) 当肝内脂类（主要为甘油三酯）含量超过肝重的 5% 时为脂肪肝。脂肪肝是一个常见的临床现象，不是一个独立性的疾病。
- (4) 值得注意的是，过多的脂肪在肝组织、肝细胞内浸润，引起肝细胞肿大，严重可致肝硬化。脂肪肝是可逆性的，合理饮食、运动及治疗后可恢复。
- (5) 合理控制饮食，控制总摄入量，低盐、低脂和低糖类饮食，少吃动物内脏，多吃蔬菜水果；
- (6) 控制危险因素，如控制体重、改善胰岛素抵抗、调整血脂紊乱，戒酒、戒烟，坚持长期有氧运动，加强体育锻炼；
- (7) 定期复查腹部彩超、血脂、肝功能。

【骨质减少】：

- (1) 骨质减少是指以单位体积内骨组织量减少为特点的代谢性骨病变，表示骨骼密度低于正常水平，因为骨骼密度是测量骨骼强度的指标。骨质减少是一种渐进的形式，但能够反映骨骼状况。骨质减少是骨质疏松的前兆，其发展到严重程度就是骨质疏松。
- (2) 骨骼随着年龄的增长，细胞活跃程度会逐渐降低，并且年龄增长后，体内性激素水平会逐渐下降，钙、锌、维生素 D 等微量元素吸收不足，导致骨质减少。此外，如果缺乏运动、过度挑食、偏食等情况，也会影响机体对微量元素的吸收，进而导致骨质减少。
- (3) 骨质减少在临床上多见于孕妇和中老年人群，孕妇因为胎儿生长发育需要钙质，骨质会出现减少；中老年人群因为年龄增长也会出现钙质的流失。
- (4) 此外，女性绝经期后雌激素分泌会明显下降导致破骨细胞活跃，引起骨量丢失而出现骨质减少；甲状腺、甲状旁腺功能亢进等继发性疾病也可导致骨质减少。
- (5) 临床上常用双能 X 线骨密度测量作为测量骨质流失的一种方法，其测量骨密度主要是在脊柱、髋关节等部位；跟骨的定量超声也可用于普通筛查，其方法费用低、便携且无电离辐射。
- (6) 定期复查骨密度，每年做一次骨密度的检测。如果骨质继续减少，就需要药物的治疗（如钙尔奇 D、骨化三醇等）。
- (7) 经常晒太阳或补充维生素 D。加强体育锻炼，多参加户外运动。补钙，钙含量多的食品主要见于海产品、牛奶、豆腐、豆浆、酸奶、芝麻、绿色蔬菜等，到了五十岁以后最好口服钙片，以促进钙的吸收。

【牙结石】：

- (1) 牙结石又称牙石，是沉积在牙齿或修复体表面上已经钙化或正在钙化的菌斑或软垢。其开始时是软的，会因逐渐的钙化而变硬。它是由 75% 的磷酸钙，15-25% 的水、有机物、磷酸锰、矿酸钙及微量的钾、钠、铁所构成，并呈现出黄色、棕色或者黑色。
- (2) 牙结石通常存在于唾液腺开口处的牙齿表面（例如：下颚前牙的舌侧表面，上颚后牙的颊侧表面）和牙齿的颈部，以及口腔粘膜运动不到的牙齿表面等处。
- (3) 牙结石形成后，可伴随牙龈出血、牙龈萎缩、口臭等症状。
- (4) 牙结石是牙周病的重要病因，它会不断刺激牙周组织，并且压迫牙龈，影响血液循环，造成牙周组织的细菌感染，形成牙周囊袋，此后更易使食物残渣、牙菌斑、牙结石等的堆积，最终牙周支持组织全部破坏，导致牙齿松动，以至于不得不拔除牙齿。
- (5) 早晚刷牙、饭后漱口是防治牙结石形成的最重要措施。应采取正确的竖刷牙法和巴氏刷牙法，纠正横刷牙法。
- (6) 多吃富有维生素的粗纤维食物，如肉、蛋、各种蔬菜和水果，充分咀嚼以利于牙面清洁。少吃甜食及黏性很强的食物，不吃零食。
- (7) 建议每半年进行一次口腔健康检查，每年进行 2-3 次全口超声波洁牙术，使牙面、牙颈部经常处于洁净状态。

【牙龈色红，探之出血】：

- (1) 牙龈的这种情况一般是由于牙结石导致的牙龈局部发炎。

(2) 必须坚持每天认真和合理刷牙（采用竖刷牙），彻底清除牙菌斑。要经常检查口腔，保持口腔卫生，防止牙龈出血。

(3) 正确的刷牙方法是：顺着牙齿长轴方向，上牙向下刷，下牙往上刷，每个牙面都要刷到，这样刷牙不仅能把牙刷干净而且对牙龈起到按摩作用，促进牙龈的血液循环。

(4) 建议每半年进行一次口腔健康检查，每年进行 2-3 次全口超声波洁牙术，使牙面、牙颈部经常处于洁净状态。

(5) 注意口腔清洁卫生，养成早晚刷牙，饭后漱口的良好习惯。

(6) 及时治疗牙龈炎，防止炎症侵犯深部牙周组织，形成牙周炎。

(7) 养成清晨排便习惯。进餐要规律，细嚼慢咽，多食蔬菜，如胡萝卜、菠菜、木耳。适量进食水果，如山楂、苹果。男性少抽烟少喝酒。

【牙体缺损】：

(1) 牙体缺损是指由于各种原因引起的牙体硬组织不同程度的外形和结构的破坏和异常，表现为牙体失去了正常的生理解剖外形，造成正常牙体形态、咬合及邻接关系的破坏。

(2) 牙体缺损最常见的原因是龋病，其次是牙外伤、磨损、楔状缺损、酸蚀和牙齿发育畸形等。

(3) 牙体表浅缺损可能无明显症状，如缺损累及牙本质层或牙髓，可出现牙髓刺激症状甚至出现牙髓炎症、坏死及根尖周病变等。

(4) 牙体缺损如发生在邻面，会破坏正常邻接关系，造成食物嵌塞，引起局部牙周组织炎症，并可能发生邻牙倾斜移位，影响正常的咬合关系。

(5) 牙体缺损一般情况下可以采用充填法进行治疗。如牙体缺损过大，则需要采用嵌体、贴面、全冠等方式修复。

(6) 平时应注意龋病的预防及治疗，避免咬太硬的食物，饭后漱口，选择软毛牙刷采用竖刷牙法，每年进行 2-3 次全口超声波洁牙术，每半年进行一次口腔健康检查。

汇总医生： 樊兴国

主检日期： 2024-09-04

主检医生：

分科结果

身高、体重、血压

项目名称	检查结果	项目名称	检查结果
身高	168cm	体重	78kg
血压	160/87mmHg		

*小结：

(1) 体重指数 27.64：超重

(2) 血压 160/87：本次测量收缩期血压偏高

操作员：赵婉如

检查日期：2024-09-03

检查医生：名燕凌

内科

项目名称	检查结果	项目名称	检查结果
心率	64 次/min	心律	齐
心脏杂音	无	心界	正常
肺部	正常	呼吸音	呼吸音清
啰音	未闻及	叩诊	叩诊呈清音
腹部触诊	腹部平软	发育	正常
肝胆	肋下未触及	脾脏	肋下未触及
双肾	无叩击痛	肠鸣音	正常
营养	良好	神经系统	正常
生理反射	生理反射存在	病理反射	病理反射未引出
颅神经	正常	运动功能	正常
深浅感觉	正常	其它	无异常发现
既往史	高血压		

*小结：

(1) 高血压

操作员：名燕凌

检查日期：2024-09-03

检查医生：名燕凌

外科（男）

项目名称	检查结果	项目名称	检查结果
皮肤	正常	甲状腺	无肿大
脊椎	无畸形	浅表淋巴结	无肿大
肛门	拒检	前列腺	未检
泌尿外生殖器	正常	四肢关节	未见异常
腹股沟	未见异常	足背动脉	正常
紫绀	无	色素沉着	无
脱毛	无	脱色	无
浮肿	无	皮下结节	无
头颅	正常	颈部	正常
乳腺	正常	脊柱	正常
直肠	未检	皮肤黄疸	无
四肢	活动正常	其他	无

*小结:

未见异常

操作员：魏利平

检查日期:2024-09-03

检查医生：魏利平

眼科

项目名称	检查结果	项目名称	检查结果
视力(左)	0.5	视力(右)	0.6
辨色力	正常	眼睑	正常
结膜	正常	泪器	正常
角膜	正常	虹膜	正常
瞳孔	正常	晶状体	双眼白内障
玻璃体	正常	眼底	未见异常

*小结:

(1) 左眼视力下降

(2) 右眼视力下降

(3) 晶状体：双眼白内障

操作员：田野青 检查日期：2024-09-03 检查医生：田野青

耳鼻喉科

项目名称	检查结果	项目名称	检查结果
听力(左)	正常	听力(右)	正常
外耳道	正常	鼓膜	正常
鼻窦	正常	鼻中隔	正常
鼻腔	正常	扁桃体	无肿大
嗅觉	正常	咽喉	正常

***小结：**

未见异常

操作员：周留根 检查日期：2024-09-03 检查医生：周留根

口腔科

项目名称	检查结果	项目名称	检查结果
唇颊	正常	齿	右下第一磨牙&牙体缺损
牙龈	牙龈色红，探之出血	牙周	牙结石II度
舌腭	正常	腮腺	正常
颌下腺	正常	颞下颌关节	正常

***小结：**

(1) 右下第一磨牙 牙体缺损

(2) 牙龈色红，探之出血

(3) 牙周：牙结石

姓名：彭立峰 性别：男 年龄：43 登记流水：2309220546 体检日期：2024-09-03

操作员：龚富生 检查日期:2024-09-03 检查医生：龚富生

检验报告

血流变

项目名称	检查结果	单位	参考值	提示
全血粘度高切 200/s	4.31	mpas	3.53--4.65	
全血粘度中切 100/s	4.63	mpas	3.6--4.9	
全血粘度中切 50/s	5.09	mpas	4.7--5.9	
全血还原粘度高切	6.16	mpas	3.66--8.48	
全血还原粘度低切	39.41	mpas	31.8--50.2	
血浆粘度	1.48	mpas	1.26--1.70	
血沉(ESR)	6.10	mm/h	0--15	
红细胞压积	0.46	L/L	0.40--0.50	
红细胞聚集指数	4.55		3.79--6.05	
红细胞变形指数	0.76		0.51--1.02	
红细胞刚性指数	4.16		2.15--6.73	
血沉方程 K 值	25.79	mm/h	0--77	
全血粘度 1/s	19.61	mpas	17.6--21.3	
全血高切相对指数	2.91		2.08--3.69	
全血低切相对指数	13.25		10.37--16.94	

*小结:

未见异常

操作员：梁可欣 检查日期:2024-09-03 检查医生:陈建国

尿液分析+尿沉渣

项目名称	检查结果	单位	参考值	提示
白细胞尿	24	个/ul	0--13	↑
上皮细胞(EC)	0	/HP	0--28	
管型(CAST)	0	个/ul	0--1	

霉菌(尿)	0	/HP	0--0	
结晶	0	/HP	0--10	
透明度(CLA)	清亮			
胆红素(BIL)	-		阴性	
隐血(ERY)	-		阴性	
小圆上皮细胞(SRC)	0	个/ul	0--0	
维生素 C	-		阴性	
异常红细胞	3	个/ul	0--3	
红细胞(正常)	0	个/ul	0--6	
鳞状上皮细胞	0	个/ul	0--0	
粘液丝	14	个/ul	0--0	↑
颜色(Colour)	淡黄色			
尿葡萄糖(GLU)	-		阴性	
酮体(KET)	-		阴性	
比重(SG)	1.025		1.003--1.030	
酸碱度(PH)	6.0		4.5--8.0	
尿蛋白质(PRO)	-		阴性	
尿胆原(URO)	-		阴性	
亚硝酸盐(NIT)	-		阴性	
红细胞(尿)(RBC)	3	个/ul	0--6	
尿白细胞(LEU)	1+		阴性	

***小结:**

白细胞尿偏高(24 个/ul) 粘液丝偏高(14 /HP) 尿白细胞(LEU)1+

操作员: 黄璐瑶 检查日期:2024-09-03 检查医生:陈建国

肝功七项

项目名称	检查结果	单位	参考值	提示
总蛋白(T PROT)	69.3	g/L	65--85	

白蛋白(ALB)	42.30	g/L	40--55	
球蛋白(GLB)	27.00	g/L	15--35	
白蛋白/球蛋白(ALB/GLB)	1.57		1.0--2.5	
总胆红素(TBIL)	17.00	umol/L	0--26	
丙氨酸氨基转移酶(ALT)	64.00	U/L	9--50	↑
门冬氨酸氨基转移酶(AST)	31.00	U/L	15--40	

***小结:**

丙氨酸氨基转移酶(ALT)偏高(64.00 U/L)

操作员：刘慧芳 检查日期:2024-09-03 检查医生:陈建国

心肌酶谱

项目名称	检查结果	单位	参考值	提示
乳酸脱氢酶(LDH)	159.00	U/L	120--250	
肌酸激酶(CK)	76.00	U/L	50--310	
肌酸激酶同工酶(CK-Mb(M))	7	U/L	0--25	
高敏肌钙蛋白(Tnl)	2.50	pg/ml	0--46.47	

***小结:**

未见异常

操作员：刘慧芳 检查日期:2024-09-03 检查医生:陈建国

血常规（五分类）

项目名称	检查结果	单位	参考值	提示
白细胞(WBC)	4.47	10 ⁹ /L	3.5--9.5	
淋巴细胞绝对值(LY#)	1.10	10 ⁹ /L	1.1--3.2	
淋巴细胞百分比(LY%)	24.6	%	20--50	
中性粒细胞绝对值(GR#)	2.77	10 ⁹ /L	1.8--6.3	
中性粒细胞百分比(GR%)	62.0	%	40--75	

嗜碱性粒细胞绝对值(BA#)	0.04	10 ⁹ /L	0--0.06
嗜碱性粒细胞百分比 (BA%)	0.9	%	0--1.0
嗜酸性粒细胞绝对值(EO#)	0.24	10 ⁹ /L	0.02--0.52
嗜酸性粒细胞百分比 (EO%)	5.3	%	0.4--8.0
血小板(PLT)	158	10 ⁹ /L	125--350
血小板分布宽度(PDW)	16.2	%	15--17
平均血小板体积(MPV)	10.4	fl	6.0--14.0
血小板压积(PCT)	0.164	%	0.11--0.28
红细胞(RBC)	5.13	10 ¹² /L	4.3--5.8
血红蛋白	154	g/L	130--175
红细胞压积(HCT)	46.1	%	40--50
红细胞平均体积(MCV)	90.0	fl	82--100
平均血红蛋白含量(MCH)	30.0	pg	27--34
平均血红蛋白浓度(MCHC)	334	g/L	316--354
单核细胞绝对值(MO#)	0.32	10 ⁹ /L	0.1--0.60
单核细胞百分比(MO%)	7.2	%	3--10
红细胞分布宽度标准差 (RDW-SD)	40.7	fl	35--56
红细胞分布宽度变异系数 (RDW-CV)	12.1	%	10.6--16.6
大血小板比率	28.1	%	11--45
大血小板数目	45	10 ⁹ /L	30--90
未成熟粒细胞数目	0.00	10 ⁹ /L	0--999
未成熟粒细胞百分比	0.1	%	0--100
有核红细胞数目	0.000	10 ⁹ /L	0--9999
有核红细胞百分比	0.00	/100WBC	0--9999

***小结:**

未见异常

操作员：黄璐瑶 检查日期：2024-09-03 检查医生：陈建国

肾功三项

项目名称	检查结果	单位	参考值	提示
肌酐(CREA)	58.00	umol/L	57--97	
尿酸(UA)	408.00	umol/L	200--420	
尿素测定 (Urea)	4.20	mmol/L	3.1--8.0	

***小结：**

未见异常

操作员：刘慧芳 检查日期：2024-09-03 检查医生：陈建国

空腹血糖

项目名称	检查结果	单位	参考值	提示
葡萄糖(GLU)	4.91	mmol/L	3.89--6.1	

***小结：**

未见异常

操作员：刘慧芳 检查日期：2024-09-03 检查医生：陈建国

血脂四项

项目名称	检查结果	单位	参考值	提示
动脉硬化指数	2.20		1.31--3.19	
总胆固醇(CHOL)	4.22	mmol/L	2.59--5.2	
甘油三脂(TG)	1.69	mmol/L	0.7--1.7	
低密度脂蛋白(LDL)	2.02	mmol/L	0--4.13	
高密度脂蛋白(HDL)	0.92	mmol/L	0.77--1.55	

***小结：**

未见异常

操作员：刘慧芳 检查日期：2024-09-03 检查医生：陈建国

大同瑞慈康复医院 12导联心电图报告

彭立峰 男 43岁 体检号:450660

病床号:

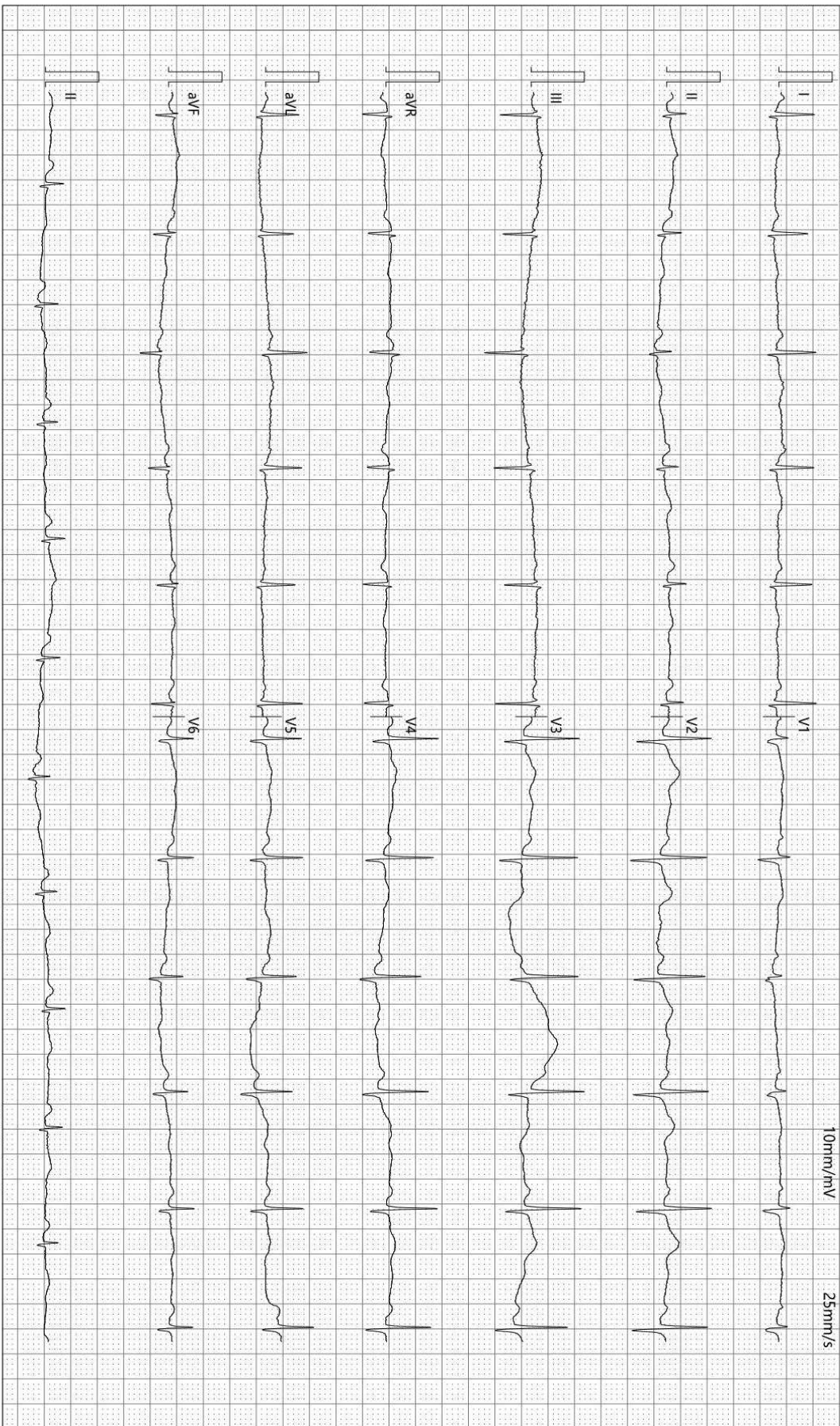
诊断结果:

- 1.窦性心律
- 2.T波平坦

诊断医生:

张之生

HR : 63bpm [60~100bpm]
 P : 121 ↑ ms [0~110ms]
 PR : 178ms [120~200ms]
 QRS : 76ms [60~100ms]
 QT/QTc : 428/441ms [320~440/0~450ms]
 P/QRS/T : 50/-28/-34 ↓ deg. [0~75/-30~90/0~75deg]
 RV5/SV1 : 0.693/0.335mV [0.0~2.5/0.0~2.0mV]



检查时间:2024-09-03 09:09:36

诊断时间:2024-09-03 09:13:15

SEMIP V1 90

仅供临床参考

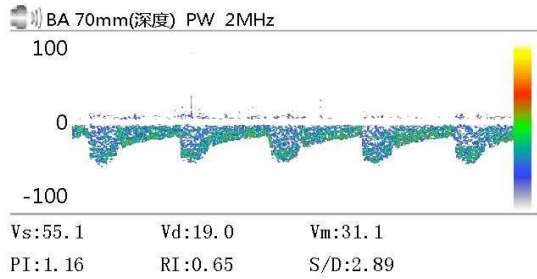
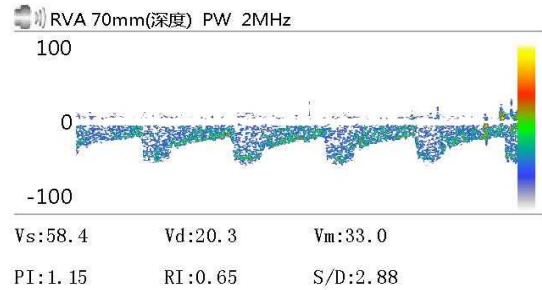
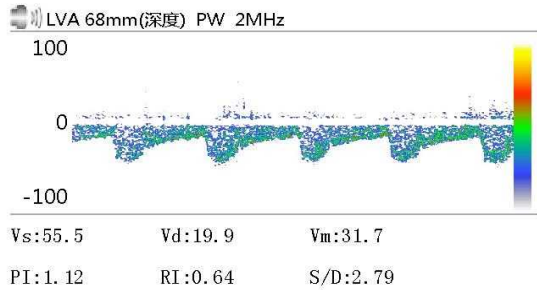
Text



大同瑞慈健康体检

颅内多普勒血流图 (TCD) 检查报告单

姓名: 彭立峰 性别: 男 年龄: 43 岁 检查号: 2309220546
 申请科室: 体检科 申请医师: 李菊蓉 检查类型: 颅内血管 床号:



Vs: Vd: Vm:
 PI: RI: S/D:

Vs: Vd: Vm:
 PI: RI: S/D:

Vs: Vd: Vm:
 PI: RI: S/D:

医生意见

结论: 椎-基底动脉脑血管超声未见异常。

李菊蓉

检查日期: 2024-09-03

本报告单仅提供临床参考

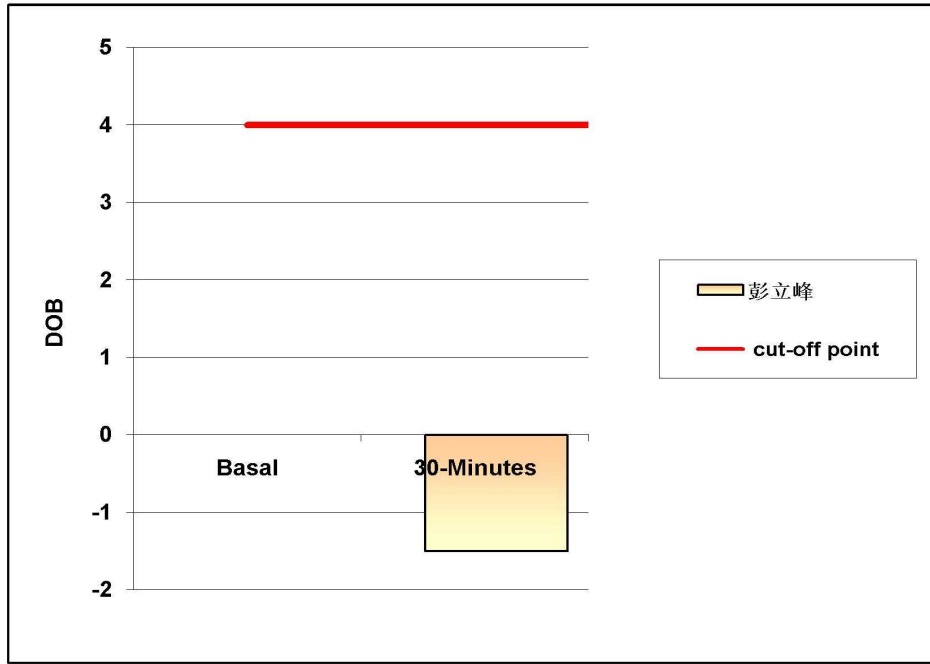
大同瑞慈健康体检

¹³C呼气试验检验报告

患者姓名	彭立峰	年龄	43	性别	男
患者 ID	2309220546	日期	2024/9/3	联系电话	
申请医生	曹居杰	科室		住院号	

¹³C呼气试验

Basal DOB 0.0
30-Minutes -1.5



阳性参考值 (Delta Over Baseline(DOB)):

30分钟的DOB值:	≥	4.0	h.p. - 阳性
	<	4.0	正常

检测结果: DOB= -1.5 阴性

结论: 您本次幽门螺旋杆菌 (h. p.) 检测结果为阴性 (正常)。

检测医生: 曹居杰

大同瑞慈健康体检

骨密度检测报告

受检者信息

受检者ID: 2309220546
姓名: 彭立峰
出生年月日: 1981/3/4

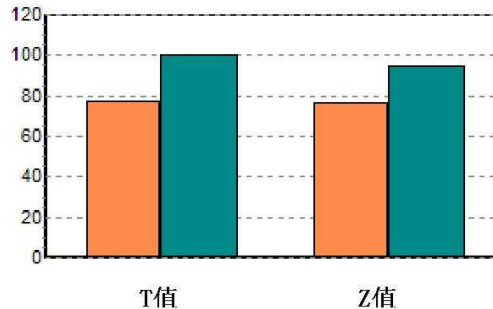
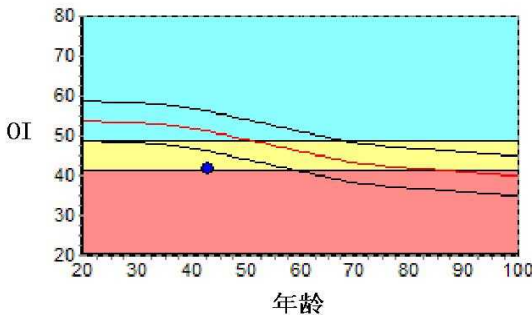
年龄: 43
性别: 男
测定部位(右/左): 右

测定结果

测定日期: 2024/9/3 9:35:13

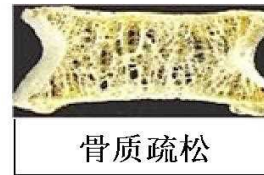

测试编号: 1/1

受测者 平均值



数据库:	Asia	成人比:	77.0	%
OI:	41.5	同龄比:	81.2	%
SOS:	1378.6 m/s	OPR:	N/A	%
T值:	-2.48			
Z值:	-1.91			

结果分析



注解

以上结论仅供参考

科室:

医生签名:

医院地址 大同瑞慈健康体检
地址 大同市平城区魏都大道79号

联系电话 0352-2824444
操作者 名燕凌

双源 CT 诊断图文报告

流水号: 2309220546

影像号: CT20240903094

姓名: 彭立峰

年龄: 43 岁

性别: 男

检查设备: 西门子量子双源 CT

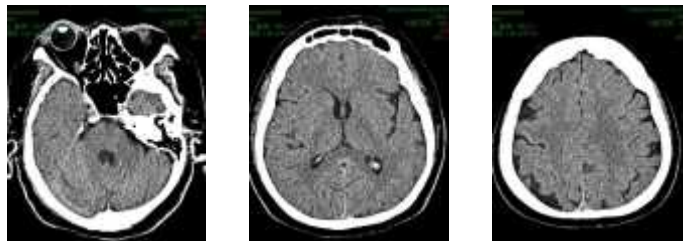体检号: 450660

申请医院: 本院

体检科室: 体检科

检查部位: 脑部双源 CT

经典图像:



影像所见:

颅脑结构双侧对称, 脑实质内未见异常密度。中线结构居中。脑沟、裂、池及脑室系统等未见异常。

影像诊断:

颅脑未见明显异常

报告医师: 剧艳军

检查日期: 2024-09-03

审核医师: 剧艳军

报告日期: 2024-09-03

双源 CT 诊断图文报告

流水号: 2309220546

影像号: CT20240903093

姓名: 彭立峰

年龄: 43 岁

性别: 男

检查设备: 西门子量子双源 CT

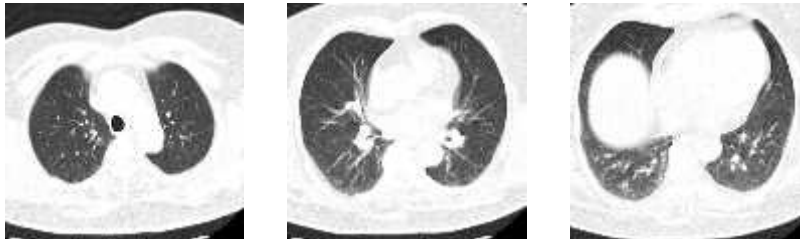体检号: 450660

申请医院: 本院

体检科室: 体检科

检查部位: 肺部双源 CT

经典图像:



影像所见:

胸廓对称, 骨性肋骨完整, 胸壁软组织结构良好, 两肺支气管血管纹理走行分布良好, 支气管束结构清晰, 双肺通气良好。两肺下叶间质磨玻璃密度增高, 肺门结构未见异常。纵隔无偏移, 段以上支气管通畅。心影及大血管形态结构正常, 冠状动脉走行区钙化, 纵隔内未见肿大淋巴结。胸膜未见异常。

影像诊断:

两肺下叶间质改变

冠状动脉硬化性改变, 进一步检查

报告医师: 剧艳军

检查日期: 2024-09-03

审核医师: 剧艳军

报告日期: 2024-09-03

超声诊断图文报告

流水号: 2309220546

影像号: 1662141

姓名: 彭立峰

年龄: 43 岁

性别: 男

检查设备: Vivid E95

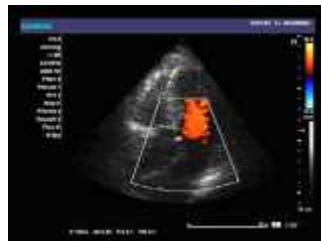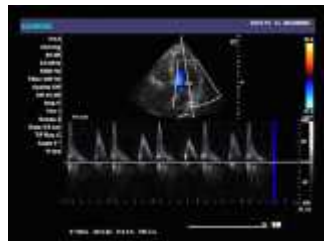
体检号: 450660

申请医院: 本院

体检科室: 体检科

检查部位: 心脏彩超

经典图像:



影像所见:

超声测量 (单位: mm)

升主动脉内径 25 (32±3mm)

左房内径 30 (35mm)

室间隔 10 (8-11mm)

左室内径 39 (47±4mm)

左室后壁 10 (8-11mm)

EF% (50-80%)

右室内径 25 (36±4mm)

右房内径 28 (36±4mm)

FS% (28-41%)

主肺动脉内径 20 (23±3mm)

升主动脉内径正常, 心脏各腔室大小正常, 室间隔厚度正常, 左室壁未见明显节段性运动异常, 主动脉瓣回声正常, 舒张期瓣下可见少量返流信号, 余瓣膜及启闭功能未见明显异常, 舒张期二尖瓣口血流频谱 E/A<1, 心包腔未见积液。

影像诊断:

1. 主动脉瓣少量反流
2. 左室舒张功能减低

报告医师: 柴芳

检查日期: 2024-09-03

审核医师: 柴芳

报告日期: 2024-09-03

超声诊断图文报告

流水号: 2309220546

影像号: 1662147

姓名: 彭立峰

年龄: 43 岁

性别: 男

检查设备: Vivid E95

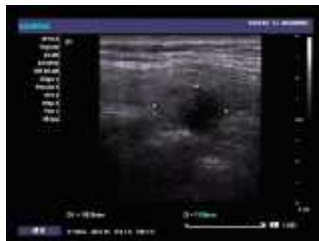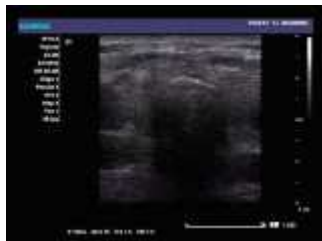体检号: 450660

申请医院: 本院

体检科室: 体检科

检查部位: 甲状腺彩超

经典图像:



影像所见:

甲状腺双侧叶形态正常, 包膜完整, 于左侧叶探及大小约 1.6*1.1cm 囊实性结节, 形态规则, 边界清, 余实质回声均匀, CDFI: 未见异常血流信号。

双侧颈部未见明显肿大淋巴结。

影像诊断:

甲状腺左侧叶结节 TI-RADS III 级 定期复查

报告医师: 柴芳

检查日期: 2024-09-03

审核医师: 柴芳

报告日期: 2024-09-03

超声诊断图文报告

流水号: 2309220546

影像号: 1662149

姓名: 彭立峰

年龄: 43 岁

性别: 男

检查设备: Vivid E95

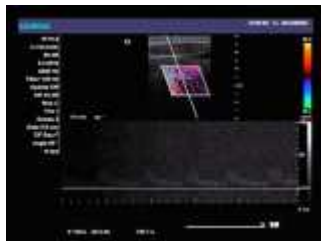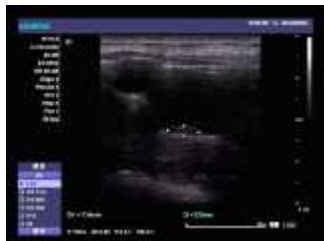体检号: 450660

申请医院: 本院

体检科室: 体检科

检查部位: 颈部血管彩超

经典图像:



影像所见:

右锁骨下动脉起始处探及混合回声斑, 大小约 7.4*2.3mm, 双侧颈总动脉、颈内、颈外动脉起始段内中膜不增厚, 内壁欠光滑, 管壁未见明确强回声斑。CDFI: 血流充盈好。PW: 频谱形态正常。

双侧椎动脉走行正常, 椎动脉内径正常, 管壁不厚, 管腔内为无回声, CDFI: 血流充盈好。PW: 频谱正常。

影像诊断:

右锁骨下动脉起始处斑块形成

报告医师: 柴芳

检查日期: 2024-09-03

审核医师: 柴芳

报告日期: 2024-09-03

超声诊断图文报告

流水号: 2309220546

影像号: 1662097

姓名: 彭立峰

年龄: 43 岁

性别: 男

检查设备: Vivid E95

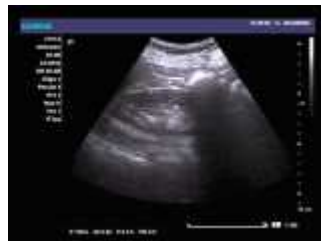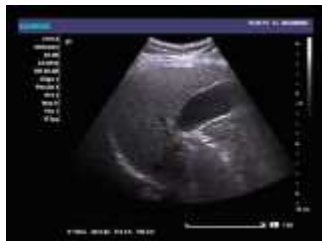体检号: 450660

申请医院: 本院

体检科室: 体检科

检查部位: 全腹彩超

经典图像:



影像所见:

肝脏大小形态正常, 包膜光滑完整, 实质回声细腻、增强, 肝内管道系统走行欠清晰, 门静脉及肝内胆管不扩张。
胆囊大小形态正常, 壁不厚、光滑, 囊内透声好, 肝外胆管不扩张。
胰腺大小形态正常, 实质回声均匀, 主胰管不扩张。
脾脏大小形态正常, 实质回声均匀, 脾门静脉不宽。
双肾大小形态正常, 皮髓质分界清晰, 集合系统未见分离, 双侧输尿管未见扩张。

影像诊断:

轻度脂肪肝

报告医师: 柴芳

检查日期: 2024-09-03

审核医师: 柴芳

报告日期: 2024-09-03