



2309220542

大同瑞慈健康体检

报 告 册

体检编号	450656	工号	41
姓名	王梦		
性别	女	年龄	60岁
单位	中国银行大同分行		
部门	中国银行大同分行		
联系电话	13994328332		
体检日期	2023-10-31		

尊敬的王梦女士您好！

首先，瑞慈健康体检全体员工欢迎您的光临，并对您的信任表示衷心的感谢！

您于 2023-10-31 （体检编号：450656）完成健康检查，本机构的各科医生已根据您的体检项目及结果，汇总成此份健康体检报告，并经总检医生审核。据此提出对您健康状况的综合分析及建议。

瑞慈健康体检倡导“大健康、大康复”，提出“健康是第一财富（Rich）”的人文理念。希望您仔细阅读并妥善地保管此份健康体检报告，并认真关注报告中的提示与建议，若您对报告内容有任何疑问，可直接与瑞慈健康体检客服部联系，进一步咨询。

健康体检咨询电话：**0352-2824444**

客户服务咨询电话：**0352-2830597**

400-6112995

瑞慈健康体检报告由下列内容组成：

第一部分：主检报告

第二部分：分科分项结果

第三部分：检验报告

第四部分：附表

主检报告

检查综述

- 1、【外科（女）】（1）浅表淋巴结：右侧颌下淋巴结肿大
- 2、【眼科】（1）镜 0.03 左眼眼外伤
- 3、【血脂四项】总胆固醇(CHOL)偏高(6.29 mmol/L) 甘油三脂(TG)偏高(1.98 mmol/L)
- 4、【肝功七项】总胆红素(TBIL)偏高(23.10 umol/L)
- 5、【尿液分析+尿沉渣】上皮细胞(EC)偏高(34 /HP) 隐血(ERY)1+ 鳞状上皮细胞偏高(34 /HP) 粘液丝偏高(16 /HP) 尿白细胞(LEU)+-
- 6、【MR 检查】1.腰 3-4、腰 4-5、腰 5-骶 1 椎间盘膨出伴突出（中央型） 2.腰 4、腰 5、骶 1 椎体终板炎 I 型 3.腰椎椎体骨质增生 4.腰背部皮下脂肪层水肿 5.腰 3-骶 1 棘间筋膜炎
- 7、【C13 检测幽门螺杆菌】阳性+
- 8、【甲状腺彩超】1.甲状腺右侧叶囊性结节 TI-RADS 2 级 2.甲状腺左侧叶实性结节 TI-RADS 3 级
- 9、【乳腺彩超】双乳结节 BI-RADS 3 级
- 10、【全腹彩超】1.脂肪肝（轻度） 2.肝囊肿 3.子宫肌瘤（多发） 4.宫颈纳囊（多发）
- 11、【骨密度检查】骨质减少

医生建议

【总胆固醇(CHOL)偏高】：

- (1)总胆固醇是脂质的主要成分之一，其数量受年龄、家族、性别、饮食、遗传等多种因素影响。总胆固醇对人体生长发育以及新陈代谢有重要的作用，正常值是 2.59-5.20mmol/L。
- (2)总胆固醇升高后，会增加类脂物质的堆积，会产生更多的血管斑块，进而增加心脑血管疾病的风险。大于 5.21-5.69mmol/L 是胆固醇的临界偏高，即使是一个完全健康的人，只要总胆固醇 > 7.2mmol/L 或低密度脂蛋白 > 4.9mmol/L，未来发生心脑血管的风险就明显增高，应该马上治疗。
- (3)总胆固醇升高根据病因可分为两大类：一是原发性，是由于遗传因素缺陷所致，另一种是继发性，可引起其升高的疾病主要有糖尿病、高血压、甲减、肝肾疾病等。
- (4)降低总胆固醇的治疗中，原发性偏高应积极应用降脂药，曾经选择他汀类药物，胆固醇任不能达标的，可联合用药（如依折麦布等）。
- (5)如果总胆固醇偏高，且患者有糖尿病、高血压、甲减、肝肾疾病或者已经发生心脑血管疾病的人更应积极用药，控制降低疾病风险。
- (6)戒烟，增强运动，采用低脂、低糖饮食，少食富含脂肪、胆固醇及饱和脂肪酸的食物，多进食蔬菜、水果、豆制品、粗粮、鱼和高纤维食品。
- (7)必要时在医师指导下使用降脂药物治疗，并前往内分泌科复诊。

【甘油三脂(TG)偏高】：

- (1)甘油三酯是甘油和脂肪酸所构成的有机化合物，甘油三酯测定是脂类代谢的重要指标之一。
- (2)甘油三酯增高与冠心病的发生有着重要的相关性，随年龄增大而有上升的趋势，其增高最常见于高脂和过量糖类饮食、肥胖等。
- (3)甘油三酯主要功能是为机体提供能量，其正常值在 0.7-1.7mmol/L 之间，1.7-2.29mmol/L 为边缘增高，提示应该注意饮食和运动了。

(4)甘油三酯大于 2.3mmol/L，就称为高甘油三酯血症。甘油三酯增高虽然不会直接导致血管斑块的形成，但也会间接引起心脑血管疾病风险增加，同时，当甘油三酯大于 5.6mmol/L 时，还会增加急性胰腺炎的风险，所以降低甘油三酯的基础主要是控制饮食，饮食控制不佳可以选择药物治疗。

(5)生活方式的干预是控制甘油三酯水平升高的基础，包括减重，增加运动量，限制酒精摄入以及避免食用果糖和高碳水化合物食物。多食蔬菜水果，定期复查。

(6)明显增高者在医师的指导下使用降脂药物治疗，首选他汀和贝特类药物。

【总胆红素(TBIL)偏高】：

(1)总胆红素(TBIL)能准确反映黄疸的程度。人体的红细胞有一定的寿命，大约是 120 天。

(2)当红细胞被破坏死亡后，其中的血红蛋白会被我们人体的肝、脾、骨髓内单核吞噬细胞吞噬破坏分解，在组织酶的作用下，成为血红素和球蛋白，而血红素再进一步被催化还原成胆红素，80-85%的胆红素来源于此，另外还有 20%的胆红素来源于血红蛋白以外的肌红蛋白等在肝脏中产生。

(3)未被肝细胞摄取且未与葡萄糖结合的胆红素称之为非结合胆红素，即间接胆红素(IBIL)。间接胆红素被运载到肝脏，被肝细胞摄取，与葡萄糖醛酸结合，则形成结合胆红素(DBIL)，即直接胆红素。在这个过程中有一部分会吸收入血，但其水平会维持动态平衡。

(4)总胆红素、间接胆红素、直接胆红素这三项是反映胆红素代谢的指标，而胆红素长期以来是作为溶血及肝胆疾病的重要异常指标。胆红素检查主要用于黄疸检查，反映肝脏疾病和胆道梗阻，如肝细胞发生炎症坏死等损害时会引起黄疸，胆道疾病及溶血性疾病也可引起黄疸。

(5)大多健康体检中发现的胆红素轻度升高并不能反映肝脏有损伤，如果直接胆红素升高的程度不高，一般可能是生理性的原因引起的，如感冒、酗酒、过于劳累、熬夜等情况，只要注意休息、戒酒，过段时间复查肝功能，一般会自行恢复。

(6)生活方面，多吃新鲜果蔬以补充人体所需的维生素，提高人体免疫力，多吃富含蛋白质的食物，如牛肉、鱼、蛋奶，这些都有助于修复受损的肝细胞，促进肝细胞的再生。如果胆红素升高很多，则需要完善相关检查，往消化内科诊断治疗。

【隐血(ERY)1+】：

(1)尿隐血可分为肉眼血尿和镜下血尿。肉眼血尿是指肉眼能见到血色的尿，尿液呈洗肉水色或血色，通常在 1000ml 尿中含有 1ml 血液即肉眼可见。镜下血尿是指尿的颜色正常，通过显微镜可以观察到尿液中含红细胞，通常离心沉淀后的尿液镜检每高倍视野有红细胞 3 个以上。

(2)尿隐血是泌尿系疾病常见的症状之一，生理情况下女性生理期、运动后等都可以引起，病理情况下大多是由泌尿系统疾病引起，如泌尿系炎症、尿路结石等，也有一些血尿是由全身性疾病或泌尿系统邻近器官所致。

(3)需要指出的是：尿液呈红色并不都是血尿，有些药物、食物都能使尿液呈红色、橙色或褐色；由于严重创伤、错误输血等大量红细胞或组织破坏，也可导致血红蛋白或肌红蛋白尿。

(4)建议往泌尿外科进一步复查，以明确诊断。

【鳞状上皮细胞偏高】：

(1)在生理情况下，机体正常的新陈代谢都会引起鳞状上皮细胞的脱离，这是一种正常的机体现象。如果长时间出现鳞状上皮细胞偏高的现象时，则有可能是尿路感染、泌尿系统结石等因素导致，应及时往泌尿外科进一步诊断治疗。

【粘液丝偏高】：

(1)尿常规中粘液丝是由尿路中细胞分泌出来的，在有尿路感染时分泌会明显增多，且伴有炎症细胞的出现。

(2)粘液丝偏高，可分为生理性偏高和病理性偏高两种，生理性偏高一般是由于喝水较少导致的尿液浓缩，一般在喝水后就能达到稀释的效果。

(3)病理性的粘液丝偏高是由于泌尿系炎症或者是前列腺炎导致的，需要注意观察，多喝水，同时有白细胞等炎症细胞增多时，应及时服用抗感染药物治疗。如果仅有粘液丝的增多而没有白细胞等炎症细胞增多时，尿路有炎症的可能性不大。

(4)建议平时饮食注意清淡，多喝水，少吃油腻和辛辣的食物，要注意个人清洁卫生，勤洗阴部，注意休息。

【上皮细胞(EC)偏高】：

(1) 尿液中的上皮细胞主要包括肾小管上皮细胞、移行上皮细胞、鳞状上皮细胞。尿液中出现肾小管上皮细胞，多见于肾小管病变。移行上皮细胞提示相应部位的病变。

(2) 在正常的尿液中可见少量的鳞状上皮细胞，如果鳞状上皮细胞大量增加，并伴有白细胞增多，则提示有炎症，女性患者则因排除阴道分泌物混入的位于阴道表层的扁平上皮细胞。

【尿白细胞(LEU)+-】：

(1) 建议结合临床参考。

【棘间筋膜炎】：

(1) 建议脊柱外科诊断治疗。

【腰背部皮下脂肪层水肿】：

(1) 建议外科诊断治疗。

【椎体骨质增生】：

(1) 椎体骨质增生是老年人常见的骨关节病变，注意病变部位的骨关节适度运动，必要时请到骨科门诊进一步诊治咨询。

【椎间盘膨出伴突出】：

(1) 椎间盘膨出指的是由于退行性变或者外伤导致间盘中央的髓核细胞组织突破内层纤维环，而未突破外层纤维环的状态。属于椎间盘突出症当中较轻的一种，临床症状较轻，可采取保守治疗，并可取得良好的疗效。建议骨科咨询及诊治。

(2) 椎间盘突出症指椎间盘的纤维环破裂，髓核组织从破裂处突出（脱出）于后方或者椎管内，导致相邻脊神经根遭受刺激，从而产生颈部、腰部疼痛或下肢麻木疼痛一系列症状。临床上可分为膨隆型、突出型、脱垂游离型等。建议骨科诊治。

【椎体终板炎】：

(1) 即椎体终板软骨炎，多由陈旧性损伤、无菌性炎症、长期服用激素、老年性劳损等原因引起。

(2) 建议脊柱外科诊治。

【甲状腺右侧叶囊性结节】：

(1) 甲状腺结节是一种常见的甲状腺疾病，很多甲状腺疾病可表现为结节，如可由甲状腺退行性变、炎症、自身免疫性及新生物等多种病变所致。甲状腺结节在各个年龄段的男女人群中均可见到，但中年女性中较多。

(2) 甲状腺结节分良性和恶性两大类，良性的占绝大多数，恶性者不足1%，判断甲状腺结节的良恶主要依靠病史、体格检查、放射性核素扫描、穿刺细胞学检查。

(3) 建议往外科就诊，进一步检查，明确诊断，结合临床诊治并定期复查。

【甲状腺左侧叶实性结节】：

(1) 甲状腺结节是一种常见的甲状腺疾病，很多甲状腺疾病可表现为结节，如可由甲状腺退行性变、炎症、自身免疫性及新生物等多种病变所致。甲状腺结节在各个年龄段的男女人群中均可见到，但中年女性中较多。

(2) 甲状腺结节分良性和恶性两大类，良性的占绝大多数，恶性者不足1%，判断甲状腺结节的良恶主要依靠病史、体格检查、放射性核素扫描、穿刺细胞学检查。建议往普外科就诊，进一步检查，明确诊断，结合临床诊治并定期复查。

【双乳结节】：

(1) 乳腺结节是乳腺组织导管和乳小叶在结构上的退行性变及进行性结缔组织的生长，主要以乳房周围性疼痛为特征，或在情绪变化、劳累、天气变化时加重，每月月经前疼痛加剧，行经后疼痛减退或消失。其主要原因是由于内分泌失调。

(2) 建议少吃刺激性食物或进行药物治疗干预，必要时外科诊治。

【肝囊肿】：

- (1)肝囊肿，通俗说就是肝脏中的水泡。绝大多数的肝囊肿都是先天性的，即因先天发育的某些异常导致了肝囊肿形成。
- (2)肝囊肿病因大多数系肝内小胆管发育障碍所致,单发性肝囊肿的发生是由于异位胆管造成。肝囊肿生长缓慢,所以可能长期或终生无症状，其临床表现也随囊肿位置、大小、数目以及有无压迫邻近器官和有无并发症而异。
- (3)肝囊肿是一种较常见的肝脏良性疾病，一般没有什么症状，也不会影响肝功。5CM以下的肝囊肿一般不需要特殊治疗。当囊肿长大到一定程度，可能会压迫胃肠道而引起症状，如上腹不适饱胀；也有因囊肿继发细菌感染而有腹痛、发热的。
- (4)肝囊肿首次发现，建议作MRI或CT检查，除外肝内其它占位性病变。
- (5)过大的肝囊肿，对肝脏本身或周围的器官有压迫症状的，或有炎症的，往外科治疗。
- (6)已确诊为肝囊肿，动态观察，定期B超检查进行对照，监测囊肿大小。
- (7)解除顾虑和紧张情绪，保持良好心态，切忌大怒。
- (8)多食新鲜蔬菜和水果，保持大便通畅，防止便秘；保证营养，宜食清淡富含蛋白质的食物为主；限制饮酒。
- (9)不宜剧烈运动，防止过度用力，以免增加腹腔压力。
- (10)如有症状请及时就诊。

【脂肪肝】：

- (1)脂肪肝是指肝脏被脂肪浸润，为一种多病因引起的获得性疾病。
- (2)脂肪肝是以肝细胞脂肪变性和脂肪蓄积为病理特征，最常见易患因素有超重或肥胖、进食油腻食物、高脂血症（尤其甘油三酯升高）、营养失调（营养过量或不足）、饮酒、高脂血症、少运动、糖耐量异常、减肥造成体重急剧下降、营养不良、中毒和药物等。
- (3)当肝内脂类（主要为甘油三酯）含量超过肝重的5%时为脂肪肝。脂肪肝是一个常见的临床现象，不是一个独立性的疾病。
- (4)值得注意的是，过多的脂肪在肝组织、肝细胞内浸润，引起肝细胞肿大，严重可致肝硬化。脂肪肝是可逆性的，合理饮食、运动及治疗后可恢复。
- (5)合理控制饮食，控制总摄入量，低盐、低脂和低糖类饮食，少吃动物内脏，多吃蔬菜水果；
- (6)控制危险因素，如控制体重、改善胰岛素抵抗、调整血脂紊乱，戒酒、戒烟，坚持长期有氧运动，加强体育锻炼；
- (7)定期复查腹部彩超、血脂、肝功能。

【子宫肌瘤】：

- (1)子宫肌瘤又称子宫平滑肌瘤，是女性生殖器最常见的一种良性肿瘤，多见于30—50岁妇女，以40—50岁最为多见。
- (2)子宫肌瘤根据肌瘤与子宫壁的关系分3类：肌壁间肌瘤、浆膜下肌瘤和粘膜下肌瘤。
- (3)子宫肌瘤多无症状，少数表现为阴道出血，腹部触及肿物以及压迫症状等。如发生蒂扭转或其他情况时可引起疼痛。以多发性子宫肌瘤为常见。
- (4)治疗必须根据患者年龄、生育要求、症状、肌瘤大小等情况全面考虑，肌瘤小且无症状，尤其近绝经年龄者，雌激素水平低落，肌瘤可自然萎缩或消失，通常不需治疗，每3—6个月随访一次；若肌瘤较大或症状明显继发贫血者，常需手术切除。

【宫颈纳囊】：

- (1)宫颈腺体囊肿又叫宫颈纳氏囊肿（可称“纳囊”或“那囊”），同宫颈糜烂、宫颈息肉一样，是慢性宫颈炎的一种表现。
- (2)临床表现时可以看到宫颈表面突出多个大小不一的青白色囊泡（并非紫色），内含黏液，小的有米粒大，大的有玉米粒大，有的可以长得很大，突出于宫颈表面，甚至到达阴道口，根部与宫颈之间有蒂相连，常合并有宫颈肥大。
- (3)其形成原因是在宫颈糜烂愈合过程中，新生的鳞状上皮覆盖宫颈腺管口或伸入腺管，将腺管口阻塞；腺管周围的结缔组织增生或瘢痕形成压迫腺管，使腺管变窄甚至阻塞，腺体分泌物引流受阻，滞留形成的囊肿叫宫颈纳氏囊肿。

(4)对小的纳囊，无任何临床症状可不予处理；对于密集的较小的纳囊或比较大的纳囊，可考虑光疗、激光、微波、自凝刀等物理治疗。

(5)对于较大的突出于宫颈表面的纳囊，可考虑电刀切除治疗。上述治疗方法均无太大痛苦，也基本不会影响日常的工作和生活。

【骨质减少】：

(1)骨质减少是指以单位体积内骨组织量减少为特点的代谢性骨病变，表示骨骼密度低于正常水平，因为骨骼密度是测量骨骼强度的指标。骨质减少是一种渐进的形式，但能够反映骨骼状况。骨质减少是骨质疏松的前兆，其发展到严重程度就是骨质疏松。

(2)骨骼随着年龄的增长，细胞活跃程度会逐渐降低，并且年龄增长后，体内性激素水平会逐渐下降，钙、锌、维生素D等微量元素吸收不足，导致骨质减少。此外，如果缺乏运动、过度挑食、偏食等情况，也会影响机体对微量元素的吸收，进而导致骨质减少。

(3)骨质减少在临床上多见于孕妇和中老年人群，孕妇因为胎儿生长发育需要钙质，骨质会出现减少；中老年人群因为年龄增长也会出现钙质的流失。

(4)此外，女性绝经期后雌激素分泌会明显下降导致破骨细胞活跃，引起骨量丢失而出现骨质减少；甲状腺、甲状旁腺功能亢进等继发性疾病也可导致骨质减少。

(5)临床上常用双能X线骨密度测量作为测量骨质流失的一种方法，其测量骨密度主要是在脊柱、髋关节等部位；跟骨的定量超声也可用于普通筛查，其方法费用低、便携且无电离辐射。

(6)定期复查骨密度，每年做一次骨密度的检测。如果骨质继续减少，就需要药物的治疗（如钙尔奇D、骨化三醇等）。

(7)经常晒太阳或补充维生素D。加强体育锻炼，多参加户外运动。补钙，钙含量多的食品主要见于海产品、牛奶、豆腐、豆浆、酸奶、芝麻、绿色蔬菜等，到了五十岁以后最好口服钙片，以促进钙的吸收。

【呼气试验检验报告阳性】：

(1)提示幽门螺旋杆菌（HP）感染。幽门螺旋杆菌是慢性活动性胃炎的病原菌，是消化道溃疡和胃癌等疾病的重要致病因子。

(2)没有临床症状者（如中上腹不适、饱胀、反酸、恶心等），可暂不进行抗HP治疗。如果是HP感染的消化性溃疡、慢性胃炎、早期胃癌切除后和需要长期服用非甾体类抗炎药物（如阿司匹林）者，应在专科医生指导下进行抗HP治疗。

(3)建议您先进行胃镜检查，或往消化内科咨询，再决定是否进行根除治疗。

【左眼眼外伤】：

(1)建议眼科诊断治疗。

【右侧颌下淋巴结肿大】：

(1)建议外科诊断治疗

汇总医生： 丁昊炜

主检日期： 2023-11-02

主检医生：

分科结果

身高、体重、血压

项目名称	检查结果	项目名称	检查结果
身高	160cm	体重	61kg
血压	122/77mmHg		

***小结：**

未见异常

操作员：闫辛儿 检查日期：2023-10-31 检查医生：名燕凌

内科

项目名称	检查结果	项目名称	检查结果
心率	79次/min	心律	齐
心脏杂音	无	心界	正常
肺部	正常	呼吸音	呼吸音清
啰音	未闻及	叩诊	叩诊呈清音
腹部触诊	腹部平软	发育	正常
肝胆	肋下未触及	脾脏	肋下未触及
双肾	无叩击痛	肠鸣音	正常
营养	良好	神经系统	正常
生理反射	生理反射存在	病理反射	病理反射未引出
颅神经	正常	运动功能	正常
深浅感觉	正常	其它	无异常发现
既往史	无		

***小结：**

未见异常

操作员：杨淑兰 检查日期：2023-10-31 检查医生：杨淑兰

外科（女）

项目名称	检查结果	项目名称	检查结果
皮肤	正常	甲状腺	无肿大
浅表淋巴结	右侧颌下淋巴结肿大	肛门	拒检
泌尿外生殖器	正常	四肢关节	未见异常
腹股沟	未见异常	足背动脉	正常
紫绀	无	色素沉着	无
脱毛	无	脱色	无
浮肿	无	皮下结节	无
头颅	正常	颈部	正常
乳腺	正常	脊柱	正常
直肠	未检	皮肤黄疸	无
四肢	活动正常	其他	无

***小结：**

(1) 浅表淋巴结：右侧颌下淋巴结肿大

操作员：魏利平 检查日期：2023-10-31 检查医生：魏利平

眼科

项目名称	检查结果	项目名称	检查结果
视力(左)	镜 0.03	视力(右)	镜 1.0
辨色力	正常	眼睑	正常
结膜	正常	泪器	正常
角膜	正常	虹膜	正常
瞳孔	正常	晶状体	正常
玻璃体	正常	眼底	未见异常

***小结：**

(1) 镜 0.03 左眼眼外伤

操作员：田野青 检查日期：2023-10-31 检查医生：田野青

耳鼻喉科

项目名称	检查结果	项目名称	检查结果
听力(左)	正常	听力(右)	正常
外耳道	正常	鼓膜	正常
鼻窦	正常	鼻中隔	正常
鼻腔	正常	扁桃体	无肿大
嗅觉	正常	咽喉	正常

***小结:**

未见异常

操作员：王存宝 检查日期:2023-10-31 检查医生：王存宝

妇科内诊

项目名称	检查结果	项目名称	检查结果
外阴	正常	尿道口	正常
阴道	通畅	子宫	正常
附件	正常	宫颈	光滑
后穹窿	正常		

***小结:**

未见异常

操作员：许艳华 检查日期:2023-10-31 检查医生：许艳华

检验报告

血流变

项目名称	检查结果	单位	参考值	提示
全血粘度高切 200/s	3.92	mpas	3.36--4.32	
全血粘度中切 100/s	4.16	mpas	3.43--4.59	
全血粘度中切 50/s	4.50	mpas	3.85--5.45	
全血还原粘度高切	5.98	mpas	3.69--8.74	
全血还原粘度低切	31.06	mpas	26.87--47.57	
血浆粘度	1.35	mpas	1.26--1.70	
血沉(ESR)	8.40	mm/h	0--20	
红细胞压积	0.43	L/L	0.35--0.45	
红细胞聚集指数	3.75		3.19--5.33	
红细胞变形指数	0.81		0.53--1.11	
红细胞刚性指数	4.43		2.17--6.94	
血沉方程 K 值	30.66	mm/h	0--80.48	
全血粘度 1/s	14.71	mpas	13.79--17.91	
全血高切相对指数	2.90		1.9--3.4	
全血低切相对指数	10.89		8.1--14.2	

***小结:**

未见异常

操作员：贺琰 检查日期:2023-10-31 检查医生:陈建国

尿液分析+尿沉渣

项目名称	检查结果	单位	参考值	提示
白细胞尿	12	个/ul	0--13	
上皮细胞(EC)	34	/HP	0--28	↑
管型(CAST)	0	个/ul	0--1	

霉菌(尿)	0	/HP	0--0	
结晶	0	/HP	0--10	
透明度(CLA)	清亮			
胆红素(BIL)	-		阴性	
隐血(ERY)	1+		阴性	
小圆上皮细胞(SRC)	0	个/ul	0--0	
维生素 C	-		阴性	
异常红细胞	0	个/ul	0--3	
红细胞(正常)	2	个/ul	0--6	
鳞状上皮细胞	34	个/ul	0--0	↑
粘液丝	16	个/ul	0--0	↑
颜色(Colour)	淡黄色			
尿葡萄糖(GLU)	-		阴性	
酮体(KET)	-		阴性	
比重(SG)	1.020		1.003--1.030	
酸碱度(PH)	6.0		4.5--8.0	
尿蛋白质(PRO)	-		阴性	
尿胆原(URO)	-		阴性	
亚硝酸盐(NIT)	-		阴性	
红细胞(尿)(RBC)	2	个/ul	0--6	
尿白细胞(LEU)	+-		阴性	

***小结:**

上皮细胞(EC)偏高(34 /HP) 隐血(ERY)1+ 鳞状上皮细胞偏高(34 /HP) 粘液丝偏高(16 /HP) 尿白细胞(LEU)+-

操作员：王文静 检查日期:2023-10-31 检查医生:陈建国

肝功七项

项目名称	检查结果	单位	参考值	提示
------	------	----	-----	----

总蛋白(T PROT)	71.3	g/L	65--85	
白蛋白(ALB)	46.20	g/L	40--55	
球蛋白(GLB)	25.10	g/L	15--35	
白蛋白/球蛋白(ALB/GLB)	1.84		1.0--2.5	
总胆红素(TBIL)	23.10	umol/L	0--21	↑
丙氨酸氨基转移酶(ALT)	20.00	U/L	7--40	
门冬氨酸氨基转移酶(AST)	21.00	U/L	13--35	

***小结:**

总胆红素(TBIL)偏高(23.10 umol/L)

操作员：李丹 检查日期:2023-10-31 检查医生:陈建国

心肌酶谱

项目名称	检查结果	单位	参考值	提示
乳酸脱氢酶(LDH)	150.00	U/L	120--250	
肌酸激酶(CK)	46.00	U/L	40--200	
肌酸激酶同工酶(CK-Mb(M))	9	U/L	0--25	
高敏肌钙蛋白 (Tnl)	3.51	pg/ml	0--46.47	

***小结:**

未见异常

操作员：李丹 检查日期:2023-10-31 检查医生:陈建国

血常规（五分类）

项目名称	检查结果	单位	参考值	提示
白细胞(WBC)	5.80	10 ⁹ /L	3.5--9.5	
淋巴细胞绝对值(LY#)	2.25	10 ⁹ /L	1.1--3.2	
淋巴细胞百分比(LY%)	38.7	%	20--50	
中性粒细胞绝对值(GR#)	3.20	10 ⁹ /L	1.8--6.3	

中性粒细胞百分比(GR%)	55.2	%	40--75
嗜碱性粒细胞绝对值(BA#)	0.01	10 ⁹ /L	0--0.06
嗜碱性粒细胞百分比(BA%)	0.2	%	0--1.0
嗜酸性粒细胞绝对值(EO#)	0.08	10 ⁹ /L	0.02--0.52
嗜酸性粒细胞百分比(EO%)	1.4	%	0.4--8.0
血小板(PLT)	234	10 ⁹ /L	125--350
血小板分布宽度(PDW)	16.2	%	15--17
平均血小板体积(MPV)	10.5	fl	6.0--14.0
血小板压积(PCT)	0.246	%	0.11--0.28
红细胞(RBC)	4.82	10 ¹² /L	3.8--5.1
血红蛋白	144	g/L	115--150
红细胞压积(HCT)	43.2	%	35--45
红细胞平均体积(MCV)	89.6	fl	82--100
平均血红蛋白含量(MCH)	29.9	pg	27--34
平均血红蛋白浓度(MCHC)	334	g/L	316--354
单核细胞绝对值(MO#)	0.26	10 ⁹ /L	0.1--0.60
单核细胞百分比(MO%)	4.5	%	3--10
红细胞分布宽度标准差(RDW-SD)	43.4	fl	35--56
红细胞分布宽度变异系数(RDW-CV)	12.7	%	10.6--16.6
大血小板比率	30.1	%	11--45
大血小板数目	70	10 ⁹ /L	30--90
未成熟粒细胞数目	0.01	10 ⁹ /L	0--999
未成熟粒细胞百分比	0.2	%	0--100
有核红细胞数目	0.000	10 ⁹ /L	0--9999
有核红细胞百分比	0.00	/100WBC	0--9999

*小结:

未见异常

操作员：祁佳佳 检查日期：2023-10-31 检查医生：陈建国

肾功三项

项目名称	检查结果	单位	参考值	提示
肌酐(CREA)	54.00	umol/L	41--81	
尿酸(UA)	323.00	umol/L	140--340	
尿素测定(Urea)	6.70	mmol/L	3.1--8.8	

*小结：

未见异常

操作员：李丹 检查日期：2023-10-31 检查医生：陈建国

空腹血糖

项目名称	检查结果	单位	参考值	提示
葡萄糖(GLU)	6.07	mmol/L	3.89--6.1	

*小结：

未见异常

操作员：李丹 检查日期：2023-10-31 检查医生：陈建国

血脂四项

项目名称	检查结果	单位	参考值	提示
动脉硬化指数	3.15		1.31--3.19	
总胆固醇(CHOL)	6.29	mmol/L	2.59--5.2	↑
甘油三脂(TG)	1.98	mmol/L	0.7--1.7	↑
低密度脂蛋白(LDL)	3.94	mmol/L	0--4.13	
高密度脂蛋白(HDL)	1.25	mmol/L	0.77--1.55	

*小结：

总胆固醇(CHOL)偏高(6.29 mmol/L) 甘油三脂(TG)偏高(1.98 mmol/L)

人乳头瘤病毒检查 (HPV)

项目名称	检查结果	单位	参考值	提示
人乳头瘤病毒 (HPV)	HPV 高危型：阴性 HPV 低危型：阴性			

***小结：**

HPV 高危型：阴性

HPV 低危型：阴性

大同现代医学检验实验室

液基薄层细胞学图文报告

ID: 2023090653

病理号: 086955

姓名: 王梦

性别: 女

年龄: 60岁

送检科室: 体检科

电话号码: 13994328332

床号:

病历号:

体检号: 2309220542

送检医院: 大同瑞慈康复体检 送检日期: 2023-10-31

末次月经:

送检医生:

采样日期:

报告日期: 2023-10-31

标本满意度: 满意

细胞量: >40%

红细胞:

经期样本:

颈管细胞:

化生细胞:

鳞状细胞:

宫颈柱状细胞:

未见上皮内病变/恶性细胞:

正常范围内:

- 良性反应性改变:
- 炎症:
 - 轻度:
 - 中度:
 - 重度:
 - 放疗:
 - 妊娠:
 - 萎缩性:
 - 宫内避孕器:
 - 其他:

病原体: 滴虫感染: 念珠菌感染: 细菌感染:

提示 HPV 感染: 疱疹病毒感染:

鳞状上皮细胞分析:

- 非典型鳞状细胞:
- 倾向上皮内瘤变:
 - 倾向良性反应性改变:
 - 不能明确意义(ASC-US):
 - 不排除高度病变(ASC-H):
- 上皮内低度病变: 鳞癌:
- 上皮内高度病变:
- CIN2:
 - CIN3:

腺上皮细胞分析:

非典型腺细胞:

- 宫内膜:
- 来源不明:

非典型腺细胞(宫颈管):

- 倾向原位腺癌:
- 不能明确意义:
- 倾向良性反应性改变:

- 腺癌:
- 宫颈管:
 - 宫内膜:
 - 其它:
- 炎细胞:
- 轻度:
 - 中度:
 - 重度:
- 可疑腺癌:

诊断意见: 未见上皮内病变或恶性细胞 (NILM)。

建议:

报告医师: 张荣生

地址: 大同市魏都大道 79 号, 本报告医师签字后有效
咨询: 0352-2830587 4006-122-995

妇科细胞学是筛查项目, 出于技术原因, 可能会有假阴性结果, 本检测仅对来样负责, 如果对结果有疑义, 请在收到报告 7 天内与我们联系。

瑞慈健康体检

人乳头瘤病毒（HPV）基因分型检测报告

姓名：王梦 科室：妇科 病历号：
性别：女 房/床号： 标本编号： 132888
年龄：60 送检医生： 接收日期： 2023年10月31日
电话： 门诊/住院号 标本条码号： 2310313000588
临床诊断：

标本类型：宫颈脱落细胞 标本状态：可用
检测方法：反向点杂交法
检测内容：低危型：HPV6、11、42、43、81、83
高危型：HPV16、18、31、33、35、39、45、51、52、53、56、58、59、66、68、73、82

检测结果：低危型：阴性
高危型：阴性

6	11	16	18	31	33	35	39	编号
42	43	45	51	52	53	56	58	132888
59	66	68	73	81	82	83	IC ●	HPV

结果分析及提示：

- HPV感染是宫颈癌的主要病因，大部分HPV感染会自行消退，与年龄及个人免疫能力有关。
- HPV基因分型检测是宫颈病变及宫颈癌筛查的重要手段。
- 低危型HPV感染能引起良性病变，如生殖器湿疣。
- 高危型HPV持续感染导致宫颈高级别病变的风险显著增加。

检测日期：2023年11月01日 检测者：王文静 审核者：康建忠

备注：本报告仅对所检测样本负责，结果分析和提示仅供临床参考。

大同瑞慈康复医院 12导联心电图报告

王梦 女 60岁

体检号:450656

病床号:

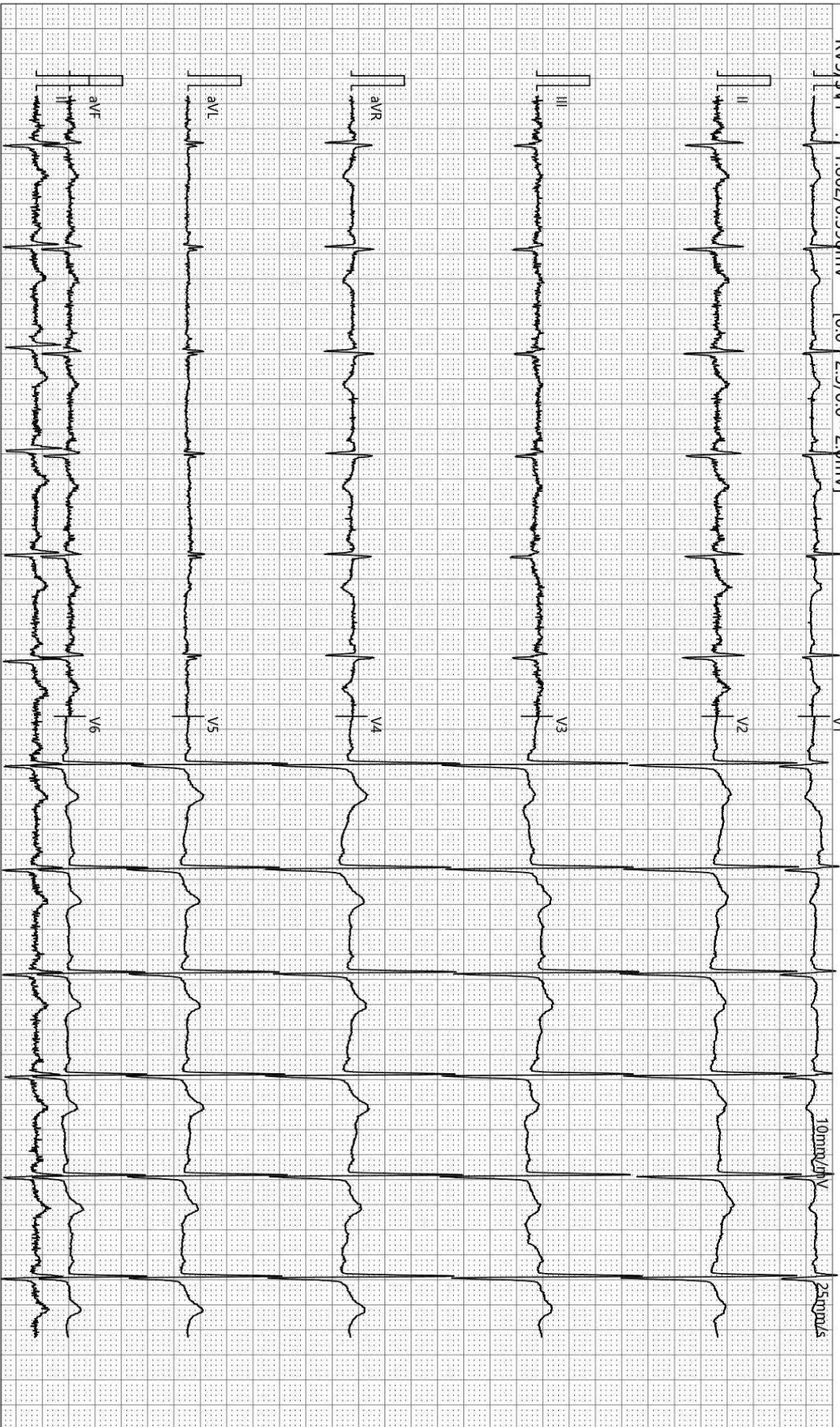
诊断结果:

- 1.窦性心律
- 2.正常心电图

诊断医生:

张斌
陶志峰

HR : 72bpm [60 ~ 100bpm]
 P : 112 ↑ ms [0 ~ 110ms]
 PR : 156ms [120 ~ 200ms]
 QRS : 86ms [60 ~ 100ms]
 QT/QTc : 389/427ms [320 ~ 440/0 ~ 460ms]
 P/QRS/T : 63/-7/56deg. [0 ~ 75/-30 ~ 90/0 ~ 75deg]
 RV5/|SV1 : 1.862/0.598mV [0.0 ~ 2.5/0.0 ~ 2.0mV]



检查时间:2023-10-31 09:33:52

诊断时间:2023-10-31 09:36:14

SEMIP V1.90

仅供临床参考

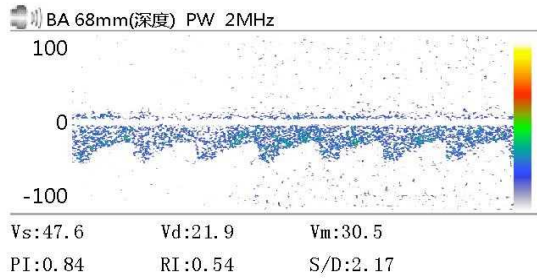
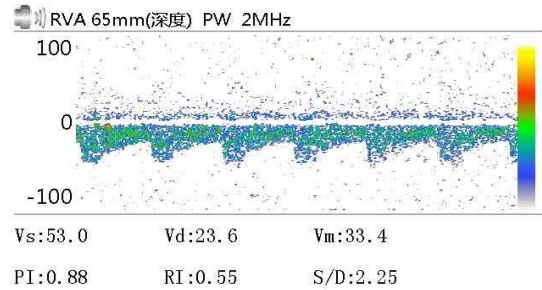
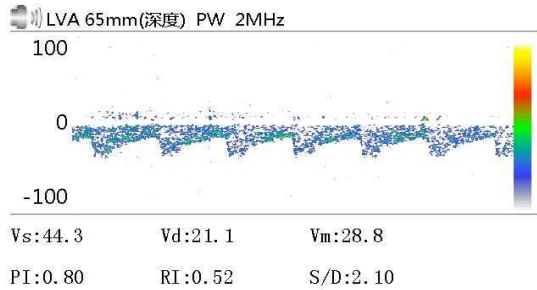
Text



大同瑞慈健康体检

颅内多普勒血流图 (TCD) 检查报告单

姓 名: 王梦 性 别: 女 年 龄: 60 岁 检查号: 2309220542
 申请科室: 体检科 申请医师: 李菊蓉 检查类型: 颅内血管 床号:



Vs: Vd: Vm:
 PI: RI: S/D:

Vs: Vd: Vm:
 PI: RI: S/D:

Vs: Vd: Vm:
 PI: RI: S/D:

医生意见

结论: 椎-基底动脉脑血管超声未见异常。

李菊蓉

检查日期: 2023-10-31

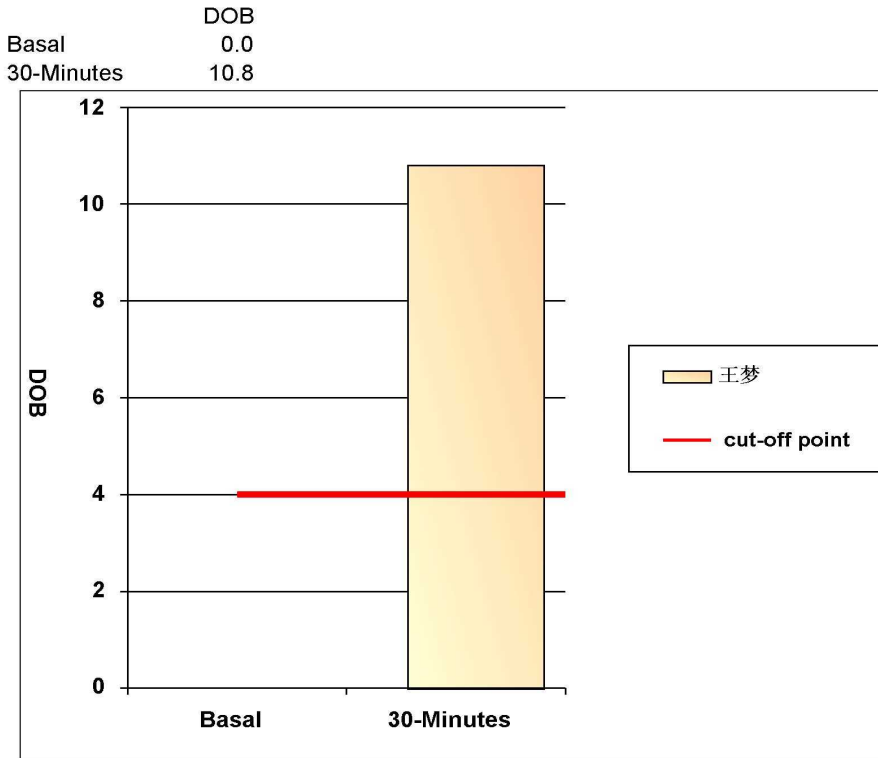
本报告单仅提供临床参考

大同瑞慈健康体检

¹³C呼气试验检验报告

患者姓名	王梦	年龄	60	性别	女
患者 ID	2309220542	日期	2023年10月31日	联系电话	
申请医生		备注		设备型号	YH08

¹³C呼气试验



阳性参考值 (Delta Over Baseline(DOB)):

30分钟的DOB值:	\geq	4.0	阳性+
	$<$	4.0	阴性-

检测结果: DOB= 10.8 阳性+

结论: 您本次检测的结果为阳性, 有幽门螺杆菌感染

检测医生: 曹居杰

大同瑞慈健康体检

骨密度检测报告

受检者信息

受检者ID: 2309220542

姓名: 王梦-T

出生年月日: 1988/4/25

年龄: 35

性别: 女

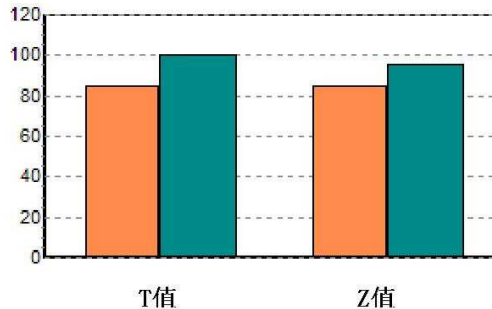
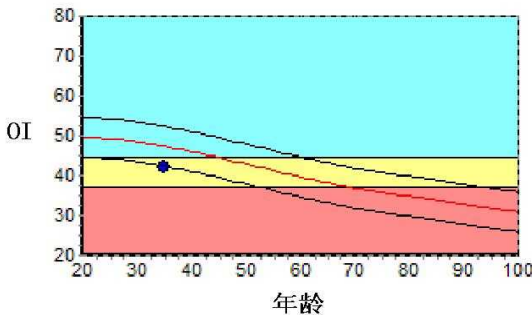
测定部位(右/左): 右

测定结果

测定日期: 2023/10/31 11:37:01

测试编号: 1/1

受测者 平均值



数据库: Asia

OI: 42.0

SOS: 1350.8 m/s

T值: -1.52

Z值: -1.06


, BUA: 24.7

成人比: 84.7 %


同龄比: 88.8 %

OPR: N/A %


结果分析



正常



骨质减少



骨质疏松

注解

以上结论仅供参考

科室:

医生签名:

医院地址 大同瑞慈健康体检

地址 大同市平城区魏都大道79号

联系电话 0352-2824444

操作者 名燕凌

MRI 诊断图文报告

流水号: 2309220542

影像号: MR20231031027

姓名: 王梦

年龄: 60 岁

性别: 女

检查设备: 西门子 1.5T 磁共振

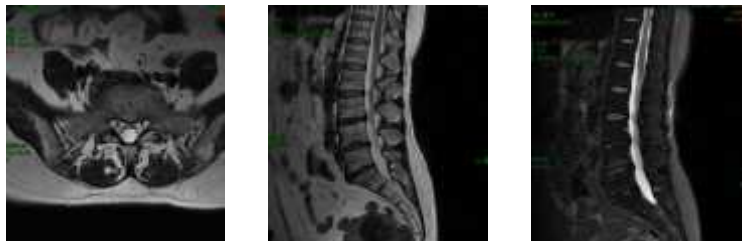体检号: 450656

申请医院: 本院

体检科室: 体检科

检查部位: MR 检查

经典图像:



影像所见:

腰椎椎体序列正常, 生理曲度存在。诸椎体边缘变尖。腰 4、腰 5、骶 1 椎体边缘见条片状长 T1 长 T2 信号, T2 抑脂像呈高信号。腰 3-骶 1 椎间盘脱水变性, 于 T2WI 像信号减低, 腰 3-4、腰 4-5、腰 5-骶 1 椎间盘膨出伴向后突出, 双侧椎间孔狭窄, 硬膜囊及双侧神经根受压。脊髓圆锥位置、形态、信号无异常。腰背部皮下脂肪层见条片状长 T1 长 T2 信号, T2 抑脂像呈高信号。腰 3-骶 1 棘突间见条状 T2 抑脂像高信号。

影像诊断:

1. 腰 3-4、腰 4-5、腰 5-骶 1 椎间盘膨出伴突出 (中央型)
2. 腰 4、腰 5、骶 1 椎体终板炎 I 型
3. 腰椎椎体骨质增生
4. 腰背部皮下脂肪层水肿
5. 腰 3-骶 1 棘间筋膜炎

报告医师: 张剑峰

检查日期: 2023-10-31

审核医师: 陈江莲

报告日期: 2023-10-31

超声诊断图文报告

流水号: 2309220542

影像号: 1435491

姓名: 王梦

年龄: 60岁

性别: 女

检查设备: Vivid E95

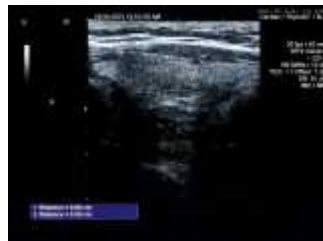
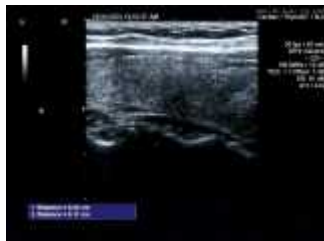体检号: 450656

申请医院: 本院

体检科室: 体检科

检查部位: 甲状腺彩超

经典图像:



影像所见:

甲状腺双侧叶形态正常, 包膜完整, 于右侧叶探及大小约 0.2*0.2cm 囊性结节, 形态规则, 边界清, 左侧叶探及大小约 0.7*0.3cm 低回声结节, 形态规则, 边界清, 余实质回声均匀, CDFI: 未见异常血流信号。

双侧颈部未见明显肿大淋巴结。

影像诊断:

1. 甲状腺右侧叶囊性结节 TI-RADS 2级
2. 甲状腺左侧叶实性结节 TI-RADS 3级

报告医师: 李菊蓉

检查日期: 2023-10-31

审核医师: 李菊蓉

报告日期: 2023-10-31

超声诊断图文报告

流水号: 2309220542

影像号: 1435497

姓名: 王梦

年龄: 60 岁

性别: 女

检查设备: Vivid E95

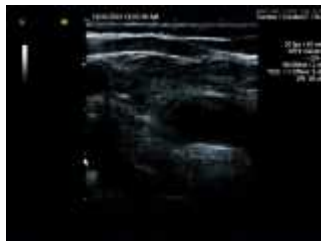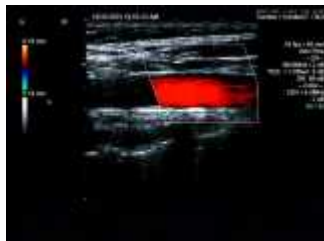
体检号: 450656

申请医院: 本院

体检科室: 体检科

检查部位: 颈部血管彩超

经典图像:



影像所见:

右锁骨下动脉起始处、双侧颈总动脉、颈内、颈外动脉起始段内中膜不增厚, 内壁欠光滑, 管壁未见明确强回声斑。CDFI: 血流充盈好。PW: 频谱形态正常。

双侧椎动脉走行正常, 椎动脉内径正常, 管壁不厚, 管腔内为无回声, CDFI: 血流充盈好。PW: 频谱正常。

影像诊断:

双侧颈动脉、椎动脉未见明显异常

报告医师: 李菊蓉

检查日期: 2023-10-31

审核医师: 李菊蓉

报告日期: 2023-10-31

超声诊断图文报告

流水号: 2309220542

影像号: 1435499

姓名: 王梦

年龄: 60岁

性别: 女

检查设备: Vivid E95

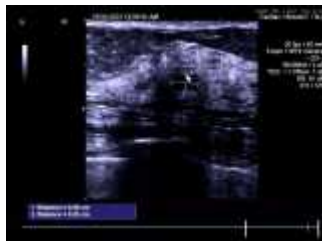
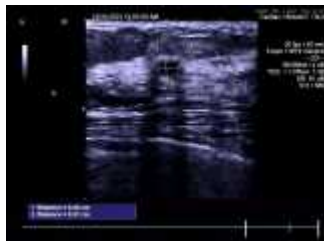
体检号: 450656

申请医院: 本院

体检科室: 体检科

检查部位: 乳腺彩超

经典图像:



影像所见:

双侧乳腺腺体层次清晰, 右乳腺体厚 1.0cm, 左乳腺体厚 1.0cm, 左乳 8 点方向探及大小约 0.5*0.4cm 低回声结节, 形态规则, 边界清, 右乳乳头旁探及大小约 0.6*0.4cm 低回声结节, 形态规则, 边界清, CDFI: 未见异常血流信号。双侧腋下未见明显肿大淋巴结。

影像诊断:

双乳结节 BI-RADS 3 级

报告医师: 李菊蓉

检查日期: 2023-10-31

审核医师: 李菊蓉

报告日期: 2023-10-31

超声诊断图文报告

流水号: 2309220542

影像号: 1435503

姓名: 王梦

年龄: 60岁

性别: 女

检查设备: Vivid E95

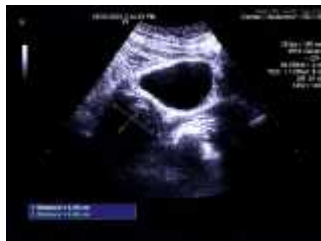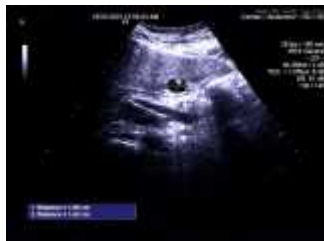体检号: 450656

申请医院: 本院

体检科室: 体检科

检查部位: 全腹彩超

经典图像:



影像所见:

肝脏大小形态正常,包膜光滑完整,胆囊床旁探及大小约1.9*1.4cm囊性回声,形态规则,边界清,后方回声增强,余实质回声细腻、增强,肝内管道系统走行尚清晰,门静脉及肝内胆管不扩张。

胆囊大小形态正常,壁不厚、光滑,囊内透声好,肝外胆管不扩张。

胰腺大小形态正常,实质回声均匀,主胰管不扩张。

脾脏大小形态正常,实质回声均匀,脾门静脉不宽。

双肾大小形态正常,皮髓质分界清晰,集合系统未见分离,双侧输尿管未见扩张。

膀胱充盈佳,未见明显异常。

绝经后子宫,大小约5.9*5.7*5.0cm,肌壁回声欠均匀,内可见数个低回声结节,大者约4.3*4.1cm,边界清,内膜呈细线状,宫颈厚约2.4cm,内可见数个大小相近的无回声区,其一大小约0.4*0.4cm,双侧附件区未见异常。

影像诊断:

1. 脂肪肝(轻度)
2. 肝囊肿
3. 子宫肌瘤(多发)
4. 宫颈纳囊(多发)

报告医师: 李菊蓉

检查日期: 2023-10-31

审核医师: 李菊蓉

报告日期: 2023-10-31