



2309220528

大同瑞慈健康体检

报 告 册

| | | | |
|------|-------------|----|-----|
| 体检编号 | 450643 | 工号 | 27 |
| 姓名 | 赵佩佩 | | |
| 性别 | 女 | 年龄 | 34岁 |
| 单位 | 中国银行大同分行 | | |
| 部门 | 中国银行大同分行 | | |
| 联系电话 | 13613428804 | | |
| 体检日期 | 2024-11-13 | | |

尊敬的 赵佩佩女士 您好！

首先，瑞慈健康体检全体员工欢迎您的光临，并对您的信任表示衷心的感谢！

您于 2024-11-13 （体检编号：450643）完成健康检查，本机构的各科医生已根据您的体检项目及结果，汇总成此份健康体检报告，并经总检医生审核。据此提出对您健康状况的综合分析及建议。

瑞慈健康体检倡导“大健康、大康复”，提出“健康是第一财富（Rich）”的人文理念。希望您仔细阅读并妥善地保管此份健康体检报告，并认真关注报告中的提示与建议，若您对报告内容有任何疑问，可直接与瑞慈健康体检客服部联系，进一步咨询。

健康体检咨询电话：**0352-2824444**

客户服务咨询电话：**0352-2830597**

400-6112995

瑞慈健康体检报告由下列内容组成：

第一部分：主检报告

第二部分：分科分项结果

第三部分：检验报告

第四部分：附表

主检报告

检查综述

- 【血常规（五分类）】 平均血红蛋白含量(MCH)偏低(25.5 pg) 平均血红蛋白浓度(MCHC)偏低(310 g/L)
- 【血脂四项】 动脉硬化指数偏低(0.73) 高密度脂蛋白(HDL)偏高(1.85 mmol/L)
- 【尿液分析+尿沉渣】 鳞状上皮细胞偏高(11 /HP) 粘液丝偏高(1 /HP)
- 【妇科内诊】 (1) 左侧巴氏腺囊肿 (2) 阴道炎
- 【C13 检测幽门螺杆菌】 阳性+

医生建议

【平均血红蛋白浓度(MCHC)偏低】：

- (1) 建议内科咨询，定期复查。

【平均血红蛋白含量(MCH)偏低】：

- (1) 供内科结合临床参考。

【动脉硬化指数偏低】：

- (1) 建议内科结合临床参考。

【高密度脂蛋白(HDL)偏高】：

- (1) 高密度脂蛋白(HDL)主要在肝脏合成，具有抗动脉粥样硬化的功能，是冠心病的保护因子。高密度脂蛋白(HDL)能将周围组织包括动脉壁内的胆固醇运转到肝脏进行代谢，是一种抗动脉粥样硬化的血浆脂蛋白。
- (2) 高密度脂蛋白(HDL)的含量与心血管的发病率和病变程度呈负相关，即高密度脂蛋白(HDL)减低，患冠心病的危险性增加；高密度脂蛋白(HDL)含量增高，患冠心病的危险性降低。
- (3) 高密度脂蛋白(HDL)对冠心病的临床诊断是一个重要的参考指标。它的升高是临床冠心病保护因子之一，并能防治和延缓动脉粥样硬化的发展。
- (4) 血清中高密度脂蛋白(HDL)的降低，预示着冠心病的出现。临床上常同时测定高密度脂蛋白(HDL)和血清总胆固醇，并根据它们的比值作为冠心病的信息指标。
- (5) 高密度脂蛋白(HDL)减少，主要见于冠心病、冠状动脉粥样硬化、高甘油三酯血症、慢性贫血、脑血管病、糖尿病、急慢性肝炎、肝硬化等疾病。
- (6) 戒烟，增强运动，采用低脂、低糖饮食，少食富含脂肪、胆固醇及饱和脂肪酸的食物，多进食蔬菜、水果、豆制品、粗粮、鱼和高纤维食品。
- (7) 建议当高密度脂蛋白(HDL)减少时，可参考其他相关指标，积极治疗基础性疾病，往内分泌科复诊。

【鳞状上皮细胞偏高】：

- (1) 在生理情况下，机体正常的新陈代谢都会引起鳞状上皮细胞的脱离，这是一种正常的机体现象。如果长时间出现鳞状上皮细胞偏高的现象时，则有可能是尿路感染、泌尿系统结石等因素导致，应及时往泌尿外科进一步诊断治疗。

【粘液丝偏高】：

- (1) 尿常规中粘液丝是由尿路中细胞分泌出来的，在有尿路感染时分泌会明显增多，且伴有炎症细胞的出现。

(2) 粘液丝偏高，可分为生理性偏高和病理性偏高两种，生理性偏高一般是由于喝水较少导致的尿液浓缩，一般在喝水后就能达到稀释的效果。

(3) 病理性的粘液丝偏高是由于泌尿系炎症或者是前列腺炎导致的，需要注意观察，多喝水，同时有白细胞等炎症细胞增多时，应及时服用抗感染药物治疗。如果仅有粘液丝的增多而没有白细胞等炎症细胞增多时，尿路有炎症的可能性不大。

(4) 建议平时饮食注意清淡，多喝水，少吃油腻和辛辣的食物，要注意个人清洁卫生，勤洗阴部，注意休息。

【巴氏腺囊肿】：

(1) 巴氏腺是位于女性大阴唇下方的内分泌腺，它可以分泌黏液，在性生活时起到润滑作用。巴氏腺由于某些原因造成其腺管口阻塞，就会使黏液储留，形成巴氏腺囊肿。一般巴氏腺囊肿是不能自行消退的，由于腺管口不能开放，致使液体不能流出。

(2) 有些人群巴氏腺有囊肿是由于其他某种原因，特别是在抵抗力低下时可以合并感染，形成巴氏腺脓肿。患者会出现剧烈的疼痛，而且有可能囊肿因为急剧长大而破溃，流出脓血样分泌物，同时可以反复发作。如果出现巴氏腺脓肿时，应及时到妇科就诊，了解脓肿是否需要切开引流。

(3) 年纪较大的患者，巴氏腺囊肿反复发作，需要行巴氏腺囊肿切除术。

【阴道炎】：

(1) 阴道炎是阴道粘膜及粘膜下结缔组织的炎症，是妇科门诊常见的疾病。

(2) 正常健康妇女，由于解剖学及生物化学特点，阴道对病原体的侵入有自然防御功能，当阴道的自然防御功能遭到破坏，则病原体易于侵入，导致阴道炎症。

(3) 绝经后妇女由于雌激素缺乏，阴道上皮菲薄，细胞内糖原含量减少，阴道 PH 高达 7 左右，故阴道抵抗力低下，比青春期及育龄妇女易受感染。

(4) 阴道炎临床上以白带的性状发生改变以及外阴痒痒灼痛为主要临床特点，感染累及尿道时，可有尿痛、尿急等症状。常见的阴道炎有细菌性阴道病、滴虫性阴道炎、霉菌性阴道炎、老年性阴道炎。

(5) 阴道炎由不同的病原体感染所致，一旦出现外阴不适，白带异常，立即去医院检查，确定病原体，针对病因治疗。

【呼气试验检验报告阳性】：

(1) 提示幽门螺旋杆菌（HP）感染。幽门螺旋杆菌是慢性活动性胃炎的病原菌，是消化道溃疡和胃癌等疾病的重要致病因子。

(2) 没有临床症状者（如中上腹不适、饱胀、反酸、恶心等），可暂不进行抗 HP 治疗。如果是 HP 感染的消化性溃疡、慢性胃炎、早期胃癌切除后和需要长期服用非甾体类抗炎药物（如阿司匹林）者，应在专科医生指导下进行抗 HP 治疗。

(3) 建议您先进行胃镜检查，或往消化内科咨询，再决定是否进行根除治疗。

汇总医生： 丁昊炜

主检日期： 2024-11-15

主检医生：

分科结果

身高、体重、血压

| 项目名称 | 检查结果 | 项目名称 | 检查结果 |
|------|------------|------|------|
| 身高 | 157cm | 体重 | 52kg |
| 血压 | 116/71mmHg | | |

***小结:**

未见异常

操作员：陈红锦

检查日期:2024-11-13

检查医生：名燕凌

内科

| 项目名称 | 检查结果 | 项目名称 | 检查结果 |
|------|----------|------|---------|
| 心率 | 76 次/min | 心律 | 齐 |
| 心脏杂音 | 无 | 心界 | 正常 |
| 肺部 | 正常 | 呼吸音 | 呼吸音清 |
| 啰音 | 未闻及 | 叩诊 | 叩诊呈清音 |
| 腹部触诊 | 腹部平软 | 发育 | 正常 |
| 肝胆 | 肋下未触及 | 脾脏 | 肋下未触及 |
| 双肾 | 无叩击痛 | 肠鸣音 | 正常 |
| 营养 | 良好 | 神经系统 | 正常 |
| 生理反射 | 生理反射存在 | 病理反射 | 病理反射未引出 |
| 颅神经 | 正常 | 运动功能 | 正常 |
| 深浅感觉 | 正常 | 其它 | 无异常发现 |
| 既往史 | 无 | | |

***小结:**

未见异常

操作员：名燕凌

检查日期:2024-11-13

检查医生：名燕凌

外科（女）

| 项目名称 | 检查结果 | 项目名称 | 检查结果 |
|--------|------|------|------|
| 皮肤 | 正常 | 甲状腺 | 无肿大 |
| 浅表淋巴结 | 无肿大 | 肛门 | 拒检 |
| 泌尿外生殖器 | 正常 | 四肢关节 | 未见异常 |
| 腹股沟 | 未见异常 | 足背动脉 | 正常 |
| 紫绀 | 无 | 色素沉着 | 无 |
| 脱毛 | 无 | 脱色 | 无 |
| 浮肿 | 无 | 皮下结节 | 无 |
| 头颅 | 正常 | 颈部 | 正常 |
| 乳腺 | 正常 | 脊柱 | 正常 |
| 直肠 | 未检 | 皮肤黄疸 | 无 |
| 四肢 | 活动正常 | 其他 | 无 |

*小结:

未见异常

操作员：魏利平

检查日期:2024-11-13

检查医生：魏利平

眼科

| 项目名称 | 检查结果 | 项目名称 | 检查结果 |
|-------|------|-------|------|
| 视力(左) | 1.0 | 视力(右) | 1.0 |
| 辨色力 | 正常 | 眼睑 | 正常 |
| 结膜 | 正常 | 泪器 | 正常 |
| 角膜 | 正常 | 虹膜 | 正常 |
| 瞳孔 | 正常 | 晶状体 | 正常 |
| 玻璃体 | 正常 | 眼底 | 未见异常 |

*小结:

未见异常

操作员：田野青

检查日期:2024-11-13

检查医生：田野青

耳鼻喉科

| 项目名称 | 检查结果 | 项目名称 | 检查结果 |
|-------|------|-------|------|
| 听力(左) | 正常 | 听力(右) | 正常 |
| 外耳道 | 正常 | 鼓膜 | 正常 |
| 鼻窦 | 正常 | 鼻中隔 | 正常 |
| 鼻腔 | 正常 | 扁桃体 | 无肿大 |
| 嗅觉 | 正常 | 咽喉 | 正常 |

***小结:**

未见异常

操作员：裴文兴 检查日期:2024-11-13 检查医生：裴文兴

妇科内诊

| 项目名称 | 检查结果 | 项目名称 | 检查结果 |
|------|------------|------|------|
| 外阴 | 巴氏腺囊肿 | 尿道口 | 正常 |
| 阴道 | 粘膜充血 分泌物量多 | 子宫 | 正常 |
| 附件 | 正常 | 宫颈 | 光滑 |
| 后穹窿 | 正常 | | |

***小结:**

(1) 左侧巴氏腺囊肿

(2) 阴道炎

操作员：智美玲 检查日期:2024-11-13 检查医生：智美玲

口腔科

| 项目名称 | 检查结果 | 项目名称 | 检查结果 |
|------|------|------|------|
| 唇颊 | 正常 | 齿 | 正常 |
| 牙龈 | 正常 | 牙周 | 正常 |

| | | | |
|-----|----|-------|----|
| 舌腭 | 正常 | 腮腺 | 正常 |
| 颌下腺 | 正常 | 颞下颌关节 | 正常 |

***小结:**

未见异常

操作员：龚富生 检查日期:2024-11-13 检查医生: 龚富生

检验报告

血流变

| 项目名称 | 检查结果 | 单位 | 参考值 | 提示 |
|--------------|-------|------|--------------|----|
| 全血粘度高切 200/s | 4.02 | mpas | 3.36--4.32 | |
| 全血粘度中切 100/s | 4.32 | mpas | 3.43--4.59 | |
| 全血粘度中切 50/s | 4.76 | mpas | 3.85--5.45 | |
| 全血还原粘度高切 | 6.79 | mpas | 3.69--8.74 | |
| 全血还原粘度低切 | 44.75 | mpas | 26.87--47.57 | |
| 血浆粘度 | 1.37 | mpas | 1.26--1.70 | |
| 血沉(ESR) | 3.70 | mm/h | 0--20 | |
| 红细胞压积 | 0.39 | L/L | 0.35--0.45 | |
| 红细胞聚集指数 | 4.68 | | 3.19--5.33 | |
| 红细胞变形指数 | 0.90 | | 0.53--1.11 | |
| 红细胞刚性指数 | 4.96 | | 2.17--6.94 | |
| 血沉方程 K 值 | 11.16 | mm/h | 0--80.48 | |
| 全血粘度 1/s | 14.21 | mpas | 13.79--17.91 | |
| 全血高切相对指数 | 2.93 | | 1.9--3.4 | |
| 全血低切相对指数 | 13.74 | | 8.1--14.2 | |

*小结:

未见异常

操作员: 祁佳佳 检查日期: 2024-11-13 检查医生: 康建忠

尿液分析+尿沉渣

| 项目名称 | 检查结果 | 单位 | 参考值 | 提示 |
|----------|------|------|-------|----|
| 白细胞尿 | 0 | 个/ul | 0--13 | |
| 上皮细胞(EC) | 11 | /HP | 0--28 | |
| 管型(CAST) | 0 | 个/ul | 0--1 | |

| | | | | |
|-------------|-------|------|--------------|---|
| 霉菌(尿) | 0 | /HP | 0--0 | |
| 结晶 | 0 | /HP | 0--10 | |
| 透明度(CLA) | 清亮 | | | |
| 胆红素(BIL) | - | | 阴性 | |
| 隐血(ERY) | - | | 阴性 | |
| 小圆上皮细胞(SRC) | 0 | 个/ul | 0--0 | |
| 维生素 C | - | | 阴性 | |
| 异常红细胞 | 0 | 个/ul | 0--3 | |
| 红细胞(正常) | 0 | 个/ul | 0--6 | |
| 鳞状上皮细胞 | 11 | 个/ul | 0--0 | ↑ |
| 粘液丝 | 1 | 个/ul | 0--0 | ↑ |
| 颜色(Colour) | 淡黄色 | | | |
| 尿葡萄糖(GLU) | - | | 阴性 | |
| 酮体(KET) | - | | 阴性 | |
| 比重(SG) | 1.015 | | 1.003--1.030 | |
| 酸碱度(PH) | 6.0 | | 4.5--8.0 | |
| 尿蛋白质(PRO) | - | | 阴性 | |
| 尿胆原(URO) | - | | 阴性 | |
| 亚硝酸盐(NIT) | - | | 阴性 | |
| 红细胞(尿)(RBC) | 0 | 个/ul | 0--6 | |
| 尿白细胞(LEU) | - | | 阴性 | |

***小结:**

鳞状上皮细胞偏高(11 /HP) 粘液丝偏高(1 /HP)

操作员: 祁佳佳 检查日期:2024-11-13 检查医生:康健忠

肝功七项

| 项目名称 | 检查结果 | 单位 | 参考值 | 提示 |
|-------------|------|-----|--------|----|
| 总蛋白(T PROT) | 71.9 | g/L | 65--85 | |

| | | | | |
|------------------|-------|--------|----------|--|
| 白蛋白(ALB) | 44.10 | g/L | 40--55 | |
| 球蛋白(GLB) | 27.80 | g/L | 15--35 | |
| 白蛋白/球蛋白(ALB/GLB) | 1.59 | | 1.0--2.5 | |
| 总胆红素(TBIL) | 12.70 | umol/L | 0--21 | |
| 丙氨酸氨基转移酶(ALT) | 19.00 | U/L | 7--40 | |
| 门冬氨酸氨基转移酶(AST) | 20.00 | U/L | 13--35 | |

***小结:**

未见异常

操作员：刘慧芳 检查日期:2024-11-13 检查医生:康健忠

心肌酶谱

| 项目名称 | 检查结果 | 单位 | 参考值 | 提示 |
|-------------------|--------|-------|----------|----|
| 乳酸脱氢酶(LDH) | 134.00 | U/L | 120--250 | |
| 肌酸激酶(CK) | 100.00 | U/L | 40--200 | |
| 肌酸激酶同工酶(CK-Mb(M)) | 11 | U/L | 0--25 | |
| 高敏肌钙蛋白(Tnl) | 2.50 | pg/ml | 0--46.47 | |

***小结:**

未见异常

操作员：刘慧芳 检查日期:2024-11-13 检查医生:康健忠

血常规（五分类）

| 项目名称 | 检查结果 | 单位 | 参考值 | 提示 |
|---------------|------|--------------------|----------|----|
| 白细胞(WBC) | 5.57 | 10 ⁹ /L | 3.5--9.5 | |
| 淋巴细胞绝对值(LY#) | 1.45 | 10 ⁹ /L | 1.1--3.2 | |
| 淋巴细胞百分比(LY%) | 26.0 | % | 20--50 | |
| 中性粒细胞绝对值(GR#) | 3.69 | 10 ⁹ /L | 1.8--6.3 | |
| 中性粒细胞百分比(GR%) | 66.4 | % | 40--75 | |

| | | | | |
|---------------------|-------|---------------------|------------|---|
| 嗜碱性粒细胞绝对值(BA#) | 0.04 | 10 ⁹ /L | 0--0.06 | |
| 嗜碱性粒细胞百分比(BA%) | 0.7 | % | 0--1.0 | |
| 嗜酸性粒细胞绝对值(EO#) | 0.04 | 10 ⁹ /L | 0.02--0.52 | |
| 嗜酸性粒细胞百分比(EO%) | 0.7 | % | 0.4--8.0 | |
| 血小板(PLT) | 257 | 10 ⁹ /L | 125--350 | |
| 血小板分布宽度(PDW) | 15.8 | % | 15--17 | |
| 平均血小板体积(MPV) | 10.7 | fl | 6.0--14.0 | |
| 血小板压积(PCT) | 0.276 | % | 0.11--0.28 | |
| 红细胞(RBC) | 4.75 | 10 ¹² /L | 3.8--5.1 | |
| 血红蛋白 | 121 | g/L | 115--150 | |
| 红细胞压积(HCT) | 39.0 | % | 35--45 | |
| 红细胞平均体积(MCV) | 82.2 | fl | 82--100 | |
| 平均血红蛋白含量(MCH) | 25.5 | pg | 27--34 | ↓ |
| 平均血红蛋白浓度(MCHC) | 310 | g/L | 316--354 | ↓ |
| 单核细胞绝对值(MO#) | 0.35 | 10 ⁹ /L | 0.1--0.60 | |
| 单核细胞百分比(MO%) | 6.2 | % | 3--10 | |
| 红细胞分布宽度标准差(RDW-SD) | 44.6 | fl | 35--56 | |
| 红细胞分布宽度变异系数(RDW-CV) | 14.5 | % | 10.6--16.6 | |
| 大血小板比率 | 29.3 | % | 11--45 | |
| 大血小板数目 | 75 | 10 ⁹ /L | 30--90 | |
| 未成熟粒细胞数目 | 0.01 | 10 ⁹ /L | 0--999 | |
| 未成熟粒细胞百分比 | 0.2 | % | 0--100 | |
| 有核红细胞数目 | 0.000 | 10 ⁹ /L | 0--9999 | |
| 有核红细胞百分比 | 0.00 | /100WBC | 0--9999 | |

***小结:**

平均血红蛋白含量(MCH)偏低(25.5 pg) 平均血红蛋白浓度(MCHC)偏低(310 g/L)

操作员：王小雪 检查日期：2024-11-13 检查医生：康建忠

肾功三项

| 项目名称 | 检查结果 | 单位 | 参考值 | 提示 |
|-------------|--------|--------|----------|----|
| 肌酐(CREA) | 56.80 | umol/L | 41--73 | |
| 尿酸(UA) | 178.00 | umol/L | 140--340 | |
| 尿素测定 (Urea) | 3.10 | mmol/L | 2.6--7.5 | |

***小结：**

未见异常

操作员：刘慧芳 检查日期：2024-11-13 检查医生：康建忠

空腹血糖

| 项目名称 | 检查结果 | 单位 | 参考值 | 提示 |
|----------|------|--------|-----------|----|
| 葡萄糖(GLU) | 5.00 | mmol/L | 3.89--6.1 | |

***小结：**

未见异常

操作员：刘慧芳 检查日期：2024-11-13 检查医生：康建忠

血脂四项

| 项目名称 | 检查结果 | 单位 | 参考值 | 提示 |
|-------------|------|--------|------------|----|
| 动脉硬化指数 | 0.73 | | 1.31--3.19 | ↓ |
| 总胆固醇(CHOL) | 3.63 | mmol/L | 2.59--5.2 | |
| 甘油三脂(TG) | 0.83 | mmol/L | 0.7--1.7 | |
| 低密度脂蛋白(LDL) | 1.35 | mmol/L | 0--4.13 | |
| 高密度脂蛋白(HDL) | 1.85 | mmol/L | 0.77--1.55 | ↑ |

***小结：**

动脉硬化指数偏低(0.73) 高密度脂蛋白(HDL)偏高(1.85 mmol/L)

操作员：刘慧芳 检查日期：2024-11-13 检查医生：康建忠

人乳头瘤病毒检查 (HPV)

| 项目名称 | 检查结果 | 单位 | 参考值 | 提示 |
|-------------|-------|----|-----|----|
| HPV 高危亚型 16 | 阴性(-) | | 阴性 | |
| HPV 高危亚型 18 | 阴性(-) | | 阴性 | |
| HPV 高危亚型 31 | 阴性(-) | | 阴性 | |
| HPV 高危亚型 26 | 阴性(-) | | 阴性 | |
| HPV 高危亚型 33 | 阴性(-) | | 阴性 | |
| HPV 高危亚型 35 | 阴性(-) | | 阴性 | |
| HPV 高危亚型 39 | 阴性(-) | | 阴性 | |
| HPV 高危亚型 45 | 阴性(-) | | 阴性 | |
| HPV 高危亚型 51 | 阴性(-) | | 阴性 | |
| HPV 高危亚型 52 | 阴性(-) | | 阴性 | |
| HPV 高危亚型 53 | 阴性(-) | | 阴性 | |
| HPV 高危亚型 56 | 阴性(-) | | 阴性 | |
| HPV 高危亚型 58 | 阴性(-) | | 阴性 | |
| HPV 高危亚型 59 | 阴性(-) | | 阴性 | |
| HPV 高危亚型 66 | 阴性(-) | | 阴性 | |
| HPV 高危亚型 68 | 阴性(-) | | 阴性 | |
| HPV 高危亚型 73 | 阴性(-) | | 阴性 | |
| HPV 高危亚型 82 | 阴性(-) | | 阴性 | |
| HPV 低危亚型 6 | 阴性(-) | | 阴性 | |
| HPV 低危亚型 11 | 阴性(-) | | 阴性 | |
| HPV 低危亚型 42 | 阴性(-) | | 阴性 | |
| HPV 低危亚型 43 | 阴性(-) | | 阴性 | |
| HPV 低危亚型 81 | 阴性(-) | | 阴性 | |

***小结:**

未见异常

姓名：赵佩佩 性别：女 年龄：34 登记流水：2309220528 体检日期：2024-11-13

操作员：赵伟 检查日期:2024-11-14 检查医生:康建忠

大同现代医学检验实验室

液基薄层细胞学图文报告

ID: 2024109381

病理号: 101169

姓名: 赵佩佩

性别: 女

年龄: 34岁

送检科室:

电话号码: 13613428804

床号:

病历号:

体检号: 2309220528

送检医院: 大同瑞慈康复体检

送检日期: 2024-11-13

末次月经:

送检医生:

采样日期:

报告日期: 2024-11-13

标本满意度: 满意

细胞量: >45%

红细胞:

经期样本:

颈管细胞:

化生细胞:

鳞状细胞:

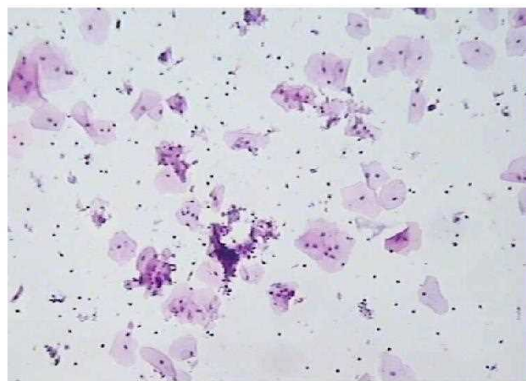
宫颈柱状细胞:

未见上皮内病变/恶性细胞:

正常范围内:

良性反应性改变:

- 炎症:
 - 轻度:
 - 中度:
 - 重度:
- 放疗:
- 妊娠:
- 萎缩性:
- 宫内避孕器:
- 其他:



病原体: 滴虫感染: 念珠菌感染: 细菌感染:

提示 HPV 感染: 疱疹病毒感染:

鳞状上皮细胞分析:

非典型鳞状细胞:

- 倾向上皮内瘤变:
- 倾向良性反应性改变:
- 不能明确意义(ASC-US):
- 不排除高度病变(ASC-H):

上皮内低度病变: 鳞癌:

上皮内高度病变:

- CIN2:
- CIN3:

腺上皮细胞分析:

非典型腺细胞:

- 宫内膜:
- 来源不明:

非典型腺细胞(宫颈管):

- 倾向原位腺癌:
- 不能明确意义:
- 倾向良性反应性改变:

腺癌:

- 宫颈管:
- 宫内膜:
- 其它:

炎细胞:

- 轻度:
- 中度:
- 重度:

可疑腺癌:

诊断意见: 未见上皮内病变或恶性细胞 (NILM)。

建议:

报告医师: 张荣生

地址: 大同市魏都大道 79 号, 本报告医师签字后有效
咨询: 0352-2830587 4006-122-995

妇科细胞学是筛查项目, 出于技术原因, 可能会有假阴性结果, 本检测仅对来样负责, 如果对结果有疑义, 请在收到报告 7 天内与我们联系。

大同瑞慈康复医院 12导联心电图报告

赵佩佩 女 34岁

体检号:450643

病床号:

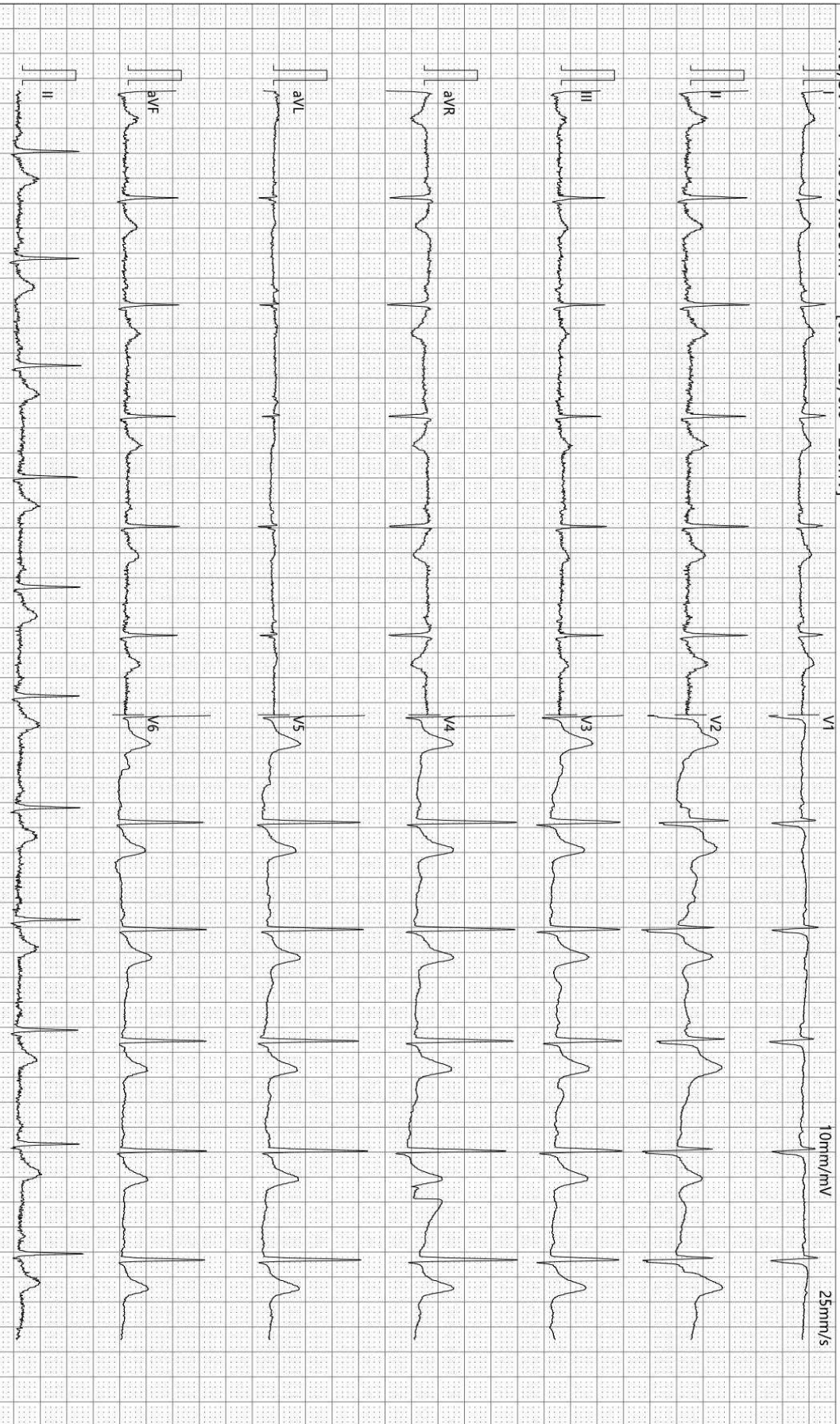
诊断结果:

- 1.窦性心律
- 2.正常心电图

诊断医生:

张之生

HR : 68bpm [60 ~ 100bpm]
 P : 112 f ms [0 ~ 110ms]
 PR : 160ms [120 ~ 200ms]
 QRS : 86ms [60 ~ 100ms]
 QT/QTc : 358/381ms [320 ~ 440/0 ~ 460ms]
 P/QRS/T : 27/67/52deg. [0 ~ 75/-30 ~ 90/0 ~ 75deg]
 RV5/SV1 : 1.815/0.599mV [0.0 ~ 2.5/0.0 ~ 2.0mV]



检查时间:2024-11-13 09:47:45

诊断时间:2024-11-13 09:59:02

SEMIP V1.90

仅供临床参考

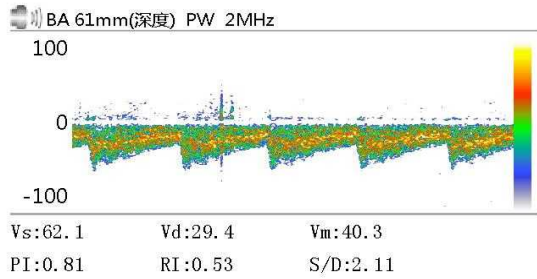
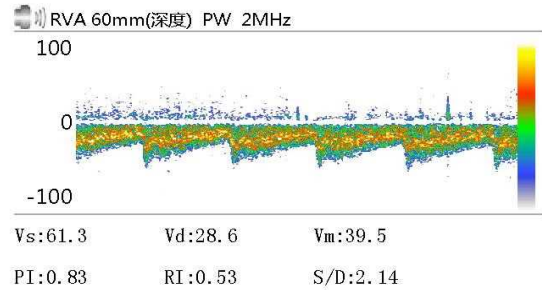
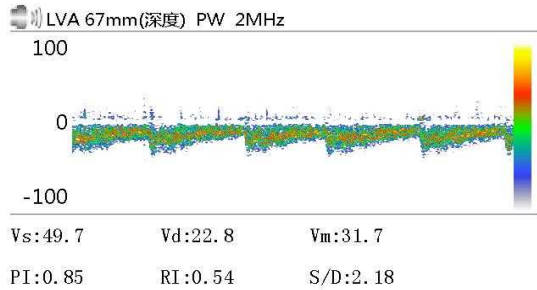
Text



大同瑞慈健康体检

颅内多普勒血流图 (TCD) 检查报告单

姓名: 赵佩佩 性别: 女 年龄: 34 岁 检查号: 2309220528
 申请科室: 体检科 申请医师: 李菊蓉 检查类型: 颅内血管 床号:



Vs: Vd: Vm:
 PI: RI: S/D:

Vs: Vd: Vm:
 PI: RI: S/D:

Vs: Vd: Vm:
 PI: RI: S/D:

医生意见

结论: 椎-基底动脉脑血管超声未见异常。

李菊蓉

检查日期: 2024-11-13

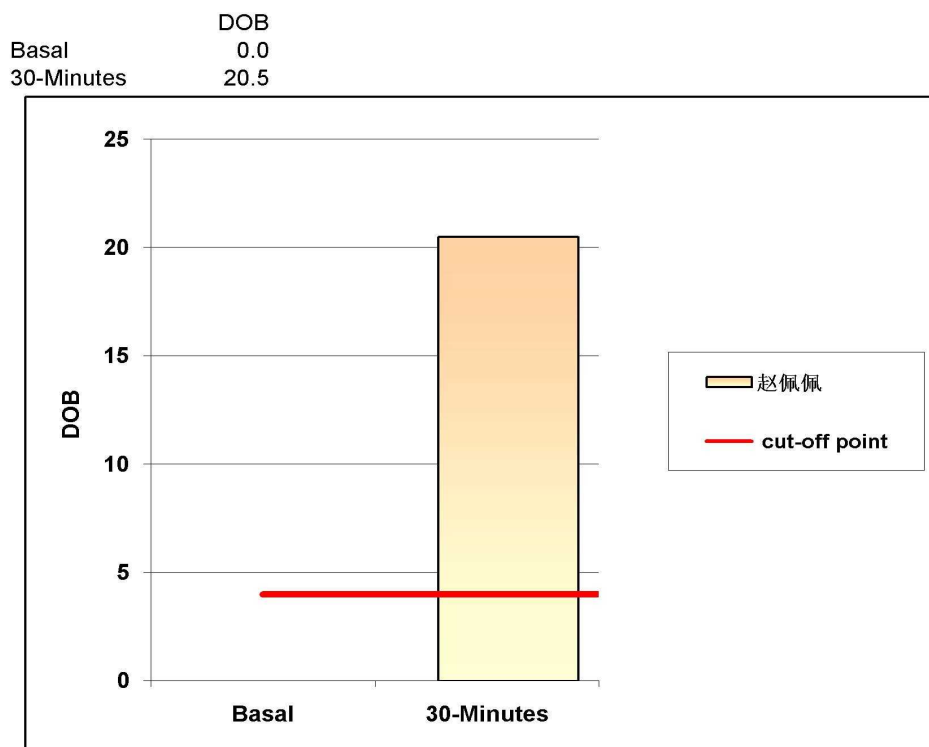
本报告单仅提供临床参考

大同瑞慈健康体检

¹³C呼气试验检验报告

| | | | | | |
|-------|------------|----|-------------|------|-------------|
| 患者姓名 | 赵佩佩 | 年龄 | 34 | 性别 | 女 |
| 患者 ID | 2309220528 | 日期 | 45609 | 联系电话 | 13613428804 |
| 申请医生 | 曹居杰 | 备注 | 13613428804 | 设备型号 | YH08 |

¹³C呼气试验



阳性参考值 (Delta Over Baseline(DOB)):

| | | | |
|------------|---|-----|-----|
| 30分钟的DOB值: | ≥ | 4.0 | 阳性+ |
| | < | 4.0 | 阴性- |

检测结果: **DOB=** 20.5 阳性

结论: 您本次检测的结果为阳性, 有幽门螺杆菌感染

检测医生: 曹居杰

大同瑞慈健康体检

骨密度检测报告

受检者信息

受检者ID: 2309220528
姓名: 赵佩佩
出生年月日: 1989/11/20

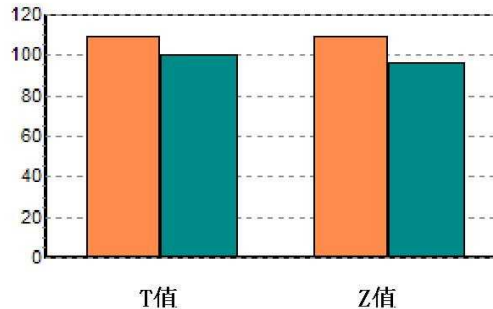
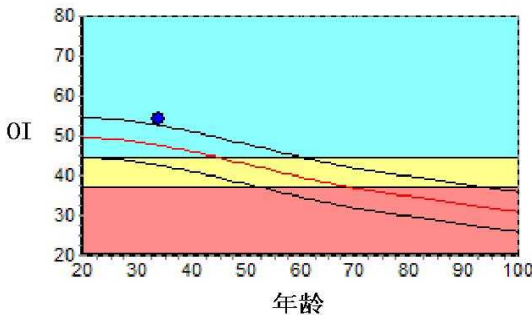
年龄: 34
性别: 女
测定部位(右/左): 右

测定结果

测定日期: 2024/11/13 9:59:43

测试编号: 1/1

受测者 平均值



| | | | | |
|------|------------|------|-------|---|
| 数据库: | Asia | 成人比: | 109.4 | % |
| OI: | 54.3 | 同龄比: | 114.2 | % |
| SOS: | 1381.3 m/s | OPR: | N/A | % |
| T值: | 0.93 | | | |
| Z值: | 1.35 | | | |

结果分析



注解

以上结论仅供参考

科室:

医生签名:

医院地址 大同瑞慈健康体检
地址 大同市平城区魏都大道79号

联系电话 0352-2824444
操作者 名燕凌

Rich 大同瑞慈康复医院
超声诊断图文报告

流水号: 2309220528

超声号: 1745876

姓名: 赵佩佩

年龄: 34 岁

性别: 女

检查设备: Vivid E95

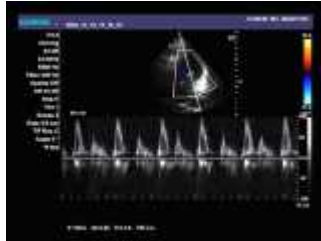
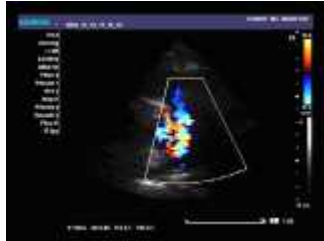
体检号: 450643

申请医院: 本院

体检科室: 体检科

检查部位: 心脏彩超

经典图像:



影像所见:

超声测量 (单位: mm)

升主动脉内径 25 (32±3mm)

左房内径 26 (35mm)

室间隔 8 (8-11mm)

左室内径 41 (47±4mm)

左室后壁 8 (8-11mm)

EF66% (50-80%)

右室内径 32 (36±4mm)

右房内径 33 (36±4mm)

FS36% (28-41%)

主肺动脉内径 17 (23±3mm)

升主动脉内径正常, 心脏各腔室大小正常, 室间隔厚度正常, 左室壁未见明显节段性运动异常, 各瓣膜及启闭功能未见明显异常, 舒张期二尖瓣口血流频谱 E/A>1, 心包腔未见积液。

影像诊断:

心脏结构及功能未见明显异常

报告医师: 张婷婷

检查日期: 2024-11-13

审核医师: 张婷婷

报告日期: 2024-11-13



注: 本报告仅供临床医生参考!

地址: 大同市魏都大道 79 号。若有疑问, 请致电: 0352-2830580

Rich 大同瑞慈康复医院
超声诊断图文报告

流水号: 2309220528

超声号: 1745867

姓名: 赵佩佩

年龄: 34 岁

性别: 女

检查设备: Vivid E95

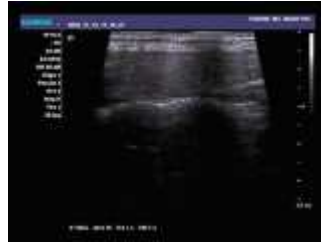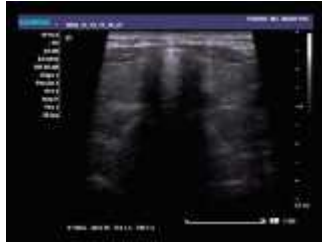体检号: 450643

申请医院: 本院

体检科室: 体检科

检查部位: 甲状腺彩超

经典图像:



影像所见:

甲状腺双侧叶形态正常, 包膜完整, 实质回声均匀, CDFI: 未见异常血流信号。
双侧颈部未见明显肿大淋巴结。

影像诊断:

甲状腺双侧叶未见异常

报告医师: 张婷婷

检查日期: 2024-11-13

审核医师: 张婷婷

报告日期: 2024-11-13



注: 本报告仅供临床医生参考!

地址: 大同市魏都大道 79 号。若有疑问, 请致电: 0352-2830580

Rich 大同瑞慈康复医院
超声诊断图文报告

流水号: 2309220528

超声号: 1745872

姓名: 赵佩佩

年龄: 34岁

性别: 女

检查设备: Vivid E95

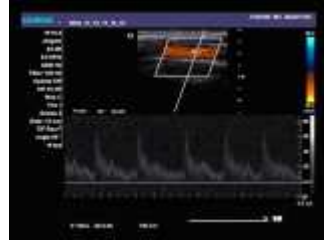
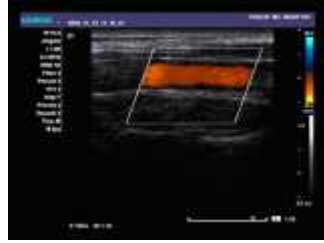
体检号: 450643

申请医院: 本院

体检科室: 体检科

检查部位: 颈部血管彩超

经典图像:



影像所见:

右锁骨下动脉起始处、双侧颈总动脉、颈内、颈外动脉起始段内中膜不增厚, 内壁欠光滑, 管壁未见明确强回声斑。
CDFI: 血流充盈好。PW: 频谱形态正常。

双侧椎动脉走行正常, 椎动脉内径正常, 管壁不厚, 管腔内为无回声, CDFI: 血流充盈好。PW: 频谱正常。

影像诊断:

双侧颈动脉、椎动脉未见明显异常

报告医师: 张婷婷

检查日期: 2024-11-13

审核医师: 张婷婷

报告日期: 2024-11-13



注: 本报告仅供临床医生参考!

地址: 大同市魏都大道79号。如有疑问, 请致电: 0352-2830580

Rich 大同瑞慈康复医院
超声诊断图文报告

流水号: 2309220528

超声号: 1745880

姓名: 赵佩佩

年龄: 34岁

性别: 女

检查设备: Vivid E95

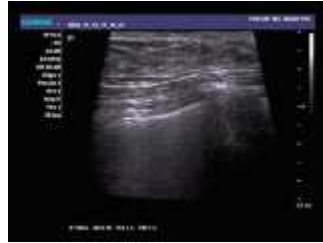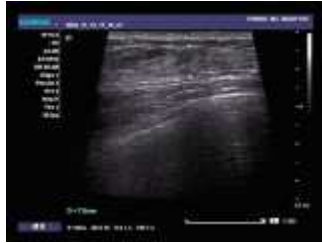体检号: 450643

申请医院: 本院

体检科室: 体检科

检查部位: 乳腺彩超

经典图像:



影像所见:

双侧乳腺腺体层次清晰, 右乳腺体厚 0.8cm, 左乳腺体厚 0.9cm, 乳导管未见扩张, 未见明显占位性病变, CDFI: 未见异常血流信号。

双侧腋下未见明显肿大淋巴结。

影像诊断:

双侧乳腺未见明显异常

报告医师: 张婷婷

检查日期: 2024-11-13

审核医师: 张婷婷

报告日期: 2024-11-13



注: 本报告仅供临床医生参考!

地址: 大同市魏都大道 79 号。若有疑问, 请致电: 0352-2830580

Rich 大同瑞慈康复医院
超声诊断图文报告

流水号: 2309220528

超声号: 1745960

姓名: 赵佩佩

年龄: 34 岁

性别: 女

检查设备: Vivid E95

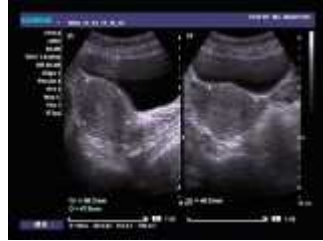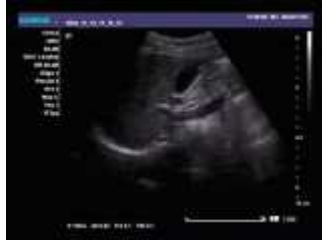体检号: 450643

申请医院: 本院

体检科室: 体检科

检查部位: 全腹彩超

经典图像:



影像所见:

肝脏大小形态正常, 包膜光滑完整, 实质回声均匀, 肝内管道系统走行清晰, 门静脉及肝内胆管不扩张。

胆囊大小形态正常, 壁不厚、光滑, 囊内透声好, 肝外胆管不扩张。

胰腺大小形态正常, 实质回声均匀, 主胰管不扩张。

脾脏大小形态正常, 实质回声均匀, 脾门静脉不宽。

双肾大小形态正常, 皮髓质分界清晰, 集合系统未见分离, 双侧输尿管未见扩张。

膀胱充盈佳, 未见明显异常。

前位子宫, 大小约 5.8*4.8*4.7cm, 肌壁回声均匀, 内膜线清晰, 厚 0.8cm, 宫颈厚约 2.4cm, 双侧附件区未见异常。

影像诊断:

肝、胆、脾、胰、双肾、子宫、双侧附件区未见明显异常

报告医师: 张婷婷

检查日期: 2024-11-13

审核医师: 张婷婷

报告日期: 2024-11-13



注: 本报告仅供临床医生参考!

地址: 大同市魏都大道 79 号。若有疑问, 请致电: 0352-2830580

姓名: 赵佩佩

年龄: 34 岁

性别: 女

检查设备: 西门子量子双源 CT

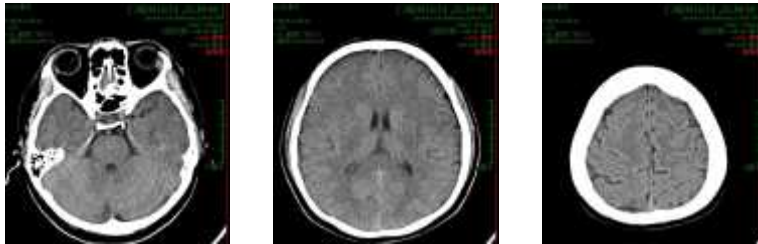体检号: 450643

申请医院: 本院

体检科室: 体检科

检查部位: 脑部双源 CT

经典图像:



影像所见:

颅脑结构双侧对称, 脑实质内未见异常密度。中线结构居中。脑沟、裂、池及脑室系统等未见异常。

影像诊断:

颅脑未见明显异常

报告医师: 剧艳军

检查日期: 2024-11-13

审核医师: 剧艳军

报告日期: 2024-11-13

姓名: 赵佩佩

年龄: 34 岁

性别: 女

检查设备: 西门子量子双源 CT

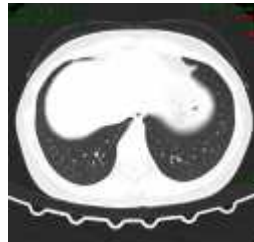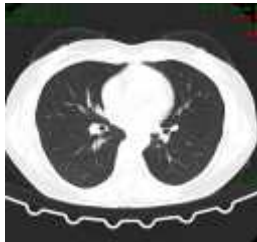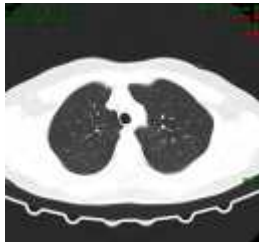体检号: 450643

申请医院: 本院

体检科室: 体检科

检查部位: 肺部双源 CT

经典图像:



影像所见:

胸廓对称, 骨性肋骨完整, 胸壁软组织结构良好, 两肺支气管血管纹理走行分布良好, 支气管束结构清晰, 双肺通气良好。肺门结构未见异常。纵隔无偏移, 段以上支气管通畅。心影及大血管形态结构正常, 纵隔内未见肿大淋巴结。胸膜未见异常。

影像诊断:

胸部未见明显异常

报告医师: 剧艳军

检查日期: 2024-11-13

审核医师: 剧艳军

报告日期: 2024-11-13