



2309220527

大同瑞慈健康体检

报 告 册

| | | | |
|------|-------------|----|-----|
| 体检编号 | 450642 | 工号 | 26 |
| 姓名 | 王彬力 | | |
| 性别 | 女 | 年龄 | 41岁 |
| 单位 | 中国银行大同分行 | | |
| 部门 | 中国银行大同分行 | | |
| 联系电话 | 13935210590 | | |
| 体检日期 | 2023-11-22 | | |

尊敬的王彬力女士您好！

首先，瑞慈健康体检全体员工欢迎您的光临，并对您的信任表示衷心的感谢！

您于 2023-11-22 （体检编号：450642）完成健康检查，本机构的各科医生已根据您的体检项目及结果，汇总成此份健康体检报告，并经总检医生审核。据此提出对您健康状况的综合分析及建议。

瑞慈健康体检倡导“大健康、大康复”，提出“健康是第一财富（Rich）”的人文理念。希望您仔细阅读并妥善地保管此份健康体检报告，并认真关注报告中的提示与建议，若您对报告内容有任何疑问，可直接与瑞慈健康体检客服部联系，进一步咨询。

健康体检咨询电话：**0352-2824444**

客户服务咨询电话：**0352-2830597**
400-6112995

瑞慈健康体检报告由下列内容组成：

第一部分：主检报告

第二部分：分科分项结果

第三部分：检验报告

第四部分：附表

主检报告

检查综述

- 1、【身高、体重、血压】（1）体重指数 26.89：超重
- 2、【眼科】（1）左眼视力下降 （2）右眼视力下降
- 3、【血脂四项】动脉硬化指数偏高(3.75) 总胆固醇(CHOL)偏高(6.22 mmol/L) 甘油三脂(TG)偏高(2.39 mmol/L) 低密度脂蛋白(LDL)偏高(4.31 mmol/L)
- 4、【尿液分析+尿沉渣】粘液丝偏高(18 /HP)
- 5、【血流变】全血粘度 1/s 偏高(17.94 mPa.S)
- 6、【颈椎 MRI】1、颈 4-5、5-6、6-7 椎间盘突出（中央型） 2、颈 4-颈 7 椎体骨质增生，生理曲度变直
- 7、【妇科内诊】（1）宫颈：宫颈糜烂
- 8、【甲状腺彩超】甲状腺实质回声粗糙 请结合甲功
- 9、【全腹彩超】1.脂肪肝（轻度） 2.肝囊肿 3.子宫肌瘤
- 10、【口腔科】（1）左下第一磨牙 龋齿 左上第三磨牙 右上第三磨牙 （2）牙龈萎缩 （3）牙周：牙结石

医生建议

【超重】：

(1) 体重指数是判断体重超标或偏低的主要指标。体重是反映和衡量一个人健康状况的重要标志之一，过胖和过瘦都不利于健康，身高体重不协调也不会给人以美感。体重的变化，还会直接反映身体长期的热量平衡状态。

(2) 当需要比较及分析一个人的体重对于不同身高的人所带来的健康影响时，体重指数是一个中立而可靠的指标。其主要适用于需要体重测试、体型肥胖和全身检查的人群。

(3) 体重指数（BMI）是世界卫生组织推荐的国际统一使用的肥胖分型标准，也是目前国际上常用的衡量人体胖瘦程度以及是否健康的一个标准，其计算方式为： $BMI = \text{体重（千克）} / \text{身高（米} \times \text{米）}$ 。成人的标准值是 BMI18.5-23.9 之间。低于 18.5 为体重指数偏低；高于 23.9 则为体重指数偏高。

(4) 一般表现为体重超重或肥胖，超重及肥胖会出现一系列代谢性疾病，如高血压、高血糖、高血脂、高尿酸血症等，所以体重指数偏高者一定要注意控制体重。

(5) 合理控制饮食，食品多样化，食物纤维可适量增加，饮食规律，避免暴饮暴食，低盐、低脂饮食为主，减少高热量食物的摄入。

(6) 加强体育锻炼，每天最少保持 30 分钟的中等强度运动。鼓励每天至少快步走 6000 步比较健康。肥胖患者不适合较剧烈的运动，会加重膝关节的负担，可以选择游泳、划船等对膝关节负荷较小的运动。

(7) 定期检查血糖、血脂、肝功、肝脏 B 超等，积极治疗基础性疾病。

(8) 减少热量摄取及增加热量消耗。强调以健康行为、饮食、运动为主的综合治疗。

【视力下降】：

(1) 视力下降是由角膜白斑或角膜炎、晶状体混浊、眼底疾病、屈光不正等原因引起，建议眼科诊断治疗。

【总胆固醇(CHOL)偏高】：

(1) 总胆固醇是脂质的主要成分之一，其数量受年龄、家族、性别、饮食、遗传等多种因素影响。总胆固醇对人体生长发育以及新陈代谢有重要的作用，正常值是 2.59-5.20mmol/L。

(2)总胆固醇升高后，会增加类脂物质的堆积，会产生更多的血管斑块，进而增加心脑血管疾病的风险。大于5.21-5.69mmol/L是胆固醇的临界偏高，即使是一个完全健康的人，只要总胆固醇 >7.2 mmol/L或低密度脂蛋白 >4.9 mmol/L，未来发生心脑血管的风险就明显增高，应该马上治疗。

(3)总胆固醇升高根据病因可分为两大类：一是原发性，是由于遗传因素缺陷所致，另一种是继发性，可引起其升高的疾病主要有糖尿病、高血压、甲减、肝肾疾病等。

(4)降低总胆固醇的治疗中，原发性偏高应积极应用降脂药，曾经选择他汀类药物，胆固醇任不能达标的，可联合用药（如依折麦布等）。

(5)如果总胆固醇偏高，且患者有糖尿病、高血压、甲减、肝肾疾病或者已经发生心脑血管疾病的人更应积极用药，控制降低疾病风险。

(6)戒烟，增强运动，采用低脂、低糖饮食，少食富含脂肪、胆固醇及饱和脂肪酸的食物，多进食蔬菜、水果、豆制品、粗粮、鱼和高纤维食品。

(7)必要时在医师指导下使用降脂药物治疗，并前往内分泌科复诊。

【动脉硬化指数偏高】：

(1)动脉硬化指数偏高，提示动脉硬化的风险性会更高，也就是心脑血管疾病的发病率会相对较高。建议控制血脂、血糖，少吃油腻食物，多吃蔬菜水果，加强锻炼，减轻体重。

【甘油三酯(TG)偏高】：

(1)甘油三酯是甘油和脂肪酸所构成的有机化合物，甘油三酯测定是脂类代谢的重要指标之一。

(2)甘油三酯增高与冠心病的发生有着重要的相关性，随年龄增大而有上升的趋势，其增高最常见于高脂和过量糖类饮食、肥胖等。

(3)甘油三酯主要功能是为机体提供能量，其正常值在0.7-1.7mmol/L之间，1.7-2.29mmol/L为边缘增高，提示应该注意饮食和运动了。

(4)甘油三酯大于2.3mmol/L，就称为高甘油三酯血症。甘油三酯增高虽然不会直接导致血管斑块的形成，但也会间接引起心脑血管疾病风险增加，同时，当甘油三酯大于5.6mmol/L时，还会增加急性胰腺炎的风险，所以降低甘油三酯的基础主要是控制饮食，饮食控制不佳可以选择药物治疗。

(5)生活方式的干预是控制甘油三酯水平升高的基础，包括减重，增加运动量，限制酒精摄入以及避免食用果糖和高碳水化合物食物。多食蔬菜水果，定期复查。

(6)明显增高者在医师的指导下使用降脂药物治疗，首选他汀和贝特类药物。

【低密度脂蛋白(LDL)偏高】：

(1)在血脂检查中，我们最该关注的是低密度脂蛋白，这是因为这些指标与心脑血管疾病的关系最为密切，正常值为0-4.13mol/L。

(2)低密度脂蛋白有三个标准：普通人应 ≤ 3.4 mol/L，没有任何高危因素的人，其低密度脂蛋白最好控制在3.4mol/L以下。

(3)高危人群应 ≤ 2.6 mol/L，有高血压、糖尿病、家族史、肥胖，或低度脂蛋白 ≥ 4.9 mol/L，这些人的低密度脂蛋白最好降低至2.6mol/L以下。

(4)极高危人群应 ≤ 1.8 mol/L，有冠心病、心肌梗塞、心绞痛、脑梗死、冠状动脉植入支架术后、心脏搭桥术后、严重的颈动脉斑块等缺血性心脑血管疾病的人，这些人低密度脂蛋白最好控制到1.8mol/L以下。

(5)建议低脂、低糖饮食，戒烟酒，多食蔬菜。定期复查血脂，明显增高者，在医师指导下使用降脂药物治疗，在积极治疗原发疾病的基础上降低低密度脂蛋白。

【粘液丝偏高】：

(1)尿常规中粘液丝是由尿路中细胞分泌出来的，在有尿路感染时分泌会明显增多，且伴有炎症细胞的出现。

(2)粘液丝偏高，可分为生理性偏高和病理性偏高两种，生理性偏高一般是由于喝水较少导致的尿液浓缩，一般在喝水后就能达到稀释的效果。

(3)病理性的粘液丝偏高是由于泌尿系炎症或者是前列腺炎导致的，需要注意观察，多喝水，同时有白细胞等炎症细胞增多时，应及时服用抗感染药物治疗。如果仅有粘液丝的增多而没有白细胞等炎症细胞增多时，尿路有炎症的可能性不大。

(4)建议平时饮食注意清淡，多喝水，少吃油腻和辛辣的食物，要注意个人清洁卫生，勤洗阴部，注意休息。

【全血粘度 1/s 偏高】：

- (1) 血液的流动特性取决于血液粘度的高低，血液的粘度愈高，流动性愈差（慢），粘度愈低，流动性愈好（快）。影响血粘度的因素主要有：红细胞压积、红细胞聚集性、红细胞刚性、血浆中的胆固醇、甘油三酯及纤维蛋白原的含量等。
- (2) 血粘度偏高应注意：1. 限制高脂肪、高蛋白、糖、盐、淀粉类食物的摄入量。2. 多饮水，增加有氧运动。
3. 必要时内科结合临床治疗。

【椎间盘突出（中央型）】：

- (1) 椎间盘突出症指椎间盘的纤维环破裂，髓核组织从破裂处突出（脱出）于后方或者椎管内，导致相邻脊神经根遭受刺激，从而产生颈部、腰部疼痛或下肢麻木疼痛一系列症状。临床上可分为膨隆型、突出型、脱垂游离型等。建议骨科诊治。

【椎体骨质增生】：

- (1) 椎体骨质增生是老年人常见的骨关节病变，注意病变部位的骨关节适度运动，必要时请到骨科门诊进一步诊治咨询。

【生理曲度变直】：

- (1) 建议脊柱外科进一步诊断治疗。

【宫颈糜烂】：

- (1) 宫颈糜烂是慢性宫颈炎最常见的一种病理改变。由于宫颈表面的鳞状上皮长期浸于碱性炎症分泌物中而剥脱，被宫颈管内柱状上皮所代替，因柱状上皮薄，可显露皮下血管，宫颈表面呈红色，通称宫颈糜烂。
- (2) 宫颈糜烂根据糜烂面积大小，可将宫颈糜烂分为三度，轻度指糜烂面小于整个宫颈的 1/3；中度指糜烂面占整个宫颈宫颈的 1/3-2/3；重度指糜烂面超过整个宫颈的 2/3。
- (3) 宫颈糜烂根据类型分为单纯性糜烂，在炎症初期，糜烂面光滑；颗粒状糜烂，因腺体及间质增生，表面凹凸不平，呈颗粒状；乳头状糜烂，增生更显著，呈乳头状。
- (4) 以局部治疗为主，主要有药物局部治疗和物理治疗。
- (5) 请在妇科医生指导下规范治疗，并定期复查。

【甲状腺实质回声粗糙】：

- (1) 建议内分泌科诊断治疗。

【肝囊肿】：

- (1) 肝囊肿，通俗说就是肝脏中的水泡。绝大多数的肝囊肿都是先天性的，即因先天发育的某些异常导致了肝囊肿形成。
- (2) 肝囊肿病因大多数系肝内小胆管发育障碍所致，单发性肝囊肿的发生是由于异位胆管造成。肝囊肿生长缓慢，所以可能长期或终生无症状，其临床表现也随囊肿位置、大小、数目以及有无压迫邻近器官和有无并发症而异。
- (3) 肝囊肿是一种较常见的肝脏良性疾病，一般没有什么症状，也不会影响肝功。5CM 以下的肝囊肿一般不需要特殊治疗。当囊肿长大到一定程度，可能会压迫胃肠道而引起症状，如上腹不适饱胀；也有因囊肿继发细菌感染而有腹痛、发热的。
- (4) 肝囊肿首次发现，建议作 MRI 或 CT 检查，除外肝内其它占位性病变。
- (5) 过大的肝囊肿，对肝脏本身或周围的器官有压迫症状的，或有炎症的，往外科治疗。
- (6) 已确诊为肝囊肿，动态观察，定期 B 超检查进行对照，监测囊肿大小。
- (7) 解除顾虑和紧张情绪，保持良好心态，切忌大怒。
- (8) 多食新鲜蔬菜和水果，保持大便通畅，防止便秘；保证营养，宜食清淡富含蛋白质的食物为主；限制饮酒。
- (9) 不宜剧烈运动，防止过度用力，以免增加腹腔压力。
- (10) 如有症状请及时就诊。

【脂肪肝】：

- (1) 脂肪肝是指肝脏被脂肪浸润，为一种多病因引起的获得性疾病。
- (2) 脂肪肝是以肝细胞脂肪变性和脂肪蓄积为病理特征，最常见易患因素有超重或肥胖、进食油腻食物、高脂血症（尤其甘油三酯升高）、营养失调（营养过量或不足）、饮酒、高脂血症、少运动、糖耐量异常、减肥造成体重急剧下降、营养不良、中毒和药物等。
- (3) 当肝内脂类（主要为甘油三酯）含量超过肝重的 5% 时为脂肪肝。脂肪肝是一个常见的临床现象，不是一个独立性的疾病。
- (4) 值得注意的是，过多的脂肪在肝组织、肝细胞内浸润，引起肝细胞肿大，严重可致肝硬化。脂肪肝是可逆性的，合理饮食、运动及治疗后可恢复。
- (5) 合理控制饮食，控制总摄入量，低盐、低脂和低糖类饮食，少吃动物内脏，多吃蔬菜水果；
- (6) 控制危险因素，如控制体重、改善胰岛素抵抗、调整血脂紊乱，戒酒、戒烟，坚持长期有氧运动，加强体育锻炼；
- (7) 定期复查腹部彩超、血脂、肝功能。

【子宫肌瘤】：

- (1) 子宫肌瘤又称子宫平滑肌瘤，是女性生殖器最常见的一种良性肿瘤，多见于 30—50 岁妇女，以 40—50 岁最为多见。
- (2) 子宫肌瘤根据肌瘤与子宫壁的关系分 3 类：肌壁间肌瘤、浆膜下肌瘤和粘膜下肌瘤。
- (3) 子宫肌瘤多无症状，少数表现为阴道出血，腹部触及肿物以及压迫症状等。如发生蒂扭转或其他情况时可引起疼痛。以多发性子宫肌瘤为常见。
- (4) 治疗必须根据患者年龄、生育要求、症状、肌瘤大小等情况全面考虑，肌瘤小且无症状，尤其近绝经年龄者，雌激素水平低落，肌瘤可自然萎缩或消失，通常不需治疗，每 3—6 个月随访一次；若肌瘤较大或症状明显继发贫血者，常需手术切除。

【牙结石】：

- (1) 牙结石又称牙石，是沉积在牙齿或修复体表面上已经钙化或正在钙化的菌斑或软垢。其开始时是软的，会因逐渐的钙化而变硬。它是由 75% 的磷酸钙，15-25% 的水、有机物、磷酸锰、矿酸钙及微量的钾、钠、铁所构成，并呈现出黄色、棕色或者黑色。
- (2) 牙结石通常存在于唾液腺开口处的牙齿表面（例如：下颚前牙的舌侧表面，上颚后牙的颊侧表面）和牙齿的颈部，以及口腔粘膜运动不到的牙齿表面等处。
- (3) 牙结石形成后，可伴随牙龈出血、牙龈萎缩、口臭等症状。
- (4) 牙结石是牙周病的重要病因，它会不断刺激牙周组织，并且压迫牙龈，影响血液循环，造成牙周组织的细菌感染，形成牙周囊袋，此后更易使食物残渣、牙菌斑、牙结石等的堆积，最终牙周支持组织全部破坏，导致牙齿松动，以至于不得不拔除牙齿。
- (5) 早晚刷牙、饭后漱口是防治牙结石形成的最重要措施。应采取正确的竖刷牙法和巴氏刷牙法，纠正横刷牙法。
- (6) 多吃富有维生素的粗纤维食物，如肉、蛋、各种蔬菜和水果，充分咀嚼以利于牙面清洁。少吃甜食及黏性很强的食物，不吃零食。
- (7) 建议每半年进行一次口腔健康检查，每年进行 2-3 次全口超声波洁牙术，使牙面、牙颈部经常处于洁净状态。

【龋齿】：

- (1) 龋齿是龋病的俗称，它是一种很常见牙体硬组织疾病，是牙齿在以细菌为主的多种外界因素的影响下，牙齿的牙釉质、牙本质或牙骨质发生的一种慢性进行性破坏的疾病。
- (2) 临床上常根据龋坏程度分为浅龋、中龋、深龋三个阶段。
- (3) 浅龋初期呈现白垩色或黄褐色斑块，窝沟处呈现浸墨状弥散，一般无明显龋洞；后期可出现局限于釉质的浅洞，无自觉症状。
- (4) 中龋有明显龋洞，对外界刺激（如冷、热、酸、甜和食物嵌入等）可出现疼痛反应，当刺激源去除后疼痛立即消失，无自发性痛。
- (5) 深龋一般表现为大而深或入口小而深层有较为广泛的破坏龋洞，对外界刺激反应较中龋为重，但刺激源去除后，疼痛仍可消失，无自发性痛。
- (6) 对于恒牙尚未成洞的浅龋，乳前牙的浅、中龋洞，主要应用药物抑制龋病发展的方法；对已形成实质性缺损的牙齿，一般应去除龋坏组织，行充填术进行治疗。

(7)早晚刷牙，养成饭后漱口的好习惯。少吃酸性刺激性及含糖分过高的食物，如糖、巧克力、饼干等，临睡前不吃零食。饮食选择富含钙、无机盐等营养食物，尽可能食用高纤维粗糙食物。定期进行口腔检查。

【牙龈萎缩】：

(1)牙龈生理性萎缩主要是龈缘部分存在异物又长期得不到清理，细菌滋生刺激长期存在所致；另外随着年龄的增长也会或多或少发生萎缩，致使牙龈暴露，这种生理性萎缩，是无需要治疗的。

(2)炎症性的牙龈萎缩，主要表现为牙龈红肿胀痛，刷牙常见出血，对冷热温度变化及酸性食物等异常敏感，妨碍进食，尤其应该注意防治。

(3)掌握正确竖刷法的刷牙方法，注意口腔清洁卫生，养成早晚刷牙，饭后漱口的良好习惯。

(4)定期到医院检查治疗，每年进行 2-3 次全口超声波洁牙术。

(5)补充维生素 C 等微量元素，多食水果蔬菜，戒烟限酒，避免熬夜的不良生活习惯。

汇总医生： 丁昊炜

主检日期： 2023-11-24

主检医生：

分科结果

身高、体重、血压

| 项目名称 | 检查结果 | 项目名称 | 检查结果 |
|------|------------|------|------|
| 身高 | 167cm | 体重 | 75kg |
| 血压 | 128/70mmHg | | |

***小结：**

(1) 体重指数 26.89：超重

操作员：杨彦霞

检查日期:2023-11-22

检查医生：张彬艳

内科

| 项目名称 | 检查结果 | 项目名称 | 检查结果 |
|------|----------|------|---------|
| 心率 | 86 次/min | 心律 | 齐 |
| 心脏杂音 | 无 | 心界 | 正常 |
| 肺部 | 正常 | 呼吸音 | 呼吸音清 |
| 啰音 | 未闻及 | 叩诊 | 叩诊呈清音 |
| 腹部触诊 | 腹部平软 | 发育 | 正常 |
| 肝胆 | 肋下未触及 | 脾脏 | 肋下未触及 |
| 双肾 | 无叩击痛 | 肠鸣音 | 正常 |
| 营养 | 良好 | 神经系统 | 正常 |
| 生理反射 | 生理反射存在 | 病理反射 | 病理反射未引出 |
| 颅神经 | 正常 | 运动功能 | 正常 |
| 深浅感觉 | 正常 | 其它 | 无异常发现 |
| 既往史 | 无 | | |

***小结：**

未见异常

操作员：名燕凌

检查日期:2023-11-22

检查医生：名燕凌

外科（女）

| 项目名称 | 检查结果 | 项目名称 | 检查结果 |
|--------|------|------|------|
| 皮肤 | 正常 | 甲状腺 | 无肿大 |
| 浅表淋巴结 | 无肿大 | 肛门 | 拒检 |
| 泌尿外生殖器 | 正常 | 四肢关节 | 未见异常 |
| 腹股沟 | 未见异常 | 足背动脉 | 正常 |
| 紫绀 | 无 | 色素沉着 | 无 |
| 脱毛 | 无 | 脱色 | 无 |
| 浮肿 | 无 | 皮下结节 | 无 |
| 头颅 | 正常 | 颈部 | 正常 |
| 乳腺 | 正常 | 脊柱 | 正常 |
| 直肠 | 未检 | 皮肤黄疸 | 无 |
| 四肢 | 活动正常 | 其他 | 无 |

*小结:

未见异常

操作员：魏利平

检查日期:2023-11-22

检查医生：魏利平

眼科

| 项目名称 | 检查结果 | 项目名称 | 检查结果 |
|-------|------|-------|------|
| 视力(左) | 0.15 | 视力(右) | 0.6 |
| 辨色力 | 正常 | 眼睑 | 正常 |
| 结膜 | 正常 | 泪器 | 正常 |
| 角膜 | 正常 | 虹膜 | 正常 |
| 瞳孔 | 正常 | 晶状体 | 正常 |
| 玻璃体 | 正常 | 眼底 | 未见异常 |

*小结:

(1) 左眼视力下降

(2) 右眼视力下降

操作员：田野青 检查日期:2023-11-22 检查医生：田野青

耳鼻喉科

| 项目名称 | 检查结果 | 项目名称 | 检查结果 |
|-------|------|-------|------|
| 听力(左) | 正常 | 听力(右) | 正常 |
| 外耳道 | 正常 | 鼓膜 | 正常 |
| 鼻窦 | 正常 | 鼻中隔 | 正常 |
| 鼻腔 | 正常 | 扁桃体 | 无肿大 |
| 嗅觉 | 正常 | 咽喉 | 正常 |

***小结:**

未见异常

操作员：王存宝 检查日期:2023-11-22 检查医生：王存宝

妇科内诊

| 项目名称 | 检查结果 | 项目名称 | 检查结果 |
|------|------|------|------|
| 外阴 | 正常 | 尿道口 | 正常 |
| 阴道 | 通畅 | 子宫 | 正常 |
| 附件 | 正常 | 宫颈 | 轻度糜烂 |
| 后穹窿 | 正常 | | |

***小结:**

(1) 宫颈：宫颈糜烂

操作员：许艳华 检查日期:2023-11-22 检查医生：许艳华

口腔科

| 项目名称 | 检查结果 | 项目名称 | 检查结果 |
|------|------|------|---------------------------------|
| 唇颊 | 正常 | 齿 | 左下第一磨牙&龋齿& 左上第三磨牙&右上第三磨牙色素沉着 |

| | | | |
|-----|------|-------|---------|
| 齿龈 | 牙龈萎缩 | 牙周 | 牙结石 I 度 |
| 舌腭 | 正常 | 腮腺 | 正常 |
| 颌下腺 | 正常 | 颞下颌关节 | 正常 |

***小结：**

(1) 左下第一磨牙 龋齿 左上第三磨牙 右上第三磨牙

(2) 牙龈萎缩

(3) 牙周：牙结石

操作员：麻剑 检查日期:2023-11-22 检查医生：麻剑

检验报告

血流变

| 项目名称 | 检查结果 | 单位 | 参考值 | 提示 |
|--------------|-------|------|--------------|----|
| 全血粘度高切 200/s | 3.63 | mpas | 3.36--4.32 | |
| 全血粘度中切 100/s | 3.91 | mpas | 3.43--4.59 | |
| 全血粘度中切 50/s | 4.33 | mpas | 3.85--5.45 | |
| 全血还原粘度高切 | 5.40 | mpas | 3.69--8.74 | |
| 全血还原粘度低切 | 44.08 | mpas | 26.87--47.57 | |
| 血浆粘度 | 1.63 | mpas | 1.26--1.70 | |
| 血沉(ESR) | 5.00 | mm/h | 0--20 | |
| 红细胞压积 | 0.37 | L/L | 0.35--0.45 | |
| 红细胞聚集指数 | 4.95 | | 3.19--5.33 | |
| 红细胞变形指数 | 0.74 | | 0.53--1.11 | |
| 红细胞刚性指数 | 3.31 | | 2.17--6.94 | |
| 血沉方程 K 值 | 13.73 | mm/h | 0--80.48 | |
| 全血粘度 1/s | 17.94 | mpas | 13.79--17.91 | ↑ |
| 全血高切相对指数 | 2.23 | | 1.9--3.4 | |
| 全血低切相对指数 | 11.01 | | 8.1--14.2 | |

***小结:**

全血粘度 1/s 偏高(17.94 mPa.S)

操作员：梁可欣 检查日期:2023-11-22 检查医生:陈建国

尿液分析+尿沉渣

| 项目名称 | 检查结果 | 单位 | 参考值 | 提示 |
|----------|------|------|-------|----|
| 白细胞尿 | 6 | 个/ul | 0--13 | |
| 上皮细胞(EC) | 0 | /HP | 0--28 | |
| 管型(CAST) | 0 | 个/ul | 0--1 | |

| | | | | |
|-------------|-------|------|--------------|---|
| 霉菌(尿) | 0 | /HP | 0--0 | |
| 结晶 | 0 | /HP | 0--10 | |
| 透明度(CLA) | 清亮 | | | |
| 胆红素(BIL) | - | | 阴性 | |
| 隐血(ERY) | - | | 阴性 | |
| 小圆上皮细胞(SRC) | 0 | 个/ul | 0--0 | |
| 维生素 C | - | | 阴性 | |
| 异常红细胞 | 0 | 个/ul | 0--3 | |
| 红细胞(正常) | 0 | 个/ul | 0--6 | |
| 鳞状上皮细胞 | 0 | 个/ul | 0--0 | |
| 粘液丝 | 18 | 个/ul | 0--0 | ↑ |
| 颜色(Colour) | 淡黄色 | | | |
| 尿葡萄糖(GLU) | - | | 阴性 | |
| 酮体(KET) | - | | 阴性 | |
| 比重(SG) | 1.025 | | 1.003--1.030 | |
| 酸碱度(PH) | 6.5 | | 4.5--8.0 | |
| 尿蛋白质(PRO) | - | | 阴性 | |
| 尿胆原(URO) | - | | 阴性 | |
| 亚硝酸盐(NIT) | - | | 阴性 | |
| 红细胞(尿)(RBC) | 0 | 个/ul | 0--6 | |
| 尿白细胞(LEU) | - | | 阴性 | |

***小结:**

粘液丝偏高(18 /HP)

操作员：祁佳佳 检查日期:2023-11-22 检查医生:陈建国

肝功七项

| 项目名称 | 检查结果 | 单位 | 参考值 | 提示 |
|-------------|------|-----|--------|----|
| 总蛋白(T PROT) | 78.3 | g/L | 65--85 | |

| | | | | |
|------------------|-------|--------|----------|--|
| 白蛋白(ALB) | 43.50 | g/L | 40--55 | |
| 球蛋白(GLB) | 34.80 | g/L | 15--35 | |
| 白蛋白/球蛋白(ALB/GLB) | 1.25 | | 1.0--2.5 | |
| 总胆红素(TBIL) | 16.90 | umol/L | 0--21 | |
| 丙氨酸氨基转移酶(ALT) | 12.00 | U/L | 7--40 | |
| 门冬氨酸氨基转移酶(AST) | 13.00 | U/L | 13--35 | |

***小结:**

未见异常

操作员：王文静 检查日期:2023-11-22 检查医生:陈建国

心肌酶谱

| 项目名称 | 检查结果 | 单位 | 参考值 | 提示 |
|-------------------|--------|-------|----------|----|
| 乳酸脱氢酶(LDH) | 136.00 | U/L | 120--250 | |
| 肌酸激酶(CK) | 46.00 | U/L | 40--200 | |
| 肌酸激酶同工酶(CK-Mb(M)) | 6 | U/L | 0--25 | |
| 高敏肌钙蛋白(Tnl) | 2.50 | pg/ml | 0--46.47 | |

***小结:**

未见异常

操作员：王文静 检查日期:2023-11-22 检查医生:陈建国

血常规（五分类）

| 项目名称 | 检查结果 | 单位 | 参考值 | 提示 |
|---------------|------|--------------------|----------|----|
| 白细胞(WBC) | 5.54 | 10 ⁹ /L | 3.5--9.5 | |
| 淋巴细胞绝对值(LY#) | 1.77 | 10 ⁹ /L | 1.1--3.2 | |
| 淋巴细胞百分比(LY%) | 31.9 | % | 20--50 | |
| 中性粒细胞绝对值(GR#) | 3.36 | 10 ⁹ /L | 1.8--6.3 | |
| 中性粒细胞百分比(GR%) | 60.7 | % | 40--75 | |

| | | | |
|-------------------------|-------|---------------------|------------|
| 嗜碱性粒细胞绝对值(BA#) | 0.02 | 10 ⁹ /L | 0--0.06 |
| 嗜碱性粒细胞百分比 (BA%) | 0.3 | % | 0--1.0 |
| 嗜酸性粒细胞绝对值(EO#) | 0.08 | 10 ⁹ /L | 0.02--0.52 |
| 嗜酸性粒细胞百分比 (EO%) | 1.5 | % | 0.4--8.0 |
| 血小板(PLT) | 198 | 10 ⁹ /L | 125--350 |
| 血小板分布宽度(PDW) | 16.2 | % | 15--17 |
| 平均血小板体积(MPV) | 10.1 | fl | 6.0--14.0 |
| 血小板压积(PCT) | 0.200 | % | 0.11--0.28 |
| 红细胞(RBC) | 4.23 | 10 ¹² /L | 3.8--5.1 |
| 血红蛋白 | 126 | g/L | 115--150 |
| 红细胞压积(HCT) | 37.6 | % | 35--45 |
| 红细胞平均体积(MCV) | 88.9 | fl | 82--100 |
| 平均血红蛋白含量(MCH) | 29.8 | pg | 27--34 |
| 平均血红蛋白浓度(MCHC) | 335 | g/L | 316--354 |
| 单核细胞绝对值(MO#) | 0.31 | 10 ⁹ /L | 0.1--0.60 |
| 单核细胞百分比(MO%) | 5.6 | % | 3--10 |
| 红细胞分布宽度标准差 (RDW-SD) | 41.2 | fl | 35--56 |
| 红细胞分布宽度变异系数 (RDW-CV) | 12.2 | % | 10.6--16.6 |
| 大血小板比率 | 25.9 | % | 11--45 |
| 大血小板数目 | 51 | 10 ⁹ /L | 30--90 |
| 未成熟粒细胞数目 | 0.01 | 10 ⁹ /L | 0--999 |
| 未成熟粒细胞百分比 | 0.2 | % | 0--100 |
| 有核红细胞数目 | 0.000 | 10 ⁹ /L | 0--9999 |
| 有核红细胞百分比 | 0.00 | /100WBC | 0--9999 |

***小结:**

未见异常

操作员：余雅倩 检查日期：2023-11-22 检查医生：陈建国

肾功三项

| 项目名称 | 检查结果 | 单位 | 参考值 | 提示 |
|-------------|--------|--------|----------|----|
| 肌酐(CREA) | 41.00 | umol/L | 41--73 | |
| 尿酸(UA) | 289.00 | umol/L | 140--340 | |
| 尿素测定 (Urea) | 4.80 | mmol/L | 2.6--7.5 | |

***小结：**

未见异常

操作员：王文静 检查日期：2023-11-22 检查医生：陈建国

空腹血糖

| 项目名称 | 检查结果 | 单位 | 参考值 | 提示 |
|----------|------|--------|-----------|----|
| 葡萄糖(GLU) | 4.62 | mmol/L | 3.89--6.1 | |

***小结：**

未见异常

操作员：王文静 检查日期：2023-11-22 检查医生：陈建国

血脂四项

| 项目名称 | 检查结果 | 单位 | 参考值 | 提示 |
|-------------|------|--------|------------|----|
| 动脉硬化指数 | 3.75 | | 1.31--3.19 | ↑ |
| 总胆固醇(CHOL) | 6.22 | mmol/L | 2.59--5.2 | ↑ |
| 甘油三脂(TG) | 2.39 | mmol/L | 0.7--1.7 | ↑ |
| 低密度脂蛋白(LDL) | 4.31 | mmol/L | 0--4.13 | ↑ |
| 高密度脂蛋白(HDL) | 1.15 | mmol/L | 0.77--1.55 | |

***小结：**

动脉硬化指数偏高(3.75) 总胆固醇(CHOL)偏高(6.22 mmol/L) 甘油三脂(TG)偏高(2.39 mmol/L) 低密度脂蛋白(LDL)偏高(4.31 mmol/L)

人乳头瘤病毒检查 (HPV)

| 项目名称 | 检查结果 | 单位 | 参考值 | 提示 |
|-------------|-------|----|-------|----|
| HPV 高危亚型 16 | 阴性(-) | | 阴性(-) | |
| HPV 高危亚型 18 | 阴性(-) | | 阴性(-) | |
| HPV 高危亚型 31 | 阴性(-) | | 阴性(-) | |
| HPV 高危亚型 26 | 阴性(-) | | 阴性(-) | |
| HPV 高危亚型 33 | 阴性(-) | | 阴性(-) | |
| HPV 高危亚型 35 | 阴性(-) | | 阴性(-) | |
| HPV 高危亚型 39 | 阴性(-) | | 阴性(-) | |
| HPV 高危亚型 45 | 阴性(-) | | 阴性(-) | |
| HPV 高危亚型 51 | 阴性(-) | | 阴性(-) | |
| HPV 高危亚型 52 | 阴性(-) | | 阴性(-) | |
| HPV 高危亚型 53 | 阴性(-) | | 阴性(-) | |
| HPV 高危亚型 56 | 阴性(-) | | 阴性(-) | |
| HPV 高危亚型 58 | 阴性(-) | | 阴性(-) | |
| HPV 高危亚型 59 | 阴性(-) | | 阴性(-) | |
| HPV 高危亚型 66 | 阴性(-) | | 阴性(-) | |
| HPV 高危亚型 68 | 阴性(-) | | 阴性(-) | |
| HPV 高危亚型 73 | 阴性(-) | | 阴性(-) | |
| HPV 高危亚型 82 | 阴性(-) | | 阴性(-) | |
| HPV 低危亚型 6 | 阴性(-) | | 阴性(-) | |
| HPV 低危亚型 11 | 阴性(-) | | 阴性(-) | |
| HPV 低危亚型 42 | 阴性(-) | | 阴性(-) | |
| HPV 低危亚型 43 | 阴性(-) | | 阴性(-) | |
| HPV 低危亚型 81 | 阴性(-) | | 阴性(-) | |

*小结:

未见异常

操作员：刘慧芳 检查日期:2023-11-23 检查医生:康建忠

大同现代医学检验实验室

液基薄层细胞学图文报告

ID: 2023092063

病理号: 088062

姓名: 王彬力

性别: 女

年龄: 41岁

送检科室:

电话号码: 13935210590

床号:

病历号:

体检号: 2309220527

送检医院: 大同瑞慈康复体检

送检日期: 2023-11-22

末次月经:

送检医生:

采样日期:

报告日期: 2023-11-22

标本满意度: 满意

细胞量: >45%

红细胞:

经期样本:

颈管细胞:

化生细胞:

鳞状细胞:

宫颈柱状细胞:

未见上皮内病变/恶性细胞:

正常范围内:

- 良性反应性改变:
- 炎症:
 - 轻度:
 - 中度:
 - 重度:
 - 放疗:
 - 妊娠:
 - 萎缩性:
 - 宫内避孕器:
 - 其他:

病原体: 滴虫感染: 念珠菌感染: 细菌感染:

提示 HPV 感染: 疱疹病毒感染:

鳞状上皮细胞分析:

- 非典型鳞状细胞:
- 倾向上皮内瘤变:
 - 倾向良性反应性改变:
 - 不能明确意义(ASC-US):
 - 不排除高度病变(ASC-H):
- 上皮内低度病变: 鳞癌:
- 上皮内高度病变:
- CIN2:
 - CIN3:

腺上皮细胞分析:

非典型腺细胞:

- 宫内膜:
- 来源不明:

非典型腺细胞(宫颈管):

- 倾向原位腺癌:
- 不能明确意义:
- 倾向良性反应性改变:

- 腺癌:
- 宫颈管:
 - 宫内膜:
 - 其它:
- 炎细胞:
- 轻度:
 - 中度:
 - 重度:
- 可疑腺癌:

诊断意见: 未见上皮内病变或恶性细胞 (NILM)。

建议:

报告医师: 张荣生

地址: 大同市魏都大道 79 号, 本报告医师签字后有效
咨询: 0352-2830587 4006-122-995

妇科细胞学是筛查项目, 出于技术原因, 可能会有假阴性结果, 本检测仅对来样负责, 如果对结果有疑义, 请在收到报告 7 天内与我们联系。

大同瑞慈康复医院 12导联心电图报告

王彬力 女 41岁

体检号:450642

病床号:

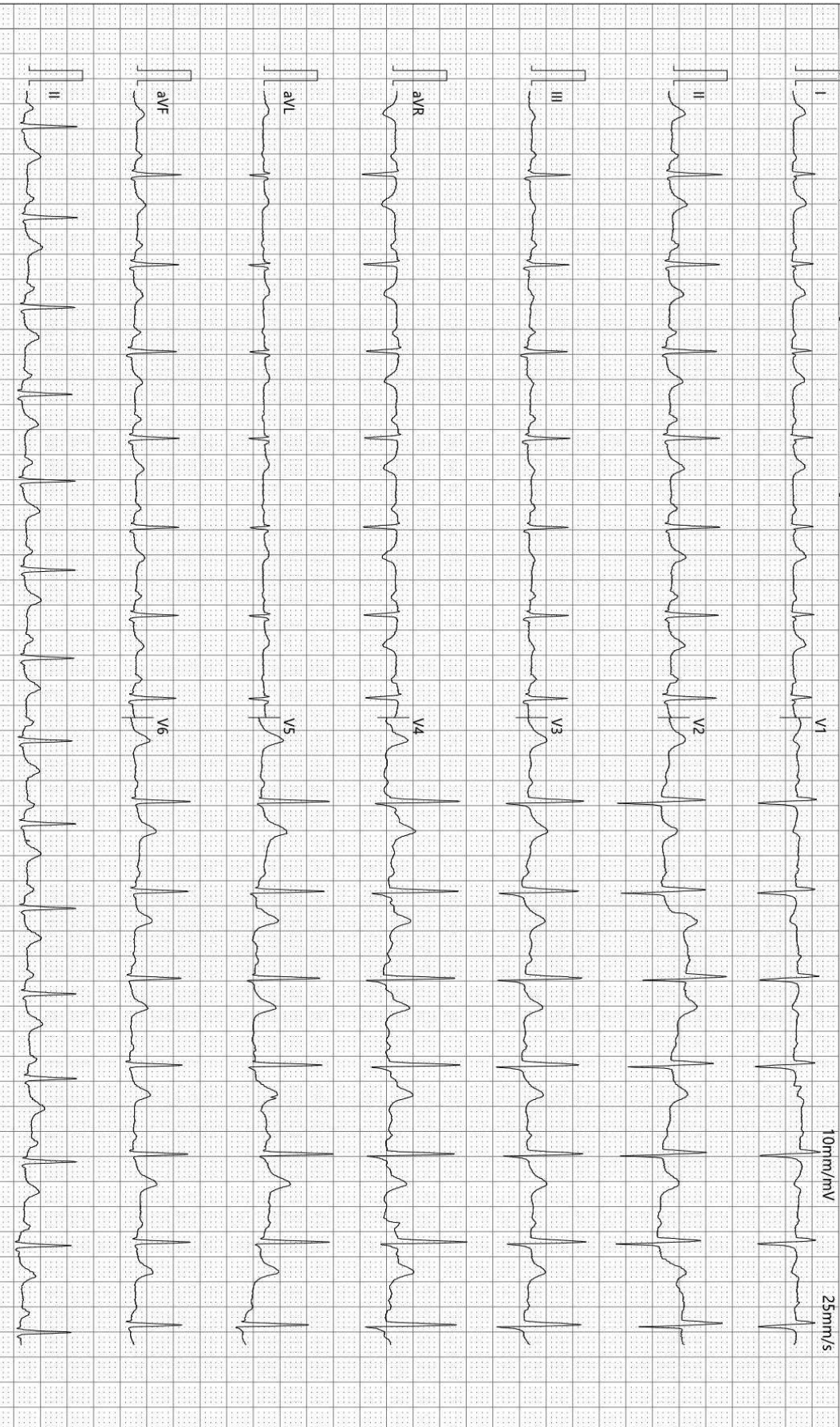
诊断结果:

- 1.窦性心律
- 2.正常心电图

诊断医生:

张之生

| | | |
|---------|-----------------|-----------------------------|
| HR | : 87bpm | [60 ~ 100bpm] |
| P | : 95ms | [0 ~ 110ms] |
| PR | : 155ms | [120 ~ 200ms] |
| QRS | : 101 ms | [60 ~ 100ms] |
| QT/QTc | : 364/439ms | [320 ~ 440/0 ~ 460ms] |
| P/QRS/T | : 70/66/47deg. | [0 ~ 75/-30 ~ 90/0 ~ 75deg] |
| RV5/SV1 | : 1.247/0.723mV | [0.0 ~ 2.5/0.0 ~ 2.0mV] |



检查时间:2023-11-22 10:26:10

诊断时间:2023-11-22 10:33:25

SEMIP V1.90

仅供临床参考

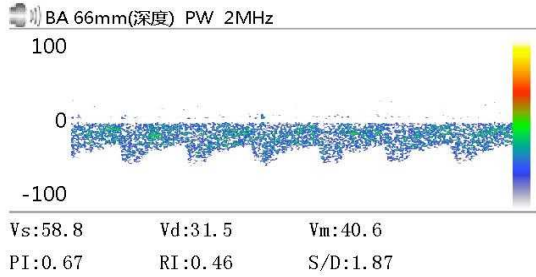
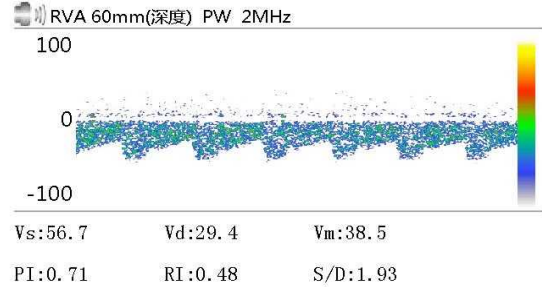
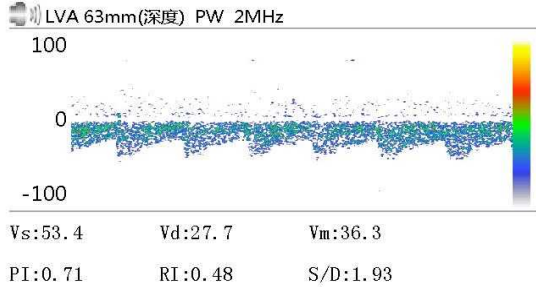
Text



大同瑞慈健康体检

颅内多普勒血流图 (TCD) 检查报告单

姓名: 王彬力 性别: 女 年龄: 41 岁 检查号: 2309220527
 申请科室: 体检科 申请医师: 李菊蓉 检查类型: 颅内血管 床号:



Vs: Vd: Vm:
 PI: RI: S/D:

Vs: Vd: Vm:
 PI: RI: S/D:

Vs: Vd: Vm:
 PI: RI: S/D:

医生意见

结论: 椎-基底动脉脑血管超声未见异常。

李菊蓉

检查日期: 2023-11-22

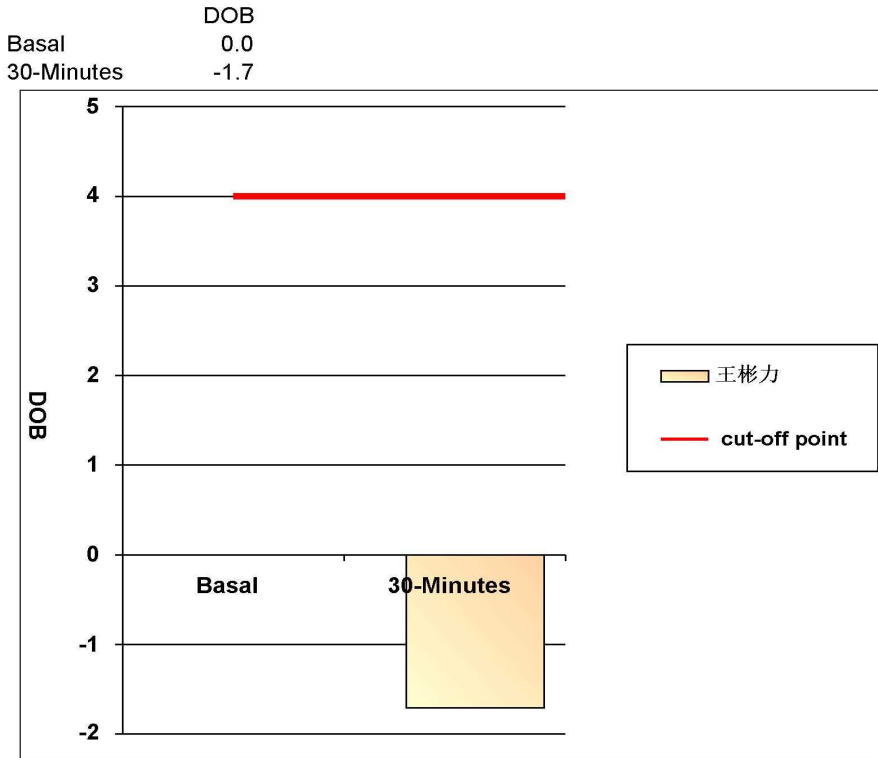
本报告单仅提供临床参考

大同瑞慈健康体检

¹³C呼气试验检验报告

| | | | | | |
|-------|------------|----|-------------|------|------|
| 患者姓名 | 王彬力 | 年龄 | 41 | 性别 | 女 |
| 患者 ID | 2309220527 | 日期 | 2023年11月22日 | 联系电话 | |
| 申请医生 | | 备注 | | 设备型号 | YH08 |

¹³C呼气试验



阳性参考值 (Delta Over Baseline(DOB)):

| | | |
|------------|-------|-----|
| 30分钟的DOB值: | ≥ 4.0 | 阳性+ |
| | < 4.0 | 阴性- |

检测结果: **DOB= -1.7** **阴性-**

结论: 您本次检测结果为阴性, 正常, 无感染

检测医生: 曹居杰

大同瑞慈健康体检

骨密度检测报告

受检者信息

受检者ID: 2309220527

姓名: 王彬力

出生年月日: 1982/4/8

年龄: 41

性别: 女

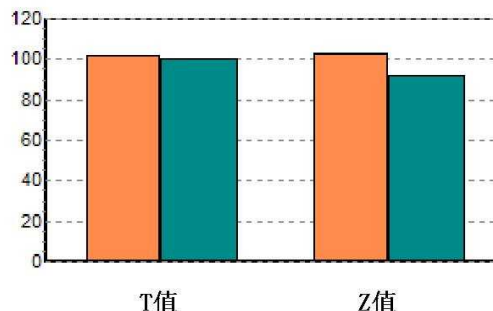
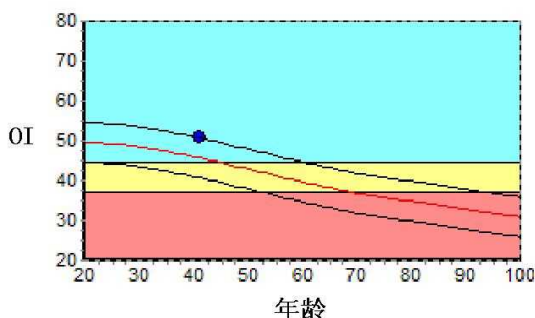
测定部位(右/左): 右

测定结果

测定日期: 2023/11/22 10:34:57

测试编号: 1/1

受测者 平均值



数据库: Asia

OI: 50.8

SOS: 1358.3 m/s, BUA: 38.4

T值: 0.23

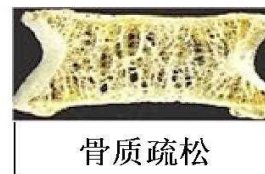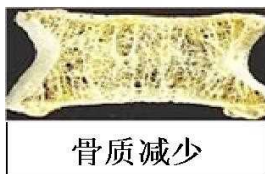Z值: 1.02

成人比: 102.3 %

同龄比: 111.1 %

OPR: N/A %

结果分析



注解

以上结论仅供参考

科室:

医生签名:

医院地址 大同瑞慈健康体检

地址 大同市平城区魏都大道79号

联系电话 0352-2824444

操作者 名燕凌

MRI 诊断图文报告

流水号: 2309220527

影像号: MR20231122027

姓名: 王彬力

年龄: 41 岁

性别: 女

检查设备: 西门子 1.5T 磁共振

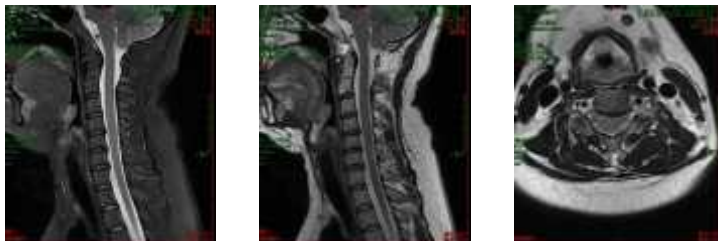体检号: 450642

申请医院: 本院

体检科室: 体检科

检查部位: 颈椎 MRI

经典图像:



影像所见:

颈椎椎体序列正常, 生理曲度变直。颈 4-颈 7 椎体边缘变尖。各椎间盘脱水变性, 于 T2WI 像信号减低, 颈 4-5、5-6、6-7 椎间盘向后突出, 双侧椎间孔无狭窄, 硬膜囊受压。脊髓内未见异常信号。

影像诊断:

- 1、颈 4-5、5-6、6-7 椎间盘突出 (中央型)
- 2、颈 4-颈 7 椎体骨质增生, 生理曲度变直

报告医师: 李贵 1

检查日期: 2023-11-22

审核医师: 叶道斌

报告日期: 2023-11-22

MRI 诊断图文报告

流水号: 2309220527

影像号: MR20231122028

姓名: 王彬力

年龄: 41 岁

性别: 女

检查设备: 西门子 1.5T 磁共振

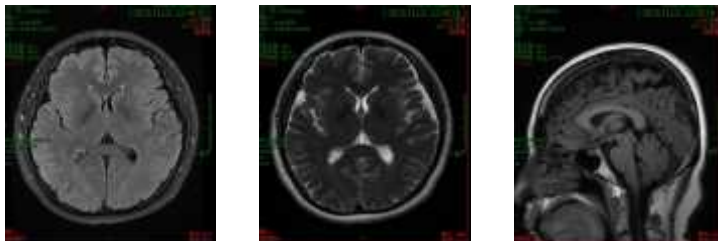体检号: 450642

申请医院: 本院

体检科室: 体检科

检查部位: MR 检查

经典图像:



影像所见:

双侧大脑半球对称, 皮髓质分界清, 未见异常信号。脑干、双侧小脑半球未见异常信号及占位征象。脑室、脑池无扩大, 脑沟、脑裂无增宽。中线结构居中。

影像诊断:

头颅 MRI 扫描未见异常

报告医师: 李贵 1

检查日期: 2023-11-22

审核医师: 叶道斌

报告日期: 2023-11-22

超声诊断图文报告

流水号: 2309220527

影像号: 1458338

姓名: 王彬力

年龄: 41 岁

性别: 女

检查设备: Vivid E95

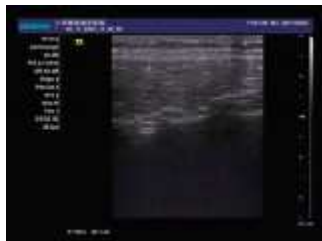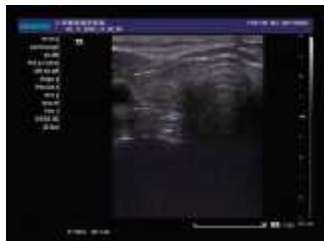体检号: 450642

申请医院: 本院

体检科室: 体检科

检查部位: 甲状腺彩超

经典图像:



影像所见:

甲状腺双侧叶形态正常, 包膜完整, 实质回声粗糙, 呈蜂窝样改变, CDFI: 未见异常血流信号。
双侧颈部未见明显肿大淋巴结。

影像诊断:

甲状腺实质回声粗糙 请结合甲功

报告医师: 李菊蓉

检查日期: 2023-11-22

审核医师: 李菊蓉

报告日期: 2023-11-22

超声诊断图文报告

流水号: 2309220527

影像号: 1458314

姓名: 王彬力

年龄: 41 岁

性别: 女

检查设备: Vivid E95

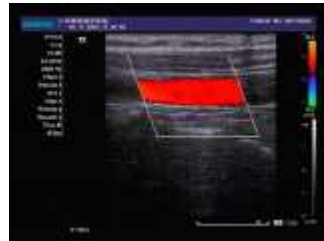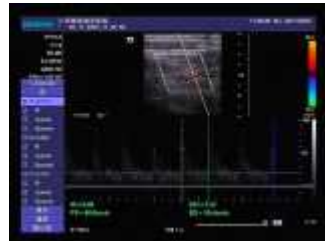
体检号: 450642

申请医院: 本院

体检科室: 体检科

检查部位: 颈部血管彩超

经典图像:



影像所见:

右锁骨下动脉起始处、双侧颈总动脉、颈内、颈外动脉起始段内中膜不增厚, 内壁欠光滑, 管壁未见明确强回声斑。CDFI: 血流充盈好。PW: 频谱形态正常。

双侧椎动脉走行正常, 椎动脉内径正常, 管壁不厚, 管腔内为无回声, CDFI: 血流充盈好。PW: 频谱正常。

| | 内径 mm | 流速 cm/s | RI |
|-------|-------|---------|------|
| 左侧椎动脉 | 3.2 | 56.6 | 0.66 |
| 右侧椎动脉 | 3.1 | 48.8 | 0.67 |

影像诊断:

双侧颈动脉、椎动脉未见明显异常

报告医师: 李菊蓉

检查日期: 2023-11-22

审核医师: 李菊蓉

报告日期: 2023-11-22

超声诊断图文报告

流水号: 2309220527

影像号: 1458340

姓名: 王彬力

年龄: 41 岁

性别: 女

检查设备: Vivid E95

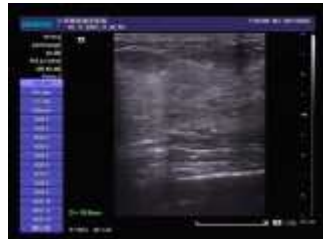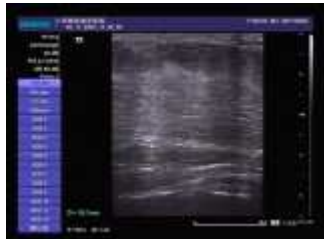体检号: 450642

申请医院: 本院

体检科室: 体检科

检查部位: 乳腺彩超

经典图像:



影像所见:

哺乳期乳腺

双侧乳腺腺体层次清晰, 右乳腺体厚 1.7cm, 左乳腺体厚 1.8cm, 乳导管未见扩张, 未见明显占位性病变, CDFI: 未见异常血流信号。

双侧腋下未见明显肿大淋巴结。

影像诊断:

双侧乳腺未见明显异常

报告医师: 李菊蓉

检查日期: 2023-11-22

审核医师: 李菊蓉

报告日期: 2023-11-22

超声诊断图文报告

流水号: 2309220527

影像号: 1458342

姓名: 王彬力

年龄: 41岁

性别: 女

检查设备: Vivid E95

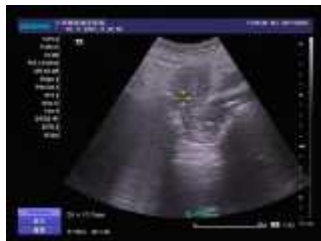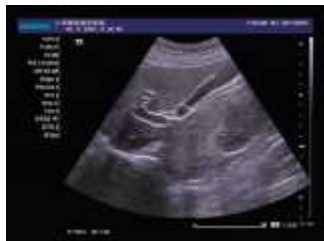体检号: 450642

申请医院: 本院

体检科室: 体检科

检查部位: 全腹彩超

经典图像:



影像所见:

肝脏大小形态正常,包膜光滑完整,肝内探及囊性回声,大小约0.9*0.9cm,边界清,内透声好,余实质回声细腻增强,肝内管道系统走行欠清晰,门静脉及肝内胆管不扩张。

胆囊大小形态正常,壁不厚、光滑,囊内透声好,肝外胆管不扩张。

胰腺大小形态正常,实质回声均匀,主胰管不扩张。

脾脏大小形态正常,实质回声均匀,脾门静脉不宽。

双肾大小形态正常,皮髓质分界清晰,集合系统未见分离,双侧输尿管未见扩张。

膀胱充盈佳,未见明显异常。

前位子宫,大小约4.6*3.7*5.3cm,肌壁回声不均匀,内探及低回声结节,大小约1.2*1.1cm,边界清,形态规则,内膜线清晰,厚0.7cm,宫颈厚约3.3cm,双侧附件区未见异常。

影像诊断:

1. 脂肪肝(轻度)
2. 肝囊肿
3. 子宫肌瘤

报告医师: 李菊蓉

检查日期: 2023-11-22

审核医师: 李菊蓉

报告日期: 2023-11-22