2309220524

大同瑞慈健康体检

报

告

册

体检编号	450639	工号	23
姓　　名	张彩明		
性　　别	女	年龄	44 岁
单　　位	中国银行大同分行		
部　　门	中国银行大同分行		
联系电话	18235256007		
体检日期	2023-11-18		

大同瑞慈康复医院
0352-2824444

尊敬的 张彩明女士 您好!

首先,瑞慈健康体检全体员工欢迎您的光临,并对您的信任表示衷心的感谢 !

您于 2023-11-18 (体检编号: 450639) 完成健康检查,本机构的各科医生已根据您的体检项目及结果,汇总成此份健康体检报告,并经总检医生审核。据此提出对您健康状况的综合分析及建议。

瑞慈健康体检倡导"大健康、大康复",提出"健康是第一财富 (Rich)" 的人 文理念。希望您仔细阅读并妥善地保管此份健康体检报告,并认真关注报告中的 提示与建议,若您对报告内容有任何疑问,可直接与瑞慈健康体检客服部联系,进 一步咨询。

健康体检咨询电话: 0352-2824444

客户服务咨询电话: 0352-2830597
400-6112995

瑞慈健康体检报告由下列内容组成:

第一部分:主检报告

第二部分:分科分项结果

第三部分:检验报告

第四部分:附表

主检报告

检查综述

1、【身高、体重、血压】 （1）血压 144/92：本次测量血压偏高
2、【眼科】 （1）左眼视力下降 （2）右眼视力下降
3、【血常规（五分类）】 嗜碱性粒细胞百分比(BA%)偏高(1.7 %)
4、【血脂四项】 总胆固醇(CHOL)偏高(5.59 mmol/L)
5、【肝功七项】 总胆红素(TBIL)偏高(25.40 umol/L)
6、【尿液分析+尿沉渣】 上皮细胞(EC)偏高(64 /HP) 隐血(ERY)+- 鳞状上皮细胞偏高(64 /HP) 粘液丝偏高(27 /HP)
7、【MR 检查】 1、脑内 MRI 扫描未见异常 2、右侧上颌窦粘膜下囊肿
8、【妇科内诊】 （1）赘生物
9、【甲状腺彩超】 甲状腺双侧叶多发结节 TI-RADS 3 级
10、【乳腺彩超】 1.双乳结节 BI-RADS 3 级 建议复查 2.左乳导管轻度扩张 建议复查
11、【全腹彩超】 1.子宫肌瘤 多发 2.宫颈肥大
12、【口腔科】 （1）左下第二双尖牙 右下第二双尖牙 牙齿缺失 （2）牙龈萎缩 （3）牙周：牙结石
13、【人乳头瘤病毒检查（HPV）】HPV 低危型：阴性 HPV 高危型：阴性

医生建议

【本次测量血压偏高】：
(1)高血压是指收缩期和（或）舒张期动脉血压高于正常，并连续三次不同日测量，血压都高于正常标准，可确定患高血压病。
(2)高血压的发病与遗传、精神过度紧张、肥胖、吸烟、酗酒、嗜盐等因素有关。血压持久增高，可导致心、脑、肾等脏器的损害。
(3)原发性高血压由于目前原因不明（部分与遗传有关），须终身服药降压。高血压主要危害心、脑血管和肾脏。一旦确诊"高血压"就要终生服药。
(4)平时应低盐（每天 5～10g）、低脂饮食（少吃动物脂肪与内脏）；忌烟限酒。遵照医嘱坚持服药，定期测量血压，宜控制在 140/90mmHg 以下，若合并有糖尿病和肾病，要把血压控制在 130/80mmHg 以下。
(5)血压到正常水平时，说明此时选用的降压药和治疗方案基本合适，但并不意味着高血压已被"治愈"，应坚持治疗。若盲目自行停药或间断服药，常会使血压波动很大，而加重心、脑、肾和血管的损害。
(6)建议您密切关注血压，保持心情舒畅，劳逸结合，适量运动，控制体重，避免过度劳累、情绪激动等。改进生活方式，适当低盐、低脂、低胆固醇饮食，戒烟酒。必要时心血管专科诊治。

【视力下降】：
(1)视力下降是由角膜白斑或角膜炎、晶状体混浊、眼底疾病、屈光不正等原因引起，建议眼科诊断治疗。

【嗜碱性粒细胞百分比(BA%)偏高】：
(1)供内科结合临床参考。

【总胆固醇(CHOL)偏高】:
(1)总胆固醇是脂质的主要成分之一，其数量受年龄、家族、性别、饮食、遗传等多种因素影响。总胆固醇对人体生长发育以及新陈代谢有重要的作用，正常值是 2.59-5.20mmol/L。
(2)总胆固醇升高后，会增加类脂物质的堆积，会产生更多的血管斑块，进而增加心脑血管疾病的风险。大于 5.21-5.69mmol/L 是胆固醇的临界偏高，即使是一个完全健康的人，只要总胆固醇＞7.2mmol/L 或低密度脂蛋白＞4.9mmol/L，未来发生心脑血管的风险就明显增高，应该马上治疗。
(3)总胆固醇升高根据病因可分为两大类：一是原发性，是由于遗传因素缺陷所致，另一种是继发性，可引起其升高的疾病主要有糖尿病、高血压、甲减、肝肾疾病等。
(4)降低总胆固醇的治疗中，原发性偏高应积极应用降脂药，曾经选择他汀类药物，胆固醇任不能达标的，可联合用药（如依折麦布等）。
(5)如果总胆固醇偏高，且患者有糖尿病、高血压、甲减、肝肾疾病或者已经发生心脑血管疾病的人更应积极用药，控制降低疾病风险。
(6)戒烟，增强运动，采用低脂、低糖饮食，少食富含脂肪、胆固醇及饱和脂肪酸的食物，多进食蔬菜、水果、豆制品、粗粮、鱼和高纤维食品。
(7)必要时在医师指导下使用降脂药物治疗，并前往内分泌科复诊。

【总胆红素(TBIL)偏高】:
(1)总胆红素（TBIL）能准确反映黄疸的程度。人体的红细胞有一定的寿命，大约是 120 天。
(2)当红细胞被破坏死亡后，其中的血红蛋白会被我们人体的肝、脾、骨髓内单核吞噬细胞吞噬破坏分解，在组织酶的作用下，成为血红素和球蛋白，而血红素再进一步被催化还原成胆红素，80-85%的胆红素来源于此，另外还有 20%的胆红素来源于血红蛋白以外的肌红蛋白等在肝脏中产生。
(3)未被肝细胞摄取且未与葡萄糖结合的胆红素称之为非结合胆红素，即间接胆红素（IBIL）。间接胆红素被运载到肝脏，被肝细胞摄取，与葡萄糖醛酸结合，则形成结合胆红素（DBIL），即直接胆红素。在这个过程中有一部分会吸收入血，但其水平会维持动态平衡。
(4)总胆红素、间接胆红素、直接胆红素这三项是反映胆红素代谢的指标，而胆红素长期以来是作为溶血及肝胆疾病的重要异常指标。胆红素检查主要用于黄疸检查，反映肝脏疾病和胆道梗阻，如肝细胞发生炎症坏死等损害时会引起黄疸，胆道疾病及溶血性疾病也可引起黄疸。
(5)大多健康体检中发现的胆红素轻度升高并不能反映肝脏有损伤，如果直接胆红素升高的程度不高，一般可能是生理性的原因引起的，如感冒、酗酒、过于劳累、熬夜等情况，只要注意休息、戒酒，过段时间复查肝功，一般会自行恢复。
(6)生活方面，多吃新鲜果蔬以补充人体所需的维生素，提高人体免疫力，多吃富含蛋白质的食物，如牛肉、鱼、蛋奶，这些都有助于修复受损的肝细胞，促进肝细胞的再生。如果胆红素升高很多，则需要完善相关检查，往消化内科诊断治疗。

【鳞状上皮细胞偏高】:
(1)在生理情况下，机体正常的新陈代谢都会引起鳞状上皮细胞的脱离，这是一种正常的机体现象。如果长时间出现鳞状上皮细胞偏高的现象时，则有可能是尿路感染、泌尿系统结石等因素导致，应及时往泌尿外科进一步诊断治疗。

【粘液丝偏高】:
(1)尿常规中粘液丝是由尿路中细胞分泌出来的，在有尿路感染时分泌会明显增多，且伴有炎症细胞的出现。
(2)粘液丝偏高，可分为生理性偏高和病理性偏高两种，生理性偏高一般是由于喝水较少导致的尿液浓缩，一般在喝水后就能达到稀释的效果。
(3)病理性的粘液丝偏高是由于泌尿系炎症或者是前列腺炎导致的，需要注意观察，多喝水，同时有白细胞等炎症细胞增多时，应及时服用抗感染药物治疗。如果仅有粘液丝的增多而没有白细胞等炎症细胞增多时，尿路有炎症的可能性不大。
(4)建议平时饮食注意清淡，多喝水，少吃油腻和辛辣的食物，要注意个人清洁卫生，勤洗阴部，注意休息。

【隐血(ERY)+-】:
(1)尿隐血可分为肉眼血尿和镜下血尿。肉眼血尿是指肉眼能见到血色的尿，尿液呈洗肉水色或血色，通常在 1000ml 尿中含有 1ml 血液即肉眼可见。镜下血尿是指尿的颜色正常，通过显微镜可以观察到尿液中含红细胞，通常离心沉淀后的尿液镜检每高倍视野有红细胞 3 个以上。

(2)尿隐血是泌尿系疾病常见的症状之一，生理情况下女性生理期、运动后等都可以引起，病理情况下大多是由泌尿系统疾病引起，如泌尿系炎症、尿路结石等，也有一些血尿是由全身性疾病或泌尿系统邻近器官所致。
(3)需要指出的是：尿液呈红色并不都是血尿，有些药物、食物都能使尿液呈红色、橙色或褐色；由于严重创伤、错误输血等大量红细胞或组织破坏，也可导致血红蛋白或肌红蛋白血尿。
(4)建议往泌尿外科进一步复查，以明确诊断。

【上皮细胞(EC)偏高】:
(1)尿液中的上皮细胞主要包括肾小管上皮细胞、移行上皮细胞、鳞状上皮细胞。尿液中出现肾小管上皮细胞，多见于肾小管病变。移行上皮细胞提示相应部位的病变。
(2)在正常的尿液中可见少量的鳞状上皮细胞，如果鳞状上皮细胞大量增加，并伴有白细胞增多，则提示有炎症，女性患者则因排除阴道分泌物混入的位于阴道表层的扁平上皮细胞。

【右侧上颌窦粘膜下囊肿】:
(1)建议耳鼻喉科诊断治疗。

【赘生物】:
(1)建议妇科复查。

【甲状腺双侧叶多发结节】:
(1)甲状腺结节是一种常见的甲状腺疾病，很多甲状腺疾病可表现为结节，如可由甲状腺退行性变、炎症、自身免疫性及新生物等多种病变所致。甲状腺结节在各个年龄段的男女人群中均可见到，但中年女性中较多。
(2)甲状腺结节分良性和恶性两大类，良性的占绝大多数，恶性者不足 1%，判断甲状腺结节的良恶主要依靠病史、体格检查、放射性核素扫描、穿刺细胞学检查。
(3)建议往普外科就诊，进一步检查，明确诊断，结合临床诊治并定期复查。

【左乳导管轻度扩张】:
(1)本病可能和乳腺导管排泄障碍、异常刺激、感染、内分泌失调等因素有关，多见于 40 岁以上的非哺乳期或绝经期妇女。常用哺乳障碍史。建议定期复查，并注意个人卫生，多参加体育锻炼，增强体质，提高自身免疫力，必要时外科进一步检查及诊治。

【双乳结节】:
(1)乳腺结节是乳腺组织导管和乳小叶在结构上的退行性变及进行性结缔组织的生长，主要以乳房周围性疼痛为特征，或在情绪变化、劳累、天气变化时加重，每月月经前疼痛加剧，行经后疼痛减退或消失。其主要原因是由于内分泌失调。
(2)建议少吃刺激性食物或进行药物治疗干预，必要时外科诊治。

【子宫肌瘤】:
(1)子宫肌瘤又称子宫平滑肌瘤，是女性生殖器最常见的一种良性肿瘤，多见于 30－50 岁妇女，以 40－50 岁最为多见。
(2)子宫肌瘤根据肌瘤与子宫壁的关系分 3 类：肌壁间肌瘤、浆膜下肌瘤和粘膜下肌瘤。
(3)子宫肌瘤多无症状，少数表现为阴道出血，腹部触及肿物以及压迫症状等。如发生蒂扭转或其他情况时可引起疼痛。以多发性子宫肌瘤为常见。
(4)治疗必须根据患者年龄、生育要求、症状、肌瘤大小等情况全面考虑，肌瘤小且无症状，尤其近绝经年龄者，雌激素水平低落，肌瘤可自然萎缩或消失，通常不需治疗，每 3－6 个月随访一次；若肌瘤较大或症状明显继发贫血者，常需手术切除。

【宫颈肥大】:
(1)宫颈肥大引起的原因一是慢性炎症长期刺激，使宫颈充血、水肿，宫颈腺体和间质发生增生而导致宫颈不同程度的肥大、硬度增加 。
(2)二是在宫颈腺体的深部可能出现粘液潴留，形成大小不等的囊肿，使宫颈变得肥大。

(3)宫颈肥大有时可比正常宫颈增大 2～4 倍，宫颈表面可以是光滑的，也可有糜烂。宫颈质地一般较硬，这是纤维结缔组织增生所致的。
(4)如果是单纯性的宫颈肥大，一般不需特殊处理，妇科定期复查即可。

【牙齿缺失】:
(1)牙齿缺失常见于龋齿、牙周炎等原因导致的拔除或意外事故所致缺失。中老年患者居多，影响牙齿健康美观。
(2)牙齿缺失可以导致牙列的完整性遭到破坏，若较长时间不修复，邻近的牙齿由于失去了依靠和约束，会变得倾斜，易造成咬颌功能的紊乱。长时间的缺失还会导致牙槽骨的萎缩、咀嚼功能减退、食物嵌塞等不良后果
(3)如果牙齿缺失，应该尽早去口腔医院诊治，最常见的修复方法有三种，即活动义齿、固定义齿、种植义齿。
(4)义齿修复完毕，应定期复查与医疗护理，勤漱口、勤刷牙、避免食用过硬的食物，如果种植牙选择钛种植体，还应注意对钛种植体的保护。

【牙结石】:
(1)牙结石又称牙石，是沉积在牙齿或修复体表面上已经钙化或正在钙化的菌斑或软垢。其开始时是软的，会因逐渐的钙化而变硬。它是由 75%的磷酸钙，15-25%的水、有机物、磷酸锰、矿酸钙及微量的钾、钠、铁所构成，并呈现出黄色、棕色或者黑色。
(2)牙结石通常存在于唾液腺开口处的牙齿表面（例如：下颚前牙的舌侧表面，上颚后牙的颊侧表面）和牙齿的颈部，以及口腔粘膜运动不到的牙齿表面等处。
(3)牙结石形成后，可伴随牙龈出血、牙龈萎缩、口臭等症状。
(4)牙结石是牙周病的重要病因，它会不断刺激牙周组织，并且压迫牙龈，影响血液循环，造成牙周组织的病菌感染，形成牙周囊袋，此后更易使食物残渣、牙菌斑、牙结石等的堆积，最终牙周支持组织全部破坏，导致牙齿松动，以至于不得不拔除牙齿。
(5)早晚刷牙、饭后漱口是防治牙结石形成的最重要措施。应采取正确的竖刷牙法和巴氏刷牙法，纠正横刷牙法。
(6)多吃富有维生素的粗纤维食物，如肉、蛋、各种蔬菜和水果，充分咀嚼以利于牙面清洁。少吃甜食及黏性很强的食物，不吃零食。
(7)建议每半年进行一次口腔健康检查，每年进行 2-3 次全口超声波洁牙术，使牙面、牙颈部经常处于洁净状态。

【牙龈萎缩】:
(1)牙龈生理性萎缩主要是龈缘部分存在异物又长期得不到清理，细菌滋生刺激长期存在所致；另外随着年龄的增长也会或多或少发生萎缩，致使牙龈暴露，这种生理性萎缩，是无需要治疗的。
(2)炎症性的牙龈萎缩，主要表现为牙龈红肿胀痛，刷牙常见出血，对冷热温度变化及酸性食物等异常敏感，妨碍进食，尤其应该注意防治。
(3)掌握正确竖刷法的刷牙方法，注意口腔清洁卫生，养成早晚刷牙，饭后漱口的良好习惯。
(4)定期到医院检查治疗，每年进行 2-3 次全口超声波洁牙术。
(5)补充维生素 C 等微量元素，多食水果蔬菜，戒烟限酒，避免熬夜的不良生活习惯。

汇总医生：　丁昊炜

主检日期：　2023-11-20

主检医生：

分科结果

身高、体重、血压

项目名称	检查结果	项目名称	检查结果
身高	166cm	体重	61kg
血压	144/92mmHg		

***小结：**

（1）血压 144/92：本次测量血压偏高

操作员：闫辛儿　检查日期:2023-11-18　检查医生：名燕凌

内科

项目名称	检查结果	项目名称	检查结果
心率	72 次/min	心律	齐
心脏杂音	无	心界	正常
肺部	正常	呼吸音	呼吸音清
啰音	未闻及	叩诊	叩诊呈清音
腹部触诊	腹部平软	发育	正常
肝胆	肋下未触及	脾脏	肋下未触及
双肾	无叩击痛	肠鸣音	正常
营养	良好	神经系统	正常
生理反射	生理反射存在	病理反射	病理反射未引出
颅神经	正常	运动功能	正常
深浅感觉	正常	其它	无异常发现
既往史	无		

***小结：**

未见异常

操作员：名燕凌　检查日期:2023-11-18　检查医生：名燕凌

外科（女）

项目名称	检查结果	项目名称	检查结果
皮肤	正常	甲状腺	无肿大
浅表淋巴结	无肿大	肛门	拒检
泌尿外生殖器	正常	四肢关节	未见异常
腹股沟	未见异常	足背动脉	正常
紫绀	无	色素沉着	无
脱毛	无	脱色	无
浮肿	无	皮下结节	无
头颅	正常	颈部	正常
乳腺	正常	脊柱	正常
直肠	未检	皮肤黄疸	无
四肢	活动正常	其他	无

***小结：**

未见异常

操作员：魏利平　　检查日期:2023-11-18　　检查医生：魏利平

眼科

项目名称	检查结果	项目名称	检查结果
视力(左)	0.15	视力(右)	0.15
辨色力	正常	眼睑	正常
结膜	正常	泪器	正常
角膜	正常	虹膜	正常
瞳孔	正常	晶状体	正常
玻璃体	正常	眼底	未见异常

***小结：**

（1）左眼视力下降

（2）右眼视力下降

操作员：田野青　检查日期:2023-11-18　检查医生：田野青

耳鼻喉科

项目名称	检查结果	项目名称	检查结果
听力(左)	正常	听力(右)	正常
外耳道	正常	鼓膜	正常
鼻窦	正常	鼻中隔	正常
鼻腔	正常	扁桃体	无肿大
嗅觉	正常	咽喉	正常

***小结：**

未见异常

操作员：王存宝　检查日期:2023-11-18　检查医生：王存宝

妇科内诊

项目名称	检查结果	项目名称	检查结果
外阴	正常	尿道口	正常
阴道	通畅	子宫	正常
附件	正常	宫颈	赘生物
后穹窿	正常		

***小结：**

（1）赘生物

操作员：许艳华　检查日期:2023-11-19　检查医生：许艳华

口腔科

项目名称	检查结果	项目名称	检查结果
唇颊	正常	齿	左下第二双尖牙&右下第二双尖牙&牙齿缺失&左上第乳二磨牙&右

			上第二乳磨牙滞留
齿龈	牙龈萎缩	牙周	牙结石Ⅰ度
舌腭	正常	腮腺	正常
颌下腺	正常	颞下颌关节	正常

***小结：**

（1）左下第二双尖牙　右下第二双尖牙　牙齿缺失

（2）牙龈萎缩

（3）牙周：牙结石

操作员：麻剑　检查日期:2023-11-18　检查医生：麻剑

检验报告

血流变

项目名称	检查结果	单位	参考值	提示
全血粘度高切 200/s	3.67	mpas	3.36--4.32	
全血粘度中切 100/s	3.95	mpas	3.43--4.59	
全血粘度中切 50/s	4.37	mpas	3.85--5.45	
全血还原粘度高切	5.50	mpas	3.69--8.74	
全血还原粘度低切	40.69	mpas	26.87--47.57	
血浆粘度	1.47	mpas	1.26--1.70	
血沉(ESR)	4.20	mm/h	0--20	
红细胞压积	0.40	L/L	0.35--0.45	
红细胞聚集指数	4.84		3.19--5.33	
红细胞变形指数	0.77		0.53--1.11	
红细胞刚性指数	3.74		2.17--6.94	
血沉方程 K 值	13.28	mm/h	0--80.48	
全血粘度 1/s	17.75	mpas	13.79--17.91	
全血高切相对指数	2.50		1.9--3.4	
全血低切相对指数	12.07		8.1--14.2	

***小结：**

未见异常

操作员：梁可欣　检查日期:2023-11-18　检查医生:陈建国

尿液分析+尿沉渣

项目名称	检查结果	单位	参考值	提示
白细胞尿	0	个/ul	0--13	
上皮细胞(EC)	64	/HP	0--28	↑
管型(CAST)	0	个/ul	0--1	

霉菌（尿）	0	/HP	0--0	
结晶	0	/HP	0--10	
透明度(CLA)	清亮			
胆红素(BIL)	-		阴性	
隐血(ERY)	+-		阴性	
小圆上皮细胞(SRC)	0	个/ul	0--0	
维生素 C	-		阴性	
异常红细胞	0	个/ul	0--3	
红细胞（正常）	2	个/ul	0--6	
鳞状上皮细胞	64	个/ul	0--0	↑
粘液丝	27	个/ul	0--0	↑
颜色(Colour)	淡黄色			
尿葡萄糖(GLU)	-		阴性	
酮体(KET)	-		阴性	
比重(SG)	1.025		1.003--1.030	
酸碱度(PH)	6.5		4.5--8.0	
尿蛋白质(PRO)	-		阴性	
尿胆原(URO)	-		阴性	
亚硝酸盐(NIT)	-		阴性	
红细胞(尿)(RBC)	2	个/ul	0--6	
尿白细胞(LEU)	-		阴性	

***小结：**

上皮细胞(EC)偏高(64 /HP)　隐血(ERY)+-　鳞状上皮细胞偏高(64 /HP)　粘液丝偏高(27 /HP)

操作员：李佳敏　检查日期:2023-11-18　检查医生:陈建国

肝功七项

项目名称	检查结果	单位	参考值	提示
总蛋白(T PROT)	72.1	g/L	65--85	

白蛋白(ALB)	47.30	g/L	40--55	
球蛋白(GLB)	24.80	g/L	15--35	
白蛋白/球蛋白(ALB/GLB)	1.91		1.0--2.5	
总胆红素(TBIL)	25.40	umol/L	0--21	↑
丙氨酸氨基转移酶(ALT)	12.00	U/L	7--40	
门冬氨酸氨基转移酶(AST)	17.00	U/L	13--35	

***小结：**

总胆红素(TBIL)偏高(25.40 umol/L)

操作员：刘慧芳　检查日期:2023-11-18　检查医生:陈建国

心肌酶谱

项目名称	检查结果	单位	参考值	提示
乳酸脱氢酶(LDH)	183.00	U/L	120--250	
肌酸激酶(CK)	80.00	U/L	40--200	
肌酸激酶同工酶(CK-Mb(M))	10	U/L	0--25	
高敏肌钙蛋白（TnI）	13.00	pg/ml	0--46.47	

***小结：**

未见异常

操作员：刘慧芳　检查日期:2023-11-18　检查医生:陈建国

血常规（五分类）

项目名称	检查结果	单位	参考值	提示
白细胞(WBC)	3.89	10^9/L	3.5--9.5	
淋巴细胞绝对值(LY#)	1.47	10^9/L	1.1--3.2	
淋巴细胞百分比(LY%)	37.6	%	20--50	
中性粒细胞绝对值(GR#)	2.03	10^9/L	1.8--6.3	
中性粒细胞百分比(GR%)	52.2	%	40--75	

嗜碱性粒细胞绝对值(BA#)	0.06	10^9/L	0--0.06	
嗜碱性粒细胞百分比(BA%)	1.7	%	0--1.0	↑
嗜酸性粒细胞绝对值(EO#)	0.04	10^9/L	0.02--0.52	
嗜酸性粒细胞百分比(EO%)	1.1	%	0.4--8.0	
血小板(PLT)	241	10^9/L	125--350	
血小板分布宽度(PDW)	16.0	%	15--17	
平均血小板体积(MPV)	11.5	fl	6.0--14.0	
血小板压积(PCT)	0.279	%	0.11--0.28	
红细胞(RBC)	4.84	10^12/L	3.8--5.1	
血红蛋白	133	g/L	115--150	
红细胞压积(HCT)	40.4	%	35--45	
红细胞平均体积(MCV)	83.5	fl	82--100	
平均血红蛋白含量(MCH)	27.6	pg	27--34	
平均血红蛋白浓度(MCHC)	330	g/L	316--354	
单核细胞绝对值(MO#)	0.29	10^9/L	0.1--0.60	
单核细胞百分比(MO%)	7.4	%	3--10	
红细胞分布宽度标准差（RDW-SD）	39.5	fl	35--56	
红细胞分布宽度变异系数（RDW-CV）	12.4	%	10.6--16.6	
大血小板比率	36.0	%	11--45	
大血小板数目	87	10^9/L	30--90	
未成熟粒细胞数目	0.00	10^9/L	0--999	
未成熟粒细胞百分比	0.0	%	0--100	
有核红细胞数目	0.000	10^9/L	0--9999	
有核红细胞百分比	0.00	/100WBC	0--9999	

***小结：**

嗜碱性粒细胞百分比(BA%)偏高(1.7 %)

操作员：余雅倩　检查日期:2023-11-18　检查医生:陈建国

肾功三项

项目名称	检查结果	单位	参考值	提示
肌酐(CREA)	59.00	umol/L	41--73	
尿酸(UA)	245.00	umol/L	140--340	
尿素测定（Urea）	4.00	mmol/L	2.6--7.5	

***小结：**

未见异常

操作员：刘慧芳　检查日期:2023-11-18　检查医生:陈建国

空腹血糖

项目名称	检查结果	单位	参考值	提示
葡萄糖(GLU)	4.38	mmol/L	3.89--6.1	

***小结：**

未见异常

操作员：刘慧芳　检查日期:2023-11-18　检查医生:陈建国

血脂四项

项目名称	检查结果	单位	参考值	提示
动脉硬化指数	1.93		1.31--3.19	
总胆固醇(CHOL)	5.59	mmol/L	2.59--5.2	↑
甘油三脂(TG)	1.28	mmol/L	0.7--1.7	
低密度脂蛋白(LDL)	2.96	mmol/L	0--4.13	
高密度脂蛋白(HDL)	1.53	mmol/L	0.77--1.55	

***小结：**

总胆固醇(CHOL)偏高(5.59 mmol/L)

操作员：刘慧芳　检查日期:2023-11-18　检查医生:陈建国

大同现代医学检验实验室

液基薄层细胞学图文报告

ID： 2023091811　　病理号： 087871

姓　名： 张彩明　　性　别： 女　　年　龄： 44 岁

送检科室：　　电话号码： 18235256007　　床　号：

病 历 号：　　体检号： 2309220524

送检医院： 大同瑞慈康复体检　　送检日期： 2023-11-19　　末次月经：

送检医生：　　采样日期：　　报告日期： 2023-11-20

标本满意度： 满意　　细 胞 量： >45%　　红细胞： ☐　　经期样本： ☐

颈管细胞： ☑　　化生细胞： ☐　　鳞状细胞： ☑　　宫颈柱状细胞： ☑

未见上皮内病变/恶性细胞： ☑

正常范围内： ☑

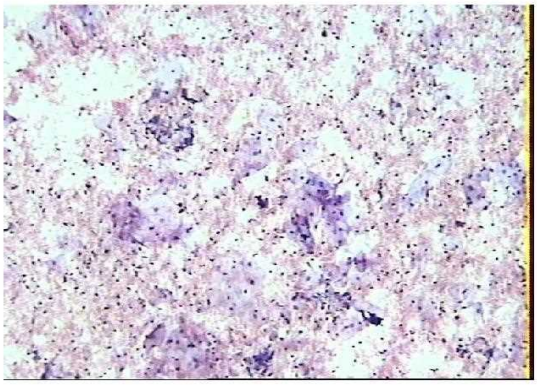

良性反应性改变： ☑
- 炎性： ☑
  - 轻度： ☑
  - 中度： ☐
  - 重度： ☐
- 放疗： ☐
- 妊娠： ☐
- 萎缩性： ☐
- 宫内避孕器： ☐
- 其他： ☐

病原体： 滴虫感染： ☐　念珠菌感染： ☐　细菌感染： ☐

提示 HPV 感染： ☐　　疱疹病毒感染： ☐

鳞状上皮细胞分析：

非典型鳞状细胞： ☐
- 倾向上皮内瘤变： ☐
- 倾向良性反应性改变： ☐
- 不能明确意义(ASC-US) ☐
- 不除外高度病变(ASC-H) ☐

上皮内低度病变： ☐　　鳞癌： ☐

上皮内高度病变： ☐
- CIN2： ☐
- CIN3： ☐

腺上皮细胞分析：

非典型腺细胞： ☐
- 宫内膜： ☐
- 来源不明： ☐

非典型腺细胞(宫颈管)： ☐
- 倾向原位腺癌： ☐
- 不能明确意义： ☐
- 倾向良性反应性改变： ☐

腺癌： ☐
- 宫颈管： ☐
- 宫内膜： ☐
- 其　它： ☐

炎细胞： ☐
- 轻度： ☐
- 中度： ☐
- 重度： ☐

可疑腺癌： ☐

诊断意见： 未见上皮内病变或恶性细胞（NILM）。

建　　议：

报告医师： 张荣生

地址：大同市魏都大道 79 号，本报告医师签字后有效

咨询：0352-2830587　4006-122-995

妇科细胞学是筛查项目，出于技术原因，可能会有假阴性结果，本检测仅对来样负责，如果对结果有疑义，请在收到报告 7 天内与我们联系。

大同瑞慈康复医院 12导联心电图报告

张彩明　女　44岁　体检号:450639　病床号:

HR	: 71bpm	[60～100bmp]	
P	: 86ms	[0～110ms]	
PR	: 158ms	[120～200ms]	
QRS	: 70ms	[60～100ms]	
QT/QTc	: 371/405ms	[320～440/0～460ms]	
P/QRS/T	: 34/37/38deg.	[0～75/-30～90/0～75deg]	
RV5/SV1	: 1.458/1.158mV	[0.0～2.5/0.0～2.0mV]	

诊断结果:

1.窦性心律

2.正常心电图

诊断医生:

检查时间:2023-11-18 09:24:27　诊断时间:2023-11-18 09:31:20　SEMIP V1.90　*仅供临床参考*

大同瑞慈康复医院
0352-2824444

Text

大同瑞慈健康体检

颅内多普勒血流图（TCD）检查报告单

姓　　名：张彩明　　性　　别：女　　年　　龄：44　岁　　检查号：2309220524

申请科室：体检科　　申请医师：李菊蓉　　检查类型：颅内血管　　床号：

LVA 70mm(深度) PW 2MHz



Vs:66.7　Vd:40.6　Vm:49.3

PI:0.53　RI:0.39　S/D:1.64

RVA 60mm(深度) PW 2MHz



Vs:54.7　Vd:28.2　Vm:37.0

PI:0.72　RI:0.48　S/D:1.94

BA 63mm(深度) PW 2MHz



Vs:52.6　Vd:32.3　Vm:39.1

PI:0.52　RI:0.39　S/D:1.63

Vs:　Vd:　Vm:

PI:　RI:　S/D:

Vs:　Vd:　Vm:

PI:　RI:　S/D:

Vs:　Vd:　Vm:

PI:　RI:　S/D:

医生意见

结论：椎-基底动脉脑血管超声未见异常。

李菊蓉

检查日期：2023-11-18　　本报告单仅提供临床参考

大同瑞慈健康体检

^{13}C呼气试验检验报告

患者姓名	张彩明	年龄	44	性别	女
患者 ID	2309220524	日期	2023年11月18日	联系电话	
申请医生		备注		设备型号	YH08

^{13}C呼气试验

	DOB
Basal	0.0
30-Minutes	-0.4

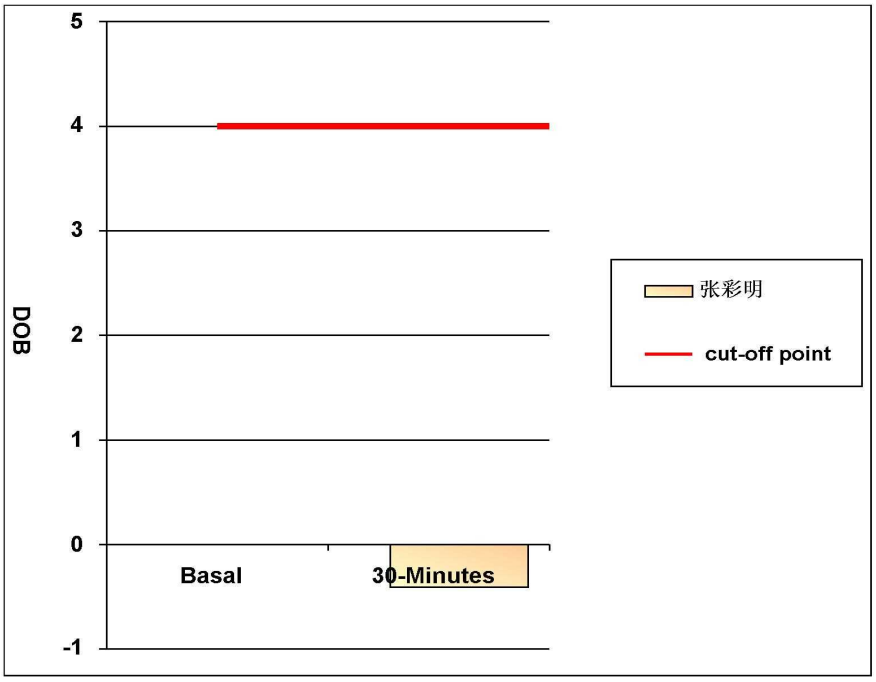

阳性参考值 (Delta Over Baseline(DOB)):

30分钟的DOB值：	≥	4.0	阳性+
	<	4.0	阴性-
检测结果:DOB=	-0.4	**阴性-**	

结论: 您本次检测结果为阴性，正常，无感染

检测医生: 曹居杰

大同瑞慈健康体检

骨密度检测报告

受检者信息

受检者ID:	2309220524	年龄:	44
姓名:	张彩明	性别:	女
出生年月日:	1979/8/18	测定部位(右/左):	右

测定结果

测定日期: **2023/11/18 8:25:54** 测试编号: **1/1**

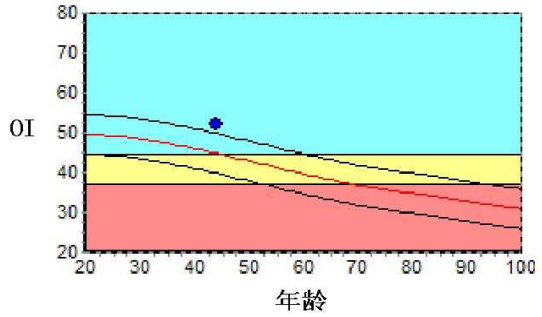

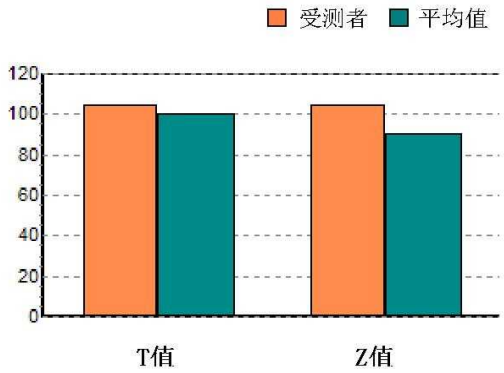

数据库:	Asia		成人比:	104.6	%
OI:	52.0		同龄比:	116.0	%
SOS:	1377.0 m/s	, **BUA: 31.4**	OPR:	N/A	%
T值:	0.46				
Z值:	1.44				

结果分析



正常

骨质减少

骨质疏松

注解

以上结论仅供参考 科室: 医生签名:

医院名称 大同瑞慈健康体检 联系电话 0352-2824444

地 址 大同市平城区魏都大道79号 操 作 者 名燕凌

MRI 诊断图文报告

流水号：2309220524 **影像号：MR20231117039**

姓名：张彩明	年龄：44 岁	性别：女	检查设备：西门子 1.5T 磁共振
体检号：450639	申请医院：本院	体检科室：体检科	检查部位：MR 检查

经典图像：

影像所见：

双侧大脑半球对称，皮髓质分界清，未见异常信号。脑干、双侧小脑半球未见异常信号及占位征象。脑室、脑池无扩大，脑沟、脑裂无增宽。中线结构居中。右侧上颌窦粘膜下见一直径约 1.5cm 等 T1 长 T2 信号。

影像诊断：

1、脑内 MRI 扫描未见异常
2、右侧上颌窦粘膜下囊肿

报告医师：李贵 1 检查日期：2023-11-18

审核医师：陈江莲 报告日期：2023-11-18

大同市医学影像研究中心

注：本报告仅供临床医生参考！

地址：大同市魏都大道 79 号。若有疑问，请致电：0352---2830580

医学影像

超声诊断图文报告

流水号：2309220524 **影像号：1452575**

姓名：张彩明	年龄：44 岁	性别：女	检查设备：Vivid E95
体检号：450639	申请医院：本院	体检科室：体检科	检查部位：甲状腺彩超

经典图像：

影像所见：

甲状腺双侧叶形态正常，包膜完整，双侧叶均可探及数个囊实性结节，较大的均位于中极，右侧大小约 1.1*0.7cm，左侧大小约 1.1*0.6cm，均形态规则，边界清，余实质回声均匀，CDFI：未见异常血流信号。

双侧颈部未见明显肿大淋巴结。

影像诊断：

甲状腺双侧叶多发结节　　TI-RADS　3 级

报告医师：李菊蓉　　检查日期：2023-11-18

审核医师：李菊蓉　　报告日期：2023-11-18

大同市医学影像研究中心

注：本报告仅供临床医生参考！

地址：大同市魏都大道 79 号。若有疑问，请致电：0352---2830580

超声诊断图文报告

流水号：2309220524 **影像号：1452578**

姓名：张彩明	年龄：44 岁	性别：女	检查设备：Vivid E95
体检号：450639	申请医院：本院	体检科室：体检科	检查部位：颈部血管彩超

经典图像：

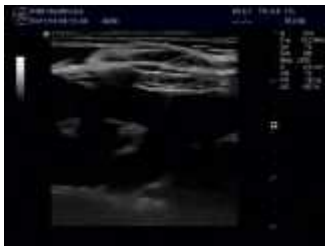

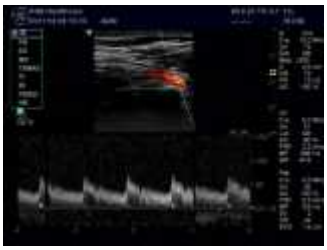

影像所见：

右锁骨下动脉起始处、双侧颈总动脉、颈内、颈外动脉起始段内中膜不增厚，内壁欠光滑，管壁未见明确强回声斑。CDFI：血流充盈好。PW：频谱形态正常。

双侧椎动脉走行正常，椎动脉内径正常，管壁不厚，管腔内为无回声，CDFI：血流充盈好。PW：频谱正常。

影像诊断：

双侧颈动脉、椎动脉未见明显异常

报告医师：李菊蓉 检查日期：2023-11-18

审核医师：李菊蓉 报告日期：2023-11-18

Rich 大同市医学影像研究中心

注：本报告仅供临床医生参考！

地址：大同市魏都大道 79 号。若有疑问，请致电：0352---2830580

超声诊断图文报告

流水号：2309220524 **影像号：1452583**

姓名：张彩明	年龄：44 岁	性别：女	检查设备：Vivid E95
体检号：450639	申请医院：本院	体检科室：体检科	检查部位：乳腺彩超

经典图像：

影像所见：

双侧乳腺腺体层次清晰，右乳腺体厚 0.8cm，左乳腺体厚 0.7cm，右乳约 7 点位探及低回声结节，大小约 1.4*1.0cm，边界欠清，形态不规则，内部回声尚均匀，CDFI：结节内未见血流信号；左乳约 3 点位探及低回声结节，大小约 0.8*0.6cm，边界清，形态尚规则，CDFI：结节内未见血流信号，另于左乳外上象限探及乳导管轻度扩张，宽约 0.24cm。

影像诊断：

1.双乳结节　BI-RADS　3 级　建议复查

2.左乳导管轻度扩张　建议复查

报告医师：李菊蓉　　检查日期：2023-11-18

审核医师：李菊蓉　　报告日期：2023-11-18

大同市医学影像研究中心

注：本报告仅供临床医生参考！

地址：大同市魏都大道 79 号。若有疑问，请致电：0352---2830580

医学影像

超声诊断图文报告

流水号：2309220524 **影像号：1452585**

姓名：张彩明	年龄：44 岁	性别：女	检查设备：Vivid E95
体检号：450639	申请医院：本院	体检科室：体检科	检查部位：全腹彩超

经典图像：

影像所见：

肝脏大小形态正常，包膜光滑完整，实质回声均匀，肝内管道系统走行清晰，门静脉及肝内胆管不扩张。
胆囊大小形态正常，壁不厚、光滑，囊内透声好，肝外胆管不扩张。
胰腺大小形态正常，实质回声均匀，主胰管不扩张。
脾脏大小形态正常，实质回声均匀，脾门静脉不宽。
双肾大小形态正常，皮髓质分界清晰，集合系统未见分离，双侧输尿管未见扩张。
膀胱充盈佳，未见明显异常。
前位子宫，形态失常，体积增大，大小约 11.1*6.1*9.1cm，肌壁回声欠均匀，内探及数个低回声结节，较大的位于后壁，大小约 3.8*3.2cm，内膜线清晰，厚 0.7cm，宫颈厚约 3.5cm，双侧附件区未见异常。

影像诊断：

1.子宫肌瘤　多发
2.宫颈肥大

报告医师：李菊蓉　　检查日期：2023-11-18

审核医师：李菊蓉　　报告日期：2023-11-18

大同市医学影像研究中心

注：本报告仅供临床医生参考！

地址：大同市魏都大道 79 号。若有疑问，请致电：0352---2830580