



2309220512

大同瑞慈健康体检

报 告 册

体检编号	450629	工号	11
姓名	邢淑娥		
性别	女	年龄	48岁
单位	中国银行大同分行		
部门	中国银行大同分行		
联系电话	13203526266		
体检日期	2023-11-12		

尊敬的邢淑娥女士您好！

首先，瑞慈健康体检全体员工欢迎您的光临，并对您的信任表示衷心的感谢！

您于 2023-11-12 （体检编号：450629）完成健康检查，本机构的各科医生已根据您的体检项目及结果，汇总成此份健康体检报告，并经总检医生审核。据此提出对您健康状况的综合分析及建议。

瑞慈健康体检倡导“大健康、大康复”，提出“健康是第一财富（Rich）”的人文理念。希望您仔细阅读并妥善地保管此份健康体检报告，并认真关注报告中的提示与建议，若您对报告内容有任何疑问，可直接与瑞慈健康体检客服部联系，进一步咨询。

健康体检咨询电话：**0352-2824444**

客户服务咨询电话：**0352-2830597**

400-6112995

瑞慈健康体检报告由下列内容组成：

第一部分：主检报告

第二部分：分科分项结果

第三部分：检验报告

第四部分：附表

主检报告

检查综述

- 1、【身高、体重、血压】（1）血压 94/56：本次测量基础血压偏低
- 2、【血脂四项】动脉硬化指数偏高(3.81)
- 3、【肝功七项】总胆红素(TBIL)偏高(27.60 umol/L) 丙氨酸氨基转移酶(ALT)偏高(49.00 U/L)
- 4、【尿液分析+尿沉渣】上皮细胞(EC)偏高(49 /HP) 隐血(ERY)2+ 鳞状上皮细胞偏高(49 /HP) 粘液丝偏高(16 /HP)
- 5、【MR 检查】1.腰 4-5 椎间盘膨出 2.腰 4、腰 5 椎体终板炎 II 型 3.腰椎椎体骨质增生
- 6、【妇科内诊】（1）阴道炎
- 7、【乳腺彩超】双侧乳腺结节 BI-RADS 3 级 建议复查
- 8、【口腔科】（1）左上第二磨牙 残根 左下第二磨牙 右上第一磨牙 右上第二磨牙 右下第一磨牙 右下第二磨牙 龋齿 左下第三磨牙 右下第三磨牙 （2）牙龈萎缩 （3）牙周：牙结石
- 9、【C13 检测幽门螺杆菌】阳性+

医生建议

【本次测量基础血压偏低】：

- (1)由于生理或病理原因造成血压低于 90/60mmHg，就会形成低血压，平时我们讨论的低血压大多为慢性低血压。慢性低血压据统计发病率为 4%左右，老年人群中可高达 10%。
- (2)低血压一般可分为三类：一是体质性低血压，一般认为与遗传和体质瘦弱有关，多见于 20—50 岁的妇女和老年人，轻者可无如何症状，重者出现精神疲惫、头晕、头痛，甚至昏厥。夏季气温较高时更明显。
- (3)二是体位性低血压，体位性低血压是患者从卧位到坐位或直立位时，或长时间站立出现血压突然下降超过 20mmHg，并伴有明显症状，这些症状包括：头昏、头晕、视力模糊、乏力、恶心、认识功能障碍、心悸、颈背部疼痛。
- (4)体位性低血压与多种疾病有关，如多系统萎缩、糖尿病、帕金森氏病、多发性硬化病、更年期障碍、血液透析、手术后遗症、麻醉、降压药、利尿药、催眠药、抗精神抑郁药等，或其他如久病卧床，体质虚弱的老年人。
- (5)三是继发性低血压，由某些疾病或药物引起的低血压，如脊髓空洞症、风湿性心脏病、降压药、抗抑郁药和慢性营养不良症、血液透析病人。
- (6)饮食疗法是治疗本病的有力措施之一，可逐渐提高病患者的身体素质，改善心血管功能，增加心肌收缩力，增加心排血量，提高动脉管壁紧张度，从而逐步使血压上升并稳定正常水平，消除低血压带来的种种不适症状。
- (7)荤素兼吃，合理搭配膳食，保证摄入全面充足的营养物质，使体质从纤弱逐渐变得健壮。
- (8)如伴有红细胞计数过低，血红蛋白不足的贫血症，宜适当多吃富含蛋白质、铁、铜、叶酸、维生素 B12、维生素 C 等食物，诸如猪肝、蛋黄、瘦肉、牛奶、鱼虾、贝类、大豆、红糖及新鲜蔬菜、水果。有利于增加心排血量，改善大脑的供血量，提高血压和消除血压偏低引起的不良症状。
- (9)莲子、桂圆、大枣、桑椹等果品，具有养心益血、健脾补脑之力，可常食用。
- (10)伴有食少纳差者，宜适当食用能刺激食欲的食物和调味品，如姜、葱、醋、酱、糖、胡椒、辣椒、啤酒、葡萄酒等。
- (11)加强锻炼，选择适合自己的运动方式。

【动脉硬化指数偏高】：

(1)动脉硬化指数偏高，提示动脉硬化的风险性会更高，也就是心脑血管疾病的发病率会相对较高。建议控制血脂、血糖，少吃油腻食物，多吃蔬菜水果，加强锻炼，减轻体重。

【丙氨酸氨基转移酶(ALT)偏高】：

(1)丙氨酸氨基转移酶主要存在于肝细胞内，还分布在心肌、骨骼肌、肾脏等部位。肝脏轻度损伤就可能引起肝细胞膜破坏，导致丙氨酸转氨酶释放入血，是肝细胞损害的敏感指标，其增高的程度与肝细胞被破坏的程度成正比。

(2)丙氨酸氨基转移酶具有临床意义的升高一般要大于正常值的2-3倍。如果是生理性的升高多是由于剧烈运动、熬夜、饮酒、感冒、过量食用油腻食物后，致使丙氨酸氨基转移酶轻度升高。

(3)丙氨酸氨基转移酶病理性升高多由于病毒性肝炎、肝硬化、酒精肝、药物性肝病、脂肪肝、胆囊炎等疾病造成，除了肝胆疾病外，心脏疾病、骨骼疾病等，也可使丙氨酸氨基转移酶升高。

(4)发现了丙氨酸氨基转移酶升高，排除生理性的原因外，如果超过正常值的两倍，则需要明确升高的原因。首先完善彩超、各型肝炎病毒等检查，如果经复查仍偏高者，应前往消化内科咨询，结合临床治疗。

(5)平时生活中应清淡饮食、戒烟限酒、避免劳累，多食新鲜果蔬，尤其是富含V-C的水果蔬菜。

【总胆红素(TBIL)偏高】：

(1)总胆红素(TBIL)能准确反映黄疸的程度。人体的红细胞有一定的寿命，大约是120天。

(2)当红细胞被破坏死亡后，其中的血红蛋白会被我们人体的肝、脾、骨髓内单核吞噬细胞吞噬破坏分解，在组织酶的作用下，成为血红素和球蛋白，而血红素再进一步被催化还原成胆红素，80-85%的胆红素来源于此，另外还有20%的胆红素来源于血红蛋白以外的肌红蛋白等在肝脏中产生。

(3)未被肝细胞摄取且未与葡萄糖结合的胆红素称之为非结合胆红素，即间接胆红素(IBIL)。间接胆红素被运载到肝脏，被肝细胞摄取，与葡萄糖醛酸结合，则形成结合胆红素(DBIL)，即直接胆红素。在这个过程中有一部分会吸收入血，但其水平会维持动态平衡。

(4)总胆红素、间接胆红素、直接胆红素这三项是反映胆红素代谢的指标，而胆红素长期以来是作为溶血及肝胆疾病的重要异常指标。胆红素检查主要用于黄疸检查，反映肝脏疾病和胆道梗阻，如肝细胞发生炎症坏死等损害时会引起黄疸，胆道疾病及溶血性疾病也可引起黄疸。

(5)大多健康体检中发现的胆红素轻度升高并不能反映肝脏有损伤，如果直接胆红素升高的程度不高，一般可能是生理性的原因引起的，如感冒、酗酒、过于劳累、熬夜等情况，只要注意休息、戒酒，过段时间复查肝功能，一般会自行恢复。

(6)生活方面，多吃新鲜果蔬以补充人体所需的维生素，提高人体免疫力，多吃富含蛋白质的食物，如牛肉、鱼、蛋奶，这些都有助于修复受损的肝细胞，促进肝细胞的再生。如果胆红素升高很多，则需要完善相关检查，往消化内科诊断治疗。

【隐血(ERY)2+】：

(1)尿隐血可分为肉眼血尿和镜下血尿。肉眼血尿是指肉眼能见到血色的尿，尿液呈洗肉水色或血色，通常在1000ml尿中含有1ml血液即肉眼可见。镜下血尿是指尿的颜色正常，通过显微镜可以观察到尿液中含红细胞，通常离心沉淀后的尿液镜检每高倍视野有红细胞3个以上。

(2)尿隐血是泌尿系疾病常见的症状之一，生理情况下女性生理期、运动后等都可以引起，病理情况下大多是由泌尿系统疾病引起，如泌尿系炎症、尿路结石等，也有一些血尿是由全身性疾病或泌尿系统邻近器官所致。

(3)需要指出的是：尿液呈红色并不都是血尿，有些药物、食物都能使尿液呈红色、橙色或褐色；由于严重创伤、错误输血等大量红细胞或组织破坏，也可导致血红蛋白或肌红蛋白血尿。

(4)建议往泌尿外科进一步复查，以明确诊断。

【鳞状上皮细胞偏高】：

(1)在生理情况下，机体正常的新陈代谢都会引起鳞状上皮细胞的脱离，这是一种正常的机体现象。如果长时间出现鳞状上皮细胞偏高的现象时，则有可能是尿路感染、泌尿系统结石等因素导致，应及时往泌尿外科进一步诊断治疗。

【粘液丝偏高】：

(1)尿常规中粘液丝是由尿路中细胞分泌出来的，在有尿路感染时分泌会明显增多，且伴有炎症细胞的出现。

(2) 粘液丝偏高，可分为生理性偏高和病理性偏高两种，生理性偏高一般是由于喝水较少导致的尿液浓缩，一般在喝水后就能达到稀释的效果。

(3) 病理性的粘液丝偏高是由于泌尿系炎症或者是前列腺炎导致的，需要注意观察，多喝水，同时有白细胞等炎症细胞增多时，应及时服用抗感染药物治疗。如果仅有粘液丝的增多而没有白细胞等炎症细胞增多时，尿路有炎症的可能性不大。

(4) 建议平时饮食注意清淡，多喝水，少吃油腻和辛辣的食物，要注意个人清洁卫生，勤洗阴部，注意休息。

【上皮细胞(EC)偏高】：

(1) 尿液中的上皮细胞主要包括肾小管上皮细胞、移行上皮细胞、鳞状上皮细胞。尿液中出现肾小管上皮细胞，多见于肾小管病变。移行上皮细胞提示相应部位的病变。

(2) 在正常的尿液中可见少量的鳞状上皮细胞，如果鳞状上皮细胞大量增加，并伴有白细胞增多，则提示有炎症，女性患者则因排除阴道分泌物混入的位于阴道表层的扁平上皮细胞。

【椎体骨质增生】：

(1) 椎体骨质增生是老年人常见的骨关节病变，注意病变部位的骨关节适度运动，必要时请到骨科门诊进一步诊治咨询。

【椎间盘膨出】：

(1) 椎间盘膨出指的是由于退行性变或者外伤导致间盘中央的髓核细胞组织突破内层纤维环，而未突破外层纤维环的状态。属于椎间盘突出症当中较轻的一种，临床症状较轻，可采取保守治疗，并可取得良好的疗效。建议骨科咨询及诊治。

【椎体终板炎】：

(1) 即椎体终板软骨炎，多由陈旧性损伤、无菌性炎症、长期服用激素、老年性劳损等原因引起。

(2) 建议脊柱外科诊治。

【阴道炎】：

(1) 阴道炎是阴道粘膜及粘膜下结缔组织的炎症，是妇科门诊常见的疾病。

(2) 正常健康妇女，由于解剖学及生物化学特点，阴道对病原体的侵入有自然防御功能，当阴道的自然防御功能遭到破坏，则病原体易于侵入，导致阴道炎症。

(3) 绝经后妇女由于雌激素缺乏，阴道上皮菲薄，细胞内糖原含量减少，阴道PH高达7左右，故阴道抵抗力低下，比青春期及育龄妇女易受感染。

(4) 阴道炎临床上以白带的性状发生改变以及外阴痒痒灼痛为主要临床特点，感染累及尿道时，可有尿痛、尿急等症状。常见的阴道炎有细菌性阴道病、滴虫性阴道炎、霉菌性阴道炎、老年性阴道炎。

(5) 阴道炎由不同的病原体感染所致，一旦出现外阴不适，白带异常，立即去医院检查，确定病原体，针对病因治疗。

【乳腺结节】：

(1) 乳腺结节是乳腺组织导管和乳小叶在结构上的退行性变及进行性结缔组织的生长，主要以乳房周围性疼痛为特征，或在情绪变化、劳累、天气变化时加重，每月月经前疼痛加剧，行经后疼痛减退或消失。其主要原因是由于内分泌失调。

(2) 建议少吃刺激性食物或进行药物治疗干预，必要时外科诊治。

【牙结石】：

(1) 牙结石又称牙石，是沉积在牙齿或修复体表面上已经钙化或正在钙化的菌斑或软垢。其开始时是软的，会因逐渐的钙化而变硬。它是由75%的磷酸钙，15-25%的水、有机物、磷酸锰、矿酸钙及微量的钾、钠、铁所构成，并呈现出黄色、棕色或者黑色。

(2) 牙结石通常存在于唾液腺开口处的牙齿表面（例如：下颚前牙的舌侧表面，上颚后牙的颊侧表面）和牙齿的颈部，以及口腔粘膜运动不到的牙齿表面等处。

(3) 牙结石形成后，可伴随牙龈出血、牙龈萎缩、口臭等症状。

(4) 牙结石是牙周病的重要病因，它会不断刺激牙周组织，并且压迫牙龈，影响血液循环，造成牙周组织的细菌感染，形成牙周囊袋，此后更易使食物残渣、牙菌斑、牙结石等的堆积，最终牙周支持组织全部破坏，导致牙齿松动，以至于不得不拔除牙齿。

(5) 早晚刷牙、饭后漱口是防治牙结石形成的最重要措施。应采取正确的竖刷牙法和巴氏刷牙法，纠正横刷牙法。

(6) 多吃富有维生素的粗纤维食物，如肉、蛋、各种蔬菜和水果，充分咀嚼以利于牙面清洁。少吃甜食及黏性很强的食物，不吃零食。

(7) 建议每半年进行一次口腔健康检查，每年进行 2-3 次全口超声波洁牙术，使牙面、牙颈部经常处于洁净状态。

【残根】：

(1) 牙齿由于龋坏等原因而致使牙冠的大部分缺损，称为残冠。牙冠基本缺失，仅剩余牙根，称为残根。

(2) 残根、残冠一旦形成，牙齿的髓腔、根管就暴露于口腔的有菌环境中，细菌可通过根管到达根尖，形成根尖周围炎，使牙齿成为病灶牙。乳牙的残根、残冠可能会引起恒牙的牙釉质发育不全，遗留的残根还可以引起恒牙萌出过早或过晚，影响恒牙萌出的时间和位置，导致牙列畸形。

(3) 乳牙的残根、残冠，引起根尖周炎，或影响恒牙的萌出时，应予拔除。

(4) 恒牙的残根、残冠，根尖周病损较大，牙周情况不良或对口腔粘膜有长期慢性刺激时，应予拔除。

(5) 牙周情况较好，根尖周病损不大的残冠，可以先进行彻底的根管治疗，然后通过桩冠修复，最后进行全冠修复以恢复牙齿的外型和功能。

(6) 牙周情况较好，根尖周病损不大，牙根粗壮的残根，可以先进行彻底的根管治疗后行桩冠修复，或保留进行覆盖义齿修复。

【龋齿】：

(1) 龋齿是龋病的俗称，它是一种很常见牙体硬组织疾病，是牙齿在以细菌为主的多种外界因素的影响下，牙齿的牙釉质、牙本质或牙骨质发生的一种慢性进行性破坏的疾病。

(2) 临床上常根据龋坏程度分为浅龋、中龋、深龋三个阶段。

(3) 浅龋初期呈现白垩色或黄褐色斑块，窝沟处呈现浸墨状弥散，一般无明显龋洞；后期可出现局限于釉质的浅洞，无自觉症状。

(4) 中龋有明显龋洞，对外界刺激（如冷、热、酸、甜和食物嵌入等）可出现疼痛反应，当刺激源去除后疼痛立即消失，无自发性痛。

(5) 深龋一般表现为大而深或入口小而深层有较为广泛的破坏龋洞，对外界刺激反应较中龋为重，但刺激源去除后，疼痛仍可消失，无自发性痛。

(6) 对于恒牙尚未成洞的浅龋，乳前牙的浅、中龋洞，主要应用药物抑制龋病发展的方法；对已形成实质性缺损的牙齿，一般应去除龋坏组织，行充填术进行治疗。

(7) 早晚刷牙，养成饭后漱口的好习惯。少吃酸性刺激性及含糖分过高的食物，如糖、巧克力、饼干等，临睡前不吃零食。饮食选择富含钙、无机盐等营养食物，尽可能食用高纤维粗糙食物。定期进行口腔检查。

【牙龈萎缩】：

(1) 牙龈生理性萎缩主要是龈缘部分存在异物又长期得不到清理，细菌滋生刺激长期存在所致；另外随着年龄的增长也会或多或少发生萎缩，致使牙龈暴露，这种生理性萎缩，是无需要治疗的。

(2) 炎症性的牙龈萎缩，主要表现为牙龈红肿胀痛，刷牙常见出血，对冷热温度变化及酸性食物等异常敏感，妨碍进食，尤其应该注意防治。

(3) 掌握正确竖刷法的刷牙方法，注意口腔清洁卫生，养成早晚刷牙，饭后漱口的良好习惯。

(4) 定期到医院检查治疗，每年进行 2-3 次全口超声波洁牙术。

(5) 补充维生素 C 等微量元素，多食水果蔬菜，戒烟限酒，避免熬夜的不良生活习惯。

【呼气试验检验报告阳性+】：

(1) 提示幽门螺旋杆菌（HP）感染。幽门螺旋杆菌是慢性活动性胃炎的病原菌，是消化道溃疡和胃癌等疾病的重要致病因子。

(2) 没有临床症状者（如中上腹不适、饱胀、反酸、恶心等），可暂不进行抗 HP 治疗。如果是 HP 感染的消化性溃疡、慢性胃炎、早期胃癌切除后和需要长期服用非甾体类抗炎药物（如阿司匹林）者，应在专科医生指导下进行抗 HP 治疗。

(3) 建议您先进行胃镜检查，或往消化内科咨询，再决定是否进行根除治疗。

汇总医生： 樊兴国

主检日期： 2023-11-14

主检医生：

分科结果

身高、体重、血压

项目名称	检查结果	项目名称	检查结果
身高	161cm	体重	62kg
血压	94/56mmHg		

***小结：**

(1) 血压 94/56：本次测量基础血压偏低

操作员：张悦 检查日期:2023-11-12 检查医生：张彬艳

内科

项目名称	检查结果	项目名称	检查结果
心率	76 次/min	心律	齐
心脏杂音	无	心界	正常
肺部	正常	呼吸音	呼吸音清
啰音	未闻及	叩诊	叩诊呈清音
腹部触诊	腹部平软	发育	正常
肝胆	肋下未触及	脾脏	肋下未触及
双肾	无叩击痛	肠鸣音	正常
营养	良好	神经系统	正常
生理反射	生理反射存在	病理反射	病理反射未引出
颅神经	正常	运动功能	正常
深浅感觉	正常	其它	无异常发现
既往史	无		

***小结：**

未见异常

操作员：名燕凌 检查日期:2023-11-12 检查医生：名燕凌

外科（女）

项目名称	检查结果	项目名称	检查结果
皮肤	正常	甲状腺	无肿大
浅表淋巴结	无肿大	肛门	正常
泌尿外生殖器	正常	四肢关节	未见异常
腹股沟	未见异常	足背动脉	正常
紫绀	无	色素沉着	无
脱毛	无	脱色	无
浮肿	无	皮下结节	无
头颅	正常	颈部	正常
乳腺	正常	脊柱	正常
直肠	未检	皮肤黄疸	无
四肢	活动正常	其他	无

*小结:

未见异常

操作员：魏利平

检查日期:2023-11-12

检查医生：魏利平

眼科

项目名称	检查结果	项目名称	检查结果
视力(左)	正常	视力(右)	正常
辨色力	正常	眼睑	正常
结膜	正常	泪器	正常
角膜	正常	虹膜	正常
瞳孔	正常	晶状体	正常
玻璃体	正常	眼底	未见异常

*小结:

未见异常

操作员：田野青

检查日期:2023-11-12

检查医生：田野青

耳鼻喉科

项目名称	检查结果	项目名称	检查结果
听力(左)	正常	听力(右)	正常
外耳道	正常	鼓膜	正常
鼻窦	正常	鼻中隔	正常
鼻腔	正常	扁桃体	无肿大
嗅觉	正常	咽喉	正常

***小结：**

未见异常

操作员：王存宝

检查日期:2023-11-12

检查医生：王存宝

妇科内诊

项目名称	检查结果	项目名称	检查结果
外阴	正常	尿道口	正常
阴道	阴道炎	子宫	正常
附件	正常	宫颈	光滑
后穹窿	正常		

***小结：**

(1) 阴道炎

操作员：智美玲

检查日期:2023-11-12

检查医生：智美玲

口腔科

项目名称	检查结果	项目名称	检查结果
唇颊	正常	齿	左上第二磨牙&残根&左下第二磨牙&右上第一磨牙&右上第二磨牙&右下第一磨牙&右下

			第二磨牙&龋齿&左下 第三磨牙&右下第三磨 牙伸长无对颌牙
牙龈	牙龈萎缩	牙周	牙结石 I 度
舌腭	正常	腮腺	正常
颌下腺	正常	颞下颌关节	正常

***小结：**

(1) 左上第二磨牙 残根 左下第二磨牙 右上第一磨牙 右上第二磨牙 右下第一磨牙 右下第二磨牙 龋齿 左下第三磨牙 右下第三磨牙

(2) 牙龈萎缩

(3) 牙周：牙结石

操作员：麻剑 检查日期:2023-11-12 检查医生：麻剑

检验报告

血流变

项目名称	检查结果	单位	参考值	提示
全血粘度高切 200/s	3.55	mpas	3.36--4.32	
全血粘度中切 100/s	3.83	mpas	3.43--4.59	
全血粘度中切 50/s	4.25	mpas	3.85--5.45	
全血还原粘度高切	5.38	mpas	3.69--8.74	
全血还原粘度低切	42.03	mpas	26.87--47.57	
血浆粘度	1.45	mpas	1.26--1.70	
血沉(ESR)	6.10	mm/h	0--20	
红细胞压积	0.39	L/L	0.35--0.45	
红细胞聚集指数	5.03		3.19--5.33	
红细胞变形指数	0.77		0.53--1.11	
红细胞刚性指数	3.71		2.17--6.94	
血沉方程 K 值	18.40	mm/h	0--80.48	
全血粘度 1/s	17.84	mpas	13.79--17.91	
全血高切相对指数	2.45		1.9--3.4	
全血低切相对指数	12.30		8.1--14.2	

*小结:

未见异常

操作员：梁可欣

检查日期:2023-11-12

检查医生:陈建国

尿液分析+尿沉渣

项目名称	检查结果	单位	参考值	提示
白细胞尿	3	个/ul	0--13	
上皮细胞(EC)	49	/HP	0--28	↑
管型(CAST)	0	个/ul	0--1	

霉菌(尿)	0	/HP	0--0	
结晶	0	/HP	0--10	
透明度(CLA)	清亮			
胆红素(BIL)	-		阴性	
隐血(ERY)	2+		阴性	
小圆上皮细胞(SRC)	0	个/ul	0--0	
维生素 C	-		阴性	
异常红细胞	0	个/ul	0--3	
红细胞(正常)	0	个/ul	0--6	
鳞状上皮细胞	49	个/ul	0--0	↑
粘液丝	16	个/ul	0--0	↑
颜色(Colour)	淡黄色			
尿葡萄糖(GLU)	-		阴性	
酮体(KET)	-		阴性	
比重(SG)	1.015		1.003--1.030	
酸碱度(PH)	6.0		4.5--8.0	
尿蛋白质(PRO)	-		阴性	
尿胆原(URO)	-		阴性	
亚硝酸盐(NIT)	-		阴性	
红细胞(尿)(RBC)	0	个/ul	0--6	
尿白细胞(LEU)	-		阴性	

***小结:**

上皮细胞(EC)偏高(49 /HP) 隐血(ERY)2+ 鳞状上皮细胞偏高(49 /HP) 粘液丝偏高(16 /HP)

操作员: 刘慧芳 检查日期:2023-11-12 检查医生:陈建国

肝功七项

项目名称	检查结果	单位	参考值	提示
总蛋白(T PROT)	74.2	g/L	65--85	

白蛋白(ALB)	44.20	g/L	40--55	
球蛋白(GLB)	30.00	g/L	15--35	
白蛋白/球蛋白(ALB/GLB)	1.47		1.0--2.5	
总胆红素(TBIL)	27.60	umol/L	0--21	↑
丙氨酸氨基转移酶(ALT)	49.00	U/L	7--40	↑
门冬氨酸氨基转移酶(AST)	27.00	U/L	13--35	

***小结:**

总胆红素(TBIL)偏高(27.60 umol/L) 丙氨酸氨基转移酶(ALT)偏高(49.00 U/L)

操作员：王文静 检查日期:2023-11-12 检查医生:陈建国

心肌酶谱

项目名称	检查结果	单位	参考值	提示
乳酸脱氢酶(LDH)	205.00	U/L	120--250	
肌酸激酶(CK)	55.00	U/L	40--200	
肌酸激酶同工酶(CK-Mb(M))	13	U/L	0--25	
高敏肌钙蛋白(Tnl)	2.50	pg/ml	0--46.47	

***小结:**

未见异常

操作员：王文静 检查日期:2023-11-12 检查医生:陈建国

血常规（五分类）

项目名称	检查结果	单位	参考值	提示
白细胞(WBC)	4.14	10 ⁹ /L	3.5--9.5	
淋巴细胞绝对值(LY#)	1.63	10 ⁹ /L	1.1--3.2	
淋巴细胞百分比(LY%)	39.3	%	20--50	
中性粒细胞绝对值(GR#)	2.22	10 ⁹ /L	1.8--6.3	
中性粒细胞百分比(GR%)	53.6	%	40--75	

嗜碱性粒细胞绝对值(BA#)	0.01	10 ⁹ /L	0--0.06
嗜碱性粒细胞百分比 (BA%)	0.3	%	0--1.0
嗜酸性粒细胞绝对值(EO#)	0.11	10 ⁹ /L	0.02--0.52
嗜酸性粒细胞百分比 (EO%)	2.7	%	0.4--8.0
血小板(PLT)	196	10 ⁹ /L	125--350
血小板分布宽度(PDW)	15.8	%	15--17
平均血小板体积(MPV)	10.3	fl	6.0--14.0
血小板压积(PCT)	0.201	%	0.11--0.28
红细胞(RBC)	4.64	10 ¹² /L	3.8--5.1
血红蛋白	133	g/L	115--150
红细胞压积(HCT)	39.3	%	35--45
红细胞平均体积(MCV)	84.7	fl	82--100
平均血红蛋白含量(MCH)	28.7	pg	27--34
平均血红蛋白浓度(MCHC)	339	g/L	316--354
单核细胞绝对值(MO#)	0.17	10 ⁹ /L	0.1--0.60
单核细胞百分比(MO%)	4.1	%	3--10
红细胞分布宽度标准差 (RDW-SD)	39.7	fl	35--56
红细胞分布宽度变异系数 (RDW-CV)	12.4	%	10.6--16.6
大血小板比率	27.6	%	11--45
大血小板数目	54	10 ⁹ /L	30--90
未成熟粒细胞数目	0.00	10 ⁹ /L	0--999
未成熟粒细胞百分比	0.0	%	0--100
有核红细胞数目	0.000	10 ⁹ /L	0--9999
有核红细胞百分比	0.00	/100WBC	0--9999

***小结:**

未见异常

操作员：贺琰 检查日期：2023-11-12 检查医生：陈建国

肾功三项

项目名称	检查结果	单位	参考值	提示
肌酐(CREA)	55.00	umol/L	41--73	
尿酸(UA)	294.00	umol/L	140--340	
尿素测定 (Urea)	3.50	mmol/L	2.6--7.5	

***小结：**

未见异常

操作员：王文静 检查日期：2023-11-12 检查医生：陈建国

空腹血糖

项目名称	检查结果	单位	参考值	提示
葡萄糖(GLU)	4.22	mmol/L	3.89--6.1	

***小结：**

未见异常

操作员：王文静 检查日期：2023-11-12 检查医生：陈建国

血脂四项

项目名称	检查结果	单位	参考值	提示
动脉硬化指数	3.81		1.31--3.19	↑
总胆固醇(CHOL)	4.92	mmol/L	2.59--5.2	
甘油三脂(TG)	1.31	mmol/L	0.7--1.7	
低密度脂蛋白(LDL)	3.54	mmol/L	0--4.13	
高密度脂蛋白(HDL)	0.93	mmol/L	0.77--1.55	

***小结：**

动脉硬化指数偏高(3.81)

操作员：王文静 检查日期：2023-11-12 检查医生：陈建国

人乳头瘤病毒检查 (HPV)

项目名称	检查结果	单位	参考值	提示
人乳头瘤病毒 (HPV)	HPV 低危型：阴性 HPV 高危型：阴性			

***小结：**

HPV 低危型：阴性

HPV 高危型：阴性

操作员：康建忠 检查日期:2023-11-13 检查医生：

大同现代医学检验实验室

液基薄层细胞学图文报告

ID: 2023091457

病理号: 087597

姓名: 邢淑娥

性别: 女

年龄: 48岁

送检科室:

电话号码: 13203526266

床号:

病历号:

体检号: 2309220512

送检医院: 大同瑞慈康复体检

送检日期: 2023-11-13

末次月经:

送检医生:

采样日期:

报告日期: 2023-11-13

标本满意度: 满意

细胞量: >45%

红细胞:

经期样本:

颈管细胞:

化生细胞:

鳞状细胞:

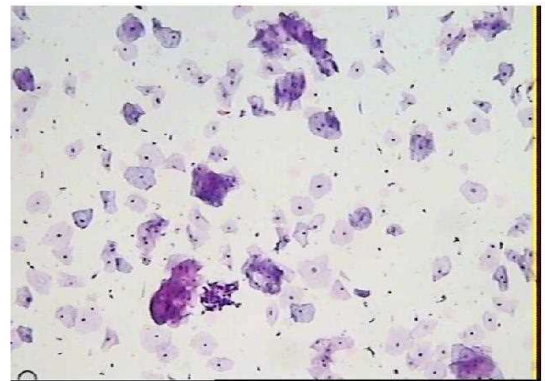
宫颈柱状细胞:

未见上皮内病变/恶性细胞:

正常范围内:

良性反应性改变:

- 炎性:
 - 轻度:
 - 中度:
 - 重度:
- 放疗:
- 妊娠:
- 萎缩性:
- 宫内避孕器:
- 其他:



病原体: 滴虫感染: 念珠菌感染: 细菌感染:

提示 HPV 感染: 疱疹病毒感染:

鳞状上皮细胞分析:

非典型鳞状细胞:

- 倾向上皮内瘤变:
- 倾向良性反应性改变:
- 不能明确意义(ASC-US):
- 不排除高度病变(ASC-H):

上皮内低度病变: 鳞癌:

上皮内高度病变:

- CIN2:
- CIN3:

腺上皮细胞分析:

非典型腺细胞:

- 宫内膜:
- 来源不明:

非典型腺细胞(宫颈管):

- 倾向原位腺癌:
- 不能明确意义:
- 倾向良性反应性改变:

腺癌:

- 宫颈管:
- 宫内膜:
- 其它:

炎细胞:

- 轻度:
- 中度:
- 重度:

可疑腺癌:

诊断意见: 未见上皮内病变或恶性细胞 (NILM)。

建议:

报告医师: 张荣生

地址: 大同市魏都大道 79 号, 本报告医师签字后有效
咨询: 0352-2830587 4006-122-995

妇科细胞学是筛查项目, 出于技术原因, 可能会有假阴性结果, 本检测仅对来样负责, 如果对结果有疑义, 请在收到报告 7 天内与我们联系。

瑞慈健康体检

人乳头瘤病毒（HPV）基因分型检测报告

姓名：邢淑娥 科室：妇科 病历号：
性别：女 房/床号： 标本编号： 133427
年龄：48 送检医生： 接收日期： 2023年11月12日
电话： 门诊/住院号 标本条码号： 2311123000177
临床诊断：

标本类型：宫颈脱落细胞 标本状态：可用
检测方法：反向点杂交法
检测内容：低危型：HPV6、11、42、43、81、83
高危型：HPV16、18、31、33、35、39、45、51、52、53、56、58、59、66、68、73、82

检测结果：低危型：阴性
高危型：阴性

6	11	16	18	31	33	35	39	编号
42	43	45	51	52	53	56	58	133427
59	66	68	73	81	82	83	IC ●	HPV

结果分析及提示：

- HPV感染是宫颈癌的主要病因，大部分HPV感染会自行消退，与年龄及个人免疫能力有关。
- HPV基因分型检测是宫颈病变及宫颈癌筛查的重要手段。
- 低危型HPV感染能引起良性病变，如生殖器湿疣。
- 高危型HPV持续感染导致宫颈高级别病变的风险显著增加。

检测日期：2023年11月13日 检测者：余雅倩 审核者：康建忠

备注：本报告仅对所检测样本负责，结果分析和提示仅供临床参考。

大同瑞慈康复医院 12导联心电图报告

邢淑娥 女 48岁

体检号:450629

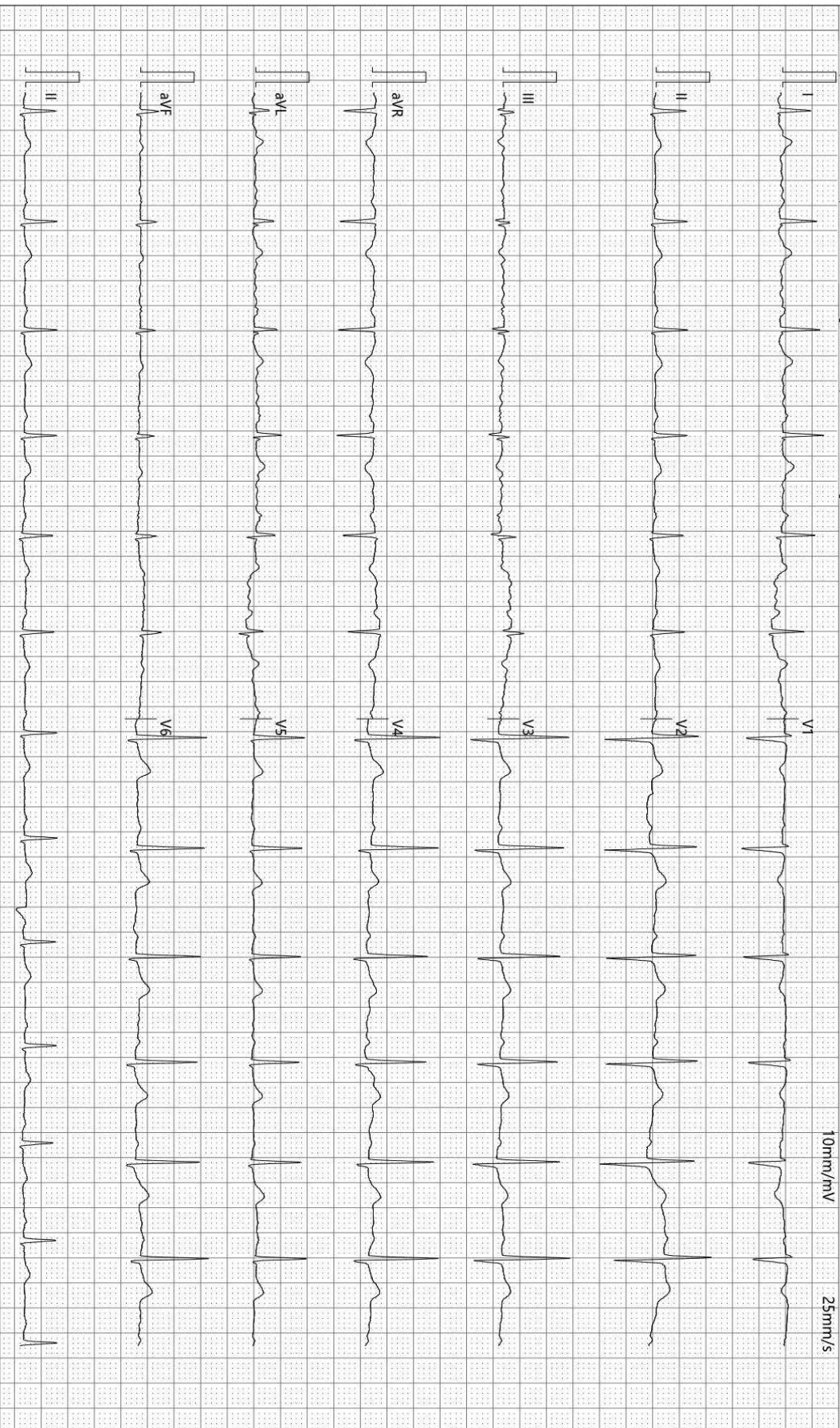
病床号:

诊断结果:

- 1.窦性心律
- 2.正常心电图

诊断医生:

HR : 73bpm [60 ~ 100bpm]
P : 105ms [0 ~ 110ms]
PR : 171ms [120 ~ 200ms]
QRS : 75ms [60 ~ 100ms]
QT/QTc : 387/427ms [320 ~ 440/0 ~ 460ms]
P/QRS/T : 30/16/2deg. [0 ~ 75/-30 ~ 90/0 ~ 75deg]
RV5/SV1 : 0.920/0.679mV [0.0 ~ 2.5/0.0 ~ 2.0mV]



检查时间:2023-11-12 08:48:43

诊断时间:2023-11-12 08:52:03

SEMIP V1.90

仅供临床参考

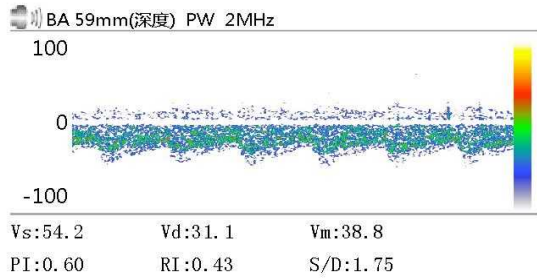
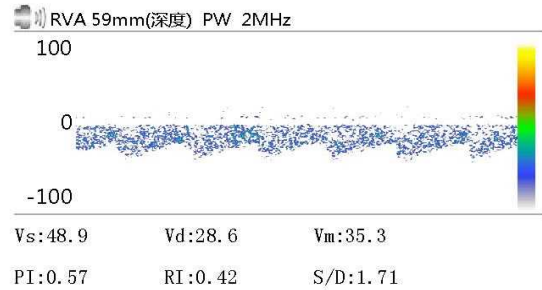
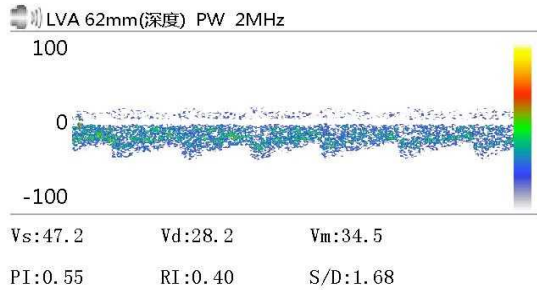
Text



大同瑞慈健康体检

颅内多普勒血流图 (TCD) 检查报告单

姓名: 邢淑娥 性别: 女 年龄: 48 岁 检查号: 2309220512
 申请科室: 体检科 申请医师: 李菊蓉 检查类型: 颅内血管 床号:



Vs: Vd: Vm:
PI: RI: S/D:

Vs: Vd: Vm:
PI: RI: S/D:

Vs: Vd: Vm:
PI: RI: S/D:

医生意见

结论: 椎-基底动脉脑血管超声未见异常。

李菊蓉

检查日期: 2023-11-12

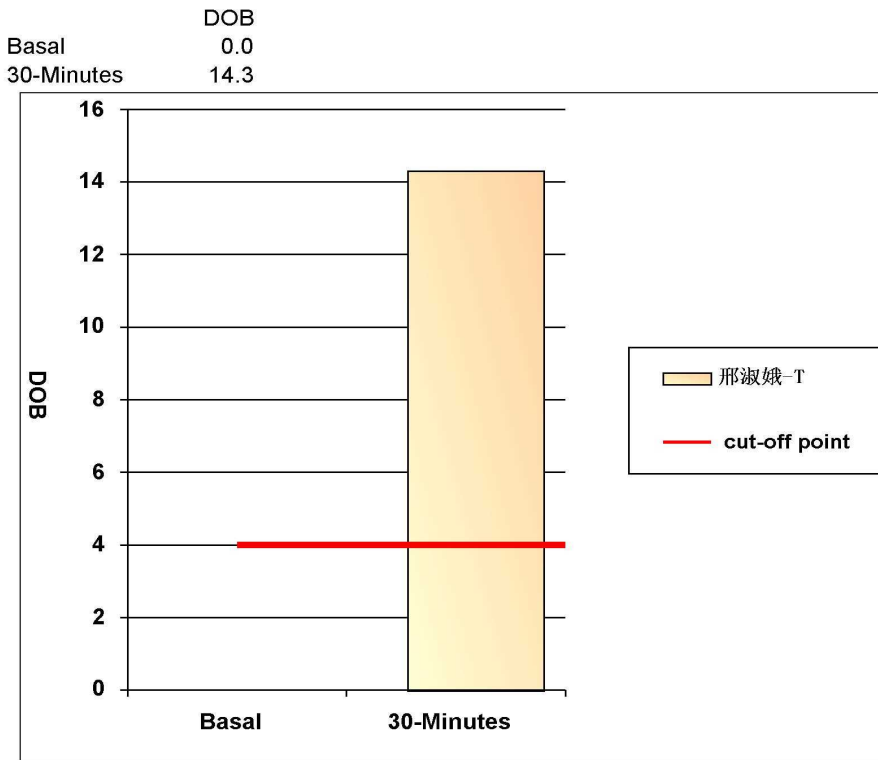
本报告单仅提供临床参考

大同瑞慈健康体检

¹³C呼气试验检验报告

患者姓名	邢淑娥-T	年龄	48	性别	女
患者 ID	2309220512	日期	2023年11月12日	联系电话	
申请医生		备注		设备型号	YH08

¹³C呼气试验



阳性参考值 (Delta Over Baseline(DOB)):

30分钟的DOB值:	\geq	4.0	阳性+
	$<$	4.0	阴性-

检测结果: DOB= 14.3 阳性+

结论: 您本次检测的结果为阳性, 有幽门螺杆菌感染

检测医生: 曹居杰

大同瑞慈健康体检

骨密度检测报告

受检者信息

受检者ID: 2309220512

姓名: 邢淑娥

出生年月日: 1975/2/1

年龄: 48

性别: 女

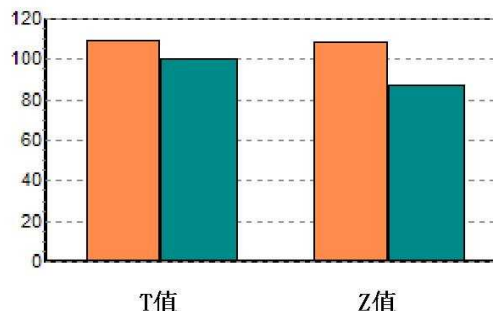
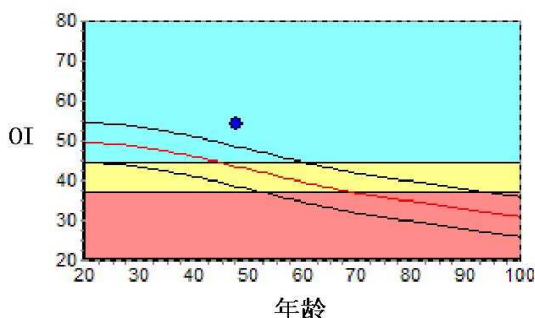
测定部位(右/左): 右

测定结果

测定日期: 2023/11/12 8:39:40

测试编号: 1/1

受测者 平均值



数据库: Asia

OI: 54.2

SOS: 1381.7 m/s, BUA: 33.5

T值: 0.90

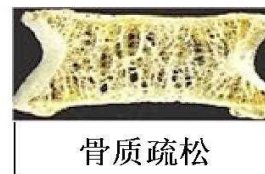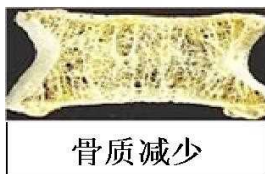Z值: 2.13

成人比: 109.1 %

同龄比: 124.4 %

OPR: N/A %

结果分析



注解

以上结论仅供参考

科室:

医生签名:

医院地址 大同瑞慈健康体检

地址 大同市平城区魏都大道79号

联系电话 0352-2824444

操作者 名燕凌

MRI 诊断图文报告

流水号: 2309220512

影像号: MR20231112017

姓名: 邢淑娥

年龄: 48 岁

性别: 女

检查设备: 西门子 1.5T 磁共振

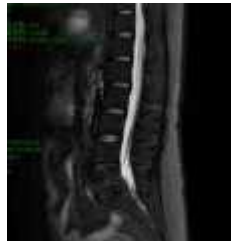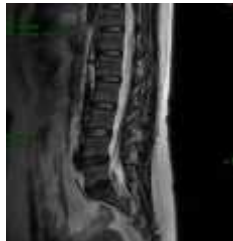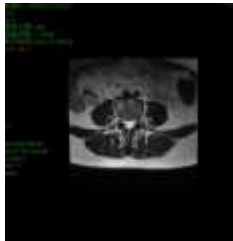体检号: 450629

申请医院: 本院

体检科室: 体检科

检查部位: MR 检查

经典图像:



影像所见:

腰椎椎体序列正常, 生理曲度存在。诸椎体边缘变尖。腰 4、腰 5 椎体边缘见条片状短 T1 长 T2 信号, T2 抑脂像呈稍高信号。腰 4-骶 1 椎间盘脱水变性, 于 T2WI 像信号减低, 腰 4-5 椎间盘膨出, 椎管及双侧椎间孔未见狭窄, 硬膜囊及双侧神经根受压。脊髓圆锥位置、形态、信号无异常。

影像诊断:

1. 腰 4-5 椎间盘膨出
2. 腰 4、腰 5 椎体终板炎 II 型
3. 腰椎椎体骨质增生

报告医师: 张剑峰

检查日期: 2023-11-12

审核医师: 叶道斌

报告日期: 2023-11-12

超声诊断图文报告

流水号: 2309220512

影像号: 1447215

姓名: 邢淑娥

年龄: 48 岁

性别: 女

检查设备: Vivid E95

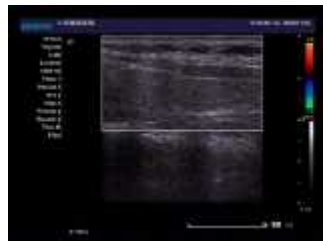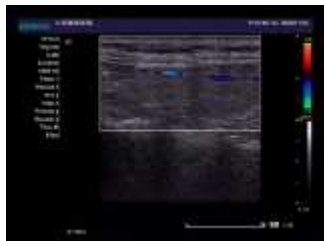体检号: 450629

申请医院: 本院

体检科室: 体检科

检查部位: 甲状腺彩超

经典图像:



影像所见:

甲状腺双侧叶形态正常, 包膜完整, 实质回声均匀, CDFI: 未见异常血流信号。
双侧颈部未见明显肿大淋巴结。

影像诊断:

甲状腺双侧叶未见异常

报告医师: 李菊蓉

检查日期: 2023-11-12

审核医师: 李菊蓉

报告日期: 2023-11-12

超声诊断图文报告

流水号: 2309220512

影像号: 1447221

姓名: 邢淑娥

年龄: 48 岁

性别: 女

检查设备: Vivid E95

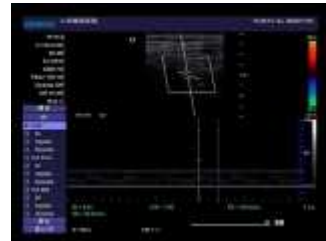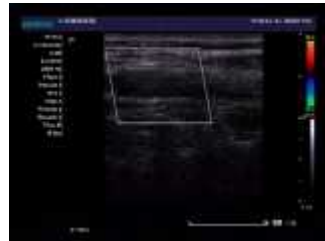体检号: 450629

申请医院: 本院

体检科室: 体检科

检查部位: 颈部血管彩超

经典图像:



影像所见:

右锁骨下动脉起始处、双侧颈总动脉、颈内、颈外动脉起始段内中膜不增厚，内壁欠光滑，管壁未见明确强回声斑。CDFI: 血流充盈好。PW: 频谱形态正常。

双侧椎动脉走行正常，椎动脉内径正常，管壁不厚，管腔内为无回声，CDFI: 血流充盈好。PW: 频谱正常。

	内径 mm	流速 cm/s	RI
左侧椎动脉	3.6	45.5	0.52
右侧椎动脉	3.3	47.8	0.55

影像诊断:

双侧颈动脉、椎动脉未见明显异常

报告医师: 李菊蓉

检查日期: 2023-11-12

审核医师: 李菊蓉

报告日期: 2023-11-12

超声诊断图文报告

流水号: 2309220512

影像号: 1447227

姓名: 邢淑娥

年龄: 48 岁

性别: 女

检查设备: Vivid E95

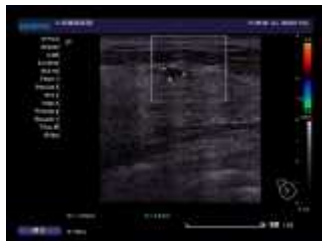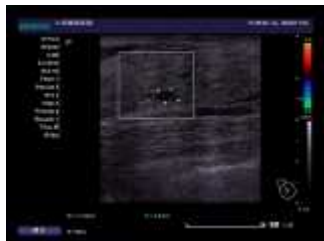体检号: 450629

申请医院: 本院

体检科室: 体检科

检查部位: 乳腺彩超

经典图像:



影像所见:

双侧乳腺腺体层次清晰, 右乳腺体厚 1.4cm, 左乳腺体厚 1.5cm, 于双乳均探及低回声结节, 右侧位于 9 点方向距乳头约 2cm 处, 左侧位于 2 点方向距乳头约 2cm 处, 大小均约 0.5*0.3cm, 边界清, 形态规则, CDFI: 未见异常血流信号。双侧腋下未见明显肿大淋巴结。

影像诊断:

双侧乳腺结节 BI-RADS 3 级 建议复查

报告医师: 李菊蓉

检查日期: 2023-11-12

审核医师: 李菊蓉

报告日期: 2023-11-12

超声诊断图文报告

流水号: 2309220512

影像号: 1447230

姓名: 邢淑娥

年龄: 48 岁

性别: 女

检查设备: Vivid E95

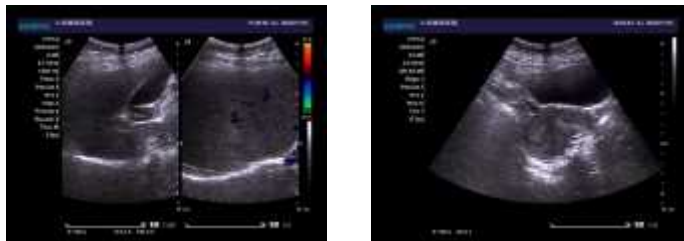
体检号: 450629

申请医院: 本院

体检科室: 体检科

检查部位: 全腹彩超

经典图像:



影像所见:

肝脏大小形态正常, 包膜光滑完整, 实质回声均匀, 肝内管道系统走行清晰, 门静脉及肝内胆管不扩张。

胆囊大小形态正常, 壁不厚、光滑, 囊内透声好, 肝外胆管不扩张。

胰腺大小形态正常, 实质回声均匀, 主胰管不扩张。

脾脏大小形态正常, 实质回声均匀, 脾门静脉不宽。

双肾大小形态正常, 皮髓质分界清晰, 集合系统未见分离, 双侧输尿管未见扩张。

膀胱充盈佳, 未见明显异常。

后位子宫, 大小约 5.1*3.9*4.6cm, 肌壁回声均匀, 内膜线清晰, 厚 1.0cm, 宫颈厚约 2.8cm, 双侧附件区未见异常。

影像诊断:

肝、胆、脾、胰、双肾、子宫、双侧附件区未见明显异常

报告医师: 李菊蓉

检查日期: 2023-11-12

审核医师: 李菊蓉

报告日期: 2023-11-12