



2309220505

大同瑞慈健康体检

报 告 册

体检编号	450622	工号	4
姓名	王玉宾		
性别	男	年龄	57岁
单位	中国银行大同分行		
部门	中国银行大同分行		
联系电话	18035298079		
体检日期	2023-11-04		

尊敬的王玉宾先生您好！

首先，瑞慈健康体检全体员工欢迎您的光临，并对您的信任表示衷心的感谢！

您于 2023-11-04 （体检编号：450622）完成健康检查，本机构的各科医生已根据您的体检项目及结果，汇总成此份健康体检报告，并经总检医生审核。据此提出对您健康状况的综合分析及建议。

瑞慈健康体检倡导“大健康、大康复”，提出“健康是第一财富（Rich）”的人文理念。希望您仔细阅读并妥善地保管此份健康体检报告，并认真关注报告中的提示与建议，若您对报告内容有任何疑问，可直接与瑞慈健康体检客服部联系，进一步咨询。

健康体检咨询电话：**0352-2824444**

客户服务咨询电话：**0352-2830597**

400-6112995

瑞慈健康体检报告由下列内容组成：

第一部分：主检报告

第二部分：分科分项结果

第三部分：检验报告

第四部分：附表

主检报告

检查综述

- 【内科】 (1) 糖尿病
- 【眼科】 (1) 视力下降
- 【肾功三项】 尿酸(UA)偏高(474.00 umol/L)
- 【空腹血糖】 葡萄糖(GLU)偏高(8.92 mmol/L)
- 【血脂四项】 甘油三脂(TG)偏高(3.25 mmol/L)
- 【尿液分析+尿沉渣】 鳞状上皮细胞偏高(1 /HP) 粘液丝偏高(51 /HP)
- 【肺部双源CT】 左肺下叶纤维结节灶
- 【心电图】 1. 窦性心律 2. 顺钟向转位
- 【全腹彩超】 1. 脂肪肝(轻度) 2. 右肾囊肿
- 【口腔科】 (1) 左下第三磨牙 右下第三磨牙 阻生齿 左上第二双尖牙 右下第二磨牙 右下第一磨牙 右下第二双尖牙 牙齿缺失 左上第一磨牙 左上第二磨牙 左上第三磨牙 左下第二磨牙 牙齿III°松动 (2) 牙龈萎缩 牙龈色红, 探之出血 (3) 牙周: 牙结石 牙周: 牙结石

医生建议

【糖尿病】：

- 合理控制总热量，维持标准体重。
- 坚持长期有规律的有氧运动。
- 自我监控血糖，为调整药物剂量提供依据。
- 药物治疗，到上级医院就医。
- 定期检测，每年1-2次全面复查。早期发现及时治疗，如血糖不平稳可2-3月复查血糖等。

【视力下降】：

- 视力下降是由角膜白斑或角膜炎、晶状体混浊、眼底疾病、屈光不正等原因引起，建议眼科诊断治疗。

【尿酸(UA)偏高】：

- 尿酸(UA)是体内嘌呤代谢的最终产物。食物中的核酸分解生成嘌呤，体内组织中的核酸分解成嘌呤核苷，嘌呤和嘌呤核苷经过分解脱氨及氧化作用生成尿酸(UA)。
- 大部分的尿酸由肾脏排出，其余在肝脏分解破坏或随胆汁排泄。肾脏在排泄尿酸过程中，由肾小球滤出尿酸，若肾功能不好的人，排泄功能差，尿中排出的尿酸少了，血尿酸就会增高。
- 常见于肾脏疾病(如急性慢性肾炎、肾结核、肾积水晚期等)；还可见于长期吃高嘌呤食物，如动物内脏、海鲜、贝类等，这种情况下，若不控制饮食，导致嘌呤长期偏高，即使肾功能正常，也会受高浓度尿酸的影响。
- 另外，需要警惕的是，若尿酸长期偏高，会由尿酸盐结晶沉积引起痛风性关节炎、慢性间质性肾炎，血尿酸增高是诊断痛风的主要依据。
- 应避免食用含嘌呤高的食物，如各种动物内脏、豆制品、海鲜等，不要喝酒，尤其是啤酒。忌酸性食物，忌醋，多喝水，每日尿量在2公升以上，碱化尿液。
- 必要时在肾内科医生指导下进行降尿酸治疗，定期复查。

【葡萄糖 (GLU) 偏高】：

- (1) 正常情况下，人体中糖的分解和合成代谢处于动态平衡，保持相对恒定。血清葡萄糖是指血液中的葡萄糖浓度，是诊断糖尿病最重要检查项目之一。
- (2) 空腹血糖偏高可分为生理性偏高（如餐后、高糖饮食、剧烈运动、情绪激动等均可引起一过性增高，经过休息后血糖值可以恢复正常）和病理性增高（如糖尿病、甲状腺功能亢进、库欣综合征等）。
- (3) 空腹血糖生理性增高经过调整饮食结构、避免剧烈活动、控制情绪等方式后可自行缓解，血糖值可以恢复正常。
- (4) 排除生理性增高因素经复查仍然增高者属于病理性增高，应及时到内分泌科复诊，明确血糖偏高的原因及所患疾病的种类。
- (5) 如果是首次检查发现血糖偏高，应及时到医院内分泌科进行详细的检查及正规的治疗。
- (6) 已确诊的糖尿病患者，如血糖仍较高则说明血糖控制不佳，应及时到医院内分泌科诊治，修正以往的治疗方案及改变一些不良的生活习惯。
- (7) 糖尿病的治疗强调早期治疗、长期治疗、综合治疗和措施个体化，综合防治包括糖尿病教育、饮食治疗、体育锻炼、药物治疗和血糖监测五个方面。

【甘油三酯 (TG) 偏高】：

- (1) 甘油三酯是甘油和脂肪酸所构成的有机化合物，甘油三酯测定是脂类代谢的重要指标之一。
- (2) 甘油三酯增高与冠心病的发生有着重要的相关性，随年龄增大而有上升的趋势，其增高最常见于高脂和过量糖类饮食、肥胖等。
- (3) 甘油三酯主要功能是为机体提供能量，其正常值在 0.7-1.7mmol/L 之间，1.7-2.29mmol/L 为边缘增高，提示应该注意饮食和运动了。
- (4) 甘油三酯大于 2.3mmol/L，就称为高甘油三酯血症。甘油三酯增高虽然不会直接导致血管斑块的形成，但也会间接引起心脑血管疾病风险增加，同时，当甘油三酯大于 5.6mmol/L 时，还会增加急性胰腺炎的风险，所以降低甘油三酯的基础主要是控制饮食，饮食控制不佳可以选择药物治疗。
- (5) 生活方式的干预是控制甘油三酯水平升高的基础，包括减重，增加运动量，限制酒精摄入以及避免食用果糖和高碳水化合物食物。多食蔬菜水果，定期复查。
- (6) 明显增高者在医师的指导下使用降脂药物治疗，首选他汀和贝特类药物。

【鳞状上皮细胞偏高】：

- (1) 在生理情况下，机体正常的新陈代谢都会引起鳞状上皮细胞的脱离，这是一种正常的机体现象。如果长时间出现鳞状上皮细胞偏高的现象时，则有可能是尿路感染、泌尿系统结石等因素导致，应及时往泌尿外科进一步诊断治疗。

【粘液丝偏高】：

- (1) 尿常规中粘液丝是由尿路中细胞分泌出来的，在有尿路感染时分泌会明显增多，且伴有炎症细胞的出现。
- (2) 粘液丝偏高，可分为生理性偏高和病理性偏高两种，生理性偏高一般是由于喝水较少导致的尿液浓缩，一般在喝水后就能达到稀释的效果。
- (3) 病理性的粘液丝偏高是由于泌尿系炎症或者是前列腺炎导致的，需要注意观察，多喝水，同时有白细胞等炎症细胞增多时，应及时服用抗感染药物治疗。如果仅有粘液丝的增多而没有白细胞等炎症细胞增多时，尿路有炎症的可能性不大。
- (4) 建议平时饮食注意清淡，多喝水，少吃油腻和辛辣的食物，要注意个人清洁卫生，勤洗阴部，注意休息。

【左肺下叶纤维结节灶】：

- (1) 建议呼吸内科诊断治疗。

【顺时针转位】：

- (1) 建议心血管内科复查。

【脂肪肝】：

- (1) 脂肪肝是指肝脏被脂肪浸润，为一种多病因引起的获得性疾病。

(2)脂肪肝是以肝细胞脂肪变性和脂肪蓄积为病理特征，最常见易患因素有超重或肥胖、进食油腻食物、高脂血症（尤其甘油三酯升高）、营养失调（营养过量或不足）、饮酒、高脂血症、少运动、糖耐量异常、减肥造成体重急剧下降、营养不良、中毒和药物等。

(3)当肝内脂类（主要为甘油三酯）含量超过肝重的5%时为脂肪肝。脂肪肝是一个常见的临床现象，不是一个独立性的疾病。

(4)值得注意的是，过多的脂肪在肝组织、肝细胞内浸润，引起肝细胞肿大，严重可致肝硬化。脂肪肝是可逆性的，合理饮食、运动及治疗后可恢复。

(5)合理控制饮食，控制总摄入量，低盐、低脂和低糖类饮食，少吃动物内脏，多吃蔬菜水果；

(6)控制危险因素，如控制体重、改善胰岛素抵抗、调整血脂紊乱，戒酒、戒烟，坚持长期有氧运动，加强体育锻炼；

(7)定期复查腹部彩超、血脂、肝功能。

【右肾囊肿】：

(1)肾囊肿是肾脏内出现大小不等的与外界不相通的囊性肿块的总称。肾囊肿属于良性肿瘤，在肾囊性疾病中以单纯性肾囊肿最为常见。其发生原因尚可能与先天性肾小球、肾小管结构异常和后天性损伤感染有关。

(2)单纯性肾囊肿大多数无症状，常在体检彩超时被发现。一般直径大于5cm或者合并感染、破裂、出血时才引起症状，主要表现为腰腹部或背部胀痛，当出现并发症时疼痛加重。

(3)肾囊肿直径小于4cm，无肾盂肾盏明显受压，无感染、恶变、高血压及症状不明显者，只需密切随访观察，定期彩超检查。

(4)肾囊肿多数是先天性的，对人体健康没有多大影响，不会癌变，可以工作，可以运动，生活上没什么要特别注意的地方。其发病率可随年龄增长而增高，50岁以上的人有50%可以发现这种囊肿，借助彩超、CT可确诊。

(5)首次发现，建议作MRI或CT检查，以排除肾内其它占位性病变。

(6)过大的囊肿，对肾脏本身或周围的器官有压迫症状的，或有炎症的，往外科治疗。定期复查。

【牙齿缺失】：

(1)牙齿缺失常见于龋齿、牙周炎等原因导致的拔除或意外事故所致缺失。中老年患者居多，影响牙齿健康美观。

(2)牙齿缺失可以导致牙列的完整性遭到破坏，若较长时间不修复，邻近的牙齿由于失去了依靠和约束，会变得倾斜，易造成咬颌功能的紊乱。长时间的缺失还会导致牙槽骨的萎缩、咀嚼功能减退、食物嵌塞等不良后果

(3)如果牙齿缺失，应该尽早去口腔医院诊治，最常见的修复方法有三种，即活动义齿、固定义齿、种植义齿。

(4)义齿修复完毕，应定期复查与医疗护理，勤漱口、勤刷牙、避免食用过硬的食物，如果种植牙选择钛种植体，还应注意对钛种植体的保护。

【牙齿Ⅲ°松动】：

(1)牙齿在健康状态下有一定的活动度，主要是水平方向的，垂直方向的更是非常微小，而当由于某些疾病因素或者其他因素造成牙齿的活动度大于这个范围时，就称作牙齿松动。

(2)牙齿松动可急性引起或慢性缓慢进展，可伴有或不伴有牙齿的疼痛不适。对人体造成的主要影响是咀嚼食物时感觉无力或不适。

(3)慢性进展性的牙齿松动多由于牙周炎引起；如果牙齿的咬合状况不良，或有夜磨牙、紧咬牙的不良习惯等对牙齿的咬合造成了创伤，长期也会造成牙齿的松动。

(4)突发的牙齿松动多有明确的病因，如突然咬硬物、受外伤等；牙根尖周围组织的炎症也会引起牙齿松动；此外，女性激素水平的变化也可能引起牙齿松动度的改变，如在月经期可能出现轻度的牙齿松动等情况。

(5)根据牙齿松动的程度不同，临床上可分为I-III度。I度牙齿松动为颊舌方向活动，动度在1mm以内。II度牙齿松动为颊舌及近远中方向活动，动度在1-2mm之间。III度牙齿松动为颊舌、近远中及垂直三个方向的活动度，动度超过2mm。

(6)牙齿松动的治疗首先应明确松动的原因，才能进行有针对性的治疗。如积极治疗牙周炎、根尖周围炎，调整牙齿咬合关系，因外伤引起的牙齿松动要尽早进行固位治疗。如果牙齿松动程度严重，周围炎症广泛，及时拔除过度松动的牙齿也是一种治疗方法。

(7)维持口腔卫生是预防牙齿松动形成的重要措施，应采取正确的竖刷牙法和巴氏刷牙法，纠正横刷牙法。

(8)多吃富有维生素的粗纤维食物，如肉、蛋、各种蔬菜和水果，充分咀嚼以利于牙面清洁。少吃甜食及黏性很强的食物，不吃零食。

(9)定期进行口腔检查、口腔洁治，建议每半年进行一次口腔健康检查，每年进行2-3次全口超声波洁牙术，使牙面、牙颈部经常处于洁净状态。

【牙结石】：

(1)牙结石又称牙石，是沉积在牙齿或修复体表面上已经钙化或正在钙化的菌斑或软垢。其开始时是软的，会因逐渐的钙化而变硬。它是由75%的磷酸钙，15-25%的水、有机物、磷酸锰、矿酸钙及微量的钾、钠、铁所构成，并呈现出黄色、棕色或者黑色。

(2)牙结石通常存在于唾液腺开口处的牙齿表面（例如：下颚前牙的舌侧表面，上颚后牙的颊侧表面）和牙齿的颈部，以及口腔粘膜运动不到的牙齿表面等处。

(3)牙结石形成后，可伴随牙龈出血、牙龈萎缩、口臭等症状。

(4)牙结石是牙周病的重要病因，它会不断刺激牙周组织，并且压迫牙龈，影响血液循环，造成牙周组织的细菌感染，形成牙周囊袋，此后更易使食物残渣、牙菌斑、牙结石等的堆积，最终牙周支持组织全部破坏，导致牙齿松动，以至于不得不拔除牙齿。

(5)早晚刷牙、饭后漱口是防治牙结石形成的最重要措施。应采取正确的竖刷牙法和巴氏刷牙法，纠正横刷牙法。

(6)多吃富有维生素的粗纤维食物，如肉、蛋、各种蔬菜和水果，充分咀嚼以利于牙面清洁。少吃甜食及黏性很强的食物，不吃零食。

(7)建议每半年进行一次口腔健康检查，每年进行2-3次全口超声波洁牙术，使牙面、牙颈部经常处于洁净状态。

【牙龈色红，探之出血】：

(1)牙龈的这种情况一般是由于牙结石导致的牙龈局部发炎。

(2)必须坚持每天认真和合理刷牙（采用竖刷牙法），彻底清除牙菌斑。要经常检查口腔，保持口腔卫生，防止牙龈出血。

(3)正确的刷牙方法是：顺着牙齿长轴方向，上牙向下刷，下牙往上刷，每个牙面都要刷到，这样刷牙不仅能把牙刷干净而且对牙龈起到按摩作用，促进牙龈的血液循环。

(4)建议每半年进行一次口腔健康检查，每年进行2-3次全口超声波洁牙术，使牙面、牙颈部经常处于洁净状态。

(5)注意口腔清洁卫生，养成早晚刷牙，饭后漱口的良好习惯。

(6)及时治疗牙龈炎，防止炎症侵犯深部牙周组织，形成牙周炎。

(7)养成清晨排便习惯。进餐要规律，细嚼慢咽，多食蔬菜，如胡萝卜、菠菜、木耳。适量进食水果，如山楂、苹果。男性少抽烟少喝酒。

【阻生齿】：

(1)牙齿在颌骨内由于位置不当，不能萌出到正常咬合位置，这样的牙齿称为阻生齿。最常见的阻生齿是下颌第三磨牙，其次是上颌第三磨牙和上颌尖牙等。

(2)阻生齿和覆盖在其上的牙龈之间，很容易藏污纳垢，滋生细菌，引起口臭、牙齿龋坏等，当身体抵抗力下降时，常常会导致牙冠周围的牙龈发生炎症，严重时脸颊可致肿胀，张口困难，甚至会引起全身发烧，颌下淋巴结肿大。

(3)阻生齿常常还会引起邻牙龋坏、松动、牙槽骨吸收等症状，所以能引起这些病变的阻生牙应该拔除。

(4)由于阻生齿位置不正，被邻牙阻挡，有些还可能完全被骨组织包埋，因此阻生齿的拔除比拔除其他牙齿要困难，被牙龈覆盖的要切开牙龈，被骨包埋的要把骨去除，被邻牙挡住的要把牙冠劈开，分片拔除。

(5)拔阻生齿费时较长，术中术后可能发生的并发症也较多，如：出血、断根、邻牙损伤等。

(6)建议如果阻生齿位置不当，引起智齿冠周炎、邻牙的龋坏、松动等病变时，可往口腔科行拔除术。

【牙龈萎缩】：

(1)牙龈生理性萎缩主要是龈缘部分存在异物又长期得不到清理，细菌滋生刺激长期存在所致；另外随着年龄的增长也会或多或少发生萎缩，致使牙龈暴露，这种生理性萎缩，是无需要治疗的。

(2)炎症性的牙龈萎缩，主要表现为牙龈红肿胀痛，刷牙常见出血，对冷热温度变化及酸性食物等异常敏感，妨碍进食，尤其应该注意防治。

- (3) 掌握正确竖刷法的刷牙方法，注意口腔清洁卫生，养成早晚刷牙，饭后漱口的良好习惯。
- (4) 定期到医院检查治疗，每年进行 2-3 次全口超声波洁牙术。
- (5) 补充维生素 C 等微量元素，多食水果蔬菜，戒烟限酒，避免熬夜的不良生活习惯。

汇总医生： 丁昊炜

主检日期： 2023-11-06

主检医生：

分科结果

身高、体重、血压

项目名称	检查结果	项目名称	检查结果
身高	167cm	体重	65kg
血压	138/83mmHg		

***小结：**

未见异常

操作员：闫辛儿

检查日期：2023-11-05

检查医生：名燕凌

内科

项目名称	检查结果	项目名称	检查结果
心率	78 次/min	心律	齐
心脏杂音	无	心界	正常
肺部	正常	呼吸音	呼吸音清
啰音	未闻及	叩诊	叩诊呈清音
腹部触诊	腹部平软	发育	正常
肝胆	肋下未触及	脾脏	肋下未触及
双肾	无叩击痛	肠鸣音	正常
营养	良好	神经系统	正常
生理反射	生理反射存在	病理反射	病理反射未引出
颅神经	正常	运动功能	正常
深浅感觉	正常	其它	无异常发现
既往史	糖尿病		

***小结：**

(1) 糖尿病

操作员：名燕凌

检查日期：2023-11-05

检查医生：名燕凌

外科（男）

项目名称	检查结果	项目名称	检查结果
皮肤	正常	甲状腺	无肿大
脊椎	无畸形	浅表淋巴结	无肿大
肛门	拒检	前列腺	未检
泌尿外生殖器	正常	四肢关节	未见异常
腹股沟	未见异常	足背动脉	正常
紫绀	无	色素沉着	无
脱毛	无	脱色	无
浮肿	无	皮下结节	无
头颅	正常	颈部	正常
乳腺	正常	脊柱	正常
直肠	未检	皮肤黄疸	无
四肢	活动正常	其他	无

*小结:

未见异常

操作员：谷岱清

检查日期:2023-11-06

检查医生：谷岱清

眼科

项目名称	检查结果	项目名称	检查结果
视力(左)	1.0	视力(右)	0.4
辨色力	正常	眼睑	正常
结膜	正常	泪器	正常
角膜	正常	虹膜	正常
瞳孔	正常	晶状体	正常
玻璃体	正常	眼底	未见异常

*小结:

(1) 视力下降

操作员：田野青 检查日期:2023-11-05 检查医生：田野青

耳鼻喉科

项目名称	检查结果	项目名称	检查结果
听力(左)	正常	听力(右)	正常
外耳道	正常	鼓膜	正常
鼻窦	正常	鼻中隔	正常
鼻腔	正常	扁桃体	无肿大
嗅觉	正常	咽喉	正常

*小结:

未见异常

操作员：王存宝 检查日期:2023-11-05 检查医生：王存宝

口腔科

项目名称	检查结果	项目名称	检查结果
唇颊	正常	齿	左下第三磨牙&右下第三磨牙&阻生齿&左上第二双尖牙&右下第二磨牙&右下第一磨牙&右下第二双尖牙&牙齿缺失&左上第一磨牙&左上第二磨牙&左上第三磨牙&左下第二磨牙&牙齿III°松动
牙龈	牙龈萎缩&牙龈色红,探之出血	牙周	牙结石 I 度&牙结石 III 度
舌腭	正常	腮腺	正常
颌下腺	正常	颞下颌关节	正常

*小结:

(1) 左下第三磨牙 右下第三磨牙 阻生齿 左上第二双尖牙 右下第二磨牙 右下第一磨牙 右下第二双尖牙 牙齿缺失 左上第一磨牙 左上第二磨牙 左上第三磨牙 左下第二磨牙 牙齿III°松动

(2) 牙龈萎缩 牙龈色红，探之出血

(3) 牙周：牙结石 牙周：牙结石

操作员：麻剑 检查日期:2023-11-05 检查医生：麻剑

检验报告

血流变

项目名称	检查结果	单位	参考值	提示
全血粘度高切 200/s	4.31	mpas	3.53--4.65	
全血粘度中切 100/s	4.62	mpas	3.6--4.9	
全血粘度中切 50/s	5.08	mpas	4.7--5.9	
全血还原粘度高切	6.48	mpas	3.66--8.48	
全血还原粘度低切	39.52	mpas	31.8--50.2	
血浆粘度	1.33	mpas	1.26--1.70	
血沉(ESR)	5.80	mm/h	0--15	
红细胞压积	0.46	L/L	0.40--0.50	
红细胞聚集指数	4.52		3.79--6.05	
红细胞变形指数	0.82		0.51--1.02	
红细胞刚性指数	4.87		2.15--6.73	
血沉方程 K 值	24.52	mm/h	0--77	
全血粘度 1/s	19.51	mpas	17.6--21.3	
全血高切相对指数	3.24		2.08--3.69	
全血低切相对指数	14.67		10.37--16.94	

*小结:

未见异常

操作员：梁可欣

检查日期:2023-11-05

检查医生:陈建国

尿液分析+尿沉渣

项目名称	检查结果	单位	参考值	提示
白细胞尿	0	个/ul	0--13	
上皮细胞(EC)	1	/HP	0--28	
管型(CAST)	0	个/ul	0--1	

霉菌(尿)	0	/HP	0--0	
结晶	0	/HP	0--10	
透明度(CLA)	清亮			
胆红素(BIL)	-		阴性	
隐血(ERY)	-		阴性	
小圆上皮细胞(SRC)	0	个/ul	0--0	
维生素 C	-		阴性	
异常红细胞	0	个/ul	0--3	
红细胞(正常)	0	个/ul	0--6	
鳞状上皮细胞	1	个/ul	0--0	↑
粘液丝	51	个/ul	0--0	↑
颜色(Colour)	淡黄色			
尿葡萄糖(GLU)	-		阴性	
酮体(KET)	-		阴性	
比重(SG)	1.020		1.003--1.030	
酸碱度(PH)	6.0		4.5--8.0	
尿蛋白质(PRO)	-		阴性	
尿胆原(URO)	-		阴性	
亚硝酸盐(NIT)	-		阴性	
红细胞(尿)(RBC)	0	个/ul	0--6	
尿白细胞(LEU)	-		阴性	

***小结:**

鳞状上皮细胞偏高(1 /HP) 粘液丝偏高(51 /HP)

操作员：赵伟 检查日期:2023-11-05 检查医生:陈建国

肝功七项

项目名称	检查结果	单位	参考值	提示
总蛋白(T PROT)	77.4	g/L	65--85	

白蛋白(ALB)	47.30	g/L	40--55	
球蛋白(GLB)	30.10	g/L	15--35	
白蛋白/球蛋白(ALB/GLB)	1.57		1.0--2.5	
总胆红素(TBIL)	15.90	umol/L	0--26	
丙氨酸氨基转移酶(ALT)	14.00	U/L	9--50	
门冬氨酸氨基转移酶(AST)	19.00	U/L	15--40	

***小结:**

未见异常

操作员：王文静 检查日期:2023-11-05 检查医生:陈建国

心肌酶谱

项目名称	检查结果	单位	参考值	提示
乳酸脱氢酶(LDH)	144.00	U/L	120--250	
肌酸激酶(CK)	55.00	U/L	50--310	
肌酸激酶同工酶(CK-Mb(M))	11	U/L	0--25	
高敏肌钙蛋白 (Tnl)	2.50	pg/ml	0--46.47	

***小结:**

未见异常

操作员：王文静 检查日期:2023-11-05 检查医生:陈建国

血常规（五分类）

项目名称	检查结果	单位	参考值	提示
白细胞(WBC)	6.66	10 ⁹ /L	3.5--9.5	
淋巴细胞绝对值(LY#)	1.72	10 ⁹ /L	1.1--3.2	
淋巴细胞百分比(LY%)	25.8	%	20--50	
中性粒细胞绝对值(GR#)	4.35	10 ⁹ /L	1.8--6.3	
中性粒细胞百分比(GR%)	65.4	%	40--75	

嗜碱性粒细胞绝对值(BA#)	0.03	10 ⁹ /L	0--0.06
嗜碱性粒细胞百分比 (BA%)	0.4	%	0--1.0
嗜酸性粒细胞绝对值(EO#)	0.11	10 ⁹ /L	0.02--0.52
嗜酸性粒细胞百分比 (EO%)	1.6	%	0.4--8.0
血小板(PLT)	216	10 ⁹ /L	125--350
血小板分布宽度(PDW)	16.1	%	15--17
平均血小板体积(MPV)	8.6	fl	6.0--14.0
血小板压积(PCT)	0.186	%	0.11--0.28
红细胞(RBC)	5.44	10 ¹² /L	4.3--5.8
血红蛋白	157	g/L	130--175
红细胞压积(HCT)	46.8	%	40--50
红细胞平均体积(MCV)	86.0	fl	82--100
平均血红蛋白含量(MCH)	28.8	pg	27--34
平均血红蛋白浓度(MCHC)	335	g/L	316--354
单核细胞绝对值(MO#)	0.45	10 ⁹ /L	0.1--0.60
单核细胞百分比(MO%)	6.8	%	3--10
红细胞分布宽度标准差 (RDW-SD)	43.4	fl	35--56
红细胞分布宽度变异系数 (RDW-CV)	13.3	%	10.6--16.6
大血小板比率	16.7	%	11--45
大血小板数目	36	10 ⁹ /L	30--90
未成熟粒细胞数目	0.04	10 ⁹ /L	0--999
未成熟粒细胞百分比	0.7	%	0--100
有核红细胞数目	0.000	10 ⁹ /L	0--9999
有核红细胞百分比	0.00	/100WBC	0--9999

***小结:**

未见异常

操作员：贺琰 检查日期：2023-11-05 检查医生：陈建国

肾功三项

项目名称	检查结果	单位	参考值	提示
肌酐(CREA)	57.00	umol/L	57--97	
尿酸(UA)	474.00	umol/L	200--420	↑
尿素测定 (Urea)	5.90	mmol/L	3.1--8.0	

***小结：**

尿酸(UA)偏高(474.00 umol/L)

操作员：王文静 检查日期：2023-11-05 检查医生：陈建国

空腹血糖

项目名称	检查结果	单位	参考值	提示
葡萄糖(GLU)	8.92	mmol/L	3.89--6.1	↑

***小结：**

葡萄糖(GLU)偏高(8.92 mmol/L)

操作员：王文静 检查日期：2023-11-05 检查医生：陈建国

血脂四项

项目名称	检查结果	单位	参考值	提示
动脉硬化指数	2.90		1.31--3.19	
总胆固醇(CHOL)	4.38	mmol/L	2.59--5.2	
甘油三脂(TG)	3.25	mmol/L	0.7--1.7	↑
低密度脂蛋白(LDL)	2.52	mmol/L	0--4.13	
高密度脂蛋白(HDL)	0.87	mmol/L	0.77--1.55	

***小结：**

甘油三脂(TG)偏高(3.25 mmol/L)

操作员：王文静 检查日期：2023-11-05 检查医生：陈建国

大同瑞慈康复医院 12导联心电图报告

王玉英 男 57岁 体检号:450622

病床号:

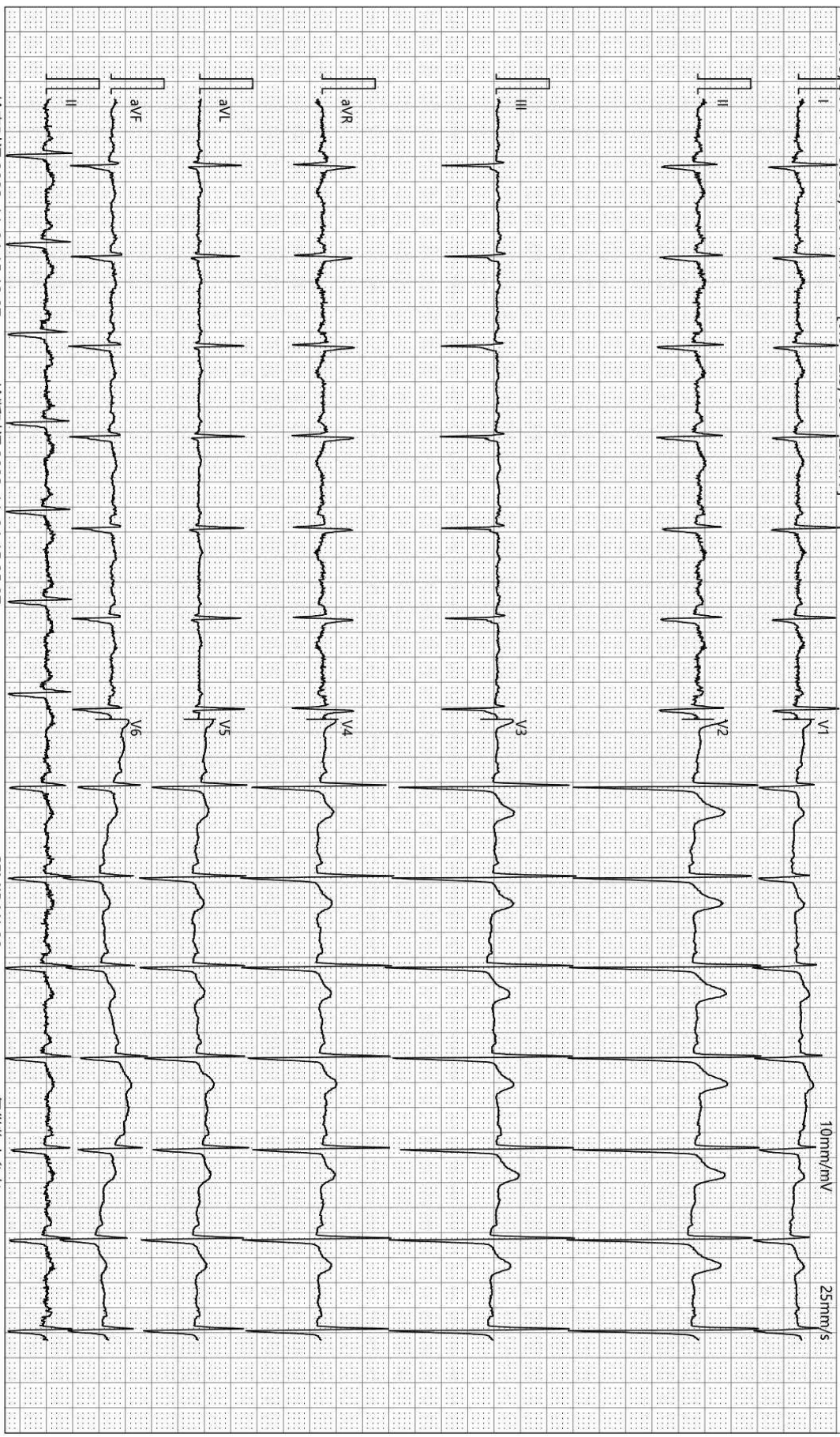
诊断结果:

- 1.窦性心律
- 2.顺时针转位

诊断医生:

张生 陶志娟

HR	: 82bpm	[60 ~ 100bpm]
P	: 117 f ms	[0 ~ 110ms]
PR	: 164ms	[120 ~ 200ms]
QRS	: 88ms	[60 ~ 100ms]
QT/QTc	: 341/399ms	[320 ~ 440/0 ~ 450ms]
P/QRS/T	: 48/-66 / 47deg.	[0 ~ 75/-30 ~ 90/0 ~ 75deg]
RV5/RSV1	: 0.928/0.811mV	[0.0 ~ 2.5/0.0 ~ 2.0mV]



检查时间:2023-11-04 15:13:07

诊断时间:2023-11-04 15:25:07

SEMIP V1 90

仅供临床参考

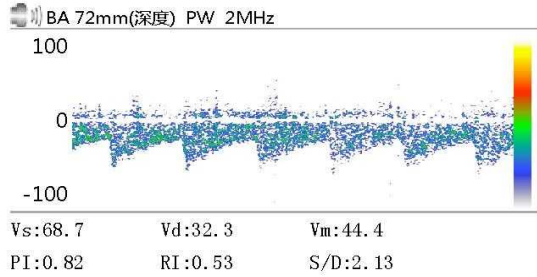
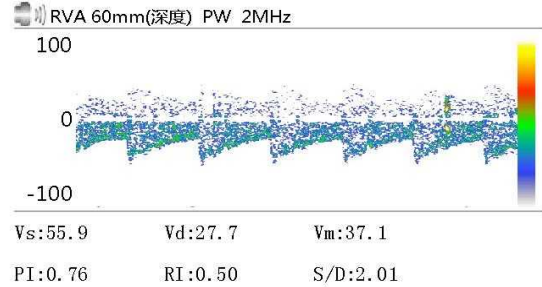
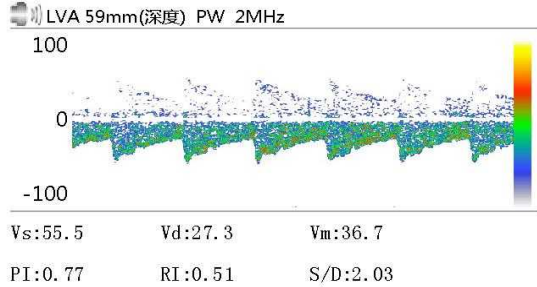
Text



大同瑞慈健康体检

颅内多普勒血流图 (TCD) 检查报告单

姓名: 王玉宾 性别: 男 年龄: 57 岁 检查号: 2309220505
 申请科室: 体检科 申请医师: 李菊蓉 检查类型: 颅内血管 床号:



Vs: Vd: Vm:
 PI: RI: S/D:

Vs: Vd: Vm:
 PI: RI: S/D:

Vs: Vd: Vm:
 PI: RI: S/D:

医生意见

结论: 椎-基底动脉脑血管超声未见异常。

李菊蓉

检查日期: 2023-11-05

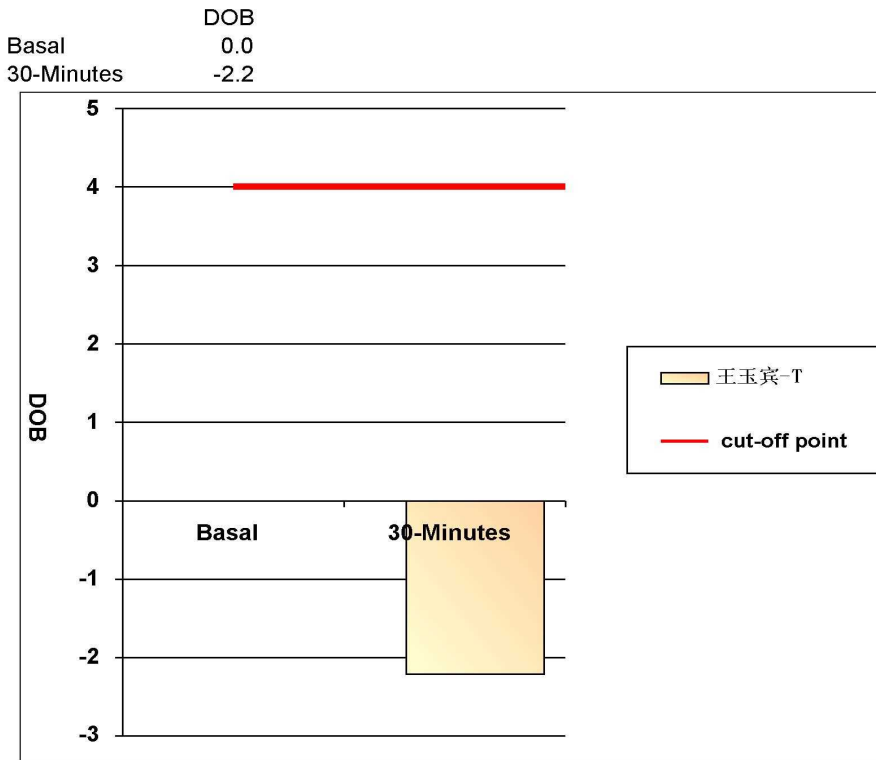
本报告单仅提供临床参考

大同瑞慈健康体检

¹³C呼气试验检验报告

患者姓名	王玉宾-T	年龄	57	性别	男
患者 ID	2309220505	日期	2023年11月05日	联系电话	
申请医生		备注		设备型号	YH08

¹³C呼气试验



阳性参考值 (Delta Over Baseline(DOB)):

30分钟的DOB值:	≥ 4.0	阳性+
	< 4.0	阴性-

检测结果: **DOB= -2.2** **阴性-**

结论: 您本次检测结果为阴性, 正常, 无感染

检测医生: 曹居杰

大同瑞慈健康体检

骨密度检测报告

受检者信息

受检者ID: 2309220505

姓名: 王玉宾-T

出生年月日: 1966/5/24

年龄: 57

性别: 男

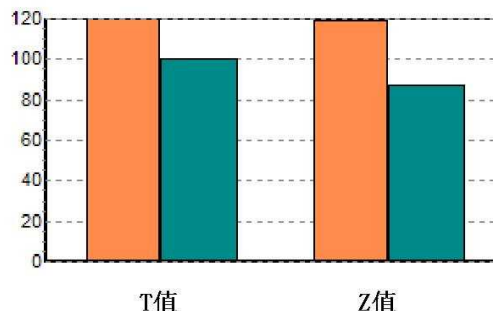
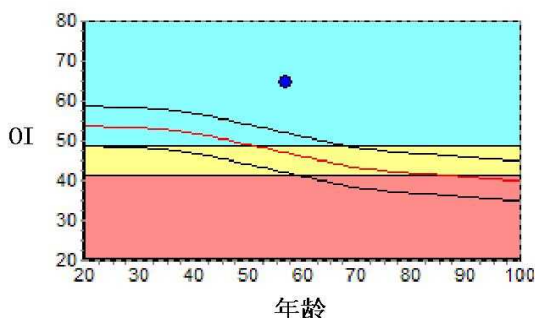
测定部位(右/左): 右

测定结果

测定日期: 2023/11/4 15:21:37

测试编号: 1/1

受测者 平均值



数据库: Asia

OI: 64.4

SOS: 1395.8 m/s, BUA: 46.9

T值: 2.11

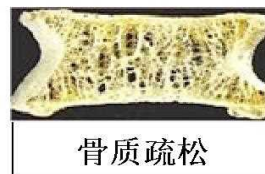
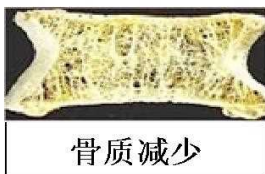
Z值: 3.51

成人比: 119.6 %

同龄比: 137.3 %

OPR: N/A %

结果分析



注解

以上结论仅供参考

科室:

医生签名:

医院地址 大同瑞慈健康体检

地址 大同市平城区魏都大道79号

联系电话 0352-2824444

操作者 名燕凌

双源 CT 诊断图文报告

流水号: 2309220505

影像号: CT20231104117

姓名: 王玉宾

年龄: 57 岁

性别: 男

检查设备: 西门子量子双源 CT

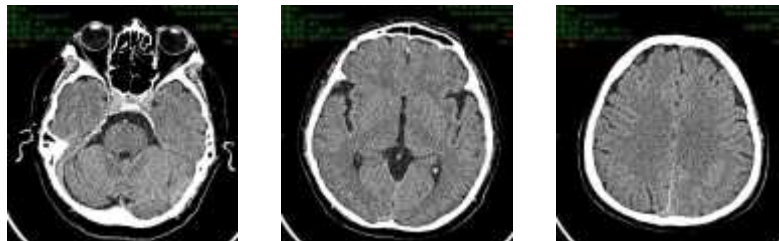体检号: 450622

申请医院: 本院

体检科室: 体检科

检查部位: 脑部双源 CT

经典图像:



影像所见:

颅脑结构双侧对称, 脑实质内未见异常密度。中线结构居中。脑沟、裂、池及脑室系统等未见异常。

影像诊断:

颅脑未见明显异常

报告医师: 剧艳军

检查日期: 2023-11-05

审核医师: 剧艳军

报告日期: 2023-11-05

双源 CT 诊断图文报告

流水号: 2309220505

影像号: CT20231104116

姓名: 王玉宾

年龄: 57 岁

性别: 男

检查设备: 西门子量子双源 CT

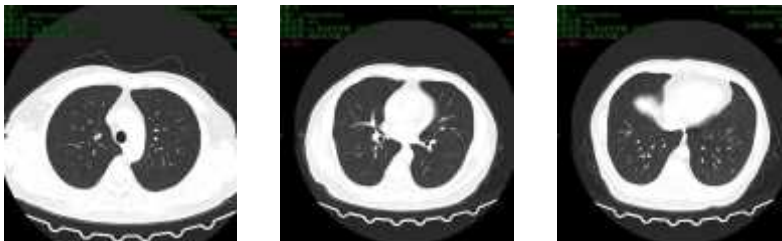体检号: 450622

申请医院: 本院

体检科室: 体检科

检查部位: 肺部双源 CT

经典图像:



影像所见:

胸廓对称, 骨性肋骨完整, 胸壁软组织结构良好, 两肺支气管血管纹理走行分布良好, 支气管束结构清晰, 左肺下叶纤维结节灶, 直径约 0.3cm。双肺通气良好。肺门结构未见异常。纵隔无偏移, 段以上支气管通畅。心影及大血管形态结构正常, 纵隔内未见肿大淋巴结。胸膜未见异常。

影像诊断:

左肺下叶纤维结节灶

报告医师: 剧艳军

检查日期: 2023-11-05

审核医师: 剧艳军

报告日期: 2023-11-05

超声诊断图文报告

流水号: 2309220505

影像号: 1441219

姓名: 王玉宾

年龄: 57 岁

性别: 男

检查设备: Vivid E95

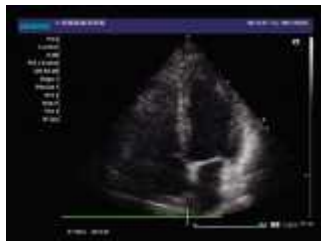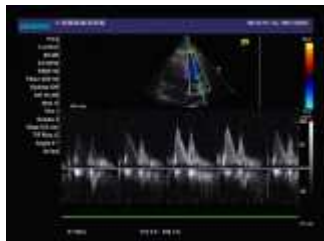
体检号: 450622

申请医院: 本院

体检科室: 体检科

检查部位: 心脏彩超

经典图像:



影像所见:

超声测量 (单位: mm)

升主动脉内径 29 (32±3mm)

左房内径 27 (35mm)

室间隔 10 (8-11mm)

左室内径 45 (47±4mm)

左室后壁 10 (8-11mm)

EF70% (50-80%)

右室内径 25 (36±4mm)

右房内径 28 (36±4mm)

FS39% (28-41%)

主肺动脉内径 20 (23±3mm)

升主动脉内径正常, 心脏各腔室大小正常, 室间隔厚度正常, 左室壁未见明显节段性运动异常, 各瓣膜及启闭功能未见明显异常, 舒张期二尖瓣口血流频谱 E/A>1, 心包腔未见积液。

影像诊断:

心脏结构及功能未见明显异常

报告医师: 李菊蓉

检查日期: 2023-11-05

审核医师: 李菊蓉

报告日期: 2023-11-05



大同市医学影像研究中心

注: 本报告仅供临床医生参考!

地址: 大同市魏都大道 79 号。若有疑问, 请致电: 0352-2830580

超声诊断图文报告

流水号: 2309220505

影像号: 1441251

姓名: 王玉宾

年龄: 57 岁

性别: 男

检查设备: Vivid E95

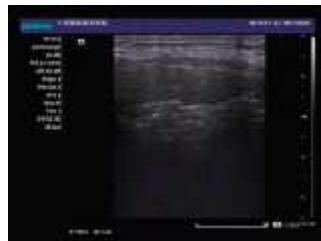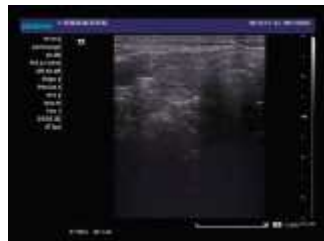体检号: 450622

申请医院: 本院

体检科室: 体检科

检查部位: 甲状腺彩超

经典图像:



影像所见:

甲状腺双侧叶形态正常, 包膜完整, 实质回声均匀, CDFI: 未见异常血流信号。
双侧颈部未见明显肿大淋巴结。

影像诊断:

甲状腺双侧叶未见异常

报告医师: 李菊蓉

检查日期: 2023-11-05

审核医师: 李菊蓉

报告日期: 2023-11-05

超声诊断图文报告

流水号: 2309220505

影像号: 1441253

姓名: 王玉宾

年龄: 57 岁

性别: 男

检查设备: Vivid E95

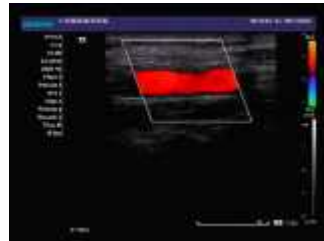
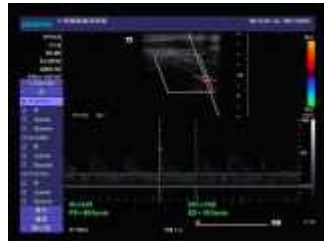体检号: 450622

申请医院: 本院

体检科室: 体检科

检查部位: 颈部血管彩超

经典图像:



影像所见:

右锁骨下动脉起始处、双侧颈总动脉、颈内、颈外动脉起始段内中膜不增厚, 内壁欠光滑, 管壁未见明确强回声斑。CDFI: 血流充盈好。PW: 频谱形态正常。

双侧椎动脉走行正常, 椎动脉内径正常, 管壁不厚, 管腔内为无回声, CDFI: 血流充盈好。PW: 频谱正常。

	内径 mm	流速 cm/s	RI	
左侧椎动脉	3.4	56.0	0.67	
右侧椎动脉	3.3	51.6	0.65	

影像诊断:

双侧颈动脉、椎动脉未见明显异常

报告医师: 李菊蓉

检查日期: 2023-11-05

审核医师: 李菊蓉

报告日期: 2023-11-05

超声诊断图文报告

流水号: 2309220505

影像号: 1441257

姓名: 王玉宾

年龄: 57 岁

性别: 男

检查设备: Vivid E95

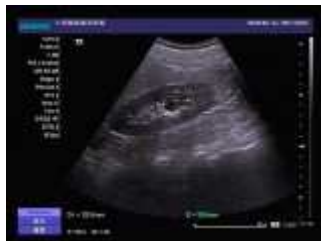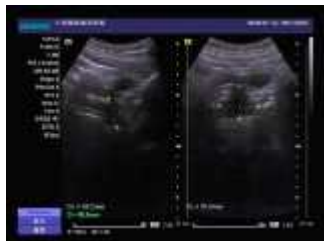体检号: 450622

申请医院: 本院

体检科室: 体检科

检查部位: 全腹彩超

经典图像:



影像所见:

肝脏大小形态正常, 包膜光滑完整, 实质回声细腻增强, 肝内管道系统走行欠清晰, 门静脉及肝内胆管不扩张。

胆囊大小形态正常, 壁不厚、光滑, 囊内透声好, 肝外胆管不扩张。

胰腺大小形态正常, 实质回声均匀, 主胰管不扩张。

脾脏大小形态正常, 实质回声均匀, 脾门静脉不宽。

双肾大小形态正常, 皮髓质分界清晰, 右肾内探及囊性回声, 大小约 2.4*2.0cm, 边界清, 内透声好, 双肾集合系统未见分离, 双侧输尿管未见扩张。

膀胱充盈尚可, 壁光滑, 内清晰。

前列腺形态正常, 大小约 2.9*3.8*3.1cm, 实质回声欠均匀。

影像诊断:

1. 脂肪肝 (轻度)
2. 右肾囊肿

报告医师: 李菊蓉

检查日期: 2023-11-05

审核医师: 李菊蓉

报告日期: 2023-11-05