



2309210543

大同瑞慈健康体检

报 告 册

体检编号	450570	工号	40
姓名	武治国		
性别	男	年龄	66岁
单位	倍加造政府		
部门	倍加造政府		
联系电话	13835268982		
体检日期	2023-11-30		

尊敬的武治国先生您好！

首先，瑞慈健康体检全体员工欢迎您的光临，并对您的信任表示衷心的感谢！

您于 2023-11-30 （体检编号：450570）完成健康检查，本机构的各科医生已根据您的体检项目及结果，汇总成此份健康体检报告，并经总检医生审核。据此提出对您健康状况的综合分析及建议。

瑞慈健康体检倡导“大健康、大康复”，提出“健康是第一财富（Rich）”的人文理念。希望您仔细阅读并妥善地保管此份健康体检报告，并认真关注报告中的提示与建议，若您对报告内容有任何疑问，可直接与瑞慈健康体检客服部联系，进一步咨询。

健康体检咨询电话：**0352-2824444**

客户服务咨询电话：**0352-2830597**

400-6112995

瑞慈健康体检报告由下列内容组成：

第一部分：主检报告

第二部分：分科分项结果

第三部分：检验报告

第四部分：附表

主检报告

检查综述

- 1、【身高、体重、血压】 (1) 体重指数 27.39：超重
- 2、【血脂四项】 甘油三酯(TG)偏高(1.75 mmol/L)
- 3、【肺部双源 CT】 两肺下叶纤维粘连 冠状动脉硬化性改变。进一步检查
- 4、【MR 检查】 1、腰 1-2、2-3、3-4、4-5 椎间盘突出(中央型) 2、胸 12 椎体许莫氏结节形成 3、腰椎椎体骨质增生，腰部皮下脂肪层水肿 4、骶 2 椎体水平骶管内蛛网膜囊肿
- 5、【心电图】 1. 窦性心律 2. 逆钟向转位
- 6、【甲状腺彩超】 甲状腺双侧叶实质回声欠均匀
- 7、【全腹彩超】 1. 肝囊肿 多发

医生建议

【超重】：

- (1) 体重指数是判断体重超标或偏低的主要指标。体重是反映和衡量一个人健康状况的重要标志之一，过胖和过瘦都不利于健康，身高体重不协调也不会给人以美感。体重的变化，还会直接反映身体长期的热量平衡状态。
- (2) 当需要比较及分析一个人的体重对于不同身高的人所带来的健康影响时，体重指数是一个中立而可靠的指标。其主要适用于需要体重测试、体型肥胖和全身检查的人群。
- (3) 体重指数(BMI)是世界卫生组织推荐的国际统一使用的肥胖分型标准，也是目前国际上常用的衡量人体胖瘦程度以及是否健康的一个标准，其计算方式为： $BMI = \text{体重(千克)} / \text{身高(米} \times \text{米)}$ 。成人的标准值是 BMI18.5-23.9 之间。低于 18.5 为体重指数偏低；高于 23.9 则为体重指数偏高。
- (4) 一般表现为体重超重或肥胖，超重及肥胖会出现一系列代谢性疾病，如高血压、高血糖、高血脂、高尿酸血症等，所以体重指数偏高者一定要注意控制体重。
- (5) 合理控制饮食，食品多样化，食物纤维可适量增加，饮食规律，避免暴饮暴食，低盐、低脂饮食为主，减少高热量食物的摄入。
- (6) 加强体育锻炼，每天最少保持 30 分钟的中等强度运动。鼓励每天至少快步走 6000 步比较健康。肥胖患者不适合较剧烈的运动，会加重膝关节的负担，可以选择游泳、划船等对膝关节负荷较小的运动。
- (7) 定期检查血糖、血脂、肝功、肝脏 B 超等，积极治疗基础性疾病。
- (8) 减少热量摄取及增加热量消耗。强调以健康行为、饮食、运动为主的综合治疗。

【甘油三酯(TG)偏高】：

- (1) 甘油三酯是甘油和脂肪酸所构成的有机化合物，甘油三酯测定是脂类代谢的重要指标之一。
- (2) 甘油三酯增高与冠心病的发生有着重要的相关性，随年龄增大而有上升的趋势，其增高最常见于高脂和过量糖类饮食、肥胖等。
- (3) 甘油三酯主要功能是为机体提供能量，其正常值在 0.7-1.7mmol/L 之间，1.7-2.29mmol/L 为边缘增高，提示应该注意饮食和运动了。
- (4) 甘油三酯大于 2.3mmol/L，就称为高甘油三酯血症。甘油三酯增高虽然不会直接导致血管斑块的形成，但也会间接引起心脑血管疾病风险增加，同时，当甘油三酯大于 5.6mmol/L 时，还会增加急性胰腺炎的风险，所以降低甘油三酯的基础主要是控制饮食，饮食控制不佳可以选择药物治疗。
- (5) 生活方式的干预是控制甘油三酯水平升高的基础，包括减重，增加运动量，限制酒精摄入以及避免食用果糖和高碳水化合物食物。多食蔬菜水果，定期复查。

(6)明显增高者在医师的指导下使用降脂药物治疗，首选他汀和贝特类药物。

【冠状动脉硬化性改变】：

(1)建议心血管内科诊断治疗。

【椎体水平骶管内蛛网膜囊】：

(1)建议脊柱外科诊断治疗。

【腰部皮下脂肪层水肿】：

(1)建议进一步复查。

【椎间盘突出（中央型）】：

(1)椎间盘突出症指椎间盘的纤维环破裂，髓核组织从破裂处突出（脱出）于后方或者椎管内，导致相邻脊神经根遭受刺激，从而产生颈部、腰部疼痛或下肢麻木疼痛一系列症状。临床上可分为膨隆型、突出型、脱垂游离型等。建议骨科诊治。

【椎体骨质增生】：

(1)椎体骨质增生是老年人常见的骨关节病变，注意病变部位的骨关节适度运动，必要时请到骨科门诊进一步诊治咨询。

【许莫氏结节】：

(1)由于椎体的软骨板破裂，髓核可经裂隙突入椎体内，造成椎体内出现半圆形缺损阴影，称为许莫氏结节。如果不合并向椎体后缘突出，临床可无神经根受压体征。手术减压是本病重要的治疗手段，建议骨科结合临床诊治。

【逆钟向转位】：

(1)建议心内科结合临床

【甲状腺双侧叶实质回声欠均匀】：

(1)建议内分泌科诊断治疗。

【肝囊肿】：

(1)肝囊肿，通俗说就是肝脏中的水泡。绝大多数的肝囊肿都是先天性的，即因先天发育的某些异常导致了肝囊肿形成。

(2)肝囊肿病因大多数系肝内小胆管发育障碍所致，单发性肝囊肿的发生是由于异位胆管造成。肝囊肿生长缓慢，所以可能长期或终生无症状，其临床表现也随囊肿位置、大小、数目以及有无压迫邻近器官和有无并发症而异。

(3)肝囊肿是一种较常见的肝脏良性疾病，一般没有什么症状，也不会影响肝功。5CM以下的肝囊肿一般不需要特殊治疗。当囊肿长大到一定程度，可能会压迫胃肠道而引起症状，如上腹不适饱胀；也有因囊肿继发细菌感染而有腹痛、发热的。

(4)肝囊肿首次发现，建议作MRI或CT检查，除外肝内其它占位性病变。

(5)过大的肝囊肿，对肝脏本身或周围的器官有压迫症状的，或有炎症的，往外科治疗。

(6)已确诊为肝囊肿，动态观察，定期B超检查进行对照，监测囊肿大小。

(7)解除顾虑和紧张情绪，保持良好心态，切忌大怒。

(8)多食新鲜蔬菜和水果，保持大便通畅，防止便秘；保证营养，宜食清淡富含蛋白质的食物为主；限制饮酒。

(9)不宜剧烈运动，防止过度用力，以免增加腹腔压力。

(10)如有症状请及时就诊。

【两肺下叶纤维粘连】：

(1) 建议呼吸科诊断治疗

汇总医生： 丁昊炜

主检日期： 2023-12-01

主检医生：

分科结果

身高、体重、血压

项目名称	检查结果	项目名称	检查结果
身高	161cm	体重	71kg
血压	138/74mmHg		

***小结：**

(1) 体重指数 27.39：超重

操作员：张悦 检查日期:2023-11-30 检查医生：卢文举

检验报告

尿液分析+尿沉渣

项目名称	检查结果	单位	参考值	提示
白细胞尿	0	个/ul	0--13	
上皮细胞(EC)	0	/HP	0--28	
管型(CAST)	0	个/ul	0--1	
霉菌(尿)	0	/HP	0--0	
结晶	0	/HP	0--10	
透明度(CLA)	清亮			
胆红素(BIL)	-		阴性	
隐血(ERY)	-		阴性	
小圆上皮细胞(SRC)	0	个/ul	0--0	
维生素C	-		阴性	
异常红细胞	0	个/ul	0--3	
红细胞(正常)	0	个/ul	0--6	
鳞状上皮细胞	0	个/ul	0--0	
粘液丝	0	个/ul	0--0	
颜色(Colour)	淡黄色			
尿葡萄糖(GLU)	-		阴性	
酮体(KET)	-		阴性	
比重(SG)	1.015		1.003--1.030	
酸碱度(PH)	6.0		4.5--8.0	
尿蛋白质(PRO)	-		阴性	
尿胆原(URO)	-		阴性	
亚硝酸盐(NIT)	-		阴性	
红细胞(尿)(RBC)	0	个/ul	0--6	
尿白细胞(LEU)	-		阴性	

*小结:

未见异常

操作员：李佳敏 检查日期：2023-11-30 检查医生：陈建国

血常规（五分类）

项目名称	检查结果	单位	参考值	提示
白细胞(WBC)	5.70	10 ⁹ /L	3.5--9.5	
淋巴细胞绝对值(LY#)	2.13	10 ⁹ /L	1.1--3.2	
淋巴细胞百分比(LY%)	37.3	%	20--50	
中性粒细胞绝对值(GR#)	2.86	10 ⁹ /L	1.8--6.3	
中性粒细胞百分比(GR%)	50.3	%	40--75	
嗜碱性粒细胞绝对值(BA#)	0.05	10 ⁹ /L	0--0.06	
嗜碱性粒细胞百分比(BA%)	0.8	%	0--1.0	
嗜酸性粒细胞绝对值(EO#)	0.36	10 ⁹ /L	0.02--0.52	
嗜酸性粒细胞百分比(EO%)	6.4	%	0.4--8.0	
血小板(PLT)	229	10 ⁹ /L	125--350	
血小板分布宽度(PDW)	15.7	%	15--17	
平均血小板体积(MPV)	9.6	fl	6.0--14.0	
血小板压积(PCT)	0.221	%	0.11--0.28	
红细胞(RBC)	4.51	10 ¹² /L	4.3--5.8	
血红蛋白	139	g/L	130--175	
红细胞压积(HCT)	42.2	%	40--50	
红细胞平均体积(MCV)	93.7	fl	82--100	
平均血红蛋白含量(MCH)	30.8	pg	27--34	
平均血红蛋白浓度(MCHC)	328	g/L	316--354	
单核细胞绝对值(MO#)	0.30	10 ⁹ /L	0.1--0.60	
单核细胞百分比(MO%)	5.2	%	3--10	
红细胞分布宽度标准差	45.2	fl	35--56	

(RDW-SD)				
红细胞分布宽度变异系数 (RDW-CV)	12.7	%	10.6--16.6	
大血小板比率	21.8	%	11--45	
大血小板数目	50	10 ⁹ /L	30--90	
未成熟粒细胞数目	0.00	10 ⁹ /L	0--999	
未成熟粒细胞百分比	0.1	%	0--100	
有核红细胞数目	0.000	10 ⁹ /L	0--9999	
有核红细胞百分比	0.00	/100WBC	0--9999	

***小结:**

未见异常

操作员：祁佳佳 检查日期:2023-11-30 检查医生:陈建国

肾功三项

项目名称	检查结果	单位	参考值	提示
肌酐(CREA)	64.00	umol/L	57--111	
尿酸(UA)	292.00	umol/L	200--420	
尿素测定 (Urea)	3.80	mmol/L	3.6--9.5	

***小结:**

未见异常

操作员：王文静 检查日期:2023-11-30 检查医生:陈建国

空腹血糖

项目名称	检查结果	单位	参考值	提示
葡萄糖(GLU)	4.32	mmol/L	3.89--6.1	

***小结:**

未见异常

操作员：王文静 检查日期:2023-11-30 检查医生:陈建国

血脂四项

项目名称	检查结果	单位	参考值	提示
动脉硬化指数	2.10		1.31--3.19	
总胆固醇(CHOL)	4.86	mmol/L	2.59--5.2	
甘油三脂(TG)	1.75	mmol/L	0.7--1.7	↑
低密度脂蛋白(LDL)	2.82	mmol/L	0--4.13	
高密度脂蛋白(HDL)	1.34	mmol/L	0.77--1.55	

***小结:**

甘油三脂(TG)偏高(1.75 mmol/L)

操作员：王文静 检查日期:2023-11-30 检查医生:陈建国

肝功能三项

项目名称	检查结果	单位	参考值	提示
γ-谷氨酰转肽酶(GGT)	16.0	U/L	10--60	
丙氨酸氨基转移酶(ALT)	19.00	U/L	9--50	
门冬氨酸氨基转移酶(AST)	20.00	U/L	15--40	
谷草比谷丙	1.05		0.4--2.5	

***小结:**

未见异常

操作员：王文静 检查日期:2023-11-30 检查医生:陈建国

武治国

男

66岁

体检号:450570

病床号:

大同瑞慈康复医院 12导联心电图报告

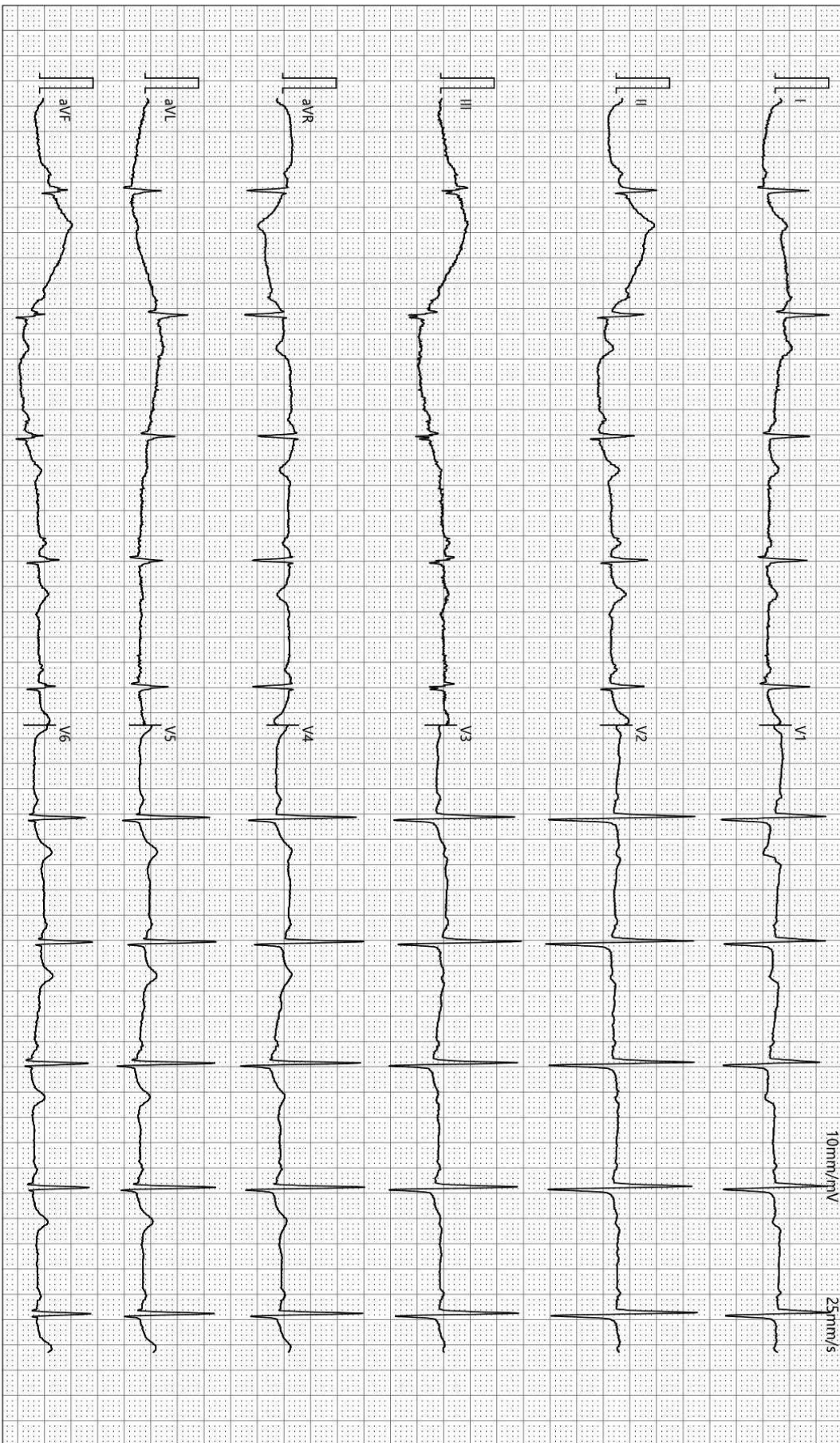
诊断结果:

- 1.窦性心律
- 2.逆钟向转位

诊断医生:

武治国
同治

HR : 60bpm [60~100bpm]
 P : 118 f ms [0~110ms]
 PR : 164ms [120~200ms]
 QRS : 87ms [60~100ms]
 QT/QTc : 421/423ms [320~440/0~450ms]
 P/QRS/T : 67/26/55deg [0~75/-30~90/0~75deg]
 RV5/SV1 : 1.399/0.949mV [0.0~2.5/0.0~2.0mV]



检查时间:2023-11-30 07:50:18

诊断时间:2023-11-30 08:02:25

SEMIP V1.90

仅供临床参考

双源 CT 诊断图文报告

流水号: 2309210543

影像号: CT20231129140

姓名: 武治国

年龄: 66 岁

性别: 男

检查设备: 西门子量子双源 CT

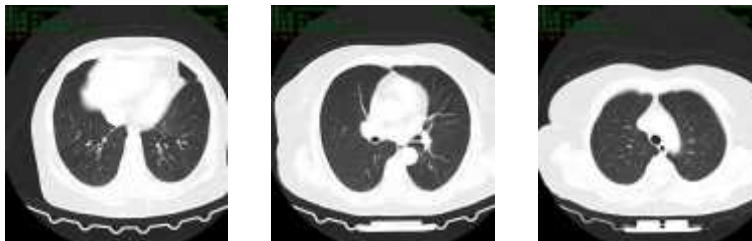体检号: 450570

申请医院: 本院

体检科室: 体检科

检查部位: 肺部双源 CT

经典图像:



影像所见:

胸廓对称, 骨性肋骨完整, 胸壁软组织结构良好, 两肺支气管血管纹理走行分布良好, 支气管束结构清晰, 两肺下叶间质线状影粘连。双肺通气良好。肺门结构未见异常。纵隔无偏移, 段以上支气管通畅。心影及大血管形态结构正常, 冠状动脉走行区钙化。纵隔内未见肿大淋巴结。胸膜未见异常。

影像诊断:

两肺下叶纤维粘连

冠状动脉硬化性改变。进一步检查

报告医师: 剧艳军

检查日期: 2023-11-30

审核医师: 剧艳军

报告日期: 2023-11-30

MRI 诊断图文报告

流水号: 2309210543

影像号: MR20231129063

姓名: 武治国

年龄: 66 岁

性别: 男

检查设备: 西门子 1.5T 磁共振

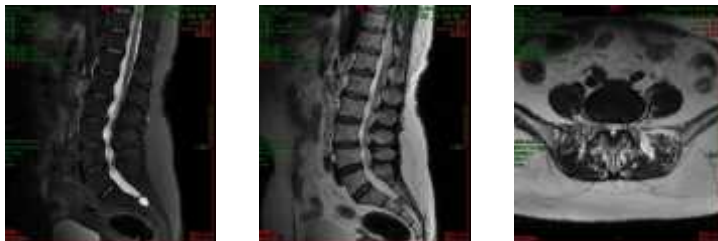体检号: 450570

申请医院: 本院

体检科室: 体检科

检查部位: MR 检查

经典图像:



影像所见:

腰椎椎体序列正常, 生理曲度存在。诸椎体边缘变尖。胸 12 椎体见局限性凹陷, 与同层面椎间盘信号一致。腰 1-骶 1 椎间盘脱水变性, 于 T2WI 像信号减低, 腰 1-2、2-3、3-4、4-5 椎间盘向后突出, 双侧椎间孔狭窄, 硬膜囊及双侧神经根受压。脊髓圆锥位置、形态、信号无异常。腰部皮下脂肪层见条片状长 T1 长 T2 信号, T2 抑脂像呈高信号。骶 2 椎体水平骶管内见一直径约 1.0cm 类圆形长 T1 长 T2 信号, T2 抑脂像呈高信号。

影像诊断:

- 1、腰 1-2、2-3、3-4、4-5 椎间盘突出 (中央型)
- 2、胸 12 椎体许莫氏结节形成
- 3、腰椎椎体骨质增生, 腰部皮下脂肪层水肿
- 4、骶 2 椎体水平骶管内蛛网膜囊肿

报告医师: 李贵 1

检查日期: 2023-11-30

审核医师: 叶道斌

报告日期: 2023-11-30

超声诊断图文报告

流水号: 2309210543

影像号: 1467018

姓名: 武治国

年龄: 66岁

性别: 男

检查设备: Vivid E95

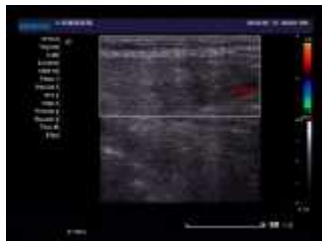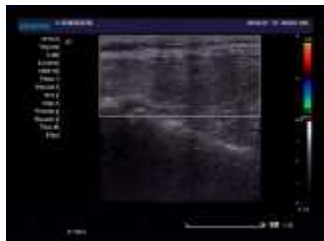体检号: 450570

申请医院: 本院

体检科室: 体检科

检查部位: 甲状腺彩超

经典图像:



影像所见:

甲状腺双侧叶形态正常, 包膜完整, 实质回声欠均匀, CDFI: 未见异常血流信号。
双侧颈部未见明显肿大淋巴结。

影像诊断:

甲状腺双侧叶实质回声欠均匀

报告医师: 李菊蓉

检查日期: 2023-11-30

审核医师: 李菊蓉

报告日期: 2023-11-30

超声诊断图文报告

流水号: 2309210543

影像号: 1467023

姓名: 武治国

年龄: 66岁

性别: 男

检查设备: Vivid E95

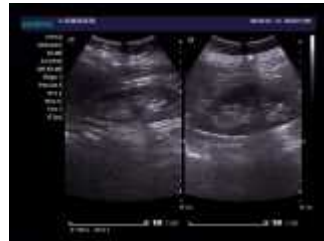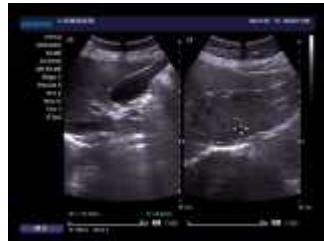体检号: 450570

申请医院: 本院

体检科室: 体检科

检查部位: 全腹彩超

经典图像:



影像所见:

肝脏大小形态正常,包膜光滑完整,其内探及数个囊性结构,较大约 1.1×0.7 cm,边界清,余实质回声均匀,肝内管道系统走行清晰,门静脉及肝内胆管不扩张。

胆囊大小形态正常,壁不厚、光滑,囊内透声好,肝外胆管不扩张。

胰腺大小形态正常,实质回声均匀,主胰管不扩张。

脾脏大小形态正常,实质回声均匀,脾门静脉不宽。

双肾大小形态正常,皮髓质分界清晰,集合系统未见分离,双侧输尿管未见扩张。

影像诊断:

1. 肝囊肿 多发

报告医师: 李菊蓉

检查日期: 2023-11-30

审核医师: 李菊蓉

报告日期: 2023-11-30