



2309210539

# 大同瑞慈健康体检

## 报 告 册

体检编号	450539	工号	36
姓名	闫聪		
性别	男	年龄	47岁
单位	倍加造政府		
部门	倍加造政府		
联系电话	13835269807		
体检日期	2023-12-20		

尊敬的闫聪先生您好！

首先，瑞慈健康体检全体员工欢迎您的光临，并对您的信任表示衷心的感谢！

您于 2023-12-20 （体检编号：450539）完成健康检查，本机构的各科医生已根据您的体检项目及结果，汇总成此份健康体检报告，并经总检医生审核。据此提出对您健康状况的综合分析及建议。

瑞慈健康体检倡导“大健康、大康复”，提出“健康是第一财富（Rich）”的人文理念。希望您仔细阅读并妥善地保管此份健康体检报告，并认真关注报告中的提示与建议，若您对报告内容有任何疑问，可直接与瑞慈健康体检客服部联系，进一步咨询。

健康体检咨询电话：**0352-2824444**

客户服务咨询电话：**0352-2830597**

**400-6112995**

瑞慈健康体检报告由下列内容组成：

第一部分：主检报告

第二部分：分科分项结果

第三部分：检验报告

第四部分：附表

## 主检报告

### 检查综述

- 1、【身高、体重、血压】（1）体重指数 26.72：超重
- 2、【血脂四项】甘油三酯(TG)偏高(3.45 mmol/L)
- 3、【肝功能三项】 $\gamma$ -谷氨酰转肽酶(GGT)偏高(197.0 U/L) 丙氨酸氨基转移酶(ALT)偏高(89.00 U/L) 谷草比谷丙偏低(0.33)
- 4、【尿液分析+尿沉渣】粘液丝偏高(18 /HP)
- 5、【颅脑 MRI】1、双侧侧脑室旁白质区、半卵圆中心多发腔隙性脑梗死（慢性期） 2、双侧额顶叶皮髓质交界处多发缺血灶 3、轻度脑白质变性 4、双侧筛窦炎伴粘膜肥厚，右侧上颌窦粘膜下囊肿
- 6、【颈部血管彩超】右锁骨下动脉起始处内中膜局部增厚
- 7、【全腹彩超】1. 中度脂肪肝 2. 肝囊肿

### 医生建议

#### 【超重】：

- (1) 体重指数是判断体重超标或偏低的主要指标。体重是反映和衡量一个人健康状况的重要标志之一，过胖和过瘦都不利于健康，身高体重不协调也不会给人以美感。体重的变化，还会直接反映身体长期的热量平衡状态。
- (2) 当需要比较及分析一个人的体重对于不同身高的人所带来的健康影响时，体重指数是一个中立而可靠的指标。其主要适用于需要体重测试、体型肥胖和全身检查的人群。
- (3) 体重指数（BMI）是世界卫生组织推荐的国际统一使用的肥胖分型标准，也是目前国际上常用的衡量人体胖瘦程度以及是否健康的一个标准，其计算方式为： $BMI = \text{体重（千克）} / \text{身高（米} \times \text{米）}$ 。成人的标准值是 BMI 18.5-23.9 之间。低于 18.5 为体重指数偏低；高于 23.9 则为体重指数偏高。
- (4) 一般表现为体重超重或肥胖，超重及肥胖会出现一系列代谢性疾病，如高血压、高血糖、高血脂、高尿酸血症等，所以体重指数偏高者一定要注意控制体重。
- (5) 合理控制饮食，食品多样化，食物纤维可适量增加，饮食规律，避免暴饮暴食，低盐、低脂饮食为主，减少高热量食物的摄入。
- (6) 加强体育锻炼，每天最少保持 30 分钟的中等强度运动。鼓励每天至少快步走 6000 步比较健康。肥胖患者不适合较剧烈的运动，会加重膝关节的负担，可以选择游泳、划船等对膝关节负荷较小的运动。
- (7) 定期检查血糖、血脂、肝功、肝脏 B 超等，积极治疗基础性疾病。
- (8) 减少热量摄取及增加热量消耗。强调以健康行为、饮食、运动为主的综合治疗。

#### 【甘油三酯(TG)偏高】：

- (1) 甘油三酯是甘油和脂肪酸所构成的有机化合物，甘油三酯测定是脂类代谢的重要指标之一。
- (2) 甘油三酯增高与冠心病的发生有着重要的相关性，随年龄增大而有上升的趋势，其增高最常见于高脂和过量糖类饮食、肥胖等。
- (3) 甘油三酯主要功能是为机体提供能量，其正常值在 0.7-1.7mmol/L 之间，1.7-2.29mmol/L 为边缘增高，提示应该注意饮食和运动了。
- (4) 甘油三酯大于 2.3mmol/L，就称为高甘油三酯血症。甘油三酯增高虽然不会直接导致血管斑块的形成，但也会间接引起心脑血管疾病风险增加，同时，当甘油三酯大于 5.6mmol/L 时，还会增加急性胰腺炎的风险，所以降低甘油三酯的基础主要是控制饮食，饮食控制不佳可以选择药物治疗。

(5)生活方式的干预是控制甘油三酯水平升高的基础，包括减重，增加运动量，限制酒精摄入以及避免食用果糖和高碳水化合物食物。多食蔬菜水果，定期复查。

(6)明显增高者在医师的指导下使用降脂药物治疗，首选他汀和贝特类药物。

**【丙氨酸氨基转移酶(ALT)偏高】：**

(1)丙氨酸氨基转移酶主要存在于肝细胞内，还分布在心肌、骨骼肌、肾脏等部位。肝脏轻度损伤就可能引起肝细胞膜破坏，导致丙氨酸转氨酶释放入血，是肝细胞损害的敏感指标，其增高的程度与肝细胞被破坏的程度成正比。

(2)丙氨酸氨基转移酶具有临床意义的升高一般要大于正常值的2-3倍。如果是生理性的升高多是由于剧烈运动、熬夜、饮酒、感冒、过量食用油腻食物后，致使丙氨酸氨基转移酶轻度升高。

(3)丙氨酸氨基转移酶病理性升高多由于病毒性肝炎、肝硬化、酒精肝、药物性肝病、脂肪肝、胆囊炎等疾病造成，除了肝胆疾病外，心脏疾病、骨骼疾病等，也可使丙氨酸氨基转移酶升高。

(4)发现了丙氨酸氨基转移酶升高，排除生理性的原因外，如果超过正常值的两倍，则需要明确升高的原因。首先完善彩超、各型肝炎病毒等检查，如果经复查仍偏高者，应前往消化内科咨询，结合临床治疗。

(5)平时生活中应清淡饮食、戒烟限酒、避免劳累，多食新鲜果蔬，尤其是富含V-C的水果蔬菜。

**【 $\gamma$ -谷氨酰转肽酶(GGT)偏高】：**

(1) $\gamma$ -谷氨酰转肽酶(GGT)人体血清中一个重要的转氨酶，存在于血清及除肌肉以外的所有细胞中，肾脏中含量最为丰富。血清中 $\gamma$ -谷氨酰转肽酶(GGT)主要来自肝胆系统，因此当肝内合成亢进或胆汁排出受阻时血中 $\gamma$ -谷氨酰转肽酶(GGT)就会升高。

(2)临床上很多情况都会导致 $\gamma$ -谷氨酰转肽酶(GGT)轻度升高，如长期熬夜、剧烈活动、过度劳累、饮食不节等不良生活习惯。一般情况下，一过性偏高在改善不良生活习惯后，数值可逐渐恢复正常。

(3)除此之外，一些病理性的原因也可导致 $\gamma$ -谷氨酰转肽酶(GGT)明显升高。单独的 $\gamma$ -谷氨酰转肽酶(GGT)检查，不具特异性，往往需要结合病史以及其他检查结果进行综合评估。

(4)长期大量饮酒者、长期服药者(如巴比妥类药物、苯妥英钠等)，可能会造成肝脏代谢出现问题，致 $\gamma$ -谷氨酰转肽酶(GGT)升高，一般戒酒停药数值可逐渐恢复正常。

(5)各种急慢性肝炎均可出现 $\gamma$ -谷氨酰转肽酶(GGT)升高的情况，常见的有病毒性肝炎、酒精性肝炎、药物性肝炎、慢性活动性肝炎、肝硬化、脂肪肝及肝癌等，由于肝细胞破坏致 $\gamma$ -谷氨酰转肽酶(GGT)升高，一般需要结合其他化验和影像学检查明确诊断。

(6)胆道疾病也可出现 $\gamma$ -谷氨酰转肽酶(GGT)升高，包括胆道阻塞性疾病(如慢性胆汁性胆囊炎、胆管炎等)，胆道出现梗阻，导致大量 $\gamma$ -谷氨酰转肽酶(GGT)堆积入血致使其升高，此时应积极治疗原发病。

**【谷草比谷丙偏低】：**

(1)供专科结合临床参考。

**【粘液丝偏高】：**

(1)尿常规中粘液丝是由尿路中细胞分泌出来的，在有尿路感染时分泌会明显增多，且伴有炎症细胞的出现。

(2)粘液丝偏高，可分为生理性偏高和病理性偏高两种，生理性偏高一般是由于喝水较少导致的尿液浓缩，一般在喝水后就能达到稀释的效果。

(3)病理性的粘液丝偏高是由于泌尿系炎症或者是前列腺炎导致的，需要注意观察，多喝水，同时有白细胞等炎症细胞增多时，应及时服用抗感染药物治疗。如果仅有粘液丝的增多而没有白细胞等炎症细胞增多时，尿路有炎症的可能性不大。

(4)建议平时饮食注意清淡，多喝水，少吃油腻和辛辣的食物，要注意个人清洁卫生，勤洗阴部，注意休息。

**【右侧上颌窦粘膜下囊肿】：**

(1)建议耳鼻喉科诊断治疗。

**【双侧额顶叶皮髓质交界处多发缺血灶】：**

(1)脑缺血灶就是脑部毛细血管发生堵塞后形成血管中空，血液不再流过，局部脑细胞缺氧坏死后形成的病灶。

(2)脑缺血灶是一种比较常见的脑内出血疾病，引起的原因比较多，常见于老年人，尤其是合并有高血压、糖尿病等危险因素的老人更加常见。

(3)如果患有高血压这种慢性疾病，有可能会出这种疾病的表现，尤其是一些中老年朋友，长期的慢性疾病高血压，容易诱发脑缺血灶的发病，所以说患者要及时发现，及时治疗。

(4)脑缺血灶的一般症状是出现头晕头痛等现象，如果是病情发展后就有可能导致偏瘫、语言不清、大小便失禁、失去记忆力、甚至是意识糊涂、失明等情况。部分患者在临床上可以没有任何的临床表现，只是在无意中检查头颅CT或者磁共振才发现。

(5)脑内多发缺血灶在发病初期症状不是很明显，而且没什么危害。但是这种疾病却极其容易复发，让神经受损。而严重后果是会导致整个中枢神经功能损害，会发生瘫痪甚至危及生命。

(6)如果这种缺血灶是孤立的、个别的或者是很小的，一般不是什么大病。但是如果是弥漫性的病变，病灶比较大，往往提示患者动脉硬化的程度很重。

(7)饮食中需避免辛辣油炸、脂肪和胆固醇含量高的食物，多补充富含纤维素、维生素、蛋白质和钙质的食物，有助于脑部症状恢复。

(8)6、多吃纤维素含量比较高的食物，可以起到降低血脂的作用，如番薯、香蕉、大豆类等。多吃大蒜，因为大蒜能稀释血液，能起到缓解供血不足的症状还能降血压。

(9)多吃鱼和鸡蛋，因为鱼和鸡蛋富含蛋白质和钙质，能对大脑的细胞起到刺激作用，从而提高大脑记忆力。菠萝、土豆泥、葡萄糖等都能对记忆力起到改善的作用，起到提高记忆力的效果。

(10)避免不合理饮食。提倡采用低盐、低脂、低热量及富含维生素饮食，每日食盐量不超过6g。多食蔬菜、水果和纤维素丰富食物，既含丰富的维生素、纤维素，又含钾、钙丰富而含钠低的食品。

(11)保持健康的生活方式，戒烟、禁止酗酒。吸烟和酗酒可使血管痉挛，心跳加快，血压升高，血浆纤维蛋白含量增加，血液粘度增加，减少脑血流量及加速动脉硬化等。因此，向患者讲明吸烟的危害性，采用心理咨询、口服戒烟药等综合性干预措施，避免大量饮酒，控制体重。

(12)对原发病及早治疗，严格按照医嘱服药，进行正规治疗，控制血压、血脂、血糖。避免长期服药导致血液高凝，不得滥用药物，需在医生指导下服药。保持健康的体重，保持心情愉悦。

(13)对于心血管患者等高危人群需每年进行影像学和实验室检查，有一定的早期筛查作用。

#### 【腔隙性脑梗死】：

(1)腔隙性脑梗死又称腔隙性脑梗塞，简称为腔梗，是指大脑半球或脑干深部的小穿通动脉，在长期高血压的基础上，血管壁发生病变，导致管腔闭塞，形成小的梗死灶。病程较长的陈旧性腔隙性脑梗死也可称为腔隙灶。

(2)常见的发病部位有壳核、尾状核、内囊、丘脑及脑桥、少数位于放射冠及脑室管膜下区。由于深穿支动脉供血范围有限，所以单一支的阻塞只引起很小范围脑组织的缺血坏死，即形成所谓的腔隙。

(3)腔隙性脑梗死为直径0.2~15毫米的囊性病灶，呈多发性，小梗死灶仅稍大于血管管径。坏死组织被吸收后，可残留小囊腔。腔隙性脑梗死是脑梗死的一种。只是因为发生闭塞的血管较小，如穿支动脉，限于其较小的供血区，病灶较小，所以一般危害较小。

(4)高血压在腔隙性脑梗死患者的发病率为45%~90%。长期高血压造成脑内小动脉血管壁变性，使得管腔变窄，在某种血流动力学因素或血液成分变化的诱因下发生小动脉的闭塞。

(5)腔隙性脑梗死最常见的原因是高血压动脉硬化，尤其是慢性高血压超160/95mmHg时。且舒张压升高对本病的影响作用更明显。

(6)一般症状有头晕头痛、肢体麻木、眩晕、记忆力减退、反应迟钝、抽搐、痴呆，无意识障碍，精神症状少见。主要临床体征为舌僵、说话速度减慢，语调语音变化，轻度的中枢性面瘫，偏侧肢体轻瘫或感觉障碍，部分锥体束征阳性，而共济失调少见。

(7)但是，并不是所有发生的腔隙都会产生症状，只有那些累及重要神经通路或神经结构的腔隙才会有表现，否则也可以没有任何症状。

(8)首先高血压患者应将血压控制在一个合理水平，积极治疗短暂性脑缺血发作。日常生活中保持平和的心态，许多脑梗死的发作，都与情绪激动有关。养成良好的生活习惯，进行适度的体育活动。

(9)避免不良嗜好如吸烟、酗酒、暴饮、暴食。以低脂肪低热量，低盐饮食为主，保证足够优质的蛋白质、维生素、纤维素及微量元素。饮食过饱不利于健康，禁食霉变食品、咸鱼、冷食品等。

(10)中老年人特别是体弱多病者，要特别小心气温骤变，气压、温度的明显变化以及严寒和盛夏季节，应及时添减衣物，避免发病。

#### 【脑白质变性】：

(1)建议神经内科结合临床考虑，动态观察；定期复查。

**【双侧筛窦炎伴粘膜肥厚】：**

(1) 建议耳鼻喉科就诊；定期复查。

**【右锁骨下动脉起始处内中膜局部增厚】：**

(1) 颈动脉内中膜增厚是一个超声诊断，它属于血管性疾病（动脉硬化）的早期表现，提示长期发展下去动脉硬化会形成斑块和狭窄闭塞病变。

(2) 建议改变饮食结构，适量增加运动量，减缓动脉硬化发展的速度。如果有血脂高、胆固醇高、高血压、高血糖，就要进行相应的控制和预防，通过药物的干预，避免从内中膜增厚发展成斑块，进一步形成血管狭窄和闭塞的病变。

**【肝囊肿】：**

(1) 肝囊肿，通俗说就是肝脏中的水泡。绝大多数的肝囊肿都是先天性的，即因先天发育的某些异常导致了肝囊肿形成。

(2) 肝囊肿病因大多数系肝内小胆管发育障碍所致，单发性肝囊肿的发生是由于异位胆管造成。肝囊肿生长缓慢，所以可能长期或终生无症状，其临床表现也随囊肿位置、大小、数目以及有无压迫邻近器官和有无并发症而异。

(3) 肝囊肿是一种较常见的肝脏良性疾病，一般没有什么症状，也不会影响肝功。5CM以下的肝囊肿一般不需要特殊治疗。当囊肿长大到一定程度，可能会压迫胃肠道而引起症状，如上腹不适饱胀；也有因囊肿继发细菌感染而有腹痛、发热的。

(4) 肝囊肿首次发现，建议作MRI或CT检查，除外肝内其它占位性病变。

(5) 过大的肝囊肿，对肝脏本身或周围的器官有压迫症状的，或有炎症的，往外科治疗。

(6) 已确诊为肝囊肿，动态观察，定期B超检查进行对照，监测囊肿大小。

(7) 解除顾虑和紧张情绪，保持良好心态，切忌大怒。

(8) 多食新鲜蔬菜和水果，保持大便通畅，防止便秘；保证营养，宜食清淡富含蛋白质的食物为主；限制饮酒。

(9) 不宜剧烈运动，防止过度用力，以免增加腹腔压力。

(10) 如有症状请及时就诊。

**【中度脂肪肝】：**

(1) 脂肪肝是指肝脏被脂肪浸润，为一种多病因引起的获得性疾病。

(2) 脂肪肝是以肝细胞脂肪变性和脂肪蓄积为病理特征，最常见易患因素有超重或肥胖、进食油腻食物、高脂血症（尤其甘油三酯升高）、营养失调（营养过量或不足）、饮酒、高脂血症、少运动、糖耐量异常、减肥造成体重急剧下降、营养不良、中毒和药物等。

(3) 当肝内脂类（主要为甘油三酯）含量超过肝重的5%时为脂肪肝。脂肪肝是一个常见的临床现象，不是一个独立性的疾病。

(4) 值得注意的是，过多的脂肪在肝组织、肝细胞内浸润，引起肝细胞肿大，严重可致肝硬化。脂肪肝是可逆性的，合理饮食、运动及治疗后可恢复。

(5) 合理控制饮食，控制总摄入量，低盐、低脂和低糖类饮食，少吃动物内脏，多吃蔬菜水果；

(6) 控制危险因素，如控制体重、改善胰岛素抵抗、调整血脂紊乱，戒酒、戒烟，坚持长期有氧运动，加强体育锻炼；

(7) 定期复查腹部彩超、血脂、肝功能。

汇总医生： 丁昊炜

主检日期： 2023-12-21

主检医生：

## 分科结果

### 身高、体重、血压

项目名称	检查结果	项目名称	检查结果
身高	163cm	体重	71kg
血压	124/80mmHg		

**\*小结：**

(1) 体重指数 26.72：超重

操作员：赵婉如

检查日期：2023-12-20

检查医生：名燕凌

## 检验报告

## 尿液分析+尿沉渣

项目名称	检查结果	单位	参考值	提示
白细胞尿	6	个/ul	0--13	
上皮细胞(EC)	0	/HP	0--28	
管型(CAST)	0	个/ul	0--1	
霉菌(尿)	0	/HP	0--0	
结晶	0	/HP	0--10	
透明度(CLA)	清亮			
胆红素(BIL)	-		阴性	
隐血(ERY)	-		阴性	
小圆上皮细胞(SRC)	0	个/ul	0--0	
维生素C	-		阴性	
异常红细胞	0	个/ul	0--3	
红细胞(正常)	0	个/ul	0--6	
鳞状上皮细胞	0	个/ul	0--0	
粘液丝	18	个/ul	0--0	↑
颜色(Colour)	淡黄色			
尿葡萄糖(GLU)	-		阴性	
酮体(KET)	-		阴性	
比重(SG)	1.020		1.003--1.030	
酸碱度(PH)	6.0		4.5--8.0	
尿蛋白质(PRO)	-		阴性	
尿胆原(URO)	-		阴性	
亚硝酸盐(NIT)	-		阴性	
红细胞(尿)(RBC)	0	个/ul	0--6	
尿白细胞(LEU)	-		阴性	

\*小结:

粘液丝偏高(18 /HP)

操作员：赵伟 检查日期:2023-12-20 检查医生:陈建国

### 传染四项

项目名称	检查结果	单位	参考值	提示
乙肝表面抗原	阴性 (-)		阴性 (-)	
丙型肝炎病毒抗体	阴性 (-)		阴性 (-)	
梅毒抗体	阴性 (-)	S/CO	阴性 (-)	
艾滋病病毒抗体	阴性 (-)		阴性 (-)	

**\*小结:**

未见异常

操作员：乔叶 检查日期:2023-12-20 检查医生:陈建国

### 血凝四项

项目名称	检查结果	单位	参考值	提示
凝血酶原时间(PT)	11.1	秒	9.3--14	
活化部分凝血活酶时间 (APTT)	28.5	秒	27.9--43.3	
凝血酶时间 (TT)	15.9	秒	14--21	
纤维蛋白原(FIB)	2.10	g/L	2--4	
国际标准化比值(INR)	0.9	INR	0.85--1.15	

**\*小结:**

未见异常

操作员：黄璐瑶 检查日期:2023-12-20 检查医生:陈建国

### 血常规（五分类）

项目名称	检查结果	单位	参考值	提示
白细胞(WBC)	7.32	10 <sup>9</sup> /L	3.5--9.5	

淋巴细胞绝对值(LY#)	2.02	10 <sup>9</sup> /L	1.1--3.2
淋巴细胞百分比(LY%)	27.6	%	20--50
中性粒细胞绝对值(GR#)	4.75	10 <sup>9</sup> /L	1.8--6.3
中性粒细胞百分比(GR%)	65.0	%	40--75
嗜碱性粒细胞绝对值(BA#)	0.04	10 <sup>9</sup> /L	0--0.06
嗜碱性粒细胞百分比(BA%)	0.5	%	0--1.0
嗜酸性粒细胞绝对值(EO#)	0.13	10 <sup>9</sup> /L	0.02--0.52
嗜酸性粒细胞百分比(EO%)	1.7	%	0.4--8.0
血小板(PLT)	301	10 <sup>9</sup> /L	125--350
血小板分布宽度(PDW)	15.6	%	15--17
平均血小板体积(MPV)	9.0	fl	6.0--14.0
血小板压积(PCT)	0.272	%	0.11--0.28
红细胞(RBC)	4.95	10 <sup>12</sup> /L	4.3--5.8
血红蛋白	146	g/L	130--175
红细胞压积(HCT)	43.8	%	40--50
红细胞平均体积(MCV)	88.4	fl	82--100
平均血红蛋白含量(MCH)	29.4	pg	27--34
平均血红蛋白浓度(MCHC)	333	g/L	316--354
单核细胞绝对值(MO#)	0.38	10 <sup>9</sup> /L	0.1--0.60
单核细胞百分比(MO%)	5.2	%	3--10
红细胞分布宽度标准差(RDW-SD)	42.4	fl	35--56
红细胞分布宽度变异系数(RDW-CV)	12.6	%	10.6--16.6
大血小板比率	18.6	%	11--45
大血小板数目	56	10 <sup>9</sup> /L	30--90
未成熟粒细胞数目	0.03	10 <sup>9</sup> /L	0--999
未成熟粒细胞百分比	0.4	%	0--100

有核红细胞数目	0.000	10 <sup>9</sup> /L	0--9999	
有核红细胞百分比	0.00	/100WBC	0--9999	

**\*小结:**

未见异常

操作员：黄璐瑶 检查日期:2023-12-20 检查医生:陈建国

**血脂四项**

项目名称	检查结果	单位	参考值	提示
动脉硬化指数	2.03		1.31--3.19	
总胆固醇(CHOL)	4.94	mmol/L	2.59--5.2	
甘油三脂(TG)	3.45	mmol/L	0.7--1.7	↑
低密度脂蛋白(LDL)	2.68	mmol/L	0--4.13	
高密度脂蛋白(HDL)	1.32	mmol/L	0.77--1.55	

**\*小结:**

甘油三脂(TG)偏高(3.45 mmol/L)

操作员：王小雪 检查日期:2023-12-20 检查医生:陈建国

**肝功能三项**

项目名称	检查结果	单位	参考值	提示
γ-谷氨酰转肽酶(GGT)	197.0	U/L	10--60	↑
丙氨酸氨基转移酶(ALT)	89.00	U/L	9--50	↑
门冬氨酸氨基转移酶(AST)	29.00	U/L	15--40	
谷草比谷丙	0.33		0.4--2.5	↓

**\*小结:**

γ-谷氨酰转肽酶(GGT)偏高(197.0 U/L) 丙氨酸氨基转移酶(ALT)偏高(89.00 U/L) 谷草比谷丙偏低(0.33)

操作员：王小雪 检查日期:2023-12-20 检查医生:陈建国



# 大同瑞慈康复医院 12导联心电图报告

闫聪 男 47岁 体检号:450539 病床号:

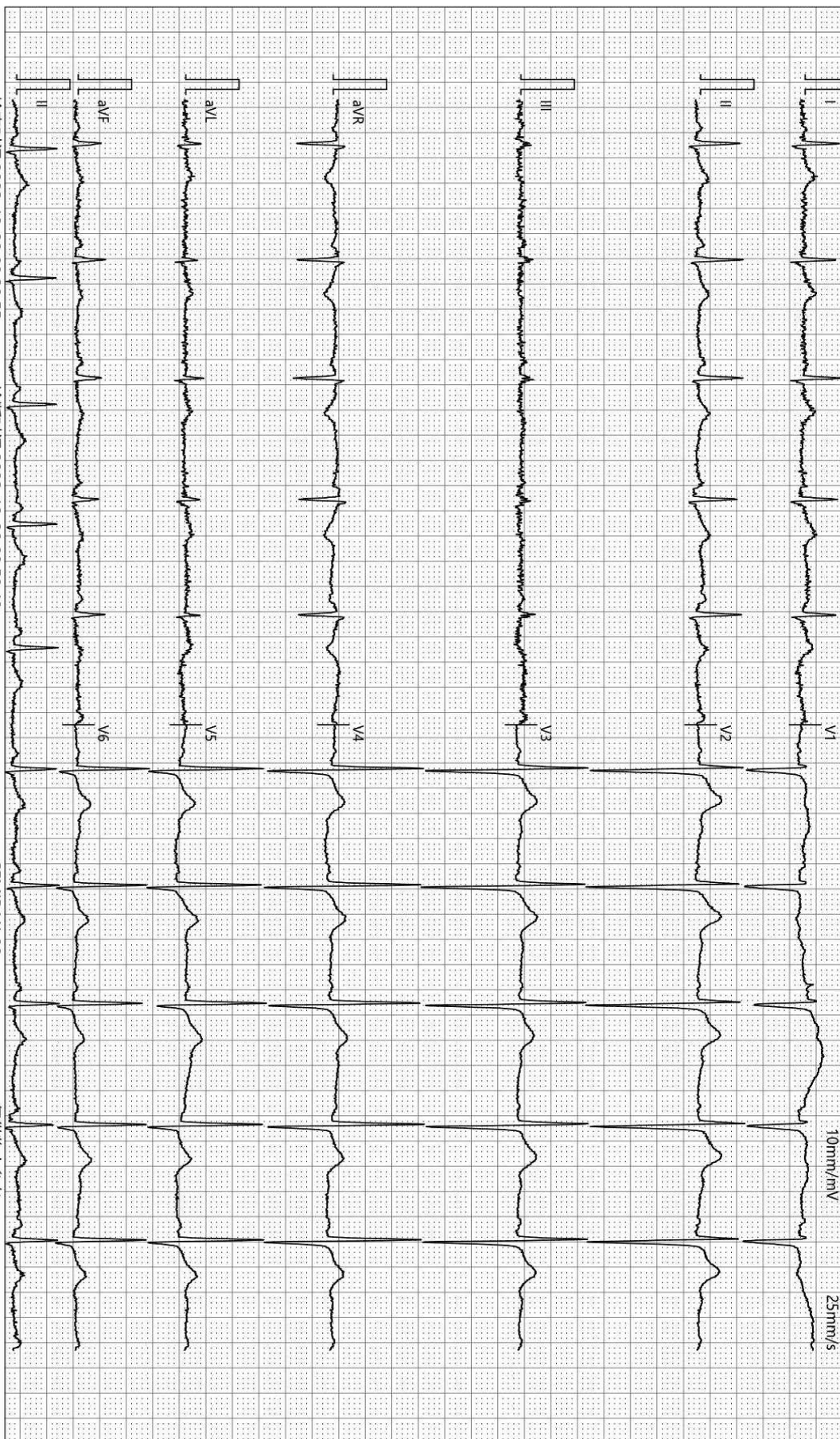
诊断结果:

- 1.窦性心律
- 2.正常心电图

诊断医生:

*闫聪*

HR : 61bpm [60~100bpm]  
 P : 103ms [0~110ms]  
 PR : 148ms [120~200ms]  
 QRS : 93ms [60~100ms]  
 QT/QTc : 427/434ms [320~440/0~450ms]  
 P/QRS/T : 64/47/41deg. [0~75/-30~90/0~75deg]  
 RV5/FSV1 : 1.561/1.013mV [0.0~2.5/0.0~2.0mV]



检查时间:2023-12-20 09:39:55

诊断时间:2023-12-20 09:50:40

SEMIP V1 90

仅供临床参考

## MRI 诊断图文报告

流水号: 2309210539

影像号: MR20231220021

姓名: 闫聪

年龄: 47 岁

性别: 男

检查设备: 西门子 1.5T 磁共振

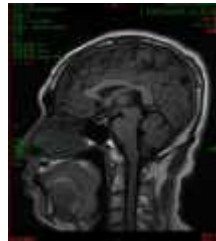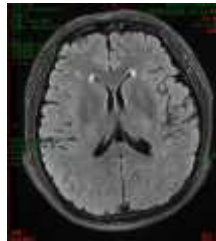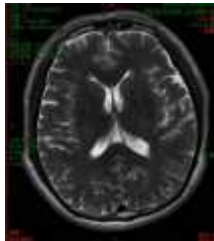体检号: 450539

申请医院: 本院

体检科室: 体检科

检查部位: 颅脑 MRI

经典图像:



影像所见:

双侧侧脑室旁白质区、半卵圆中心、额顶叶皮髓质交界处、侧脑室前后角旁见多发斑片状长 T1 长 T2 信号, T2FLAIR 呈高信号, DWI 未见异常信号。脑干、双侧小脑半球未见异常信号及占位征象, 脑室、脑池无扩大, 脑沟、脑裂无增宽。中线结构居中。双侧筛窦沿窦壁见环形等 T1 长 T2 信号。右侧上颌窦粘膜下见一直径约 0.7cm 同样信号。

影像诊断:

- 1、双侧侧脑室旁白质区、半卵圆中心多发腔隙性脑梗死 (慢性期)
- 2、双侧额顶叶皮髓质交界处多发缺血灶
- 3、轻度脑白质变性
- 4、双侧筛窦炎伴粘膜肥厚, 右侧上颌窦粘膜下囊肿

报告医师: 李贵 1

检查日期: 2023-12-20

审核医师: 陈江莲

报告日期: 2023-12-20

## 超声诊断图文报告

流水号: 2309210539

影像号: 1492142

姓名: 闫聪

年龄: 47 岁

性别: 男

检查设备: Vivid E95

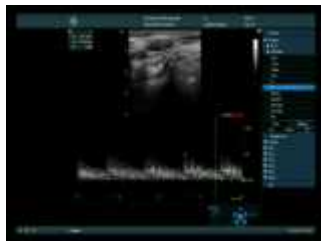
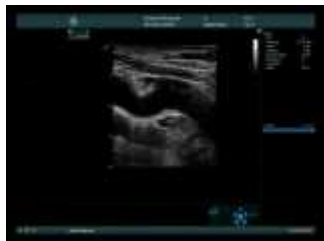体检号: 450539

申请医院: 本院

体检科室: 体检科

检查部位: 颈部血管彩超

经典图像:



影像所见:

右锁骨下动脉起始处内中膜局部增厚, 厚约 1.2mm; 双侧颈总动脉、颈内、颈外动脉起始段内中膜不增厚, 内壁欠光滑, 管壁未见明确强回声斑。CDFI: 血流充盈好。PW: 频谱形态正常。

双侧椎动脉走行正常, 椎动脉内径正常, 管壁不厚, 管腔内为无回声, CDFI: 血流充盈好。PW: 频谱正常。

	内径 mm	流速 cm/s	RI
左侧椎动脉	3.4	57.0	0.50
右侧椎动脉	2.6	47.0	0.60

影像诊断:

右锁骨下动脉起始处内中膜局部增厚

报告医师: 李菊蓉

检查日期: 2023-12-20

审核医师: 李菊蓉

报告日期: 2023-12-20

## 超声诊断图文报告

流水号: 2309210539

影像号: 1492144

姓名: 闫聪

年龄: 47岁

性别: 男

检查设备: Vivid E95

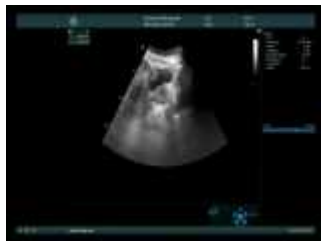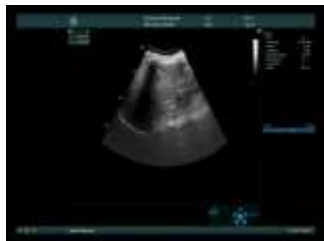体检号: 450539

申请医院: 本院

体检科室: 体检科

检查部位: 全腹彩超

### 经典图像:



### 影像所见:

肝脏大小形态正常,包膜光滑完整,肝右叶探及囊性回声,大小约1.2\*1.1cm,余实质回声细腻、增强,肝内管道系统走行欠清晰,门静脉及肝内胆管不扩张。

胆囊大小形态正常,壁不厚、光滑,囊内透声好,肝外胆管不扩张。

胰腺大小形态正常,实质回声均匀,主胰管不扩张。

脾脏大小形态正常,实质回声均匀,脾门静脉不宽。

双肾大小形态正常,皮髓质分界清晰,集合系统未见分离,双侧输尿管未见扩张。

膀胱充盈尚可,壁光滑,内清晰。

前列腺形态正常,大小约4.0\*2.9\*2.7cm,实质回声欠均匀。

### 影像诊断:

1. 中度脂肪肝
2. 肝囊肿

报告医师: 李菊蓉

检查日期: 2023-12-20

审核医师: 李菊蓉

报告日期: 2023-12-20