



2309190633

大同瑞慈健康体检

报 告 册

体检编号	449765	工号	1
姓名	张宏明		
性别	男	年龄	54岁
单位	大同市平城区劳动人事争议		
部门	大同市平城区劳动人事争议仲裁		
联系电话	13903426660		
体检日期	2025-10-12		

尊敬的张宏明先生您好！

首先,瑞慈健康体检全体员工欢迎您的光临,并对您的信任表示衷心的感谢！

您于 2025-10-12 (体检编号: 449765) 完成健康检查,本机构的各科医生已根据您的体检项目及结果,汇总成此份健康体检报告,并经总检医生审核。据此提出对您健康状况的综合分析及建议。

瑞慈健康体检倡导“大健康、大康复”,提出“健康是第一财富 (Rich)”的人文理念。希望您仔细阅读并妥善地保管此份健康体检报告,并认真关注报告中的提示与建议,若您对报告内容有任何疑问,可直接与瑞慈健康体检客服部联系,进一步咨询。

健康体检咨询电话: 0352-2824444

客户服务咨询电话: 0352-2830597

400-6112995

瑞慈健康体检报告由下列内容组成:

第一部分:主检报告

第二部分:分科分项结果

第三部分:检验报告

第四部分:附表

主检报告

检查综述

- 【身高、体重、血压】 (1) 体重指数 25.69：超重
- 【心电图】 1. 窦性心律 2. 左心室高电压
- 【心脏彩超】 左室舒张功能减低
- 【颈部血管彩超】 右锁骨下动脉起始处斑块形成
- 【全腹彩超】 1. 轻度脂肪肝 2. 右肾囊肿 3. 前列腺增生

医生建议

【超重】：

(1) 体重指数是判断体重超标或偏低的主要指标。体重是反映和衡量一个人健康状况的重要标志之一，过胖和过瘦都不利于健康，身高体重不协调也不会给人以美感。体重的变化，还会直接反映身体长期的热量平衡状态。

(2) 当需要比较及分析一个人的体重对于不同身高的人所带来的健康影响时，体重指数是一个中立而可靠的指标。其主要适用于需要体重测试、体型肥胖和全身检查的人群。

(3) 体重指数（BMI）是世界卫生组织推荐的国际统一使用的肥胖分型标准，也是目前国际上常用的衡量人体胖瘦程度以及是否健康的一个标准，其计算方式为： $BMI = \text{体重（千克）} / \text{身高（米} \times \text{米）}$ 。成人的标准值是 BMI 18.5-23.9 之间。低于 18.5 为体重指数偏低；高于 23.9 则为体重指数偏高。

(4) 一般表现为体重超重或肥胖，超重及肥胖会出现一系列代谢性疾病，如高血压、高血糖、高血脂、高尿酸血症等，所以体重指数偏高者一定要注意控制体重。

(5) 合理控制饮食，食品多样化，食物纤维可适量增加，饮食规律，避免暴饮暴食，低盐、低脂饮食为主，减少高热量食物的摄入。

(6) 加强体育锻炼，每天最少保持 30 分钟的中等强度运动。鼓励每天至少快步走 6000 步比较健康。肥胖患者不适合较剧烈的运动，会加重膝关节的负担，可以选择游泳、划船等对膝关节负荷较小的运动。

(7) 定期检查血糖、血脂、肝功、肝脏 B 超等，积极治疗基础性疾病。

(8) 减少热量摄取及增加热量消耗。强调以健康行为、饮食、运动为主的综合治疗。

【左心室高电压】：

(1) 多见于高血压心脏病，二尖瓣狭窄、肺动脉狭窄、房间隔缺损以及心肌病等。建议查心脏彩超，心血管内科专科治疗。

【左室舒张功能减低】：

(1) 左心室舒张功能是指心肌弹性减低，心脏泵血功能减退。其引起原因，一是随着年龄的增长，心肌组织进行性变。其二是由于冠心病、高血压等慢性心肌病变。一般来说没有原发病变及年龄偏大的人员又无症状，不需要特殊处理，建议心内科结合临床考虑。

【右锁骨下动脉起始处斑块形成】：

(1) 颈动脉斑块是动脉硬化后，血管里面的垃圾沉淀在血管壁形成。斑块又分为硬斑和软斑两种。硬斑比较稳定，不容易脱落，软斑不稳定，容易破裂脱落，从而形成血管栓塞。

(2) 建议：1. 减低胆固醇水平。2. 减低高血糖、高血压等高危因素，将血压、血糖控制在理想水平。3. 积极进行生活干预，控制饮食，改善饮食结构，适量增加运动，戒烟限酒。4. 必要时药物治疗。

【轻度脂肪肝】：

(1) 脂肪肝是指肝脏被脂肪浸润，为一种多病因引起的获得性疾病。

(2)脂肪肝是以肝细胞脂肪变性和脂肪蓄积为病理特征，最常见易患因素有超重或肥胖、进食油腻食物、高脂血症（尤其甘油三酯升高）、营养失调（营养过量或不足）、饮酒、高脂血症、少运动、糖耐量异常、减肥造成体重急剧下降、营养不良、中毒和药物等。

(3)当肝内脂类（主要为甘油三酯）含量超过肝重的5%时为脂肪肝。脂肪肝是一个常见的临床现象，不是一个独立性的疾病。

(4)值得注意的是，过多的脂肪在肝组织、肝细胞内浸润，引起肝细胞肿大，严重可致肝硬化。脂肪肝是可逆性的，合理饮食、运动及治疗后可恢复。

(5)合理控制饮食，控制总摄入量，低盐、低脂和低糖类饮食，少吃动物内脏，多吃蔬菜水果；

(6)控制危险因素，如控制体重、改善胰岛素抵抗、调整血脂紊乱，戒酒、戒烟，坚持长期有氧运动，加强体育锻炼；

(7)定期复查腹部彩超、血脂、肝功能。

【前列腺增生】：

(1)前列腺增生又称前列腺肥大，增生的腺体位于膀胱颈部，会使尿路梗阻，引起尿频和排尿困难，严重影响患者的生活质量，是中老年男性的常见疾病。建议往泌尿科咨询，结合临床诊治。

【右肾囊肿】：

(1)肾囊肿是肾脏内出现大小不等的与外界不相通的囊性肿块的总称。肾囊肿属于良性肿瘤，在肾囊性疾病中以单纯性肾囊肿最为常见。其发生原因尚可能与先天性肾小球、肾小管结构异常和后天性损伤感染有关。

(2)单纯性肾囊肿大多数无症状，常在体检彩超时被发现。一般直径大于5cm或者合并感染、破裂、出血时才引起症状，主要表现为腰腹部或背部胀痛，当出现并发症时疼痛加重。

(3)肾囊肿直径小于4cm，无肾盂肾盏明显受压，无感染、恶变、高血压及症状不明显者，只需密切随访观察，定期彩超检查。

(4)肾囊肿多数是先天性的，对人体健康没有多大影响，不会癌变，可以工作，可以运动，生活上没什么要特别注意的地方。其发病率可随年龄增长而增高，50岁以上的人有50%可以发现这种囊肿，借助彩超、CT可确诊。

(5)首次发现，建议作MRI或CT检查，以排除肾内其它占位性病变。

(6)过大的囊肿，对肾脏本身或周围的器官有压迫症状的，或有炎症的，往外科治疗。定期复查。

汇总医生： 丁昊炜

主检日期： 2025-10-13

主检医生：

分科结果

身高、体重、血压

项目名称	检查结果	项目名称	检查结果
身高	172cm	体重	76kg
血压	120/75mmHg		

***小结:**

(1) 体重指数 25.69: 超重

操作员: 杨柳庆

检查日期: 2025-10-12

检查医生: 名燕凌

检验报告

大同瑞慈康复医院 12导联心电图报告

张宏明 男 54岁 体检号:449765

病床号:

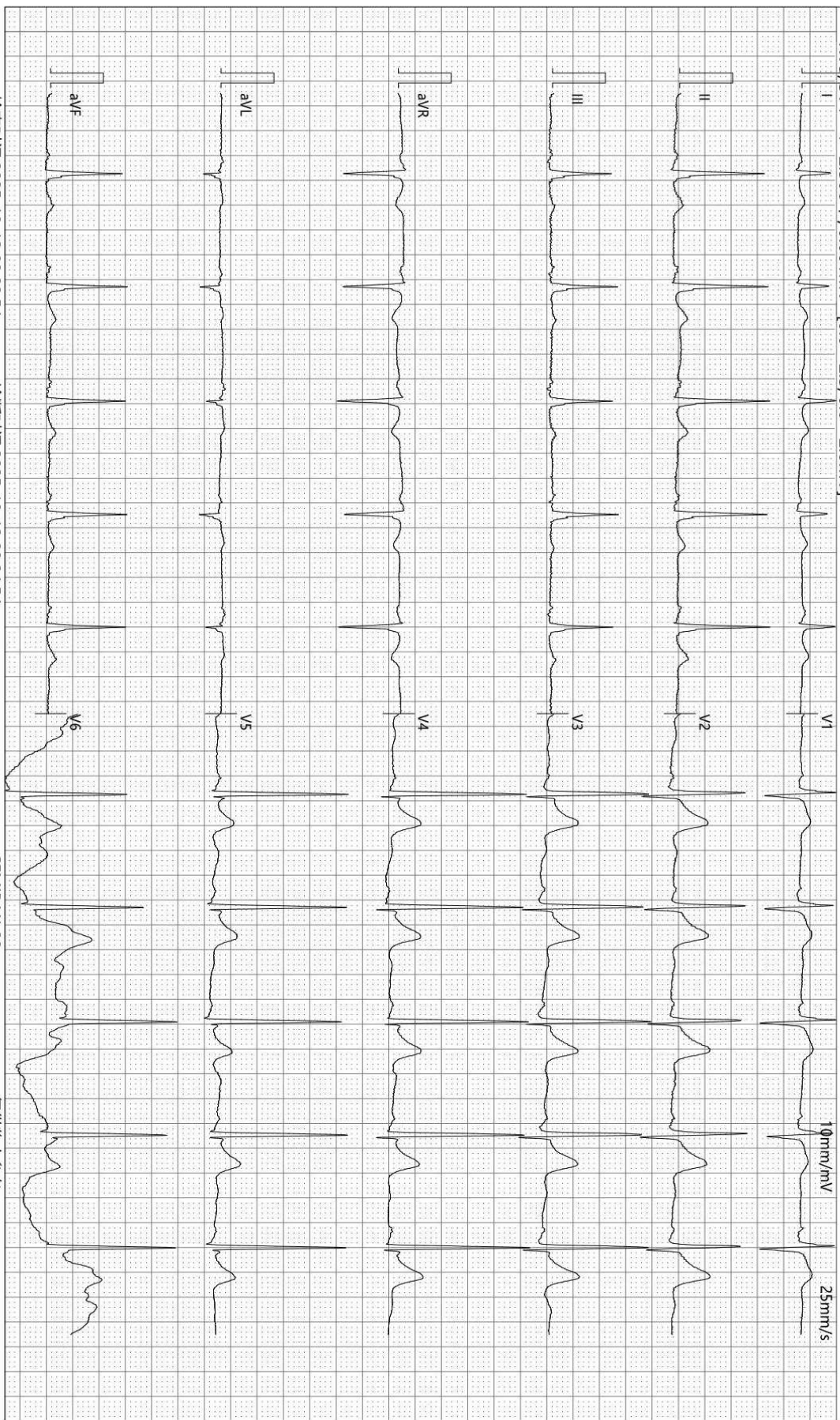
诊断结果:

- 1.窦性心律
- 2.左心室高电压

诊断医生:

张生 陶志娟

HR	: 64bpm	[60 ~ 100bpm]
P	: 103ms	[0 ~ 110ms]
PR	: 138ms	[120 ~ 200ms]
QRS	: 93ms	[60 ~ 100ms]
QT/QTc	: 380/395ms	[320 ~ 440/0 ~ 450ms]
P/QRS/T	: -14.1 / 73.53deg.	[0 ~ 75 / -30 ~ 90 / 0 ~ 75deg]
RV5/SV1	: 2.508 1 / 0.661mV	[0.0 ~ 2.5 / 0.0 ~ 2.0mV]



检查时间:2025-10-12 09:08:54

诊断时间:2025-10-12 09:24:54

SEMIP V1.90

仅供临床参考

Rich 大同瑞慈康复医院
超声诊断图文报告

流水号: 2309190633

超声号: 1977778

姓名: 张宏明

年龄: 54 岁

性别: 男

检查设备: Vivid E95

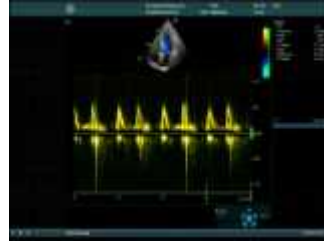
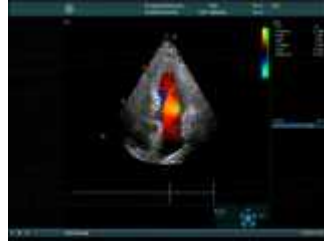
体检号: 449765

申请医院: 本院

体检科室: 体检科

检查部位: 心脏彩超

经典图像:



影像所见:

超声测量 (单位: mm)

升主动脉内径 25 (32±3mm)

左房内径 30 (35mm)

室间隔 10 (8-11mm)

左室内径 44 (47±4mm)

左室后壁 10 (8-11mm)

EF61% (50-80%)

右室内径 28 (36±4mm)

右房内径 28 (36±4mm)

FS33% (28-41%)

主肺动脉内径 20 (23±3mm)

升主动脉内径正常, 心脏各腔室大小正常, 室间隔厚度正常, 左室壁未见明显节段性运动异常, 各瓣膜及启闭功能未见明显异常, 舒张期二尖瓣口血流频谱 E/A<1, 心包腔未见积液。

影像诊断:

左室舒张功能减低

报告医师: 郭丽霞

检查日期: 2025-10-12

审核医师: 郭丽霞

报告日期: 2025-10-12



注: 本报告仅供临床医生参考!

地址: 大同市魏都大道 79 号。若有疑问, 请致电: 0352---2830580

Rich 大同瑞慈康复医院
超声诊断图文报告

流水号: 2309190633

超声号: 1977769

姓名: 张宏明

年龄: 54岁

性别: 男

检查设备: Vivid E95

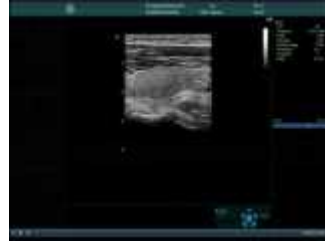
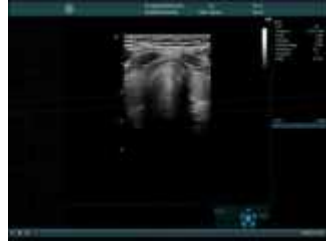体检号: 449765

申请医院: 本院

体检科室: 体检科

检查部位: 甲状腺彩超

经典图像:



影像所见:

甲状腺双侧叶形态正常, 包膜完整, 实质回声均匀, CDFI: 未见异常血流信号。
双侧颈部未见明显肿大淋巴结。

影像诊断:

甲状腺双侧叶未见异常

报告医师: 郭丽霞

检查日期: 2025-10-12

审核医师: 郭丽霞

报告日期: 2025-10-12



注: 本报告仅供临床医生参考!

地址: 大同市魏都大道 79 号。若有疑问, 请致电: 0352---2830580

Rich 大同瑞慈康复医院
超声诊断图文报告

流水号: 2309190633

超声号: 1977771

姓名: 张宏明

年龄: 54 岁

性别: 男

检查设备: Vivid E95

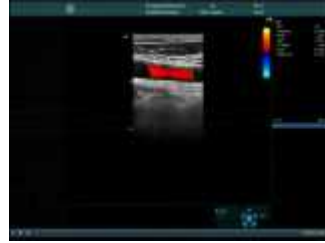
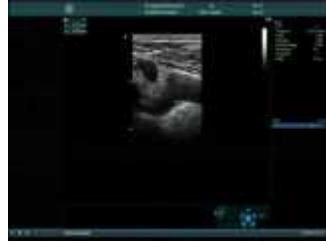体检号: 449765

申请医院: 本院

体检科室: 体检科

检查部位: 颈部血管彩超

经典图像:



影像所见:

右锁骨下动脉起始处探及弱回声斑, 大小约 9.1*2.7mm, 双侧颈总动脉、颈内、颈外动脉起始段内中膜不增厚, 内壁欠光滑, 管壁未见明确强回声斑。CDFI: 血流充盈好。PW: 频谱形态正常。

双侧椎动脉走行正常, 椎动脉内径正常, 管壁不厚, 管腔内为无回声, CDFI: 血流充盈好。PW: 频谱正常。

影像诊断:

右锁骨下动脉起始处斑块形成

报告医师: 郭丽霞

检查日期: 2025-10-12

审核医师: 郭丽霞

报告日期: 2025-10-12



注: 本报告仅供临床医生参考!

地址: 大同市魏都大道 79 号。若有疑问, 请致电: 0352---2830580

Rich 大同瑞慈康复医院
超声诊断图文报告

流水号: 2309190633

超声号: 1977774

姓名: 张宏明

年龄: 54岁

性别: 男

检查设备: Vivid E95

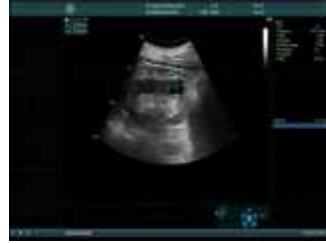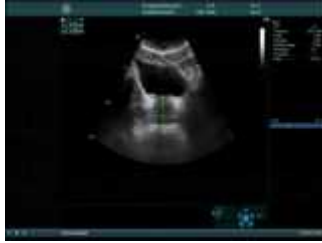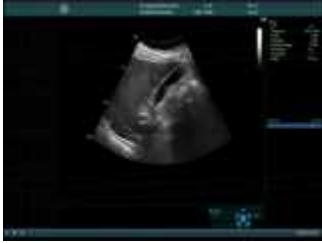体检号: 449765

申请医院: 本院

体检科室: 体检科

检查部位: 全腹彩超

经典图像:



影像所见:

肝脏大小形态正常, 包膜光滑完整, 实质回声细腻、增强, 肝内管道系统走行欠清晰, 门静脉及肝内胆管不扩张。

胆囊大小形态正常, 壁不厚、光滑, 囊内透声好, 肝外胆管不扩张。

胰腺大小形态正常, 实质回声均匀, 主胰管不扩张。

脾脏大小形态正常, 实质回声均匀, 脾门静脉不宽。

双肾大小形态正常, 皮髓质分界清晰, 于右肾实质内探及囊性结构, 大小约 2.6*2.1cm, 边界清, 双肾集合系统未见分离, 双侧输尿管未见扩张。

膀胱充盈佳, 未见明显异常。

前列腺形态饱满, 大小约 4.4*3.8*3.4cm, 实质回声欠均匀。

影像诊断:

1. 轻度脂肪肝
2. 右肾囊肿
3. 前列腺增生

报告医师: 郭丽霞

检查日期: 2025-10-12

审核医师: 郭丽霞

报告日期: 2025-10-12



注: 本报告仅供临床医生参考!

地址: 大同市魏都大道 79 号。若有疑问, 请致电: 0352---2830580

