



2309150969

大同瑞慈健康体检

报 告 册

体检编号	449106	工号	456
姓名	许永平		
性别	男	年龄	46岁
单位	云冈区税务局		
部门	云冈区税务局		
联系电话	13834259186		
体检日期	2023-11-22		

尊敬的许永平先生您好！

首先，瑞慈健康体检全体员工欢迎您的光临，并对您的信任表示衷心的感谢！

您于 2023-11-22 （体检编号：449106）完成健康检查，本机构的各科医生已根据您的体检项目及结果，汇总成此份健康体检报告，并经总检医生审核。据此提出对您健康状况的综合分析及建议。

瑞慈健康体检倡导“大健康、大康复”，提出“健康是第一财富（Rich）”的人文理念。希望您仔细阅读并妥善地保管此份健康体检报告，并认真关注报告中的提示与建议，若您对报告内容有任何疑问，可直接与瑞慈健康体检客服部联系，进一步咨询。

健康体检咨询电话：**0352-2824444**

客户服务咨询电话：**0352-2830597**
400-6112995

瑞慈健康体检报告由下列内容组成：

第一部分：主检报告

第二部分：分科分项结果

第三部分：检验报告

第四部分：附表

主检报告

检查综述

- 1、【血常规（五分类）】 血小板压积(PCT)偏高(0.345 %)
- 2、【同型半胱氨酸】 同型半胱氨酸偏高(20.49 $\mu\text{mol/L}$)
- 3、【血脂四项】 动脉硬化指数偏高(3.44) 总胆固醇(CHOL)偏高(5.39 mmol/L) 低密度脂蛋白(LDL)偏高(4.16 mmol/L)
- 4、【尿液分析+尿沉渣】 粘液丝偏高(1 /HP)
- 5、【心电图】 1. 窦性心律 2. ST-T 改变结合临床
- 6、【甲状腺彩超】 甲状腺弥漫性改变 建议查甲功

医生建议

【血小板压积(PCT)偏高】：

(1) 血小板压积是指外周血中血小板的容积占血液容积的百分比。血小板压积偏高，如果在血小板数目正常的情况下，可不做考虑。如果血小板数目明显增高，建议往血液科进一步复查，以明确诊断。

【同型半胱氨酸偏高】：

(1) 血同型半胱氨酸是一种含硫氨基酸，为蛋氨酸和半胱氨酸代谢过程中产生的重要中间产物。正常情况下，血同型半胱氨酸在体内能被分解代谢，浓度维持在较低水平。但在日常生活中由于原发性原因和继发性原因会影响血同型半胱氨酸代谢导致在血液中升高。

(2) 同型半胱氨酸偏高称之为高同型半胱氨酸血症，产生的原因和遗传、环境、营养因素有很大关系。高同型半胱氨酸血症目前认为是冠心病、高血压、脑血管疾病重要的危险因素。建议日常生活中清淡饮食，多吃新鲜蔬菜水果，补充维生素成分，心内科诊治。

【总胆固醇(CHOL)偏高】：

(1) 总胆固醇是脂质的主要成分之一，其数量受年龄、家族、性别、饮食、遗传等多种因素影响。总胆固醇对人体生长发育以及新陈代谢有重要的作用，正常值是 2.59-5.20 mmol/L 。

(2) 总胆固醇升高后，会增加类脂物质的堆积，会产生更多的血管斑块，进而增加心脑血管疾病的风险。大于 5.21-5.69 mmol/L 是胆固醇的临界偏高，即使是一个完全健康的人，只要总胆固醇 $>7.2\text{mmol/L}$ 或低密度脂蛋白 $>4.9\text{mmol/L}$ ，未来发生心脑血管的风险就明显增高，应该马上治疗。

(3) 总胆固醇升高根据病因可分为两大类：一是原发性，是由于遗传因素缺陷所致，另一种是继发性，可引起其升高的疾病主要有糖尿病、高血压、甲减、肝肾疾病等。

(4) 降低总胆固醇的治疗中，原发性偏高应积极应用降脂药，曾经选择他汀类药物，胆固醇任不能达标的，可联合用药（如依折麦布等）。

(5) 如果总胆固醇偏高，且患者有糖尿病、高血压、甲减、肝肾疾病或者已经发生心脑血管疾病的人更应积极用药，控制降低疾病风险。

(6) 戒烟，增强运动，采用低脂、低糖饮食，少食富含脂肪、胆固醇及饱和脂肪酸的食物，多进食蔬菜、水果、豆制品、粗粮、鱼和高纤维食品。

(7) 必要时在医师指导下使用降脂药物治疗，并前往内分泌科复诊。

【动脉硬化指数偏高】：

(1)动脉硬化指数偏高，提示动脉硬化的风险性会更高，也就是心脑血管疾病的发病率会相对较高。建议控制血脂、血糖，少吃油腻食物，多吃蔬菜水果，加强锻炼，减轻体重。

【低密度脂蛋白(LDL)偏高】：

- (1)在血脂检查中，我们最该关注的是低密度脂蛋白，这是因为这些指标与心脑血管疾病的关系最为密切，正常值为0-4.13mol/L。
- (2)低密度脂蛋白有三个标准：普通人应 ≤ 3.4 mol/L，没有任何高危因素的人，其低密度脂蛋白最好控制在3.4mol/L以下。
- (3)高危人群应 ≤ 2.6 mol/L，有高血压、糖尿病、家族史、肥胖，或低度脂蛋白 ≥ 4.9 mol/L，这些人的低密度脂蛋白最好降低至2.6mol/L以下。
- (4)极高危人群应 ≤ 1.8 mol/L，有冠心病、心肌梗塞、心绞痛、脑梗死、冠状动脉植入支架术后、心脏搭桥术后、严重的颈动脉斑块等缺血性心脑血管疾病的人，这些人低密度脂蛋白最好控制到1.8mol/L以下。
- (5)建议低脂、低糖饮食，戒烟酒，多食蔬菜。定期复查血脂，明显增高者，在医师指导下使用降脂药物治疗，在积极治疗原发疾病的基础上降低低密度脂蛋白。

【粘液丝偏高】：

- (1)尿常规中粘液丝是由尿路中细胞分泌出来的，在有尿路感染时分泌会明显增多，且伴有炎症细胞的出现。
- (2)粘液丝偏高，可分为生理性偏高和病理性偏高两种，生理性偏高一般是由于喝水较少导致的尿液浓缩，一般在喝水后就能达到稀释的效果。
- (3)病理性的粘液丝偏高是由于泌尿系炎症或者是前列腺炎导致的，需要注意观察，多喝水，同时有白细胞等炎症细胞增多时，应及时服用抗感染药物治疗。如果仅有粘液丝的增多而没有白细胞等炎症细胞增多时，尿路有炎症的可能性不大。
- (4)建议平时饮食注意清淡，多喝水，少吃油腻和辛辣的食物，要注意个人清洁卫生，勤洗阴部，注意休息。

【ST-T改变】：

- (1)ST-T改变主要是反映心肌缺血现象，具有ST段抬高和下移两种表现，多见于慢性冠状动脉供血不足、心绞痛、心肌炎、心肌劳损等，但有时也见于神经植物功能紊乱、精神紧张、电解质紊乱、内分泌疾病等。
- (2)临床上把心肌缺血疾病的ST-T改变称为特异性ST-T改变，把超出正常范围而又不具备特异性ST-T改变归结为非特异性ST-T改变。建议定期复查、动态观察，并心内科结合临床考虑，必要时心脏彩超、冠脉CTA检查。

【甲状腺弥漫性改变】：

- (1)甲状腺弥漫性病变是甲状腺的一种病症，临床上常见的病种，多为结节性甲状腺肿、甲状腺癌、桥本甲状腺炎、甲亢等。建议内分泌科结合临床诊治。

汇总医生： 樊兴国

主检日期： 2023-11-23

主检医生：

分科结果

身高、体重、血压

项目名称	检查结果	项目名称	检查结果
身高	165cm	体重	68kg
血压	118/70mmHg		

***小结：**

未见异常

操作员：杨彦霞

检查日期：2023-11-22

检查医生：张彬艳

内科

项目名称	检查结果	项目名称	检查结果
心率	68 次/min	心律	齐
心脏杂音	无	心界	正常
肺部	正常	呼吸音	呼吸音清
啰音	未闻及	叩诊	叩诊呈清音
腹部触诊	腹部平软	发育	正常
肝胆	肋下未触及	脾脏	肋下未触及
双肾	无叩击痛	肠鸣音	正常
营养	良好	神经系统	正常
生理反射	生理反射存在	病理反射	病理反射未引出
颅神经	正常	运动功能	正常
深浅感觉	正常	其它	无异常发现
既往史	无		

***小结：**

未见异常

操作员：名燕凌

检查日期：2023-11-22

检查医生：名燕凌

外科（男）

项目名称	检查结果	项目名称	检查结果
皮肤	正常	甲状腺	无肿大
脊椎	无畸形	浅表淋巴结	无肿大
肛门	拒检	前列腺	未检
泌尿外生殖器	正常	四肢关节	未见异常
腹股沟	未见异常	足背动脉	正常
紫绀	无	色素沉着	无
脱毛	无	脱色	无
浮肿	无	皮下结节	无
头颅	正常	颈部	正常
乳腺	正常	脊柱	正常
直肠	未检	皮肤黄疸	无
四肢	活动正常	其他	无

***小结：**

未见异常

操作员：谷岱清

检查日期：2023-11-22

检查医生：谷岱清

检验报告

尿液分析+尿沉渣

项目名称	检查结果	单位	参考值	提示
白细胞尿	0	个/ul	0--13	
上皮细胞(EC)	0	/HP	0--28	
管型(CAST)	0	个/ul	0--1	
霉菌(尿)	0	/HP	0--0	
结晶	0	/HP	0--10	
透明度(CLA)	清亮			
胆红素(BIL)	-		阴性	
隐血(ERY)	-		阴性	
小圆上皮细胞(SRC)	0	个/ul	0--0	
维生素C	-		阴性	
异常红细胞	0	个/ul	0--3	
红细胞(正常)	0	个/ul	0--6	
鳞状上皮细胞	0	个/ul	0--0	
粘液丝	1	个/ul	0--0	↑
颜色(Colour)	淡黄色			
尿葡萄糖(GLU)	-		阴性	
酮体(KET)	-		阴性	
比重(SG)	1.020		1.003--1.030	
酸碱度(PH)	6.5		4.5--8.0	
尿蛋白质(PRO)	-		阴性	
尿胆原(URO)	-		阴性	
亚硝酸盐(NIT)	-		阴性	
红细胞(尿)(RBC)	0	个/ul	0--6	
尿白细胞(LEU)	-		阴性	

*小结:

粘液丝偏高(1 /HP)

操作员：祁佳佳 检查日期:2023-11-22 检查医生:陈建国

血常规（五分类）

项目名称	检查结果	单位	参考值	提示
白细胞(WBC)	6.30	10 ⁹ /L	3.5--9.5	
淋巴细胞绝对值(LY#)	2.53	10 ⁹ /L	1.1--3.2	
淋巴细胞百分比(LY%)	40.2	%	20--50	
中性粒细胞绝对值(GR#)	3.22	10 ⁹ /L	1.8--6.3	
中性粒细胞百分比(GR%)	51.0	%	40--75	
嗜碱性粒细胞绝对值(BA#)	0.03	10 ⁹ /L	0--0.06	
嗜碱性粒细胞百分比(BA%)	0.5	%	0--1.0	
嗜酸性粒细胞绝对值(EO#)	0.22	10 ⁹ /L	0.02--0.52	
嗜酸性粒细胞百分比(EO%)	3.5	%	0.4--8.0	
血小板(PLT)	340	10 ⁹ /L	125--350	
血小板分布宽度(PDW)	15.9	%	15--17	
平均血小板体积(MPV)	10.1	fl	6.0--14.0	
血小板压积(PCT)	0.345	%	0.11--0.28	↑
红细胞(RBC)	4.62	10 ¹² /L	4.3--5.8	
血红蛋白	137	g/L	130--175	
红细胞压积(HCT)	40.7	%	40--50	
红细胞平均体积(MCV)	88.3	fl	82--100	
平均血红蛋白含量(MCH)	29.8	pg	27--34	
平均血红蛋白浓度(MCHC)	337	g/L	316--354	
单核细胞绝对值(MO#)	0.30	10 ⁹ /L	0.1--0.60	
单核细胞百分比(MO%)	4.8	%	3--10	
红细胞分布宽度标准差	44.6	fl	35--56	

(RDW-SD)				
红细胞分布宽度变异系数 (RDW-CV)	13.3	%	10.6--16.6	
大血小板比率	26.5	%	11--45	
大血小板数目	90	10 ⁹ /L	30--90	
未成熟粒细胞数目	0.02	10 ⁹ /L	0--999	
未成熟粒细胞百分比	0.2	%	0--100	
有核红细胞数目	0.000	10 ⁹ /L	0--9999	
有核红细胞百分比	0.00	/100WBC	0--9999	

***小结:**

血小板压积(PCT)偏高(0.345 %)

操作员：余雅倩 检查日期:2023-11-22 检查医生:陈建国

肾功三项

项目名称	检查结果	单位	参考值	提示
肌酐(CREA)	75.00	umol/L	57--97	
尿酸(UA)	310.00	umol/L	200--420	
尿素测定 (Urea)	4.30	mmol/L	3.1--8.0	

***小结:**

未见异常

操作员：王文静 检查日期:2023-11-22 检查医生:陈建国

空腹血糖

项目名称	检查结果	单位	参考值	提示
葡萄糖(GLU)	5.48	mmol/L	3.89--6.1	

***小结:**

未见异常

操作员：王文静 检查日期:2023-11-22 检查医生:陈建国

同型半胱氨酸

项目名称	检查结果	单位	参考值	提示
同型半胱氨酸	20.49	umol/L	0--15	↑

***小结：**

同型半胱氨酸偏高(20.49 umol/L)

操作员：王文静

检查日期:2023-11-22

检查医生:陈建国

血脂四项

项目名称	检查结果	单位	参考值	提示
动脉硬化指数	3.44		1.31--3.19	↑
总胆固醇(CHOL)	5.39	mmol/L	2.59--5.2	↑
甘油三脂(TG)	0.86	mmol/L	0.7--1.7	
低密度脂蛋白(LDL)	4.16	mmol/L	0--4.13	↑
高密度脂蛋白(HDL)	1.21	mmol/L	0.77--1.55	

***小结：**

动脉硬化指数偏高(3.44) 总胆固醇(CHOL)偏高(5.39 mmol/L) 低密度脂蛋白(LDL)偏高(4.16 mmol/L)

操作员：王文静

检查日期:2023-11-22

检查医生:陈建国

肝功能三项

项目名称	检查结果	单位	参考值	提示
γ-谷氨酰转肽酶(GGT)	24.0	U/L	10--60	
丙氨酸氨基转移酶(ALT)	24.00	U/L	9--50	
门冬氨酸氨基转移酶(AST)	24.00	U/L	15--40	
谷草比谷丙	1.00		0.4--2.5	

***小结：**

未见异常

操作员：王文静

检查日期:2023-11-22

检查医生:陈建国

大同瑞慈康复医院 12导联心电图报告

许永平 男 46岁 体检号:449106

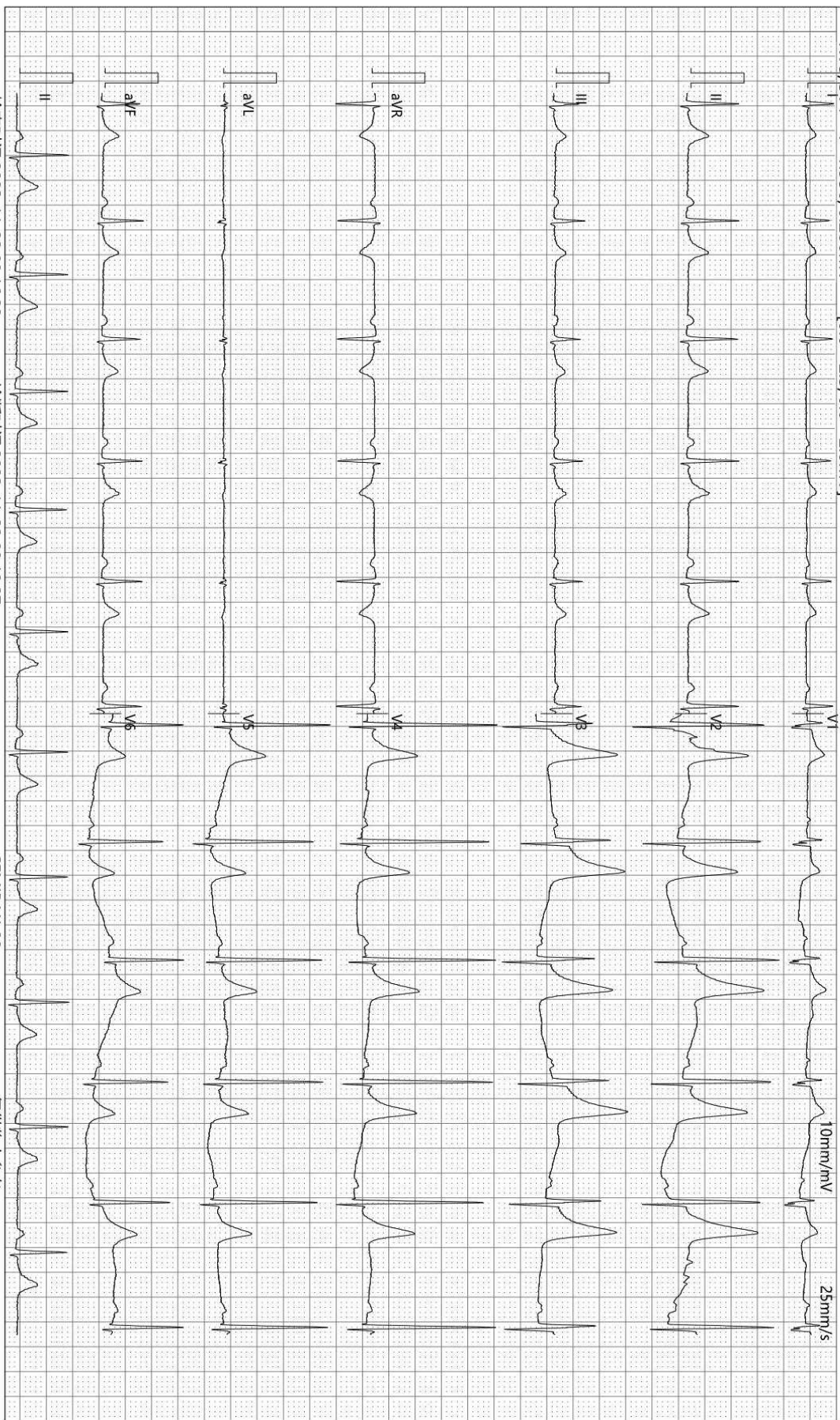病床号:

诊断结果:

- 1.窦性心律
- 2.ST-T改变结合临床

诊断医生:

HR	: 61bpm	[60 ~ 100bpm]
P	: 101ms	[0 ~ 110ms]
PR	: 176ms	[120 ~ 200ms]
QRS	: 83ms	[60 ~ 100ms]
QT/QTc	: 365/368ms	[320 ~ 440/0 ~ 450ms]
P/QRS/T	: 63/59/62deg.	[0 ~ 75/-30 ~ 90/0 ~ 75deg]
RV5/SV1	: 1.956/0.288mV	[0.0 ~ 2.5/0.0 ~ 2.0mV]



检查时间:2023-11-22 09:16:22

诊断时间:2023-11-22 09:19:27

SEMIP V1.90

仅供临床参考

Text




大同瑞慈健康体检

颅内多普勒血流图 (TCD) 检查报告单


姓名: 许永平 性别: 男 年龄: 46 岁 检查号: 2309150969
 申请科室: 体检科 申请医师: 李菊蓉 检查类型: 颅内血管 床号:

LVA 70mm(深度) PW 2MHz
100




Vs:50.9 Vd:26.9 Vm:34.9
 PI:0.69 RI:0.47 S/D:1.89

RVA 60mm(深度) PW 2MHz
100



Vs:51.8 Vd:26.1 Vm:34.6
 PI:0.74 RI:0.50 S/D:1.98

BA 68mm(深度) PW 2MHz
100



Vs:51.3 Vd:25.7 Vm:34.2
 PI:0.75 RI:0.50 S/D:2.00

Vs: Vd: Vm:
 PI: RI: S/D:

Vs: Vd: Vm:
 PI: RI: S/D:

Vs: Vd: Vm:
 PI: RI: S/D:

医生意见

结论: 椎-基底动脉脑血管超声未见异常。

李菊蓉

检查日期: 2023-11-22

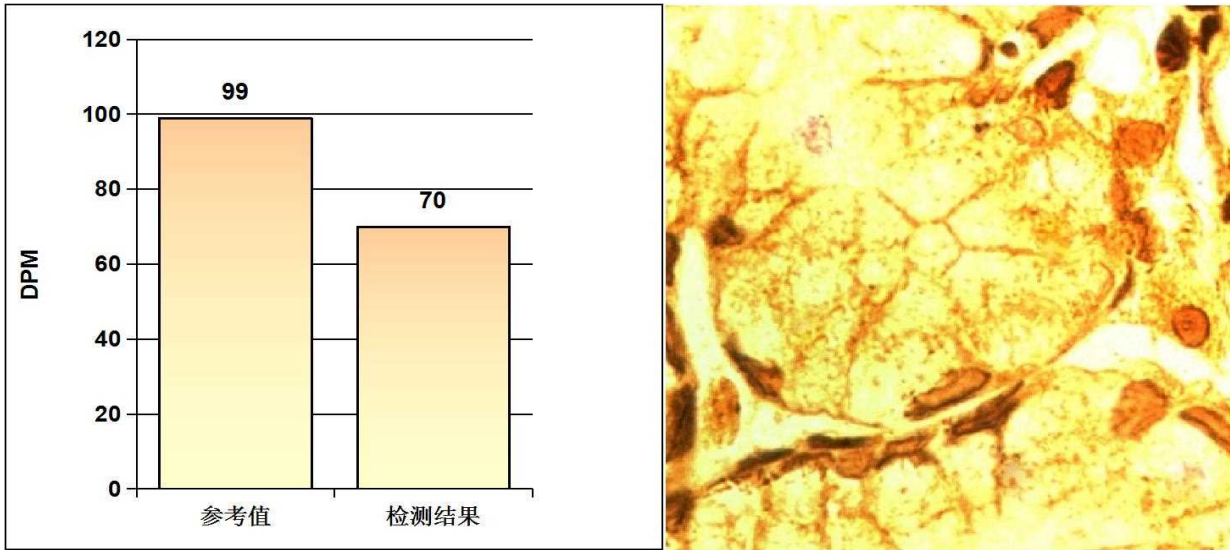
本报告单仅提供临床参考

大同瑞慈康复医院

¹⁴C呼气试验检验报告

姓名	许永平	年龄	46	性别	男
住院号	0	日期	2023/11/22 9:29:15	电话	0
送检医生	曹居杰	样品编号	8040	编号	2309150969

¹⁴C呼气试验



阳性参考值 (Disintegrations Per Minute(DPM)):

DPM值:	dpm > 2499	阳性++++
	1499 < dpm ≤ 2499	阳性+++
	499 < dpm ≤ 1499	阳性++
	149 < dpm ≤ 499	阳性+
	dpm ≤ 99	阴性
	99 < dpm ≤ 149	不确定

检测结果: **dpm= 70** **阴性**

医生建议: 注意保持健康及规律饮食

温馨提示: 您本次检测的结果为阴性

检测医生: 曹居杰

双源 CT 诊断图文报告

流水号: 2309150969

影像号: CT20231122093

姓名: 许永平

年龄: 46 岁

性别: 男

检查设备: 西门子量子双源 CT

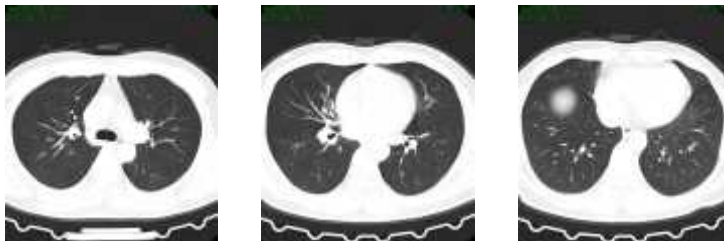体检号: 449106

申请医院: 本院

体检科室: 体检科

检查部位: CT 检查

经典图像:



影像所见:

胸廓对称, 骨性肋骨完整, 胸壁软组织结构良好, 两肺支气管血管纹理走行分布良好, 支气管束结构清晰, 双肺通气良好。肺门结构未见异常。纵隔无偏移, 段以上支气管通畅。心影及大血管形态结构正常, 纵隔内未见肿大淋巴结。胸膜未见异常。

影像诊断:

胸部未见明显异常

报告医师: 剧艳军

检查日期: 2023-11-23

审核医师: 剧艳军

报告日期: 2023-11-23

超声诊断图文报告

流水号: 2309150969

影像号: 1457935

姓名: 许永平

年龄: 46 岁

性别: 男

检查设备: Vivid E95

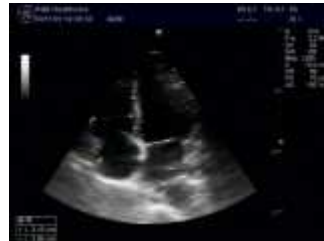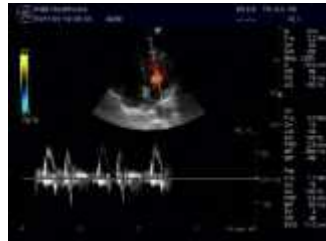体检号: 449106

申请医院: 本院

体检科室: 体检科

检查部位: 心脏彩超

经典图像:



影像所见:

超声测量 (单位: mm)

升主动脉内径 24 (32±3mm)

左房内径 24 (35mm)

室间隔 10 (8-11mm)

左室内径 43 (47±4mm)

左室后壁 10 (8-11mm)

EF60% (50-80%)

右室内径 28 (36±4mm)

右房内径 31 (36±4mm)

FS31% (28-41%)

主肺动脉内径 21 (23±3mm)

升主动脉内径正常, 心脏各腔室大小正常, 室间隔厚度正常, 左室壁未见明显节段性运动异常, 各瓣膜及启闭功能未见明显异常, 舒张期二尖瓣口血流频谱 E/A>1, 心包腔未见积液。

影像诊断:

心脏结构及功能未见明显异常

报告医师: 李菊蓉

检查日期: 2023-11-22

审核医师: 李菊蓉

报告日期: 2023-11-22

超声诊断图文报告

流水号: 2309150969

影像号: 1457937

姓名: 许永平

年龄: 46 岁

性别: 男

检查设备: Vivid E95

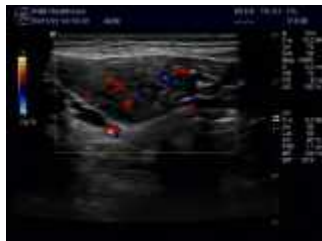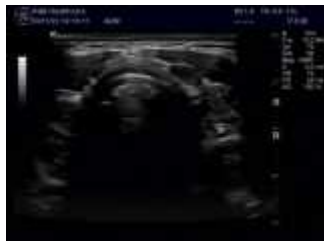体检号: 449106

申请医院: 本院

体检科室: 体检科

检查部位: 甲状腺彩超

经典图像:



影像所见:

甲状腺双侧叶形态正常, 包膜完整, 实质回声不均, 部分呈蜂窝状改变, CDFI: 腺体内血流信号较丰富。双侧颈部未见明显肿大淋巴结。

影像诊断:

甲状腺弥漫性改变 建议查甲功

报告医师: 李菊蓉

检查日期: 2023-11-22

审核医师: 李菊蓉

报告日期: 2023-11-22

超声诊断图文报告

流水号: 2309150969

影像号: 1457939

姓名: 许永平

年龄: 46 岁

性别: 男

检查设备: Vivid E95

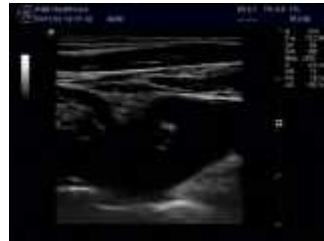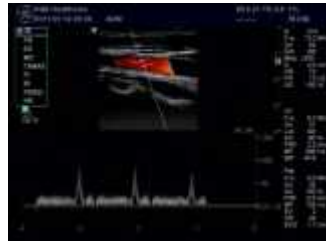
体检号: 449106

申请医院: 本院

体检科室: 体检科

检查部位: 颈部血管彩超

经典图像:



影像所见:

右锁骨下动脉起始处、双侧颈总动脉、颈内、颈外动脉起始段内中膜不增厚, 内壁欠光滑, 管壁未见明确强回声斑。CDFI: 血流充盈好。PW: 频谱形态正常。

双侧椎动脉走行正常, 椎动脉内径正常, 管壁不厚, 管腔内为无回声, CDFI: 血流充盈好。PW: 频谱正常。

影像诊断:

双侧颈动脉、椎动脉未见明显异常

报告医师: 李菊蓉

检查日期: 2023-11-22

审核医师: 李菊蓉

报告日期: 2023-11-22

超声诊断图文报告

流水号: 2309150969

影像号: 1457941

姓名: 许永平

年龄: 46 岁

性别: 男

检查设备: Vivid E95

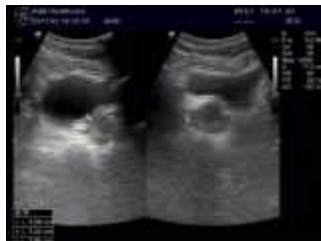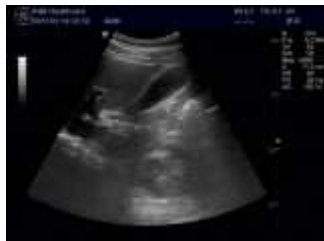体检号: 449106

申请医院: 本院

体检科室: 体检科

检查部位: 全腹彩超

经典图像:



影像所见:

肝脏大小形态正常, 包膜光滑完整, 实质回声均匀, 肝内管道系统走行清晰, 门静脉及肝内胆管不扩张。

胆囊大小形态正常, 壁不厚、光滑, 囊内透声好, 肝外胆管不扩张。

胰腺大小形态正常, 实质回声均匀, 主胰管不扩张。

脾脏大小形态正常, 实质回声均匀, 脾门静脉不宽。

双肾大小形态正常, 皮髓质分界清晰, 集合系统未见分离, 双侧输尿管未见扩张。

膀胱充盈尚可, 壁光滑, 内清晰。

前列腺形态正常, 大小约 3.8*3.0*3.1cm, 实质回声欠均匀。

影像诊断:

肝、胆、脾、胰、双肾、前列腺未见明显异常

报告医师: 李菊蓉

检查日期: 2023-11-22

审核医师: 李菊蓉

报告日期: 2023-11-22