



2309150966

# 大同瑞慈健康体检

## 报 告 册

体检编号	449103	工号	453
姓名	牛晓叶		
性别	女	年龄	39岁
单位	云冈区税务局		
部门	云冈区税务局		
联系电话	13994315090		
体检日期	2023-11-01		

尊敬的 牛晓叶女士 您好！

首先,瑞慈健康体检全体员工欢迎您的光临,并对您的信任表示衷心的感谢！

您于 2023-11-01 (体检编号: 449103) 完成健康检查,本机构的各科医生已根据您的体检项目及结果,汇总成此份健康体检报告,并经总检医生审核。据此提出对您健康状况的综合分析及建议。

瑞慈健康体检倡导“大健康、大康复”,提出“健康是第一财富 (Rich)”的人文理念。希望您仔细阅读并妥善地保管此份健康体检报告,并认真关注报告中的提示与建议,若您对报告内容有任何疑问,可直接与瑞慈健康体检客服部联系,进一步咨询。

健康体检咨询电话: **0352-2824444**

客户服务咨询电话: **0352-2830597**  
**400-6112995**

瑞慈健康体检报告由下列内容组成:

第一部分:主检报告

第二部分:分科分项结果

第三部分:检验报告

第四部分:附表

## 主检报告

### 检查综述

- 1、【肝功能三项】  $\gamma$ -谷氨酰转肽酶 (GGT) 偏高 (59.0 U/L) 丙氨酸氨基转移酶 (ALT) 偏高 (74.00 U/L) 谷草比谷丙偏低 (0.27)
- 2、【尿液分析+尿沉渣】 隐血 (ERY) +- 异常红细胞偏高 (4 个/u1) 鳞状上皮细胞偏高 (8 /HP) 粘液丝偏高 (8 /HP)
- 3、【妇科内诊】 (1) 宫颈肥大 宫颈那囊 宫颈糜烂
- 4、【全腹彩超】 盆腔积液
- 5、【C14 检测幽门螺杆菌】 阳性++

### 医生建议

#### 【丙氨酸氨基转移酶 (ALT) 偏高】：

- (1) 丙氨酸氨基转移酶主要存在于肝细胞内，还分布在心肌、骨骼肌、肾脏等部位。肝脏轻度损伤就可能引起肝细胞膜破坏，导致丙氨酸转氨酶释放入血，是肝细胞损害的敏感指标，其增高的程度与肝细胞被破坏的程度成正比。
- (2) 丙氨酸氨基转移酶具有临床意义的升高一般要大于正常值的 2-3 倍。如果是生理性的升高多是由于剧烈运动、熬夜、饮酒、感冒、过量食用油腻食物后，致使丙氨酸氨基转移酶轻度升高。
- (3) 丙氨酸氨基转移酶病理性升高多由于病毒性肝炎、肝硬化、酒精肝、药物性肝病、脂肪肝、胆囊炎等疾病造成，除了肝胆疾病外，心脏疾病、骨骼疾病等，也可使丙氨酸氨基转移酶升高。
- (4) 发现了丙氨酸氨基转移酶升高，排除生理性的原因外，如果超过正常值的两倍，则需要明确升高的原因。首先完善彩超、各型肝炎病毒等检查，如果经复查仍偏高者，应前往消化内科咨询，结合临床治疗。
- (5) 平时生活中应清淡饮食、戒烟限酒、避免劳累，多食新鲜果蔬，尤其是富含 V-C 的水果蔬菜。

#### 【 $\gamma$ -谷氨酰转肽酶 (GGT) 偏高】：

- (1)  $\gamma$ -谷氨酰转肽酶 (GGT) 人体血清中一个重要的转氨酶，存在于血清及除肌肉以外的所有细胞中，肾脏中含量最为丰富。血清中  $\gamma$ -谷氨酰转肽酶 (GGT) 主要来自肝胆系统，因此当肝内合成亢进或胆汁排出受阻时血中  $\gamma$ -谷氨酰转肽酶 (GGT) 就会升高。
- (2) 临床上很多情况都会导致  $\gamma$ -谷氨酰转肽酶 (GGT) 轻度升高，如长期熬夜、剧烈活动、过度劳累、饮食不节等不良生活习惯。一般情况下，一过性偏高在改善不良生活习惯后，数值可逐渐恢复正常。
- (3) 除此之外，一些病理性的原因也可导致  $\gamma$ -谷氨酰转肽酶 (GGT) 明显升高。单独的  $\gamma$ -谷氨酰转肽酶 (GGT) 检查，不具特异性，往往需要结合病史以及其他检查结果进行综合评估。
- (4) 长期大量饮酒者、长期服药者（如巴比妥类药物、苯妥英钠等），可能会造成肝脏代谢出现问题，致  $\gamma$ -谷氨酰转肽酶 (GGT) 升高，一般戒酒停药数值可逐渐恢复正常。
- (5) 各种急慢性肝炎均可出现  $\gamma$ -谷氨酰转肽酶 (GGT) 升高的情况，常见的有病毒性肝炎、酒精性肝炎、药物性肝炎、慢性活动性肝炎、肝硬化、脂肪肝及肝癌等，由于肝细胞破坏致  $\gamma$ -谷氨酰转肽酶 (GGT) 升高，一般需要结合其他化验和影像学检查明确诊断。
- (6) 胆道疾病也可出现  $\gamma$ -谷氨酰转肽酶 (GGT) 升高，包括胆道阻塞性疾病（如慢性胆汁性胆囊炎、胆管炎等），胆道出现梗阻，导致大量  $\gamma$ -谷氨酰转肽酶 (GGT) 堆积入血致使其升高，此时应积极治疗原发病。

#### 【谷草比谷丙偏低】：

- (1) 供专科结合临床参考。

**【鳞状上皮细胞偏高】：**

(1)在生理情况下，机体正常的新陈代谢都会引起鳞状上皮细胞的脱离，这是一种正常的机体现象。如果长时间出现鳞状上皮细胞偏高的现象时，则有可能是尿路感染、泌尿系统结石等因素导致，应及时往泌尿外科进一步诊断治疗。

**【粘液丝偏高】：**

- (1)尿常规中粘液丝是由尿路中细胞分泌出来的，在有尿路感染时分泌会明显增多，且伴有炎症细胞的出现。
- (2)粘液丝偏高，可分为生理性偏高和病理性偏高两种，生理性偏高一般是由于喝水较少导致的尿液浓缩，一般在喝水后就能达到稀释的效果。
- (3)病理性的粘液丝偏高是由于泌尿系炎症或者是前列腺炎导致的，需要注意观察，多喝水，同时有白细胞等炎症细胞增多时，应及时服用抗感染药物治疗。如果仅有粘液丝的增多而没有白细胞等炎症细胞增多时，尿路有炎症的可能性不大。
- (4)建议平时饮食注意清淡，多喝水，少吃油腻和辛辣的食物，要注意个人清洁卫生，勤洗阴部，注意休息。

**【隐血(ERY)++】：**

- (1)尿隐血可分为肉眼血尿和镜下血尿。肉眼血尿是指肉眼能见到血色的尿，尿液呈洗肉水色或血色，通常在1000ml尿中含有1ml血液即肉眼可见。镜下血尿是指尿的颜色正常，通过显微镜可以观察到尿液中含红细胞，通常离心沉淀后的尿液镜检每高倍视野有红细胞3个以上。
- (2)尿隐血是泌尿系疾病常见的症状之一，生理情况下女性生理期、运动后等都可以引起，病理情况下大多是由泌尿系统疾病引起，如泌尿系炎症、尿路结石等，也有一些血尿是由全身性疾病或泌尿系统邻近器官所致。
- (3)需要指出的是：尿液呈红色并不都是血尿，有些药物、食物都能使尿液呈红色、橙色或褐色；由于严重创伤、错误输血等大量红细胞或组织破坏，也可导致血红蛋白或肌红蛋白血尿。
- (4)建议往泌尿外科进一步复查，以明确诊断。

**【异常红细胞偏高】：**

- (1)建议泌尿外科咨询。

**【宫颈糜烂】：**

- (1)宫颈糜烂是慢性宫颈炎最常见的一种病理改变。由于宫颈表面的鳞状上皮长期浸于碱性炎症分泌物中而剥脱，被宫颈管内柱状上皮所代替，因柱状上皮薄，可显露皮下血管，宫颈表面呈红色，通称宫颈糜烂。
- (2)宫颈糜烂根据糜烂面积大小，可将宫颈糜烂分为三度，轻度指糜烂面小于整个宫颈的1/3；中度指糜烂面占整个宫颈面积的1/3-2/3；重度指糜烂面超过整个宫颈的2/3。
- (3)宫颈糜烂根据类型分为单纯性糜烂，在炎症初期，糜烂面光滑；颗粒状糜烂，因腺体及间质增生，表面凹凸不平，呈颗粒状；乳头状糜烂，增生更显著，呈乳头状。
- (4)以局部治疗为主，主要有药物局部治疗和物理治疗。
- (5)请在妇科医生指导下规范治疗，并定期复查。

**【宫颈肥大】：**

- (1)宫颈肥大引起的原因一是慢性炎症长期刺激，使宫颈充血、水肿，宫颈腺体和间质发生增生而导致宫颈不同程度的肥大、硬度增加。
- (2)二是在宫颈腺体的深部可能出现粘液潴留，形成大小不等的囊肿，使宫颈变得肥大。
- (3)宫颈肥大有时可比正常宫颈增大2~4倍，宫颈表面可以是光滑的，也可有糜烂。宫颈质地一般较硬，这是纤维结缔组织增生所致的。
- (4)如果是单纯性的宫颈肥大，一般不需特殊处理，妇科定期复查即可。

**【宫颈那囊】：**

- (1)宫颈腺体囊肿又叫宫颈纳氏囊肿（可称‘纳囊’或‘那囊’），同宫颈糜烂、宫颈息肉一样，是慢性宫颈炎的一种表现。

(2)临床表现时可以看到宫颈表面突出多个大小不一的青白色囊泡（并非紫色），内含黏液，小的有米粒大，大的有玉米粒大，有的可以长得很大，突出于宫颈表面，甚至到达阴道口，根部与宫颈之间有蒂相连，常合并有宫颈肥大。

(3)对其形成原因是在宫颈糜烂愈合过程中，新生的鳞状上皮覆盖宫颈腺管口或伸入腺管，将腺管口阻塞；腺管周围的结缔组织增生或瘢痕形成压迫腺管，使腺管变窄甚至阻塞，腺体分泌物引流受阻，滞留形成的囊肿叫宫颈纳氏囊肿。

(4)对小的纳囊，无任何临床症状可不予处理；对于密集的较小的纳囊或比较大的纳囊，可考虑光疗、激光、微波、自凝刀等物理治疗。

(5)对于较大的突出于宫颈表面的纳囊，可考虑电刀切除治疗。上述治疗方法均无太大痛苦，也基本不会影响日常的工作和生活。

**【盆腔积液】：**

(1)盆腔积液是一种表现，而不是一种疾病，可分为生理性积液和病理性积液两种。生理性积液见于部分正常女性在月经期或排卵期，含有少量的积液。病理性积液可在盆腔炎、附件炎和子宫内膜异位症等疾病下产生的。

(2)建议月经干净 3、4 天后复查，如复查仍提示积液或有腹部疼痛等不适症状，不排除盆腔炎症，建议妇科诊治。

**【呼气试验检验报告阳性++】：**

(1)提示幽门螺旋杆菌（HP）感染。幽门螺旋杆菌是慢性活动性胃炎的病原菌，是消化道溃疡和胃癌等疾病的重要致病因子。

(2)没有临床症状者（如中上腹不适、饱胀、反酸、恶心等），可暂不进行抗 HP 治疗。如果是 HP 感染的消化性溃疡、慢性胃炎、早期胃癌切除后和需要长期服用非甾体类抗炎药物（如阿司匹林）者，应在专科医生指导下进行抗 HP 治疗。

(3)建议您先进行胃镜检查，或往消化内科咨询，再决定是否进行根除治疗。

汇总医生： 樊兴国

主检日期： 2023-11-02

主检医生：

## 分科结果

## 身高、体重、血压

项目名称	检查结果	项目名称	检查结果
身高	164cm	体重	52kg
血压	135/81mmHg		

**\*小结：**

未见异常

操作员：高妙

检查日期:2023-11-01

检查医生：张彬艳

## 内科

项目名称	检查结果	项目名称	检查结果
心率	75 次/min	心律	齐
心脏杂音	无	心界	正常
肺部	正常	呼吸音	呼吸音清
啰音	未闻及	叩诊	叩诊呈清音
腹部触诊	腹部平软	发育	正常
肝胆	肋下未触及	脾脏	肋下未触及
双肾	无叩击痛	肠鸣音	正常
营养	良好	神经系统	正常
生理反射	生理反射存在	病理反射	病理反射未引出
颅神经	正常	运动功能	正常
深浅感觉	正常	其它	无异常发现
既往史	无		

**\*小结：**

未见异常

操作员：名燕凌

检查日期:2023-11-01

检查医生：名燕凌

## 外科（女）

项目名称	检查结果	项目名称	检查结果
皮肤	正常	甲状腺	无肿大
浅表淋巴结	无肿大	肛门	拒检
泌尿外生殖器	正常	四肢关节	未见异常
腹股沟	未见异常	足背动脉	正常
紫绀	无	色素沉着	无
脱毛	无	脱色	无
浮肿	无	皮下结节	无
头颅	正常	颈部	正常
乳腺	正常	脊柱	正常
直肠	未检	皮肤黄疸	无
四肢	活动正常	其他	无

## \*小结:

未见异常

操作员：魏利平

检查日期:2023-11-01

检查医生：魏利平

## 妇科内诊

项目名称	检查结果	项目名称	检查结果
外阴	正常	尿道口	正常
阴道	通畅	子宫	正常
附件	正常	宫颈	宫颈肥大&宫颈那囊&中度糜烂
后穹窿	正常		

## \*小结:

(1) 宫颈肥大 宫颈那囊 宫颈糜烂

操作员：许艳华

检查日期:2023-11-01

检查医生：许艳华

## 检验报告

## 尿液分析+尿沉渣

项目名称	检查结果	单位	参考值	提示
白细胞尿	12	个/ul	0--13	
上皮细胞(EC)	8	/HP	0--28	
管型(CAST)	0	个/ul	0--1	
霉菌(尿)	0	/HP	0--0	
结晶	0	/HP	0--10	
透明度(CLA)	清亮			
胆红素(BIL)	-		阴性	
隐血(ERY)	+-		阴性	
小圆上皮细胞(SRC)	0	个/ul	0--0	
维生素C	-		阴性	
异常红细胞	4	个/ul	0--3	↑
红细胞(正常)	0	个/ul	0--6	
鳞状上皮细胞	8	个/ul	0--0	↑
粘液丝	8	个/ul	0--0	↑
颜色(Colour)	淡黄色			
尿葡萄糖(GLU)	-		阴性	
酮体(KET)	-		阴性	
比重(SG)	1.020		1.003--1.030	
酸碱度(PH)	6.5		4.5--8.0	
尿蛋白质(PRO)	-		阴性	
尿胆原(URO)	-		阴性	
亚硝酸盐(NIT)	-		阴性	
红细胞(尿)(RBC)	4	个/ul	0--6	
尿白细胞(LEU)	-		阴性	

\*小结:

隐血(ERY)+- 异常红细胞偏高(4 个/ul) 鳞状上皮细胞偏高(8 /HP) 粘液丝偏高(8 /HP)

操作员：祁佳佳 检查日期:2023-11-01 检查医生:陈建国

血常规（五分类）

项目名称	检查结果	单位	参考值	提示
白细胞(WBC)	5.19	10 <sup>9</sup> /L	3.5--9.5	
淋巴细胞绝对值(LY#)	1.62	10 <sup>9</sup> /L	1.1--3.2	
淋巴细胞百分比(LY%)	31.2	%	20--50	
中性粒细胞绝对值(GR#)	3.25	10 <sup>9</sup> /L	1.8--6.3	
中性粒细胞百分比(GR%)	62.6	%	40--75	
嗜碱性粒细胞绝对值(BA#)	0.02	10 <sup>9</sup> /L	0--0.06	
嗜碱性粒细胞百分比(BA%)	0.4	%	0--1.0	
嗜酸性粒细胞绝对值(EO#)	0.10	10 <sup>9</sup> /L	0.02--0.52	
嗜酸性粒细胞百分比(EO%)	1.9	%	0.4--8.0	
血小板(PLT)	254	10 <sup>9</sup> /L	125--350	
血小板分布宽度(PDW)	15.6	%	15--17	
平均血小板体积(MPV)	9.0	fl	6.0--14.0	
血小板压积(PCT)	0.228	%	0.11--0.28	
红细胞(RBC)	4.45	10 <sup>12</sup> /L	3.8--5.1	
血红蛋白	132	g/L	115--150	
红细胞压积(HCT)	39.9	%	35--45	
红细胞平均体积(MCV)	89.7	fl	82--100	
平均血红蛋白含量(MCH)	29.8	pg	27--34	
平均血红蛋白浓度(MCHC)	332	g/L	316--354	
单核细胞绝对值(MO#)	0.20	10 <sup>9</sup> /L	0.1--0.60	
单核细胞百分比(MO%)	3.9	%	3--10	
红细胞分布宽度标准差	40.9	fl	35--56	

(RDW-SD)				
红细胞分布宽度变异系数 (RDW-CV)	12.0	%	10.6--16.6	
大血小板比率	17.4	%	11--45	
大血小板数目	44	10 <sup>9</sup> /L	30--90	
未成熟粒细胞数目	0.01	10 <sup>9</sup> /L	0--999	
未成熟粒细胞百分比	0.2	%	0--100	
有核红细胞数目	0.000	10 <sup>9</sup> /L	0--9999	
有核红细胞百分比	0.00	/100WBC	0--9999	

**\*小结:**

未见异常

操作员：贺琰 检查日期:2023-11-01 检查医生:陈建国

**肾功三项**

项目名称	检查结果	单位	参考值	提示
肌酐(CREA)	54.00	umol/L	41--73	
尿酸(UA)	233.00	umol/L	140--340	
尿素测定 (Urea)	3.90	mmol/L	2.6--7.5	

**\*小结:**

未见异常

操作员：李丹 检查日期:2023-11-01 检查医生:陈建国

**空腹血糖**

项目名称	检查结果	单位	参考值	提示
葡萄糖(GLU)	4.96	mmol/L	3.89--6.1	

**\*小结:**

未见异常

操作员：李丹 检查日期:2023-11-01 检查医生:陈建国

### 同型半胱氨酸

项目名称	检查结果	单位	参考值	提示
同型半胱氨酸	4.50	umol/L	0--15	

**\*小结：**

未见异常

操作员：李丹 检查日期：2023-11-01 检查医生：陈建国

### 血脂四项

项目名称	检查结果	单位	参考值	提示
动脉硬化指数	2.02		1.31--3.19	
总胆固醇(CHOL)	4.88	mmol/L	2.59--5.2	
甘油三脂(TG)	0.88	mmol/L	0.7--1.7	
低密度脂蛋白(LDL)	2.68	mmol/L	0--4.13	
高密度脂蛋白(HDL)	1.33	mmol/L	0.77--1.55	

**\*小结：**

未见异常

操作员：李丹 检查日期：2023-11-01 检查医生：陈建国

### 肝功能三项

项目名称	检查结果	单位	参考值	提示
γ-谷氨酰转肽酶(GGT)	59.0	U/L	7--45	↑
丙氨酸氨基转移酶(ALT)	74.00	U/L	7--40	↑
门冬氨酸氨基转移酶(AST)	20.00	U/L	13--35	
谷草比谷丙	0.27		0.4--2.5	↓

**\*小结：**

γ-谷氨酰转肽酶(GGT)偏高(59.0 U/L) 丙氨酸氨基转移酶(ALT)偏高(74.00 U/L) 谷草比谷丙偏低(0.27)

操作员：李丹 检查日期：2023-11-01 检查医生：陈建国



# 大同现代医学检验实验室

## 液基薄层细胞学图文报告

ID: 2023090767

病理号: 087052

姓名: 牛晓叶

性别: 女

年龄: 39岁

送检科室:

电话号码: 13994315090

床号:

病历号:

体检号: 2309150966

送检医院: 大同瑞慈康复体检

送检日期: 2023-11-01

末次月经:

送检医生:

采样日期:

报告日期: 2023-11-01

标本满意度: 满意

细胞量: >45%

红细胞:

经期样本:

颈管细胞:

化生细胞:

鳞状细胞:

宫颈柱状细胞:

未见上皮内病变/恶性细胞:

正常范围内:

良性反应性改变:

- 炎性: 
  - 轻度:
  - 中度:
  - 重度:
- 放疗:
- 妊娠:
- 萎缩性:
- 宫内避孕器:
- 其他:

病原体: 滴虫感染:  念珠菌感染:  细菌感染:

提示 HPV 感染:  疱疹病毒感染:

鳞状上皮细胞分析:

非典型鳞状细胞:

- 倾向上皮内瘤变:
- 倾向良性反应性改变:
- 不能明确意义(ASC-US):
- 不排除高度病变(ASC-H):

上皮内低度病变:  鳞癌:

上皮内高度病变:

- CIN2:
- CIN3:

腺上皮细胞分析:

非典型腺细胞:

- 宫内膜:
- 来源不明:

非典型腺细胞(宫颈管):

- 倾向原位腺癌:
- 不能明确意义:
- 倾向良性反应性改变:

腺癌:

- 宫颈管:
- 宫内膜:
- 其它:

炎细胞:

- 轻度:
- 中度:
- 重度:

可疑腺癌:

诊断意见: 未见上皮内病变或恶性细胞 (NILM)。

建议:

报告医师: 张荣生

地址: 大同市魏都大道 79 号, 本报告医师签字后有效  
咨询: 0352-2830587 4006-122-995

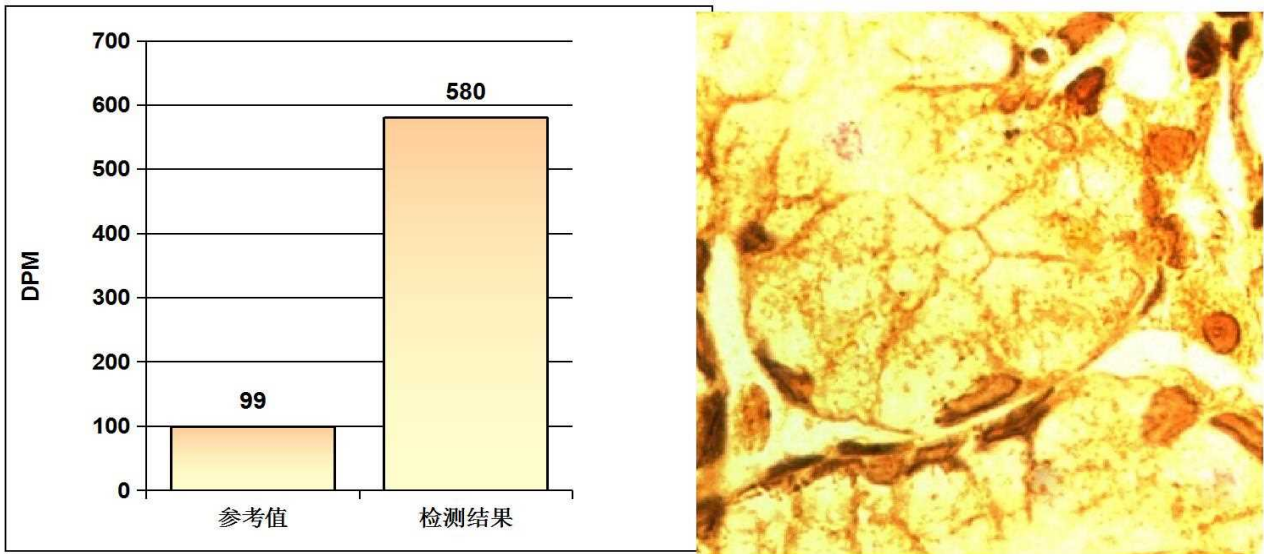
妇科细胞学是筛查项目, 出于技术原因, 可能会有假阴性结果, 本检测仅对来样负责, 如果对结果有疑义, 请在收到报告 7 天内与我们联系。

# 大同瑞慈康复医院

## <sup>14</sup>C呼气试验检验报告

姓名	牛晓叶	年龄	39	性别	女
住院号	0	日期	2023/11/1 10:25:02	电话	0
送检医生	曹居杰	样品编号	7582	编号	2309150966

### <sup>14</sup>C呼气试验



### 阳性参考值 (Disintegrations Per Minute(DPM)):

DPM值:	dpm > 2499	阳性++++
	1499 < dpm ≤ 2499	阳性+++
	499 < dpm ≤ 1499	阳性++
	149 < dpm ≤ 499	阳性+
	dpm ≤ 99	阴性
	99 < dpm ≤ 149	不确定

检测结果: **dpm= 580**      **阳性++**

医生建议: 请接受正规的根除幽门螺杆菌(HP)的治疗, 并在治疗结束后一个月内复查; 注意保持健康及规律饮食!

温馨提示: 您本次检测的结果为阳性

检测医生: \_\_\_\_\_ 曹居杰

## 双源 CT 诊断图文报告

流水号: 2309150966

影像号: CT20231101112

姓名: 牛晓叶

年龄: 39 岁

性别: 女

检查设备: 西门子量子双源 CT

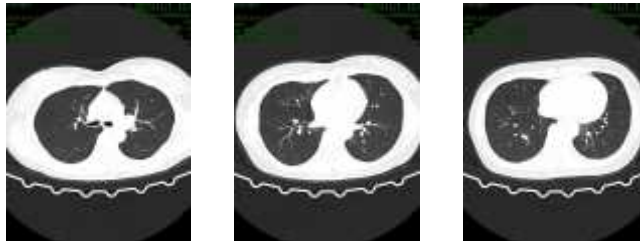
体检号: 449103

申请医院: 本院

体检科室: 体检科

检查部位: CT 检查

经典图像:



影像所见:

胸廓对称, 骨性肋骨完整, 胸壁软组织结构良好, 两肺支气管血管纹理走行分布良好, 支气管束结构清晰, 双肺通气良好。肺门结构未见异常。纵隔无偏移, 段以上支气管通畅。心影及大血管形态结构正常, 纵隔内未见肿大淋巴结。胸膜未见异常。

影像诊断:

胸部未见明显异常

报告医师: 剧艳军

检查日期: 2023-11-01

审核医师: 剧艳军

报告日期: 2023-11-01

## 超声诊断图文报告

流水号: 2309150966

影像号: 1437005

姓名: 牛晓叶

年龄: 39 岁

性别: 女

检查设备: Vivid E95

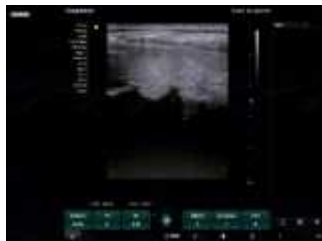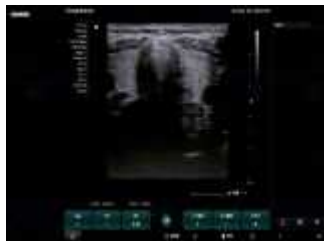体检号: 449103

申请医院: 本院

体检科室: 体检科

检查部位: 甲状腺彩超

经典图像:



影像所见:

甲状腺双侧叶形态正常, 包膜完整, 实质回声均匀, CDFI: 未见异常血流信号。  
双侧颈部未见明显肿大淋巴结。

影像诊断:

甲状腺双侧叶未见异常

报告医师: 侯爱兰

检查日期: 2023-11-01

审核医师: 侯爱兰

报告日期: 2023-11-01

## 超声诊断图文报告

流水号: 2309150966

影像号: 1437008

姓名: 牛晓叶

年龄: 39 岁

性别: 女

检查设备: Vivid E95

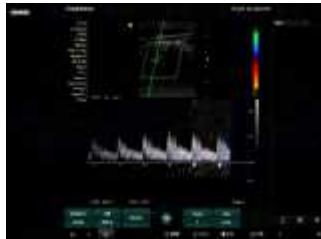
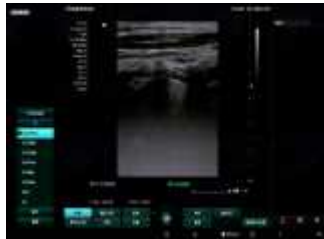体检号: 449103

申请医院: 本院

体检科室: 体检科

检查部位: 颈部血管彩超

经典图像:



影像所见:

右锁骨下动脉起始处、双侧颈总动脉、颈内、颈外动脉起始段内中膜不增厚, 内壁欠光滑, 管壁未见明确强回声斑。CDFI: 血流充盈好。PW: 频谱形态正常。

双侧椎动脉走行正常, 椎动脉内径正常, 管壁不厚, 管腔内为无回声, CDFI: 血流充盈好。PW: 频谱正常。

影像诊断:

双侧颈动脉、椎动脉未见明显异常

报告医师: 侯爱兰

检查日期: 2023-11-01

审核医师: 侯爱兰

报告日期: 2023-11-01

## 超声诊断图文报告

流水号: 2309150966

影像号: 1437024

姓名: 牛晓叶

年龄: 39 岁

性别: 女

检查设备: Vivid E95

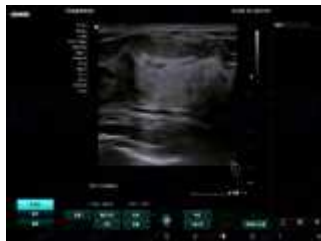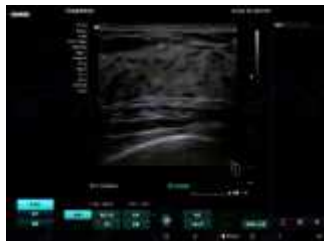体检号: 449103

申请医院: 本院

体检科室: 体检科

检查部位: 乳腺彩超

经典图像:



影像所见:

双侧乳腺腺体层次清晰, 右乳腺体厚 1.4cm, 左乳腺体厚 1.5cm, 乳导管未见扩张, 未见明显占位性病变, CDFI: 未见异常血流信号。

双侧腋下未见明显肿大淋巴结。

影像诊断:

双侧乳腺未见明显异常

报告医师: 侯爱兰

检查日期: 2023-11-01

审核医师: 侯爱兰

报告日期: 2023-11-01

## 超声诊断图文报告

流水号: 2309150966

影像号: 1437030

姓名: 牛晓叶

年龄: 39 岁

性别: 女

检查设备: Vivid E95

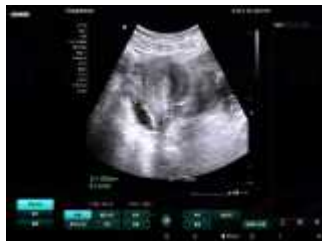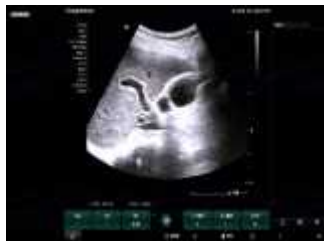体检号: 449103

申请医院: 本院

体检科室: 体检科

检查部位: 全腹彩超

经典图像:



影像所见:

肝脏大小形态正常, 包膜光滑完整, 实质回声均匀, 肝内管道系统走行清晰, 门静脉及肝内胆管不扩张。

胆囊大小形态正常, 壁不厚、光滑, 囊内透声好, 肝外胆管不扩张。

胰腺大小形态正常, 实质回声均匀, 主胰管不扩张。

脾脏大小形态正常, 实质回声均匀, 脾门静脉不宽。

双肾大小形态正常, 皮髓质分界清晰, 集合系统未见分离, 双侧输尿管未见扩张。

膀胱充盈佳, 未见明显异常。

前位子宫, 大小约 5.9\*5.4\*4.9cm, 肌壁回声均匀, 内膜线清晰, 厚 0.7cm, 宫颈厚约 2.0cm, 双侧附件区未见异常。

子宫后方探及液性暗区, 范围约 2.9\*1.2cm。

影像诊断:

盆腔积液

报告医师: 侯爱兰

检查日期: 2023-11-01

审核医师: 侯爱兰

报告日期: 2023-11-01



大同市医学影像研究中心

注: 本报告仅供临床医生参考!

地址: 大同市魏都大道 79 号。若有疑问, 请致电: 0352---2830580