



2309150961

大同瑞慈健康体检

报 告 册

体检编号	449098	工号	448
姓名	靳大海		
性别	男	年龄	44岁
单位	云冈区税务局		
部门	云冈区税务局		
联系电话	13068098222		
体检日期	2023-11-19		

尊敬的靳大海先生您好！

首先,瑞慈健康体检全体员工欢迎您的光临,并对您的信任表示衷心的感谢！

您于 2023-11-19 (体检编号: 449098) 完成健康检查,本机构的各科医生已根据您的体检项目及结果,汇总成此份健康体检报告,并经总检医生审核。据此提出对您健康状况的综合分析及建议。

瑞慈健康体检倡导“大健康、大康复”,提出“健康是第一财富 (Rich)”的人文理念。希望您仔细阅读并妥善地保管此份健康体检报告,并认真关注报告中的提示与建议,若您对报告内容有任何疑问,可直接与瑞慈健康体检客服部联系,进一步咨询。

健康体检咨询电话: **0352-2824444**

客户服务咨询电话: **0352-2830597**
400-6112995

瑞慈健康体检报告由下列内容组成:

第一部分:主检报告

第二部分:分科分项结果

第三部分:检验报告

第四部分:附表

主检报告

检查综述

- 1、【血脂四项】 甘油三脂(TG)偏低(0.63 mmol/L)
- 2、【尿液分析+尿沉渣】 粘液丝偏高(1 /HP)
- 3、【心电图】 1.窦性心动过缓 2.ST-T改变结合临床
- 4、【C14检测幽门螺杆菌】 阳性++
- 5、【甲状腺彩超】 1.甲状腺右侧叶结节 TI-RADS 3级 2.甲状腺双侧叶实质回声欠均
- 6、【颈部血管彩超】 右侧颈总动脉膨大处内中膜局限性增厚
- 7、【全腹彩超】 胆囊多发息肉

医生建议

【甘油三脂(TG)偏低】：

- (1)可适当增加脂类食品的摄入。
- (2)也可见于甲亢、肾上腺皮质功能低下、肝功能障碍者，往内科咨询，进一步诊治。
- (3)高蛋白，高维生素饮食，适当增加奶、豆类制品、鱼类、新鲜水果和蔬菜。
- (4)适当增加户外活动和日光照射，避免过度劳累，保持良好睡眠。
- (5)定期复查，如检验结果异常，应在医师指导下治疗。

【粘液丝偏高】：

- (1)尿常规中粘液丝是由尿路中细胞分泌出来的，在有尿路感染时分泌会明显增多，且伴有炎症细胞的出现。
- (2)粘液丝偏高，可分为生理性偏高和病理性偏高两种，生理性偏高一般是由于喝水较少导致的尿液浓缩，一般在喝水后就能达到稀释的效果。
- (3)病理性的粘液丝偏高是由于泌尿系炎症或者是前列腺炎导致的，需要注意观察，多喝水，同时有白细胞等炎症细胞增多时，应及时服用抗感染药物治疗。如果仅有粘液丝的增多而没有白细胞等炎症细胞增多时，尿路有炎症的可能性不大。
- (4)建议平时饮食注意清淡，多喝水，少吃油腻和辛辣的食物，要注意个人清洁卫生，勤洗阴部，注意休息。

【窦性心动过缓】：

- (1)可见于正常人、体力劳动者、运动员，无症状者一般不需治疗，可定期随访，跟踪观察。
- (2)如果有症状（胸闷、黑矇、晕厥等）请做动态心电图等相关检查，在医生指导下服用提升心率的药物如：心宝、红参等。如果每分钟心率低于45次伴有晕厥、胸闷等症状时，需安装心脏起搏器。请前往心内科进一步治疗，长期随访。

【ST-T改变】：

- (1)ST-T改变主要是反映心肌缺血现象，具有ST段抬高和下移两种表现，多见于慢性冠状动脉供血不足、心绞痛、心肌炎、心肌劳损等，但有时也见于神经植物功能紊乱、精神紧张、电解质紊乱、内分泌疾病等。
- (2)临床上把心肌缺血疾病的ST-T改变称为特异性ST-T改变，把超出正常范围而又不具备特异性ST-T改变归结为非特异性ST-T改变。建议定期复查、动态观察，并心内科结合临床考虑，必要时心脏彩超、冠脉CTA检查。

【甲状腺双侧叶实质回声欠均】：

(1) 建议内分泌科诊断治疗。

【甲状腺右侧叶结节】：

- (1) 甲状腺结节是一种常见的甲状腺疾病，很多甲状腺疾病可表现为结节，如可由甲状腺退行性变、炎症、自身免疫性及新生物等多种病变所致。甲状腺结节在各个年龄段的男女人群中均可见到，但中年女性中较多。
- (2) 甲状腺结节分良性和恶性两大类，良性的占绝大多数，恶性者不足 1%，判断甲状腺结节的良恶主要依靠病史、体格检查、放射性核素扫描、穿刺细胞学检查。
- (3) 建议往外科就诊，进一步检查，明确诊断，结合临床诊治并定期复查。

【右侧颈总动脉膨大处内中膜局限性增厚】：

- (1) 颈动脉内中膜增厚是一个超声诊断，它属于血管性疾病（动脉硬化）的早期表现，提示长期发展下去动脉硬化会形成斑块和狭窄闭塞病变。
- (2) 建议改变饮食结构，适量增加运动量，减缓动脉硬化发展的速度。如果有血脂高、胆固醇高、高血压、高血糖，就要进行相应的控制和预防，通过药物的干预，避免从内中膜增厚发展成斑块，进一步形成血管狭窄和闭塞的病变。

【胆囊多发息肉】：

- (1) 胆囊息肉其实指胆囊息肉样变，分为良性疾病和潜在恶性疾病两大类。良性以胆固醇息肉、炎性息肉为常见，潜在恶性疾病中最常见的是腺瘤。
- (2) 形成胆囊息肉的原因比较多，主要有：1. 体内胆固醇代谢异常造成胆囊粘膜有胆固醇结晶沉淀。2. 反复发作的慢性胆囊炎。3. 胆结石长期存在的慢性刺激。4. 生活不规律、不吃早餐、长期酗酒、吸烟等。
- (3) 建议每三个月定期复查。若出现右上腹不适等症状，及时到肝胆科诊治，超过 1cm 的息肉，考虑手术治疗。

【呼气试验检验报告阳性】：

- (1) 提示幽门螺旋杆菌（HP）感染。幽门螺旋杆菌是慢性活动性胃炎的病原菌，是消化道溃疡和胃癌等疾病的重要致病因子。
- (2) 没有临床症状者（如中上腹不适、饱胀、反酸、恶心等），可暂不进行抗 HP 治疗。如果是 HP 感染的消化性溃疡、慢性胃炎、早期胃癌切除后和需要长期服用非甾体类抗炎药物（如阿司匹林）者，应在专科医生指导下进行抗 HP 治疗。
- (3) 建议您先进行胃镜检查，或往消化内科咨询，再决定是否进行根除治疗。

汇总医生： 丁昊炜

主检日期： 2023-11-20

主检医生：

分科结果

身高、体重、血压

项目名称	检查结果	项目名称	检查结果
身高	171cm	体重	58kg
血压	114/75mmHg		

***小结：**

未见异常

操作员：赵婉如

检查日期：2023-11-19

检查医生：名燕凌

内科

项目名称	检查结果	项目名称	检查结果
心率	64 次/min	心律	齐
心脏杂音	无	心界	正常
肺部	正常	呼吸音	呼吸音清
啰音	未闻及	叩诊	叩诊呈清音
腹部触诊	腹部平软	发育	正常
肝胆	肋下未触及	脾脏	肋下未触及
双肾	无叩击痛	肠鸣音	正常
营养	良好	神经系统	正常
生理反射	生理反射存在	病理反射	病理反射未引出
颅神经	正常	运动功能	正常
深浅感觉	正常	其它	无异常发现
既往史	无		

***小结：**

未见异常

操作员：名燕凌

检查日期：2023-11-19

检查医生：名燕凌

外科（男）

项目名称	检查结果	项目名称	检查结果
皮肤	正常	甲状腺	无肿大
脊椎	无畸形	浅表淋巴结	无肿大
肛门	拒检	前列腺	未检
泌尿外生殖器	正常	四肢关节	未见异常
腹股沟	未见异常	足背动脉	正常
紫绀	无	色素沉着	无
脱毛	无	脱色	无
浮肿	无	皮下结节	无
头颅	正常	颈部	正常
乳腺	正常	脊柱	正常
直肠	未检	皮肤黄疸	无
四肢	活动正常	其他	无

***小结：**

未见异常

操作员：谷岱清

检查日期：2023-11-19

检查医生：谷岱清

检验报告

尿液分析+尿沉渣

项目名称	检查结果	单位	参考值	提示
白细胞尿	13	个/ul	0--13	
上皮细胞(EC)	0	/HP	0--28	
管型(CAST)	0	个/ul	0--1	
霉菌(尿)	0	/HP	0--0	
结晶	0	/HP	0--10	
透明度(CLA)	清亮			
胆红素(BIL)	-		阴性	
隐血(ERY)	-		阴性	
小圆上皮细胞(SRC)	0	个/ul	0--0	
维生素C	-		阴性	
异常红细胞	0	个/ul	0--3	
红细胞(正常)	0	个/ul	0--6	
鳞状上皮细胞	0	个/ul	0--0	
粘液丝	1	个/ul	0--0	↑
颜色(Colour)	淡黄色			
尿葡萄糖(GLU)	-		阴性	
酮体(KET)	-		阴性	
比重(SG)	1.020		1.003--1.030	
酸碱度(PH)	6.0		4.5--8.0	
尿蛋白质(PRO)	-		阴性	
尿胆原(URO)	-		阴性	
亚硝酸盐(NIT)	-		阴性	
红细胞(尿)(RBC)	0	个/ul	0--6	
尿白细胞(LEU)	-		阴性	

*小结:

粘液丝偏高(1 /HP)

操作员：王小雪 检查日期:2023-11-19 检查医生:陈建国

血常规（五分类）

项目名称	检查结果	单位	参考值	提示
白细胞(WBC)	7.50	10 ⁹ /L	3.5--9.5	
淋巴细胞绝对值(LY#)	2.39	10 ⁹ /L	1.1--3.2	
淋巴细胞百分比(LY%)	31.9	%	20--50	
中性粒细胞绝对值(GR#)	4.60	10 ⁹ /L	1.8--6.3	
中性粒细胞百分比(GR%)	61.4	%	40--75	
嗜碱性粒细胞绝对值(BA#)	0.01	10 ⁹ /L	0--0.06	
嗜碱性粒细胞百分比(BA%)	0.1	%	0--1.0	
嗜酸性粒细胞绝对值(EO#)	0.11	10 ⁹ /L	0.02--0.52	
嗜酸性粒细胞百分比(EO%)	1.4	%	0.4--8.0	
血小板(PLT)	195	10 ⁹ /L	125--350	
血小板分布宽度(PDW)	16.2	%	15--17	
平均血小板体积(MPV)	9.6	fl	6.0--14.0	
血小板压积(PCT)	0.186	%	0.11--0.28	
红细胞(RBC)	4.80	10 ¹² /L	4.3--5.8	
血红蛋白	157	g/L	130--175	
红细胞压积(HCT)	46.7	%	40--50	
红细胞平均体积(MCV)	97.3	fl	82--100	
平均血红蛋白含量(MCH)	32.8	pg	27--34	
平均血红蛋白浓度(MCHC)	337	g/L	316--354	
单核细胞绝对值(MO#)	0.39	10 ⁹ /L	0.1--0.60	
单核细胞百分比(MO%)	5.2	%	3--10	
红细胞分布宽度标准差	45.7	fl	35--56	

(RDW-SD)				
红细胞分布宽度变异系数 (RDW-CV)	12.3	%	10.6--16.6	
大血小板比率	22.9	%	11--45	
大血小板数目	45	10 ⁹ /L	30--90	
未成熟粒细胞数目	0.01	10 ⁹ /L	0--999	
未成熟粒细胞百分比	0.1	%	0--100	
有核红细胞数目	0.000	10 ⁹ /L	0--9999	
有核红细胞百分比	0.00	/100WBC	0--9999	

***小结:**

未见异常

操作员：祁佳佳 检查日期:2023-11-19 检查医生:陈建国

肾功三项

项目名称	检查结果	单位	参考值	提示
肌酐(CREA)	57.00	umol/L	57--97	
尿酸(UA)	263.00	umol/L	200--420	
尿素测定 (Urea)	5.90	mmol/L	3.1--8.0	

***小结:**

未见异常

操作员：刘慧芳 检查日期:2023-11-19 检查医生:陈建国

空腹血糖

项目名称	检查结果	单位	参考值	提示
葡萄糖(GLU)	4.92	mmol/L	3.89--6.1	

***小结:**

未见异常

操作员：刘慧芳 检查日期:2023-11-19 检查医生:陈建国

同型半胱氨酸

项目名称	检查结果	单位	参考值	提示
同型半胱氨酸	11.92	umol/L	0--15	

***小结：**

未见异常

操作员：刘慧芳 检查日期：2023-11-19

检查医生：陈建国

血脂四项

项目名称	检查结果	单位	参考值	提示
动脉硬化指数	2.01		1.31--3.19	
总胆固醇(CHOL)	4.04	mmol/L	2.59--5.2	
甘油三脂(TG)	0.63	mmol/L	0.7--1.7	↓
低密度脂蛋白(LDL)	2.37	mmol/L	0--4.13	
高密度脂蛋白(HDL)	1.18	mmol/L	0.77--1.55	

***小结：**

甘油三脂(TG)偏低(0.63 mmol/L)

操作员：刘慧芳 检查日期：2023-11-19

检查医生：陈建国

肝功能三项

项目名称	检查结果	单位	参考值	提示
γ-谷氨酰转肽酶(GGT)	20.0	U/L	10--60	
丙氨酸氨基转移酶(ALT)	23.00	U/L	9--50	
门冬氨酸氨基转移酶(AST)	19.00	U/L	15--40	
谷草比谷丙	0.83		0.4--2.5	

***小结：**

未见异常

操作员：刘慧芳 检查日期：2023-11-19

检查医生：陈建国

大同瑞慈康复医院 12导联心电图报告

靳大海 男 44岁 体检号:449098

病床号:

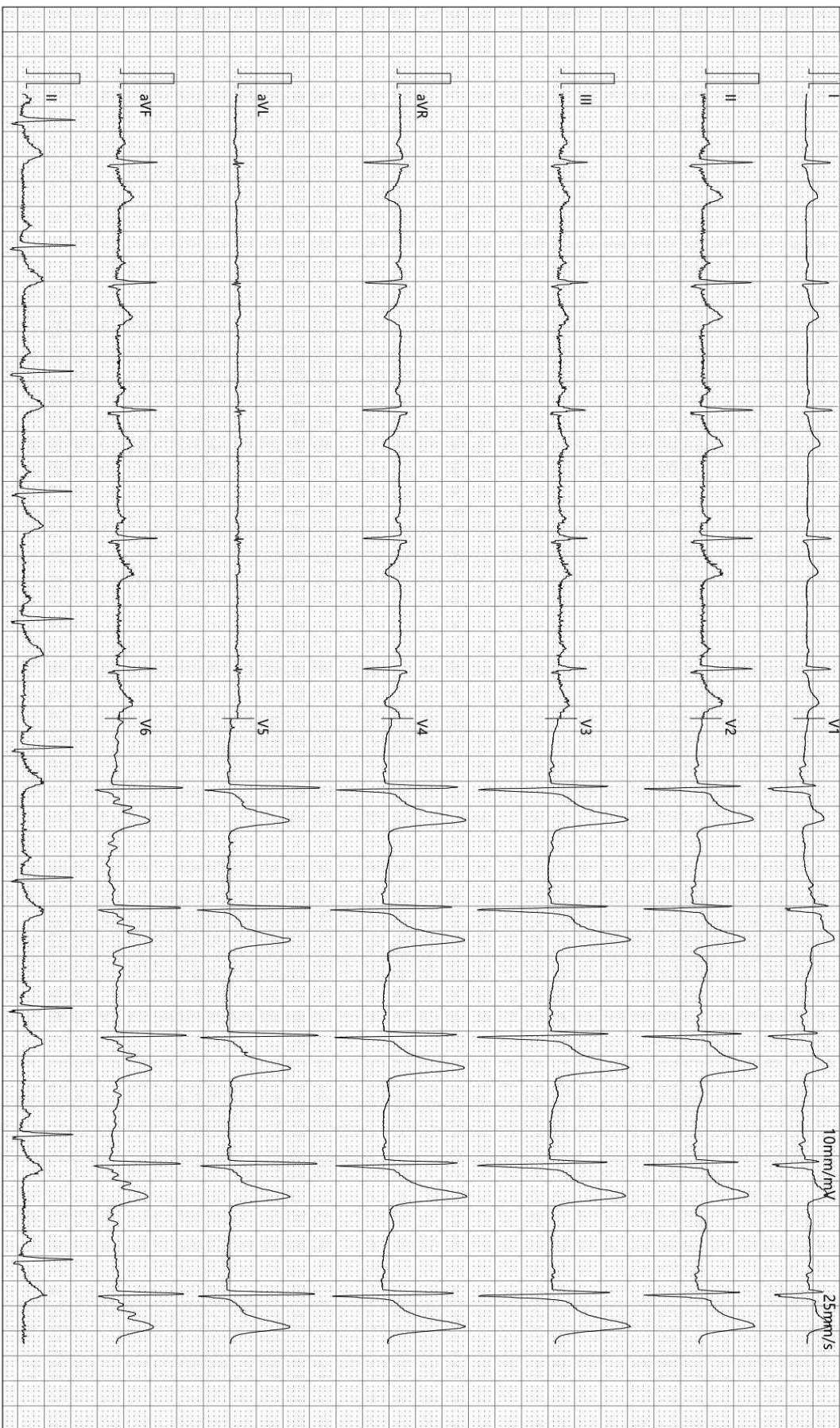
诊断结果:

- 1.窦性心动过缓
- 2.ST-T改变结合临床

诊断医生:

张之生

HR : 59 ↓ bpm [60 ~ 100bpm]
 P : 122 ↑ ms [0 ~ 110ms]
 PR : 190ms [120 ~ 200ms]
 QRS : 100ms [60 ~ 100ms]
 QT/QTc : 410/406ms [320 ~ 440/0 ~ 450ms]
 P/QRS/T : 73/59/56deg. [0 ~ 75/-30 ~ 90/0 ~ 75deg]
 RV5/SV1 : 1.659/0.633mV [0.0 ~ 2.5/0.0 ~ 2.0mV]



检查时间:2023-11-19 09:27:14

诊断时间:2023-11-19 09:31:04

SEMIP V1 90

仅供临床参考

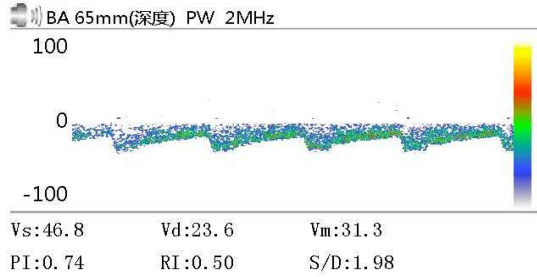
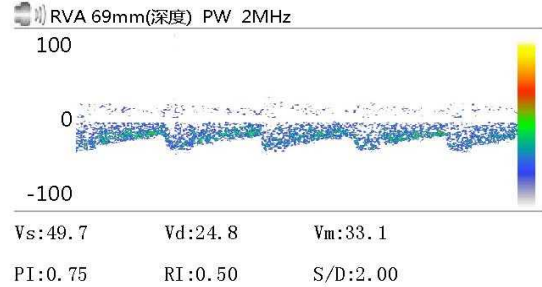
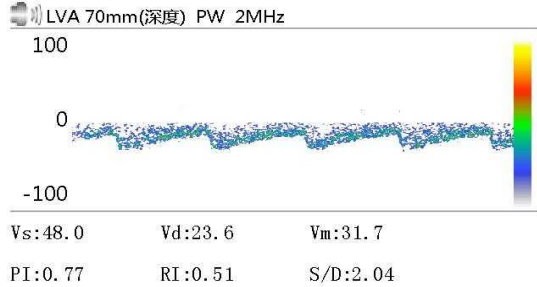
Text



大同瑞慈健康体检

颅内多普勒血流图 (TCD) 检查报告单

姓名: 靳大海 性别: 男 年龄: 44 岁 检查号: 2309150961
 申请科室: 体检科 申请医师: 李菊蓉 检查类型: 颅内血管 床号:



Vs: Vd: Vm:
 PI: RI: S/D:

Vs: Vd: Vm:
 PI: RI: S/D:

Vs: Vd: Vm:
 PI: RI: S/D:

医生意见

结论: 椎-基底动脉脑血管超声未见异常。

李菊蓉

检查日期: 2023-11-19

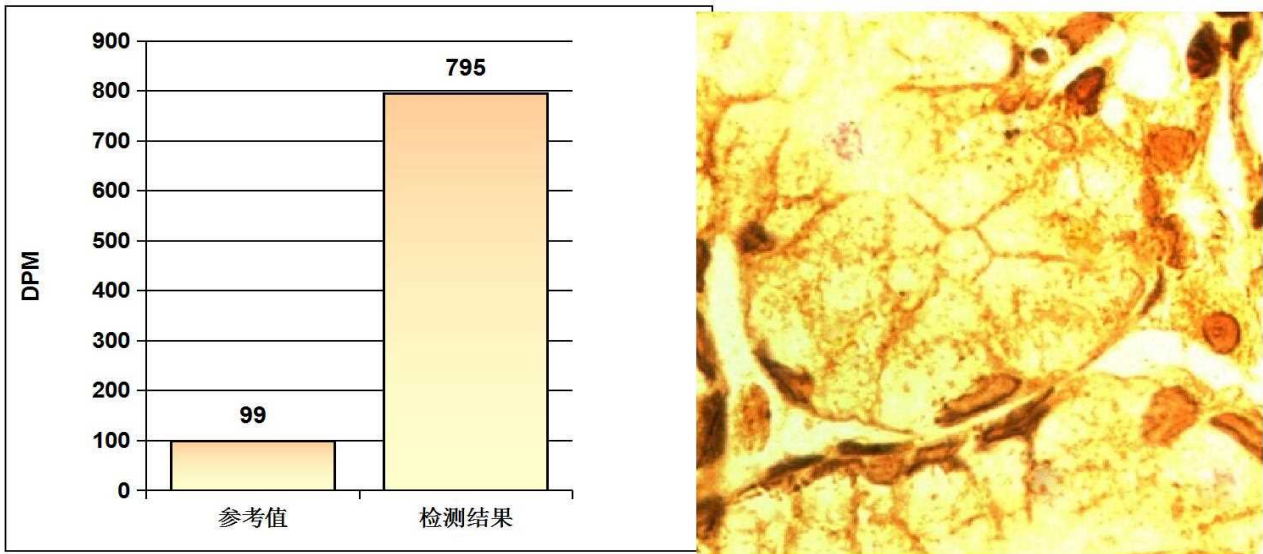
本报告单仅提供临床参考

大同瑞慈康复医院

¹⁴C呼气试验检验报告

姓名	靳大海	年龄	44	性别	男
住院号	0	日期	2023/11/19 9:38:27	电话	0
送检医生	曹居杰	样品编号	7963	编号	2309150961

¹⁴C呼气试验



阳性参考值 (Disintegrations Per Minute(DPM)):

DPM值:	dpm > 2499	阳性++++
	1499 < dpm ≤ 2499	阳性+++
	499 < dpm ≤ 1499	阳性++
	149 < dpm ≤ 499	阳性+
	dpm ≤ 99	阴性
	99 < dpm ≤ 149	不确定

检测结果: **dpm= 795** **阳性++**

医生建议: 请接受正规的根除幽门螺杆菌(HP)的治疗, 并在治疗结束后一个月内复查; 注意保持健康及规律饮食!

温馨提示: 您本次检测的结果为阳性

检测医生: _____ 曹居杰

双源 CT 诊断图文报告

流水号: 2309150961

影像号: CT20231118149

姓名: 靳大海

年龄: 44 岁

性别: 男

检查设备: 西门子量子双源 CT

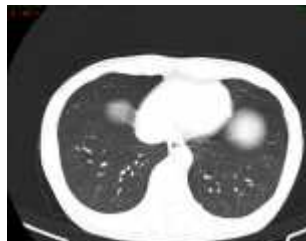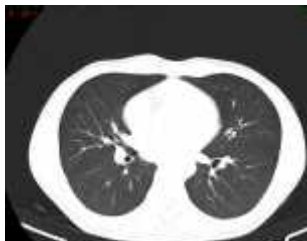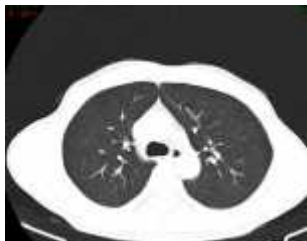体检号: 449098

申请医院: 本院

体检科室: 体检科

检查部位: CT 检查

经典图像:



影像所见:

胸廓对称, 骨性肋骨完整, 胸壁软组织结构良好, 两肺支气管血管纹理走行分布良好, 支气管束结构清晰, 双肺通气良好。肺门结构未见异常。纵隔无偏移, 段以上支气管通畅。心影及大血管形态结构正常, 纵隔内未见肿大淋巴结。胸膜未见异常。

影像诊断:

胸部未见明显异常

报告医师: 剧艳军

检查日期: 2023-11-19

审核医师: 剧艳军

报告日期: 2023-11-19

超声诊断图文报告

流水号: 2309150961

影像号: 1453786

姓名: 靳大海

年龄: 44 岁

性别: 男

检查设备: Vivid E95

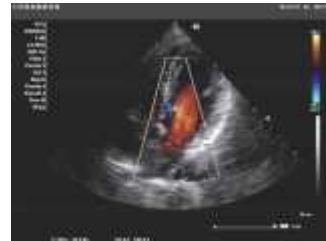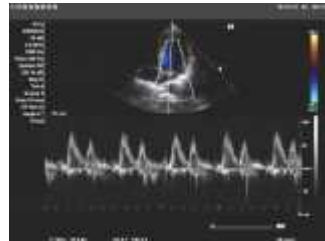
体检号: 449098

申请医院: 本院

体检科室: 体检科

检查部位: 心脏彩超

经典图像:



影像所见:

超声测量 (单位: mm)

升主动脉内径 25 (32±3mm)

左房内径 30 (35mm)

室间隔 10 (8-11mm)

左室内径 39 (47±4mm)

左室后壁 9 (8-11mm)

EF67% (50-80%)

右室内径 25 (36±4mm)

右房内径 28 (36±4mm)

FS36% (28-41%)

主肺动脉内径 20 (23±3mm)

升主动脉内径正常, 心脏各腔室大小正常, 室间隔厚度正常, 左室壁未见明显节段性运动异常, 各瓣膜及启闭功能未见明显异常, 舒张期二尖瓣口血流频谱 E/A>1, 心包腔未见积液。

影像诊断:

心脏结构及功能未见明显异常

报告医师: 郭丽霞

检查日期: 2023-11-19

审核医师:

报告日期: 2023-11-19

超声诊断图文报告

流水号: 2309150961

影像号: 1453793

姓名: 靳大海

年龄: 44 岁

性别: 男

检查设备: Vivid E95

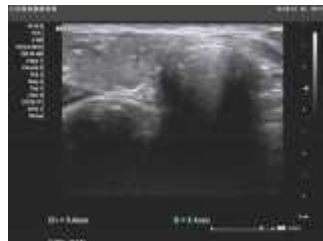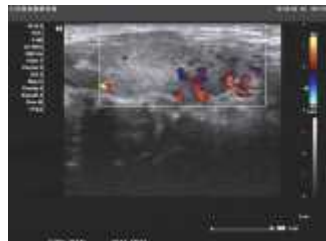体检号: 449098

申请医院: 本院

体检科室: 体检科

检查部位: 甲状腺彩超

经典图像:



影像所见:

甲状腺双侧叶形态正常, 包膜完整, 右侧叶实质内探及大小约 0.3*0.3cm 低回声结节, 形态规则, 边界清, 余实质回声欠均匀, CDFI: 未见异常血流信号。

双侧颈部未见明显肿大淋巴结。

影像诊断:

1. 甲状腺右侧叶结节 TI-RADS 3 级
2. 甲状腺双侧叶实质回声欠均

报告医师: 郭丽霞

检查日期: 2023-11-19

审核医师: 郭丽霞

报告日期: 2023-11-19

超声诊断图文报告

流水号: 2309150961

影像号: 1453791

姓名: 靳大海

年龄: 44 岁

性别: 男

检查设备: Vivid E95

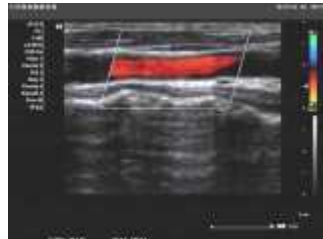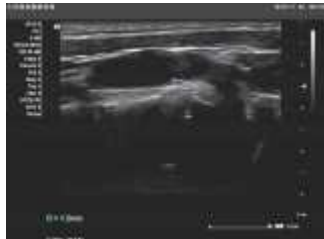体检号: 449098

申请医院: 本院

体检科室: 体检科

检查部位: 颈部血管彩超

经典图像:



影像所见:

右侧颈总动脉膨大处内中膜局限性增厚, 较厚处约 1.3mm, 右锁骨下动脉起始处、左侧颈总动脉、双侧颈内、颈外动脉起始段内中膜不增厚, 内壁欠光滑, 管壁未见明确强回声斑。CDFI: 血流充盈好。PW: 频谱形态正常。

双侧椎动脉走行正常, 椎动脉内径正常, 管壁不厚, 管腔内为无回声, CDFI: 血流充盈好。PW: 频谱正常。

影像诊断:

右侧颈总动脉膨大处内中膜局限性增厚

报告医师: 郭丽霞

检查日期: 2023-11-19

审核医师: 郭丽霞

报告日期: 2023-11-19

超声诊断图文报告

流水号: 2309150961

影像号: 1453795

姓名: 靳大海

年龄: 44 岁

性别: 男

检查设备: Vivid E95

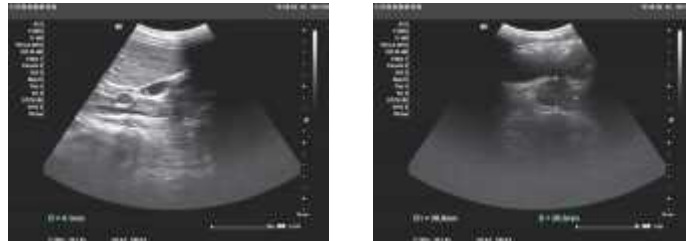
体检号: 449098

申请医院: 本院

体检科室: 体检科

检查部位: 全腹彩超

经典图像:



影像所见:

肝脏大小形态正常, 包膜光滑完整, 实质回声均匀, 肝内管道系统走行清晰, 门静脉及肝内胆管不扩张。

胆囊大小形态正常, 壁不厚、欠光滑, 囊壁探及多个高回声凸起, 大者直径约 0.4cm, 位置固定, 后无声影, 囊内透声好, 肝外胆管不扩张。

胰腺大小形态正常, 实质回声均匀, 主胰管不扩张。

脾脏大小形态正常, 实质回声均匀, 脾门静脉不宽。

双肾大小形态正常, 皮髓质分界清晰, 集合系统未见分离, 双侧输尿管未见扩张。

膀胱充盈尚可, 壁光滑, 内清晰。

前列腺形态正常, 大小约 3.7*2.6*2.5cm, 实质回声欠均匀。

影像诊断:

胆囊多发息肉

报告医师: 郭丽霞

检查日期: 2023-11-19

审核医师: 郭丽霞

报告日期: 2023-11-19