



2309150959

大同瑞慈健康体检

报 告 册

体检编号	449096	工号	446
姓名	刘晓莹		
性别	女	年龄	30岁
单位	云冈区税务局		
部门	云冈区税务局		
联系电话	13096593035		
体检日期	2023-11-18		

尊敬的刘晓莹女士您好！

首先,瑞慈健康体检全体员工欢迎您的光临,并对您的信任表示衷心的感谢！

您于 2023-11-18 (体检编号: 449096) 完成健康检查,本机构的各科医生已根据您的体检项目及结果,汇总成此份健康体检报告,并经总检医生审核。据此提出对您健康状况的综合分析及建议。

瑞慈健康体检倡导“大健康、大康复”,提出“健康是第一财富 (Rich)”的人文理念。希望您仔细阅读并妥善地保管此份健康体检报告,并认真关注报告中的提示与建议,若您对报告内容有任何疑问,可直接与瑞慈健康体检客服部联系,进一步咨询。

健康体检咨询电话: **0352-2824444**

客户服务咨询电话: **0352-2830597**
400-6112995

瑞慈健康体检报告由下列内容组成:

第一部分:主检报告

第二部分:分科分项结果

第三部分:检验报告

第四部分:附表

主检报告

检查综述

- 1、【血常规（五分类）】 血红蛋白偏高(153 g/L) 红细胞压积(HCT) 偏高(45.7 %)
- 2、【空腹血糖】 葡萄糖(GLU) 偏高(8.35 mmol/L)
- 3、【同型半胱氨酸】 同型半胱氨酸偏高(17.11 umol/L)
- 4、【血脂四项】 动脉硬化指数偏高(3.30) 总胆固醇(CHOL) 偏高(6.15 mmol/L) 甘油三脂(TG) 偏高(2.00 mmol/L)
- 5、【尿液分析+尿沉渣】 鳞状上皮细胞偏高(3 /HP) 粘液丝偏高(15 /HP) 尿葡萄糖(GLU) 3+
- 6、【CT检查】 呼吸性细支气管炎 两肺下叶间质改变 右肺下叶纤维钙化斑。
- 7、【C14检测幽门螺杆菌】 阳性++
- 8、【甲状腺彩超】 甲状腺双侧叶结节（左侧多发） TI-RADS III级 定期复查
- 9、【颈部血管彩超】 1.左侧颈总动脉膨大处内中膜局部增厚 2.右锁骨下动脉起始处粥样斑块形成

医生建议

【红细胞压积(HCT) 偏高】：

- (1) 供内科结合临床参考。
- (2) 如果明显升高，复查血常规。

【血红蛋白偏高】：

- (1) 由于各种原因引起血液中的红细胞和血红蛋白绝对值增多，多见于机体循环及组织缺氧，血液中促红细胞生成素水平升高，骨髓加速释放细胞有关。
- (2) 某些原因使血浆中的水分丢失，血液浓缩，使红细胞和血红蛋白相对增多，如连续剧烈呕吐，大面积烧伤，大量出汗等。
- (3) 如轻度升高，不需要治疗。如明显升高，建议到血液科咨询。

【葡萄糖(GLU) 偏高】：

- (1) 正常情况下，人体中糖的分解和合成代谢处于动态平衡，保持相对恒定。血清葡萄糖是指血液中的葡萄糖浓度，是诊断糖尿病最重要检查项目之一。
- (2) 空腹血糖偏高可分为生理性偏高（如餐后、高糖饮食、剧烈运动、情绪激动等均可引起一过性增高，经过休息后血糖值可以恢复正常）和病理性增高（如糖尿病、甲状腺功能亢进、库欣综合征等）。
- (3) 空腹血糖生理性增高经过调整饮食结构、避免剧烈活动、控制情绪等方式后可自行缓解，血糖值可以恢复正常。
- (4) 排除生理性增高因素经复查仍然增高者属于病理性增高，应及时到内分泌科复诊，明确血糖偏高的原因及所患疾病的种类。
- (5) 如果是首次检查发现血糖偏高，应及时到医院内分泌科进行详细的检查及正规的治疗。
- (6) 已确诊的糖尿病患者，如血糖仍较高则说明血糖控制不佳，应及时到医院内分泌科诊治，修正以往的治疗方案及改变一些不良的生活习惯。
- (7) 糖尿病的治疗强调早期治疗、长期治疗、综合治疗和措施个体化，综合防治包括糖尿病教育、饮食治疗、体育锻炼、药物治疗和血糖监测五个方面。

【同型半胱氨酸偏高】：

- (1) 血同型半胱氨酸是一种含硫氨基酸，为蛋氨酸和半胱氨酸代谢过程中产生的重要中间产物。正常情况下，血同型半胱氨酸在体内能被分解代谢，浓度维持在较低水平。但在日常生活中由于原发性原因和继发性原因会影响血同型半胱氨酸代谢导致在血液中升高。
- (2) 同型半胱氨酸偏高称之为高同型半胱氨酸血症，产生的原因和遗传、环境、营养因素有很大关系。高同型半胱氨酸血症目前认为是冠心病、高血压、脑血管疾病重要的危险因素。建议日常生活中清淡饮食，多吃新鲜蔬菜水果，补充维生素成分，心内科诊治。

【总胆固醇(CHOL)偏高】：

- (1) 总胆固醇是脂质的主要成分之一，其数量受年龄、家族、性别、饮食、遗传等多种因素影响。总胆固醇对人体生长发育以及新陈代谢有重要的作用，正常值是 2.59-5.20mmol/L。
- (2) 总胆固醇升高后，会增加类脂物质的堆积，会产生更多的血管斑块，进而增加心脑血管疾病的风险。大于 5.21-5.69mmol/L 是胆固醇的临界偏高，即使是一个完全健康的人，只要总胆固醇 > 7.2mmol/L 或低密度脂蛋白 > 4.9mmol/L，未来发生心脑血管的风险就明显增高，应该马上治疗。
- (3) 总胆固醇升高根据病因可分为两大类：一是原发性，是由于遗传因素缺陷所致，另一种是继发性，可引起其升高的疾病主要有糖尿病、高血压、甲减、肝肾疾病等。
- (4) 降低总胆固醇的治疗中，原发性偏高应积极应用降脂药，曾经选择他汀类药物，胆固醇任不能达标的，可联合用药（如依折麦布等）。
- (5) 如果总胆固醇偏高，且患者有糖尿病、高血压、甲减、肝肾疾病或者已经发生心脑血管疾病的人更应积极用药，控制降低疾病风险。
- (6) 戒烟，增强运动，采用低脂、低糖饮食，少食富含脂肪、胆固醇及饱和脂肪酸的食物，多进食蔬菜、水果、豆制品、粗粮、鱼和高纤维食品。
- (7) 必要时在医师指导下使用降脂药物治疗，并前往内分泌科复诊。

【动脉硬化指数偏高】：

- (1) 动脉硬化指数偏高，提示动脉硬化的风险性会更高，也就是心脑血管疾病的发病率会相对较高。建议控制血脂、血糖，少吃油腻食物，多吃蔬菜水果，加强锻炼，减轻体重。

【甘油三酯(TG)偏高】：

- (1) 甘油三酯是甘油和脂肪酸所构成的有机化合物，甘油三酯测定是脂类代谢的重要指标之一。
- (2) 甘油三酯增高与冠心病的发生有着重要的相关性，随年龄增大而有上升的趋势，其增高最常见于高脂和过量糖类饮食、肥胖等。
- (3) 甘油三酯主要功能是为机体提供能量，其正常值在 0.7-1.7mmol/L 之间，1.7-2.29mmol/L 为边缘增高，提示应该注意饮食和运动了。
- (4) 甘油三酯大于 2.3mmol/L，就称为高甘油三酯血症。甘油三酯增高虽然不会直接导致血管斑块的形成，但也会间接引起心脑血管疾病风险增加，同时，当甘油三酯大于 5.6mmol/L 时，还会增加急性胰腺炎的风险，所以降低甘油三酯的基础主要是控制饮食，饮食控制不佳可以选择药物治疗。
- (5) 生活方式的干预是控制甘油三酯水平升高的基础，包括减重，增加运动量，限制酒精摄入以及避免食用果糖和高碳水化合物食物。多食蔬菜水果，定期复查。
- (6) 明显增高者在医师的指导下使用降脂药物治疗，首选他汀和贝特类药物。

【鳞状上皮细胞偏高】：

- (1) 在生理情况下，机体正常的新陈代谢都会引起鳞状上皮细胞的脱离，这是一种正常的机体现象。如果长时间出现鳞状上皮细胞偏高的现象时，则有可能是尿路感染、泌尿系统结石等因素导致，应及时往泌尿外科进一步诊断治疗。

【粘液丝偏高】：

- (1) 尿常规中粘液丝是由尿路中细胞分泌出来的，在有尿路感染时分泌会明显增多，且伴有炎症细胞的出现。
- (2) 粘液丝偏高，可分为生理性偏高和病理性偏高两种，生理性偏高一般是由于喝水较少导致的尿液浓缩，一般在喝水后就能达到稀释的效果。

(3)病理性的粘液丝偏高是由于泌尿系炎症或者是前列腺炎导致的，需要注意观察，多喝水，同时有白细胞等炎症细胞增多时，应及时服用抗感染药物治疗。如果仅有粘液丝的增多而没有白细胞等炎症细胞增多时，尿路有炎症的可能性不大。

(4)建议平时饮食注意清淡，多喝水，少吃油腻和辛辣的食物，要注意个人清洁卫生，勤洗阴部，注意休息。

【尿葡萄糖 (GLU) 3+】：

(1)结合血糖、肾功能、肝功能结果分析，如有糖尿病者，提示血糖控制不理想，建议积极治疗原发病。常见于糖尿病，肾性糖尿，肝功能不全，甲亢等，请往内分泌科结合临床进一步检查、治疗。

(2)在个别情况下，如果肾糖阈是降低的，也会出现尿葡萄糖阳性，但此时血糖是正常的。

【两肺下叶间质改变】：

(1)建议呼吸内科诊断治疗。

【呼吸性细支气管炎】：

(1)建议呼吸内科诊断治疗。

【右肺下叶纤维钙化斑】：

(1)建议呼吸内科诊断治疗。

【甲状腺双侧叶结节】：

(1)甲状腺结节是一种常见的甲状腺疾病，很多甲状腺疾病可表现为结节，如可由甲状腺退行性变、炎症、自身免疫性及新生物等多种病变所致。甲状腺结节在各个年龄段的男女人群中均可见到，但中年女性中较多。

(2)甲状腺结节分良性和恶性两大类，良性的占绝大多数，恶性者不足1%，判断甲状腺结节的良恶主要依靠病史、体格检查、放射性核素扫描、穿刺细胞学检查。

(3)建议往外科就诊，进一步检查，明确诊断，结合临床诊治并定期复查。

【左侧颈总动脉膨大处内中膜局部增厚】：

(1)颈动脉内中膜增厚是一个超声诊断，它属于血管性疾病（动脉硬化）的早期表现，提示长期发展下去动脉硬化会形成斑块和狭窄闭塞病变。

(2)建议改变饮食结构，适量增加运动量，减缓动脉硬化发展的速度。如果有血脂高、胆固醇高、高血压、高血糖，就要进行相应的控制和预防，通过药物的干预，避免从内中膜增厚发展成斑块，进一步形成血管狭窄和闭塞的病变。

【右锁骨下动脉起始处粥样斑块形成】：

(1)颈动脉斑块是动脉硬化后，血管里面的垃圾沉淀在血管壁形成。斑块又分为硬斑和软斑两种。硬斑比较稳定，不容易脱落，软斑不稳定，容易破裂脱落，从而形成血管栓塞。

(2)建议：1. 减低胆固醇水平。2. 减低高血糖、高血压等高危因素，将血压、血糖控制在理想水平。3. 积极进行生活干预，控制饮食，改善饮食结构，适量增加运动，戒烟限酒。4. 必要时药物治疗。

【呼气试验检验报告阳性】：

(1)提示幽门螺旋杆菌（HP）感染。幽门螺旋杆菌是慢性活动性胃炎的病原菌，是消化道溃疡和胃癌等疾病的重要致病因子。

(2)没有临床症状者（如中上腹不适、饱胀、反酸、恶心等），可暂不进行抗HP治疗。如果是HP感染的消化性溃疡、慢性胃炎、早期胃癌切除后和需要长期服用非甾体类抗炎药物（如阿司匹林）者，应在专科医生指导下进行抗HP治疗。

(3)建议您先进行胃镜检查，或往消化内科咨询，再决定是否进行根除治疗。

汇总医生： 丁昊炜

主检日期： 2023-11-19

主检医生：

分科结果

身高、体重、血压

项目名称	检查结果	项目名称	检查结果
身高	168cm	体重	56kg
血压	114/65mmHg		

***小结：**

未见异常

操作员：张悦

检查日期：2023-11-19

检查医生：张彬艳

内科

项目名称	检查结果	项目名称	检查结果
心率	65次/min	心律	齐
心脏杂音	无	心界	正常
肺部	正常	呼吸音	呼吸音清
啰音	未闻及	叩诊	叩诊呈清音
腹部触诊	腹部平软	发育	正常
肝胆	肋下未触及	脾脏	肋下未触及
双肾	无叩击痛	肠鸣音	正常
营养	良好	神经系统	正常
生理反射	生理反射存在	病理反射	病理反射未引出
颅神经	正常	运动功能	正常
深浅感觉	正常	其它	无异常发现
既往史	无		

***小结：**

未见异常

操作员：杨淑兰

检查日期：2023-11-18

检查医生：杨淑兰

外科（女）

项目名称	检查结果	项目名称	检查结果
皮肤	正常	甲状腺	无肿大
浅表淋巴结	无肿大	肛门	拒检
泌尿外生殖器	正常	四肢关节	未见异常
腹股沟	未见异常	足背动脉	正常
紫绀	无	色素沉着	无
脱毛	无	脱色	无
浮肿	无	皮下结节	无
头颅	正常	颈部	正常
乳腺	正常	脊柱	正常
直肠	未检	皮肤黄疸	无
四肢	活动正常	其他	无

***小结：**

未见异常

操作员：谷岱清

检查日期：2023-11-18

检查医生：谷岱清

检验报告

尿液分析+尿沉渣

项目名称	检查结果	单位	参考值	提示
白细胞尿	3	个/ul	0--13	
上皮细胞(EC)	3	/HP	0--28	
管型(CAST)	0	个/ul	0--1	
霉菌(尿)	0	/HP	0--0	
结晶	0	/HP	0--10	
透明度(CLA)	清亮			
胆红素(BIL)	-		阴性	
隐血(ERY)	-		阴性	
小圆上皮细胞(SRC)	0	个/ul	0--0	
维生素C	-		阴性	
异常红细胞	0	个/ul	0--3	
红细胞(正常)	0	个/ul	0--6	
鳞状上皮细胞	3	个/ul	0--0	↑
粘液丝	15	个/ul	0--0	↑
颜色(Colour)	淡黄色			
尿葡萄糖(GLU)	3+		阴性	
酮体(KET)	-		阴性	
比重(SG)	1.020		1.003--1.030	
酸碱度(PH)	6.0		4.5--8.0	
尿蛋白质(PRO)	-		阴性	
尿胆原(URO)	-		阴性	
亚硝酸盐(NIT)	-		阴性	
红细胞(尿)(RBC)	0	个/ul	0--6	
尿白细胞(LEU)	-		阴性	

*小结:

鳞状上皮细胞偏高(3 /HP) 粘液丝偏高(15 /HP) 尿葡萄糖(GLU)3+

操作员：李佳敏 检查日期:2023-11-18 检查医生:陈建国

血常规（五分类）

项目名称	检查结果	单位	参考值	提示
白细胞(WBC)	6.58	10 ⁹ /L	3.5--9.5	
淋巴细胞绝对值(LY#)	2.92	10 ⁹ /L	1.1--3.2	
淋巴细胞百分比(LY%)	44.4	%	20--50	
中性粒细胞绝对值(GR#)	2.93	10 ⁹ /L	1.8--6.3	
中性粒细胞百分比(GR%)	44.5	%	40--75	
嗜碱性粒细胞绝对值(BA#)	0.04	10 ⁹ /L	0--0.06	
嗜碱性粒细胞百分比(BA%)	0.5	%	0--1.0	
嗜酸性粒细胞绝对值(EO#)	0.22	10 ⁹ /L	0.02--0.52	
嗜酸性粒细胞百分比(EO%)	3.4	%	0.4--8.0	
血小板(PLT)	272	10 ⁹ /L	125--350	
血小板分布宽度(PDW)	16.0	%	15--17	
平均血小板体积(MPV)	9.7	fl	6.0--14.0	
血小板压积(PCT)	0.265	%	0.11--0.28	
红细胞(RBC)	4.94	10 ¹² /L	3.8--5.1	
血红蛋白	153	g/L	115--150	↑
红细胞压积(HCT)	45.7	%	35--45	↑
红细胞平均体积(MCV)	92.6	fl	82--100	
平均血红蛋白含量(MCH)	31.0	pg	27--34	
平均血红蛋白浓度(MCHC)	335	g/L	316--354	
单核细胞绝对值(MO#)	0.47	10 ⁹ /L	0.1--0.60	
单核细胞百分比(MO%)	7.2	%	3--10	
红细胞分布宽度标准差	42.5	fl	35--56	

(RDW-SD)				
红细胞分布宽度变异系数 (RDW-CV)	12.1	%	10.6--16.6	
大血小板比率	23.3	%	11--45	
大血小板数目	63	10 ⁹ /L	30--90	
未成熟粒细胞数目	0.02	10 ⁹ /L	0--999	
未成熟粒细胞百分比	0.4	%	0--100	
有核红细胞数目	0.000	10 ⁹ /L	0--9999	
有核红细胞百分比	0.00	/100WBC	0--9999	

***小结:**

血红蛋白偏高(153 g/L) 红细胞压积(HCT)偏高(45.7 %)

操作员：余雅倩 检查日期:2023-11-18 检查医生:陈建国

肾功三项

项目名称	检查结果	单位	参考值	提示
肌酐(CREA)	51.00	umol/L	41--73	
尿酸(UA)	258.00	umol/L	140--340	
尿素测定 (Urea)	4.70	mmol/L	2.6--7.5	

***小结:**

未见异常

操作员：刘慧芳 检查日期:2023-11-18 检查医生:陈建国

空腹血糖

项目名称	检查结果	单位	参考值	提示
葡萄糖(GLU)	8.35	mmol/L	3.89--6.1	↑

***小结:**

葡萄糖(GLU)偏高(8.35 mmol/L)

操作员：刘慧芳 检查日期:2023-11-18 检查医生:陈建国

同型半胱氨酸

项目名称	检查结果	单位	参考值	提示
同型半胱氨酸	17.11	umol/L	0--15	↑

***小结：**

同型半胱氨酸偏高(17.11 umol/L)

操作员：刘慧芳 检查日期:2023-11-18

检查医生:陈建国

血脂四项

项目名称	检查结果	单位	参考值	提示
动脉硬化指数	3.30		1.31--3.19	↑
总胆固醇(CHOL)	6.15	mmol/L	2.59--5.2	↑
甘油三脂(TG)	2.00	mmol/L	0.7--1.7	↑
低密度脂蛋白(LDL)	4.03	mmol/L	0--4.13	
高密度脂蛋白(HDL)	1.22	mmol/L	0.77--1.55	

***小结：**

动脉硬化指数偏高(3.30) 总胆固醇(CHOL)偏高(6.15 mmol/L) 甘油三脂(TG)偏高(2.00 mmol/L)

操作员：刘慧芳 检查日期:2023-11-18

检查医生:陈建国

肝功能三项

项目名称	检查结果	单位	参考值	提示
γ-谷氨酰转肽酶(GGT)	30.0	U/L	7--45	
丙氨酸氨基转移酶(ALT)	17.00	U/L	7--40	
门冬氨酸氨基转移酶(AST)	15.00	U/L	13--35	
谷草比谷丙	0.88		0.4--2.5	

***小结：**

未见异常

操作员：刘慧芳 检查日期:2023-11-18

检查医生:陈建国

大同瑞慈康复医院 12导联心电图报告

刘晓莹 女 30岁 体检号:449096

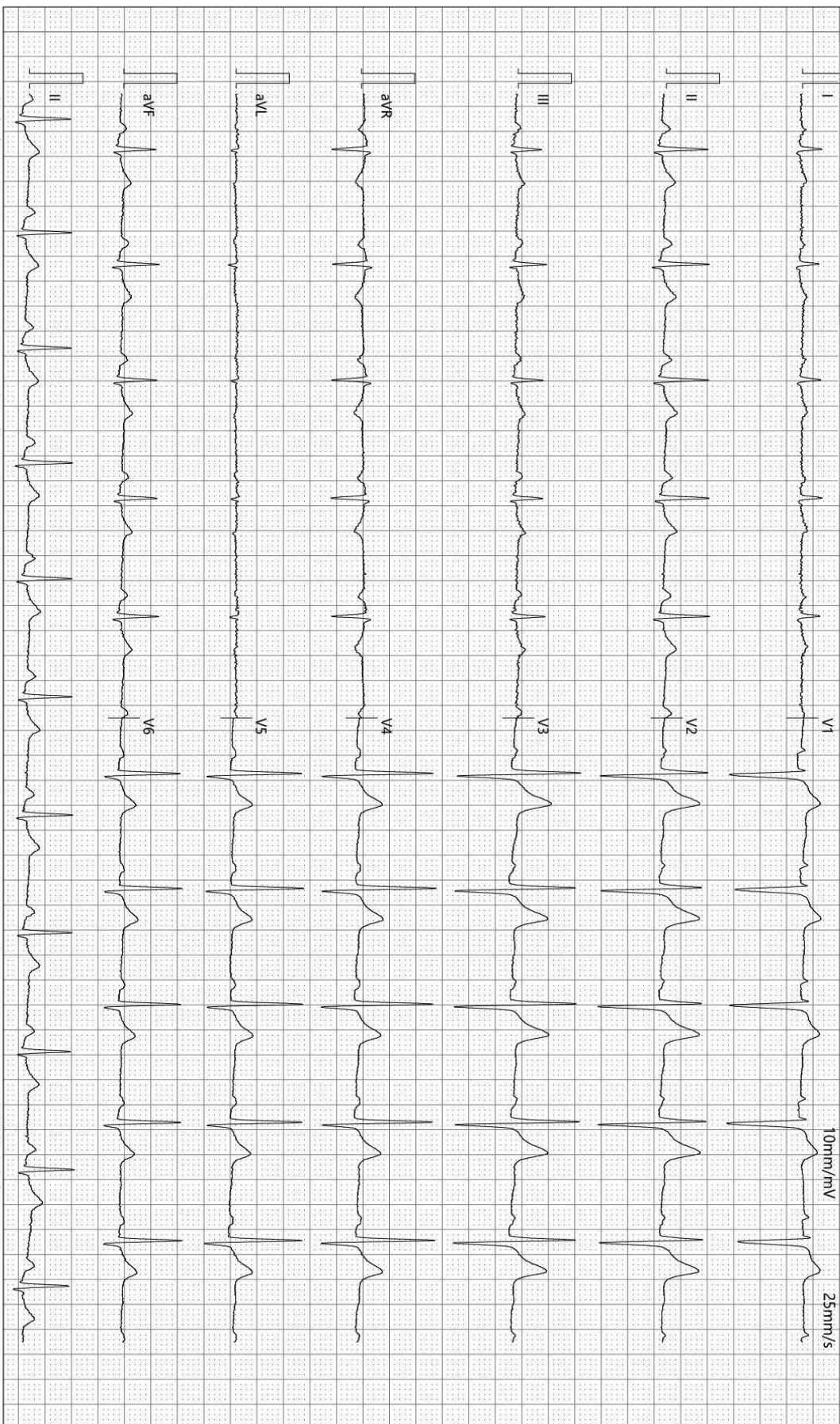
病床号:

诊断结果:

- 1.窦性心律
- 2.正常心电图

诊断医生:

HR : 64bpm [60~100bpm]
P : 120 f ms [0~110ms]
PR : 196ms [120~200ms]
QRS : 94ms [60~100ms]
QT/QTc : 365/376ms [320~440/0~460ms]
P/QRS/T : 67/64/67deg. [0~75/-30~90/0~75deg]
RV5/SV1 : 1.344/1.308mV [0.0~2.5/0.0~2.0mV]



检查时间:2023-11-18 08:24:00

诊断时间:2023-11-18 14:52:26

SEMIP V1 90

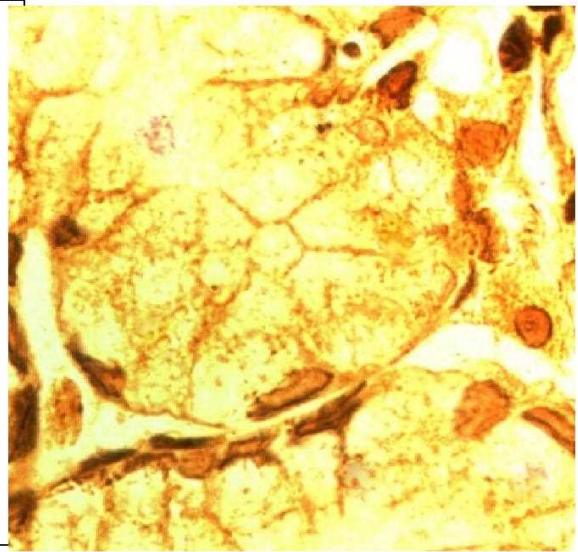
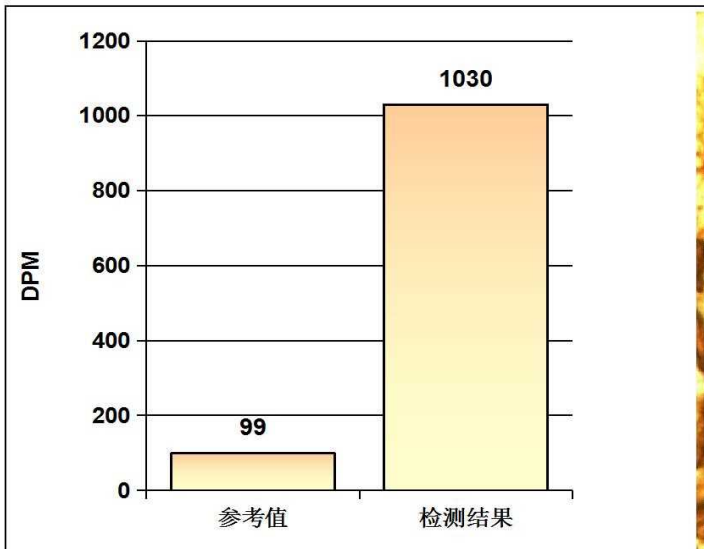
仅供临床参考

大同瑞慈康复医院

¹⁴C呼气试验检验报告

姓名	刘晓莹-T	年龄	30	性别	女
住院号	0	日期	2023/11/19 8:13:48	电话	0
送检医生	曹居杰	样品编号	7951	编号	2309150959

¹⁴C呼气试验



阳性参考值 (Disintegrations Per Minute(DPM)):

DPM值:	dpm > 2499	阳性++++
	1499 < dpm ≤ 2499	阳性+++
	499 < dpm ≤ 1499	阳性++
	149 < dpm ≤ 499	阳性+
	dpm ≤ 99	阴性
	99 < dpm ≤ 149	不确定

检测结果: **dpm= 1030** **阳性++**

医生建议: 请接受正规的根除幽门螺杆菌(HP)的治疗, 并在治疗结束后一个月内复查; 注意保持健康及规律饮食!

温馨提示: 您本次检测的结果为阳性

检测医生: _____ 曹居杰

双源 CT 诊断图文报告

流水号: 2309150959

影像号: CT20231118024

姓名: 刘晓莹

年龄: 30 岁

性别: 女

检查设备: 西门子量子双源 CT

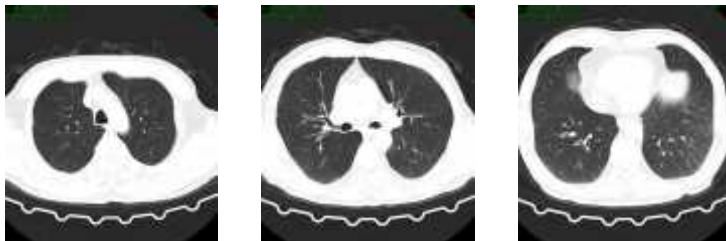
体检号: 449096

申请医院: 本院

体检科室: 体检科

检查部位: CT 检查

经典图像:



影像所见:

胸廓对称, 纵隔无偏移。双肺支气管血管纹理模糊, 增多, 小叶性结构增多, 模糊, 小叶性含气囊腔形成, 胸膜下间质密度增高, 网格结构形成。右肺下叶纤维斑状钙化灶, 段以上支气管通畅, 心影形态未见异常, 纵隔内气管隆突旁、肺门旁淋巴结部分钙化斑。两侧胸膜未见异常。

影像诊断:

呼吸性细支气管炎
两肺下叶间质改变
右肺下叶纤维钙化斑。

报告医师: 剧艳军

检查日期: 2023-11-18

审核医师: 剧艳军

报告日期: 2023-11-18

超声诊断图文报告

流水号: 2309150959

影像号: 1452373

姓名: 刘晓莹

年龄: 30 岁

性别: 女

检查设备: Vivid E95

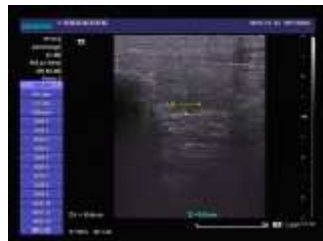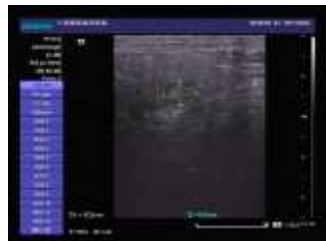体检号: 449096

申请医院: 本院

体检科室: 体检科

检查部位: 甲状腺彩超

经典图像:



影像所见:

甲状腺双侧叶形态正常, 包膜完整, 于双侧叶均可探及低回声结节, 右侧大小约 0.8*0.6cm, 左侧大者约 0.6*0.5cm, 均形态规则, 边界清, 余实质回声均匀, CDFI: 未见异常血流信号。

双侧颈部未见明显肿大淋巴结。

影像诊断:

甲状腺双侧叶结节 (左侧多发) TI-RADS III 级 定期复查

报告医师: 李菊蓉

检查日期: 2023-11-18

审核医师: 李菊蓉

报告日期: 2023-11-18

超声诊断图文报告

流水号: 2309150959

影像号: 1452377

姓名: 刘晓莹

年龄: 30 岁

性别: 女

检查设备: Vivid E95

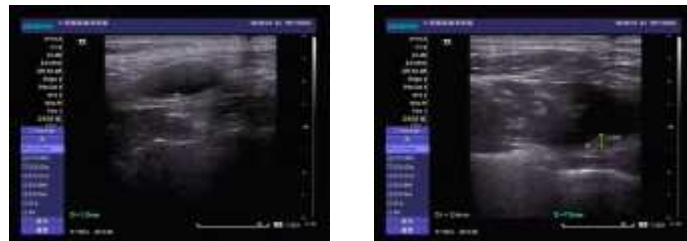
体检号: 449096

申请医院: 本院

体检科室: 体检科

检查部位: 颈部血管彩超

经典图像:



影像所见:

左侧颈总动脉膨大处内中膜局部增厚, 厚约 1.3mm, 右锁骨下动脉起始处探及混合回声斑, 大小约 2.4*7.0mm。右侧颈总动脉、双侧颈内、颈外动脉起始段内中膜不增厚, 内壁欠光滑, 管壁未见明确强回声斑。CDFI: 血流充盈好。PW: 频谱形态正常。

双侧椎动脉走行正常, 椎动脉内径正常, 管壁不厚, 管腔内为无回声, CDFI: 血流充盈好。PW: 频谱正常。

	内径 mm	流速 cm/s	RI
左侧椎动脉	3.4	42.1	0.71
右侧椎动脉	3.3	59.9	0.64

影像诊断:

- 1. 左侧颈总动脉膨大处内中膜局部增厚
- 2. 右锁骨下动脉起始处粥样斑块形成

报告医师: 李菊蓉

检查日期: 2023-11-18

审核医师: 李菊蓉

报告日期: 2023-11-18

超声诊断图文报告

流水号: 2309150959

影像号: 1452379

姓名: 刘晓莹

年龄: 30 岁

性别: 女

检查设备: Vivid E95

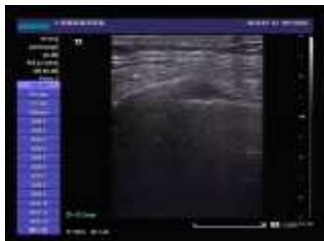体检号: 449096

申请医院: 本院

体检科室: 体检科

检查部位: 乳腺彩超

经典图像:



影像所见:

男性乳腺

双侧乳腺腺体层次清晰, 右乳腺体厚 0.2cm, 左乳腺体厚 0.2cm, 乳导管未见扩张, 未见明显占位性病变, CDFI: 未见异常血流信号。

双侧腋下未见明显肿大淋巴结。

影像诊断:

双侧乳腺未见明显异常

报告医师: 李菊蓉

检查日期: 2023-11-18

审核医师: 李菊蓉

报告日期: 2023-11-18

超声诊断图文报告

流水号: 2309150959

影像号: 1452381

姓名: 刘晓莹

年龄: 30 岁

性别: 女

检查设备: Vivid E95

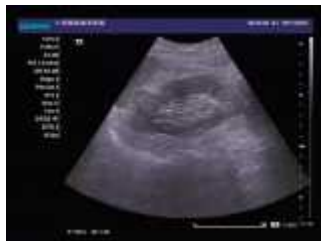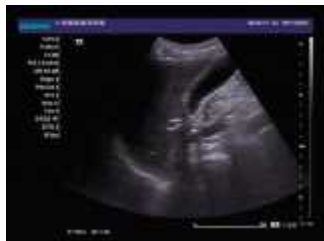体检号: 449096

申请医院: 本院

体检科室: 体检科

检查部位: 全腹彩超

经典图像:



影像所见:

肝脏大小形态正常, 包膜光滑完整, 实质回声均匀, 肝内管道系统走行清晰, 门静脉及肝内胆管不扩张。
胆囊大小形态正常, 壁不厚、光滑, 囊内透声好, 肝外胆管不扩张。
胰腺大小形态正常, 实质回声均匀, 主胰管不扩张。
脾脏大小形态正常, 实质回声均匀, 脾门静脉不宽。
双肾大小形态正常, 皮髓质分界清晰, 集合系统未见分离, 双侧输尿管未见扩张。

影像诊断:

肝、胆、脾、胰、双肾未见明显异常

报告医师: 李菊蓉

检查日期: 2023-11-18

审核医师: 李菊蓉

报告日期: 2023-11-18



大同市医学影像研究中心

注: 本报告仅供临床医生参考!

地址: 大同市魏都大道 79 号。若有疑问, 请致电: 0352---2830580