



2309150953

大同瑞慈健康体检

报 告 册

体检编号	449090	工号	440
姓名	赵春霞		
性别	女	年龄	47岁
单位	云冈区税务局		
部门	云冈区税务局		
联系电话	13934817142		
体检日期	2023-11-11		

尊敬的 赵春霞女士 您好！

首先，瑞慈健康体检全体员工欢迎您的光临，并对您的信任表示衷心的感谢！

您于 2023-11-11 （体检编号：449090）完成健康检查，本机构的各科医生已根据您的体检项目及结果，汇总成此份健康体检报告，并经总检医生审核。据此提出对您健康状况的综合分析及建议。

瑞慈健康体检倡导“大健康、大康复”，提出“健康是第一财富（Rich）”的人文理念。希望您仔细阅读并妥善地保管此份健康体检报告，并认真关注报告中的提示与建议，若您对报告内容有任何疑问，可直接与瑞慈健康体检客服部联系，进一步咨询。

健康体检咨询电话：**0352-2824444**

客户服务咨询电话：**0352-2830597**

400-6112995

瑞慈健康体检报告由下列内容组成：

第一部分：主检报告

第二部分：分科分项结果

第三部分：检验报告

第四部分：附表

主检报告

检查综述

- 1、【血常规（五分类）】 白细胞(WBC)偏低($3.46 \times 10^9/L$) 淋巴细胞绝对值(LY#)偏低($0.93 \times 10^9/L$) 血小板压积(PCT)偏高(0.296%) 大血小板数目偏高($103 \times 10^9/L$)
- 2、【血脂四项】 总胆固醇(CHOL)偏高(5.61 mmol/L)
- 3、【肝功能三项】 γ -谷氨酰转肽酶(GGT)偏高(47.0 U/L)
- 4、【尿液分析+尿沉渣】 上皮细胞(EC)偏高(37 /HP) 鳞状上皮细胞偏高(37 个/u1)
- 5、【妇科内诊】 (1)宫颈肥大 宫颈那囊 宫颈糜烂
- 6、【心电图】 1.窦性心动过缓
- 7、【甲状腺彩超】 1.甲状腺左侧叶实性结节 TI-RADS 3级 2.甲状腺双侧叶囊性结节 TI-RADS 2级
- 8、【全腹彩超】 1.肝内高回声结节,考虑血管瘤 2.子宫肌瘤 3.宫颈肥大伴纳囊 4.宫颈内口低回声包块 建议进一步检查 5.宫腔节育器位置正常

医生建议

【淋巴细胞绝对值(LY#)偏低】：

(1)成人全血淋巴细胞正常参考值为 $0.8-4.0 \times 10^9/L$,占白细胞总数的20-40%,降低多见于中性粒细胞增高而致淋巴细胞相对减少。建议复查并结合其它血常规指标及临床进行综合评估。

【大血小板数目偏高】：

(1)供内科结合临床参考。

【白细胞(WBC)偏低】：

(1)白细胞是机体防御系统的重要组成部分。白细胞通过不同的方式、不同的机制消灭病原体、消除过敏原和参与免疫反应产生的抗体等。

(2)降低可见于病毒感染、伤寒、再障、免疫低下、使用某些药物和爱好运动者,供内科结合临床参考,必要时复查。复查结果如果明显偏低,往内科进一步检查,明确病因,结合临床治疗。

(3)复查血常规。若持续降低,建议血液科进一步检查,以及升白细胞药物治疗。

【血小板压积(PCT)偏高】：

(1)血小压积是指外周血中血小板的容积占血液容积的百分比。血小板压积偏高,如果在血小板数目正常的情况下,可不考虑。如果血小板数目明显增高,建议往血液科进一步复查,以明确诊断。

【总胆固醇(CHOL)偏高】：

(1)总胆固醇是脂质的主要成分之一,其数量受年龄、家族、性别、饮食、遗传等多种因素影响。总胆固醇对人体生长发育以及新陈代谢有重要的作用,正常值是2.59-5.20mmol/L。

(2)总胆固醇升高后,会增加类脂物质的堆积,会产生更多的血管斑块,进而增加心脑血管疾病的风险。大于5.21-5.69mmol/L是胆固醇的临界偏高,即使是一个完全健康的人,只要总胆固醇 >7.2 mmol/L或低密度脂蛋白 >4.9 mmol/L,未来发生心脑血管的风险就明显增高,应该马上治疗。

(3)总胆固醇升高根据病因可分为两大类:一是原发性,是由于遗传因素缺陷所致,另一种是继发性,可引起其升高的疾病主要有糖尿病、高血压、甲减、肝肾疾病等。

- (4)降低总胆固醇的治疗中，原发性偏高应积极应用降脂药，曾经选择他汀类药物，胆固醇任不能达标的，可联合用药（如依折麦布等）。
- (5)如果总胆固醇偏高，且患者有糖尿病、高血压、甲减、肝肾疾病或者已经发生心脑血管疾病的人更应积极用药，控制降低疾病风险。
- (6)戒烟，增强运动，采用低脂、低糖饮食，少食富含脂肪、胆固醇及饱和脂肪酸的食物，多进食蔬菜、水果、豆制品、粗粮、鱼和高纤维食品。
- (7)必要时在医师指导下使用降脂药物治疗，并前往内分泌科复诊。

【 γ -谷氨酰转肽酶(GGT)偏高】：

- (1) γ -谷氨酰转肽酶（GGT）人体血清中一个重要的转氨酶，存在于血清及除肌肉以外的所有细胞中，肾脏中含量最为丰富。血清中 γ -谷氨酰转肽酶（GGT）主要来自肝胆系统，因此当肝内合成亢进或胆汁排出受阻时血中 γ -谷氨酰转肽酶（GGT）就会升高。
- (2)临床上很多情况都会导致 γ -谷氨酰转肽酶（GGT）轻度升高，如长期熬夜、剧烈活动、过度劳累、饮食不节等不良生活习惯。一般情况下，一过性偏高在改善不良生活习惯后，数值可逐渐恢复正常。
- (3)除此之外，一些病理性的原因也可导致 γ -谷氨酰转肽酶（GGT）明显升高。单独的 γ -谷氨酰转肽酶（GGT）检查，不具特异性，往往需要结合病史以及其他检查结果进行综合评估。
- (4)长期大量饮酒者、长期服药者（如巴比妥类药物、苯妥英钠等），可能会造成肝脏代谢出现问题，致 γ -谷氨酰转肽酶（GGT）升高，一般戒酒停药数值可逐渐恢复正常。
- (5)各种急慢性肝炎均可出现 γ -谷氨酰转肽酶（GGT）升高的情况，常见的有病毒性肝炎、酒精性肝炎、药物性肝炎、慢性活动性肝炎、肝硬化、脂肪肝及肝癌等，由于肝细胞破坏致 γ -谷氨酰转肽酶（GGT）升高，一般需要结合其他化验和影像学检查明确诊断。
- (6)胆道疾病也可出现 γ -谷氨酰转肽酶（GGT）升高，包括胆道阻塞性疾病（如慢性胆汁性胆囊炎、胆管炎等），胆道出现梗阻，导致大量 γ -谷氨酰转肽酶（GGT）堆积入血致使其升高，此时应积极治疗原发病。

【鳞状上皮细胞偏高】：

- (1)在生理情况下，机体正常的新陈代谢都会引起鳞状上皮细胞的脱离，这是一种正常的机体现象。如果长时间出现鳞状上皮细胞偏高的现象时，则有可能是尿路感染、泌尿系统结石等因素导致，应及时往泌尿外科进一步诊断治疗。

【上皮细胞(EC)偏高】：

- (1)尿液中的上皮细胞主要包括肾小管上皮细胞、移行上皮细胞、鳞状上皮细胞。尿液中出现肾小管上皮细胞，多见于肾小管病变。移行上皮细胞提示相应部位的病变。
- (2)在正常的尿液中可见少量的鳞状上皮细胞，如果鳞状上皮细胞大量增加，并伴有白细胞增多，则提示有炎症，女性患者则因排除阴道分泌物混入的位于阴道表层的扁平上皮细胞。

【宫颈糜烂】：

- (1)宫颈糜烂是慢性宫颈炎最常见的一种病理改变。由于宫颈表面的鳞状上皮长期浸于碱性炎症分泌物中而剥脱，被宫颈管内柱状上皮所代替，因柱状上皮薄，可显露皮下血管，宫颈表面呈红色，通称宫颈糜烂。
- (2)宫颈糜烂根据糜烂面积大小，可将宫颈糜烂分为三度，轻度指糜烂面小于整个宫颈的1/3；中度指糜烂面占整个宫颈的1/3-2/3；重度指糜烂面超过整个宫颈的2/3。
- (3)宫颈糜烂根据类型分为单纯性糜烂，在炎症初期，糜烂面光滑；颗粒状糜烂，因腺体及间质增生，表面凹凸不平，呈颗粒状；乳头状糜烂，增生更显著，呈乳头状。
- (4)以局部治疗为主，主要有药物局部治疗和物理治疗。
- (5)请在妇科医生指导下规范治疗，并定期复查。

【宫颈肥大】：

- (1)宫颈肥大引起的原因一是慢性炎症长期刺激，使宫颈充血、水肿，宫颈腺体和间质发生增生而导致宫颈不同程度的肥大、硬度增加。
- (2)二是在宫颈腺体的深部可能出现粘液潴留，形成大小不等的囊肿，使宫颈变得肥大。
- (3)宫颈肥大有时可比正常宫颈增大2~4倍，宫颈表面可以是光滑的，也可有糜烂。宫颈质地一般较硬，这是纤维结缔组织增生所致的。

(4)如果是单纯性的宫颈肥大，一般不需特殊处理，妇科定期复查即可。

【宫颈那囊】：

(1)宫颈腺体囊肿又叫宫颈纳氏囊肿（可称‘纳囊’或‘那囊’），同宫颈糜烂、宫颈息肉一样，是慢性宫颈炎的一种表现。

(2)临床表现时可以看到宫颈表面突出多个大小不一的青白色囊泡（并非紫色），内含黏液，小的有米粒大，大的有玉米粒大，有的可以长得很大，突出于宫颈表面，甚至到达阴道口，根部与宫颈之间有蒂相连，常合并有宫颈肥大。

(3)对其形成原因是在宫颈糜烂愈合过程中，新生的鳞状上皮覆盖宫颈腺管口或伸入腺管，将腺管口阻塞；腺管周围的结缔组织增生或瘢痕形成压迫腺管，使腺管变窄甚至阻塞，腺体分泌物引流受阻，滞留形成的囊肿叫宫颈纳氏囊肿。

(4)对小的纳囊，无任何临床症状可不予处理；对于密集的较小的纳囊或比较大的纳囊，可考虑光疗、激光、微波、自凝刀等物理治疗。

(5)对于较大的突出于宫颈表面的纳囊，可考虑电刀切除治疗。上述治疗方法均无太大痛苦，也基本不会影响日常的工作和生活。

【窦性心动过缓】：

(1)可见于正常人、体力劳动者、运动员，无症状者一般不需治疗，可定期随访，跟踪观察。

(2)如果有症状（胸闷、黑矇、晕厥等）请做动态心电图等相关检查，在医生指导下服用提升心率的药物如：心宝、红参等。如果每分钟心率低于45次伴有晕厥、胸闷等症状时，需安装心脏起搏器。请前往心内科进一步治疗，长期随访。

【甲状腺双侧叶囊性结节】：

(1)甲状腺结节是一种常见的甲状腺疾病，很多甲状腺疾病可表现为结节，如可由甲状腺退行性变、炎症、自身免疫性及新生物等多种病变所致。甲状腺结节在各个年龄段的男女人群中均可见到，但中年女性中较多。

(2)甲状腺结节分良性和恶性两大类，良性的占绝大多数，恶性者不足1%，判断甲状腺结节的良恶主要依靠病史、体格检查、放射性核素扫描、穿刺细胞学检查。建议往外科就诊，进一步检查，明确诊断，结合临床诊治并定期复查。

【甲状腺左侧叶实性结节】：

(1)甲状腺结节是一种常见的甲状腺疾病，很多甲状腺疾病可表现为结节，如可由甲状腺退行性变、炎症、自身免疫性及新生物等多种病变所致。甲状腺结节在各个年龄段的男女人群中均可见到，但中年女性中较多。

(2)甲状腺结节分良性和恶性两大类，良性的占绝大多数，恶性者不足1%，判断甲状腺结节的良恶主要依靠病史、体格检查、放射性核素扫描、穿刺细胞学检查。建议往普外科就诊，进一步检查，明确诊断，结合临床诊治并定期复查。

【肝内高回声结节，考虑血管瘤】：

(1)肝血管瘤是肝脏常见的良性肿瘤，属先天性发育异常。

(2)肝血管瘤如5CM以下，静止不发展无任何自觉症状，一般不需要特殊治疗。如体积增大，可压迫周围器官（胆、胰、胃等），出现上腹饱胀感；若加速增大，为防止破裂大出血应手术切除。

(3)日常生活中应注意保持心情舒畅，切忌大怒大暴。多吃蔬菜水果，进食不宜过饱，宜食清淡富含营养的食物，保持大便通畅，防止便秘。

(4)不宜做剧烈运动，可做低强度运动，防止过度用力，以免增加腹腔压力。

(5)首次发现，应往肝胆外科复查，除外肝内其它占位性病变。定期进行肝脏彩超超检查，追踪比较，若无变化可继续观察，无需作特殊处理。若瘤体增大或有症状者，应及时诊治。

【子宫肌瘤】：

(1)子宫肌瘤又称子宫平滑肌瘤，是女性生殖器最常见的一种良性肿瘤，多见于30—50岁妇女，以40—50岁最为多见。

(2)子宫肌瘤根据肌瘤与子宫壁的关系分3类：肌壁间肌瘤、浆膜下肌瘤和粘膜下肌瘤。

(3) 子宫肌瘤多无症状，少数表现为阴道出血，腹部触及肿物以及压迫症状等。如发生蒂扭转或其他情况时可引起疼痛。以多发性子宫肌瘤为常见。

(4) 治疗必须根据患者年龄、生育要求、症状、肌瘤大小等情况全面考虑，肌瘤小且无症状，尤其近绝经年龄者，雌激素水平低落，肌瘤可自然萎缩或消失，通常不需治疗，每3-6个月随访一次；若肌瘤较大或症状明显继发贫血者，常需手术切除。

【宫颈内口低回声包块】：

(1) 建议妇科诊断治疗。

【宫颈肥大伴纳囊】：

(1) 宫颈肥大引起的原因一是慢性炎症长期刺激，使宫颈充血、水肿，宫颈腺体和间质发生增生而导致宫颈不同程度的肥大、硬度增加。

(2) 二是在宫颈腺体的深部可能出现粘液潴留，形成大小不等的囊肿，使宫颈变得肥大。

(3) 宫颈肥大有时可比正常宫颈增大2~4倍，宫颈表面可以是光滑的，也可有糜烂。宫颈质地一般较硬，这是纤维结缔组织增生所致的。

(4) 如果是单纯性的宫颈肥大，一般不需特殊处理，妇科定期复查即可。

(5) 宫颈腺体囊肿又叫宫颈纳氏囊肿（可称‘纳囊’或‘那囊’），同宫颈糜烂、宫颈息肉一样，是慢性宫颈炎的一种表现。

(6) 临床表现时可以看到宫颈表面突出多个大小不一的青白色囊泡（并非紫色），内含黏液，小的有米粒大，大的有玉米粒大，有的可以长得很大，突出于宫颈表面，甚至到达阴道口，根部与宫颈之间有蒂相连，常合并有宫颈肥大。

(7) 其形成原因是在宫颈糜烂愈合过程中，新生的鳞状上皮覆盖宫颈腺管口或伸入腺管，将腺管口阻塞；腺管周围的结缔组织增生或瘢痕形成压迫腺管，使腺管变窄甚至阻塞，腺体分泌物引流受阻，滞留形成的囊肿叫宫颈纳氏囊肿。

(8) 对小的纳囊，无任何临床症状可不予处理；对于密集的较小的纳囊或比较大的纳囊，可考虑光疗、激光、微波、自凝刀等物理治疗。

(9) 对于较大的突出于宫颈表面的纳囊，可考虑电刀切除治疗。上述治疗方法均无太大痛苦，也基本不会影响日常的工作和生活。

汇总医生： 丁昊炜

主检日期： 2023-11-12

主检医生：

分科结果

身高、体重、血压

项目名称	检查结果	项目名称	检查结果
身高	162cm	体重	61kg
血压	111/78mmHg		

***小结：**

未见异常

操作员：张文静

检查日期:2023-11-11

检查医生：名燕凌

内科

项目名称	检查结果	项目名称	检查结果
心率	61 次/min	心律	齐
心脏杂音	无	心界	正常
肺部	正常	呼吸音	呼吸音清
啰音	未闻及	叩诊	叩诊呈清音
腹部触诊	腹部平软	发育	正常
肝胆	肋下未触及	脾脏	肋下未触及
双肾	无叩击痛	肠鸣音	正常
营养	良好	神经系统	正常
生理反射	生理反射存在	病理反射	病理反射未引出
颅神经	正常	运动功能	正常
深浅感觉	正常	其它	无异常发现
既往史	无		

***小结：**

未见异常

操作员：杨淑兰

检查日期:2023-11-11

检查医生：杨淑兰

外科（女）

项目名称	检查结果	项目名称	检查结果
皮肤	正常	甲状腺	无肿大
浅表淋巴结	无肿大	肛门	拒检
泌尿外生殖器	正常	四肢关节	未见异常
腹股沟	未见异常	足背动脉	正常
紫绀	无	色素沉着	无
脱毛	无	脱色	无
浮肿	无	皮下结节	无
头颅	正常	颈部	正常
乳腺	正常	脊柱	正常
直肠	未检	皮肤黄疸	无
四肢	活动正常	其他	无

*小结:

操作员：魏利平

检查日期:2023-11-11

检查医生：魏利平

妇科内诊

项目名称	检查结果	项目名称	检查结果
外阴	正常	尿道口	正常
阴道	通畅	子宫	正常
附件	正常	宫颈	宫颈肥大&宫颈那囊&中度糜烂
后穹窿	正常		

*小结:

(1) 宫颈肥大 宫颈那囊 宫颈糜烂

操作员：许艳华

检查日期:2023-11-11

检查医生：许艳华

检验报告

尿液分析+尿沉渣

项目名称	检查结果	单位	参考值	提示
白细胞尿	1	个/ul	0--13	
上皮细胞(EC)	37	/HP	0--28	↑
管型(CAST)	0	个/ul	0--1	
霉菌(尿)	0	/HP	0--0	
结晶	0	/HP	0--10	
透明度(CLA)	清亮			
胆红素(BIL)	-		阴性	
隐血(ERY)	-		阴性	
小圆上皮细胞(SRC)	0	个/ul	0--0	
维生素C	-		阴性	
异常红细胞	0	个/ul	0--3	
红细胞(正常)	1	个/ul	0--6	
鳞状上皮细胞	37	个/ul	<0.001	↑
粘液丝	0	个/ul	0--0	
颜色(Colour)	淡黄色			
尿葡萄糖(GLU)	-		阴性	
酮体(KET)	-		阴性	
比重(SG)	1.015		1.003--1.030	
酸碱度(PH)	6.5		4.5--8.0	
尿蛋白质(PRO)	-		阴性	
尿胆原(URO)	-		阴性	
亚硝酸盐(NIT)	-		阴性	
红细胞(尿)(RBC)	1	个/ul	0--6	
尿白细胞(LEU)	-		阴性	

*小结:

上皮细胞(EC)偏高(37 /HP) 鳞状上皮细胞偏高(37 个/ul)

操作员：刘慧芳 检查日期:2023-11-12 检查医生:陈建国

血常规（五分类）

项目名称	检查结果	单位	参考值	提示
白细胞(WBC)	3.46	10 ⁹ /L	3.5--9.5	↓
淋巴细胞绝对值(LY#)	0.93	10 ⁹ /L	1.1--3.2	↓
淋巴细胞百分比(LY%)	27.0	%	20--50	
中性粒细胞绝对值(GR#)	2.16	10 ⁹ /L	1.8--6.3	
中性粒细胞百分比(GR%)	62.0	%	40--75	
嗜碱性粒细胞绝对值(BA#)	0.03	10 ⁹ /L	0--0.06	
嗜碱性粒细胞百分比(BA%)	0.9	%	0--1.0	
嗜酸性粒细胞绝对值(EO#)	0.05	10 ⁹ /L	0.02--0.52	
嗜酸性粒细胞百分比(EO%)	1.6	%	0.4--8.0	
血小板(PLT)	241	10 ⁹ /L	125--350	
血小板分布宽度(PDW)	15.9	%	15--17	
平均血小板体积(MPV)	12.3	fl	6.0--14.0	
血小板压积(PCT)	0.296	%	0.11--0.28	↑
红细胞(RBC)	4.20	10 ¹² /L	3.8--5.1	
血红蛋白	126	g/L	115--150	
红细胞压积(HCT)	37.9	%	35--45	
红细胞平均体积(MCV)	90.1	fl	82--100	
平均血红蛋白含量(MCH)	29.9	pg	27--34	
平均血红蛋白浓度(MCHC)	332	g/L	316--354	
单核细胞绝对值(MO#)	0.29	10 ⁹ /L	0.1--0.60	
单核细胞百分比(MO%)	8.5	%	3--10	
红细胞分布宽度标准差	42.8	fl	35--56	

(RDW-SD)				
红细胞分布宽度变异系数 (RDW-CV)	12.5	%	10.6--16.6	
大血小板比率	42.8	%	11--45	
大血小板数目	103	$10^9/L$	30--90	↑
未成熟粒细胞数目	0.00	$10^9/L$	0--999	
未成熟粒细胞百分比	0.1	%	0--100	
有核红细胞数目	0.000	$10^9/L$	0--9999	
有核红细胞百分比	0.00	/100WBC	0--9999	

***小结:**

白细胞(WBC)偏低($3.46 \times 10^9/L$) 淋巴细胞绝对值(LY#)偏低($0.93 \times 10^9/L$) 血小板压积(PCT)偏高(0.296%) 大血小板数目偏高($103 \times 10^9/L$)

操作员：贺琰 检查日期:2023-11-11 检查医生:陈建国

肾功三项

项目名称	检查结果	单位	参考值	提示
肌酐(CREA)	65.00	umol/L	41--73	
尿酸(UA)	335.00	umol/L	140--340	
尿素测定 (Urea)	5.10	mmol/L	2.6--7.5	

***小结:**

未见异常

操作员：王文静 检查日期:2023-11-11 检查医生:陈建国

空腹血糖

项目名称	检查结果	单位	参考值	提示
葡萄糖(GLU)	4.69	mmol/L	3.89--6.1	

***小结:**

未见异常

操作员：王文静 检查日期:2023-11-11 检查医生:陈建国

同型半胱氨酸

项目名称	检查结果	单位	参考值	提示
同型半胱氨酸	13.00	umol/L	0--15	

***小结:**

未见异常

操作员：王文静 检查日期:2023-11-11 检查医生:陈建国

血脂四项

项目名称	检查结果	单位	参考值	提示
动脉硬化指数	3.00		1.31--3.19	
总胆固醇(CHOL)	5.61	mmol/L	2.59--5.2	↑
甘油三脂(TG)	1.14	mmol/L	0.7--1.7	
低密度脂蛋白(LDL)	3.57	mmol/L	0--4.13	
高密度脂蛋白(HDL)	1.19	mmol/L	0.77--1.55	

***小结:**

总胆固醇(CHOL)偏高(5.61 mmol/L)

操作员：王文静 检查日期:2023-11-11 检查医生:陈建国

肝功能三项

项目名称	检查结果	单位	参考值	提示
γ-谷氨酰转肽酶(GGT)	47.0	U/L	7--45	↑
丙氨酸氨基转移酶(ALT)	34.00	U/L	7--40	
门冬氨酸氨基转移酶(AST)	27.00	U/L	13--35	
谷草比谷丙	0.79		0.4--2.5	

***小结:**

γ-谷氨酰转肽酶(GGT)偏高(47.0 U/L)

操作员：王文静 检查日期:2023-11-11 检查医生:陈建国

大同现代医学检验实验室

液基薄层细胞学图文报告

ID: 2023091404

病理号: 087558

姓名: 赵春霞

性别: 女

年龄: 47岁

送检科室: 体检科

电话号码: 13934817142

床号:

病历号:

体检号: 2309150953

送检医院: 大同瑞慈康复体检

送检日期: 2023-11-12

末次月经:

送检医生:

采样日期:

报告日期: 2023-11-12

标本满意度: 满意

细胞量: >40%

红细胞:

经期样本:

颈管细胞:

化生细胞:

鳞状细胞:

宫颈柱状细胞:

未见上皮内病变/恶性细胞:

正常范围内:

良性反应性改变:

- 炎症:
 - 轻度:
 - 中度:
 - 重度:
- 放疗:
- 妊娠:
- 萎缩性:
- 宫内避孕器:
- 其他:

病原体: 滴虫感染: 念珠菌感染: 细菌感染:

提示 HPV 感染: 疱疹病毒感染:

鳞状上皮细胞分析:

非典型鳞状细胞:

- 倾向上皮内瘤变:
- 倾向良性反应性改变:
- 不能明确意义(ASC-US):
- 不排除高度病变(ASC-H):

上皮内低度病变: 鳞癌:

上皮内高度病变:

- CIN2:
- CIN3:

腺上皮细胞分析:

非典型腺细胞:

- 宫内膜:
- 来源不明:

非典型腺细胞(宫颈管):

- 倾向原位腺癌:
- 不能明确意义:
- 倾向良性反应性改变:

腺癌:

- 宫颈管:
- 宫内膜:
- 其它:

炎细胞:

- 轻度:
- 中度:
- 重度:

可疑腺癌:

诊断意见: 未见上皮内病变或恶性细胞 (NILM)。

建议:

报告医师: 张荣生

地址: 大同市魏都大道 79 号, 本报告医师签字后有效
咨询: 0352-2830587 4006-122-995

妇科细胞学是筛查项目, 出于技术原因, 可能会有假阴性结果, 本检测仅对来样负责, 如果对结果有疑义, 请在收到报告 7 天内与我们联系。

大同瑞慈康复医院 12导联心电图报告

赵春霞 女 47岁

体检号:449090

病床号:

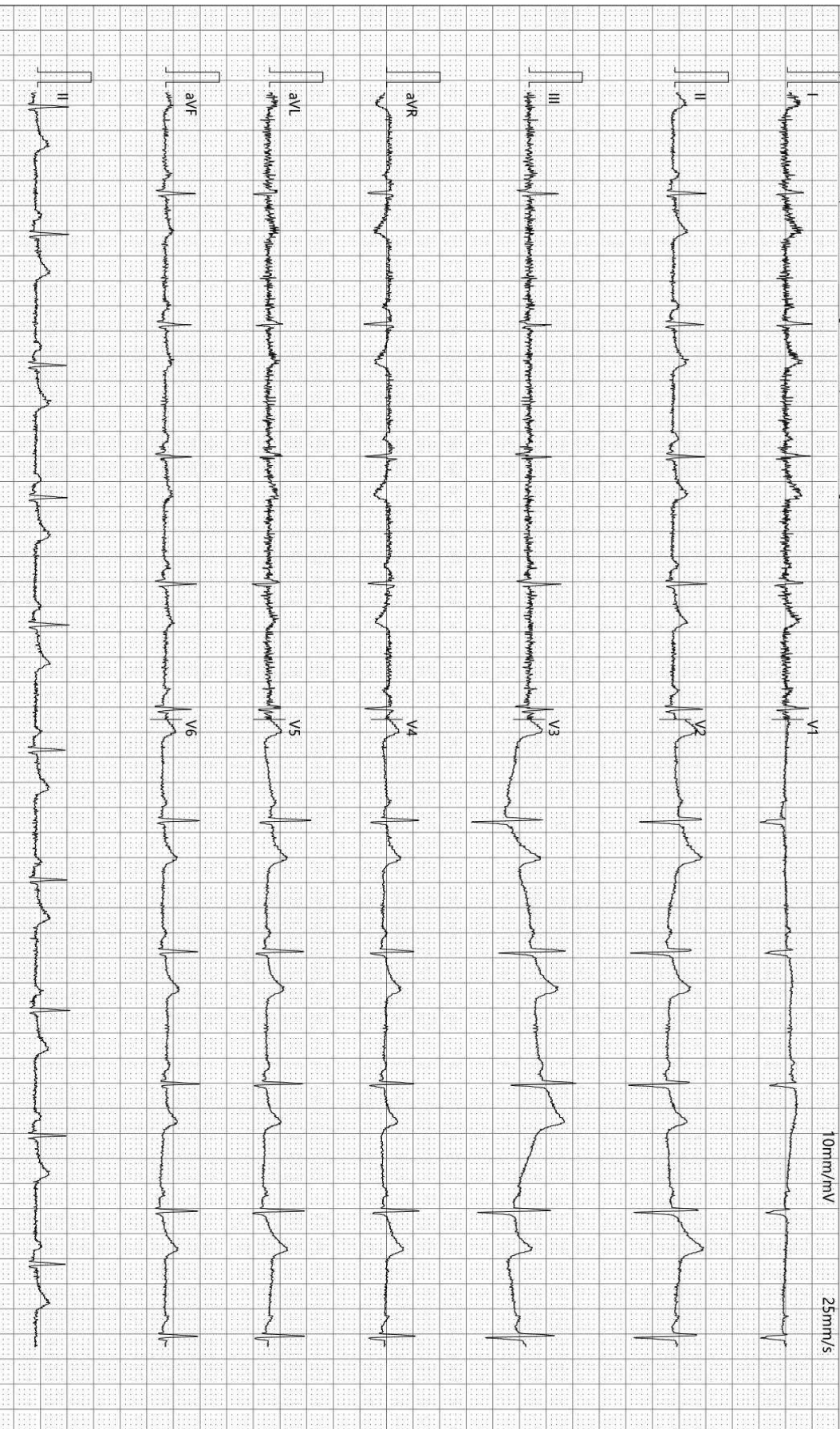
诊断结果:

窦性心动过缓

诊断医生:

张之生

HR	: 58 ↓ bpm	[60 ~ 100bpm]
P	: 110ms	[0 ~ 110ms]
PR	: 162ms	[120 ~ 200ms]
QRS	: 91ms	[60 ~ 100ms]
QT/QTc	: 419/414ms	[320 ~ 440/0 ~ 460ms]
P/QRS/T	: 53/60/36deg.	[0 ~ 75/-30 ~ 90/0 ~ 75deg]
RV5/SV1	: 0.740/0.408mV	[0.0 ~ 2.5/0.0 ~ 2.0mV]



检查时间:2023-11-11 09:20:46

诊断时间:2023-11-11 09:29:35

SEMIP V1.90

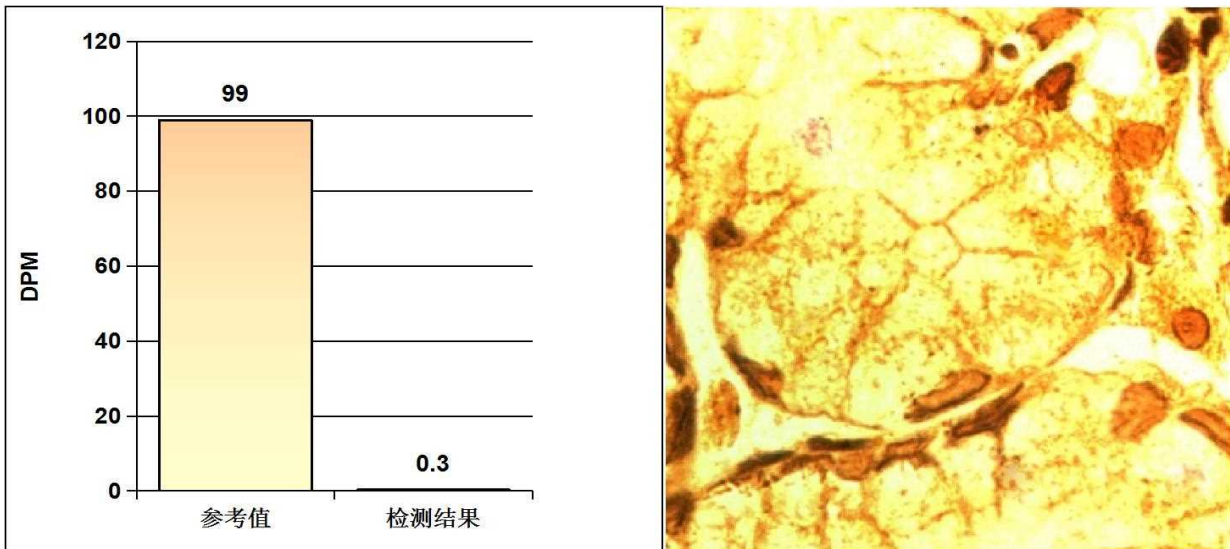
仅供临床参考

大同瑞慈康复医院

¹⁴C呼气试验检验报告

姓名	赵春霞	年龄	47	性别	女
住院号	0	日期	2023/11/11 9:41:53	电话	0
送检医生	曹居杰	样品编号	7785	编号	2309150953

¹⁴C呼气试验



阳性参考值 (Disintegrations Per Minute(DPM)):

DPM值:	dpm > 2499	阳性++++
	1499 < dpm ≤ 2499	阳性+++
	499 < dpm ≤ 1499	阳性++
	149 < dpm ≤ 499	阳性+
	dpm ≤ 99	阴性
	99 < dpm ≤ 149	不确定

检测结果: **dpm= 0** **阴性**

医生建议: 注意保持健康及规律饮食

温馨提示: 您本次检测的结果为阴性

检测医生: 曹居杰

双源 CT 诊断图文报告

流水号: 2309150953

影像号: CT20231111033

姓名: 赵春霞

年龄: 47 岁

性别: 女

检查设备: 西门子量子双源 CT

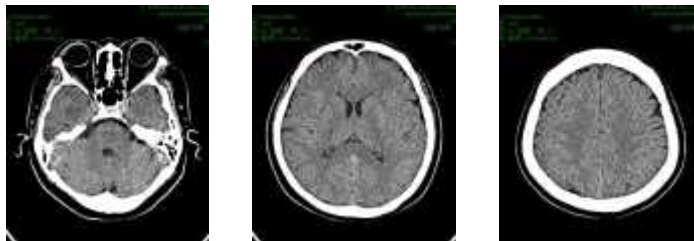体检号: 449090

申请医院: 本院

体检科室: 体检科

检查部位: CT 检查

经典图像:



影像所见:

颅脑结构双侧对称, 脑实质内未见异常密度。中线结构居中。脑沟、裂、池及脑室系统等未见异常。

影像诊断:

颅脑未见明显异常

报告医师: 剧艳军

检查日期: 2023-11-11

审核医师: 剧艳军

报告日期: 2023-11-11

超声诊断图文报告

流水号: 2309150953

影像号: 1446518

姓名: 赵春霞

年龄: 47岁

性别: 女

检查设备: Vivid E95

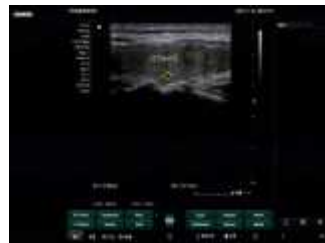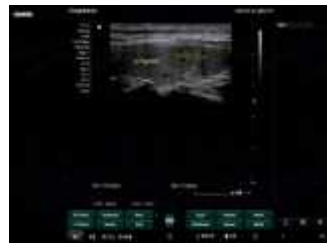体检号: 449090

申请医院: 本院

体检科室: 体检科

检查部位: 甲状腺彩超

经典图像:



影像所见:

甲状腺双侧叶形态正常, 包膜完整, 左侧叶中下极探及低回声结节, 大小约 1.0*0.7cm, 边界清, 周边可见低回声晕, 另于中部探及囊性回声, 大小约 0.3*0.2cm, 边界清, 右侧叶中部探及囊性回声, 大小约 0.5*0.3cm, 边界清, 其内透声差, 余实质回声均匀, CDFI: 未见异常血流信号。

双侧颈部未见明显肿大淋巴结。

影像诊断:

1. 甲状腺左侧叶实性结节 TI-RADS 3级
2. 甲状腺双侧叶囊性结节 TI-RADS 2级

报告医师: 侯爱兰

检查日期: 2023-11-11

审核医师: 侯爱兰

报告日期: 2023-11-11

超声诊断图文报告

流水号: 2309150953

影像号: 1446525

姓名: 赵春霞

年龄: 47岁

性别: 女

检查设备: Vivid E95

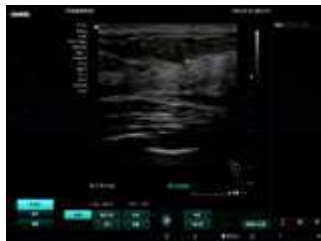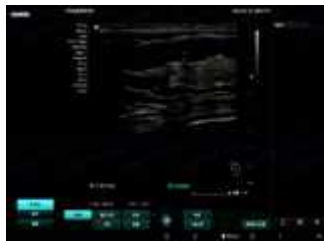体检号: 449090

申请医院: 本院

体检科室: 体检科

检查部位: 乳腺彩超

经典图像:



影像所见:

双侧乳腺腺体层次清晰, 右乳腺体厚 0.8cm, 左乳腺体厚 0.9cm, 乳导管未见扩张, 未见明显占位性病变, CDFI: 未见异常血流信号。

双侧腋下未见明显肿大淋巴结。

影像诊断:

双侧乳腺未见明显异常

报告医师: 侯爱兰

检查日期: 2023-11-11

审核医师: 侯爱兰

报告日期: 2023-11-11

超声诊断图文报告

流水号: 2309150953

影像号: 1446520

姓名: 赵春霞

年龄: 47 岁

性别: 女

检查设备: Vivid E95

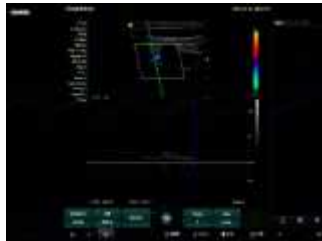
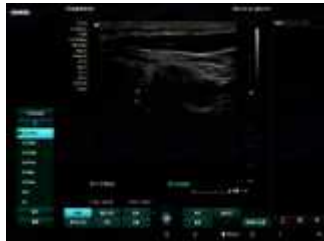体检号: 449090

申请医院: 本院

体检科室: 体检科

检查部位: 颈部血管彩超

经典图像:



影像所见:

右锁骨下动脉起始处、双侧颈总动脉、颈内、颈外动脉起始段内中膜不增厚, 内壁欠光滑, 管壁未见明确强回声斑。CDFI: 血流充盈好。PW: 频谱形态正常。

双侧椎动脉走行正常, 椎动脉内径正常, 管壁不厚, 管腔内为无回声, CDFI: 血流充盈好。PW: 频谱正常。

影像诊断:

双侧颈动脉、椎动脉未见明显异常

报告医师: 侯爱兰

检查日期: 2023-11-11

审核医师: 侯爱兰

报告日期: 2023-11-11

超声诊断图文报告

流水号: 2309150953

影像号: 1446515

姓名: 赵春霞

年龄: 47岁

性别: 女

检查设备: Vivid E95

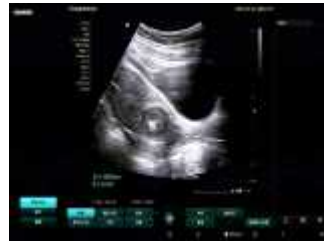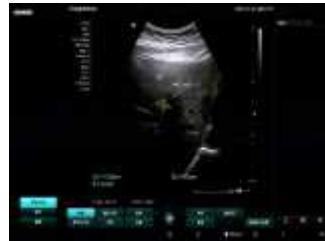体检号: 449090

申请医院: 本院

体检科室: 体检科

检查部位: 全腹彩超

经典图像:



影像所见:

肝脏大小形态正常,包膜光滑完整,肝内探及高回声结节,大小约1.4*0.9cm,边界清,余实质回声均匀,肝内管道系统走行清晰,门静脉及肝内胆管不扩张。

胆囊大小形态正常,壁不厚、光滑,囊内透声好,肝外胆管不扩张。

胰腺大小形态正常,实质回声均匀,主胰管不扩张。

脾脏大小形态正常,实质回声均匀,脾门静脉不宽。

双肾大小形态正常,皮髓质分界清晰,集合系统未见分离,双侧输尿管未见扩张。

膀胱充盈佳,未见明显异常。

前位子宫,大小正常,肌壁回声欠均匀,左前壁探及低回声结节,大小约1.1*0.9cm,边界清,内膜线清晰,厚0.3cm,宫腔探及节育器回声,位置正常,宫颈厚约3.5cm,其内探及囊性回声,大小约0.9*0.6cm,边界清,宫颈内口探及低回声结节,大小约2.9*2.4cm,其内透声差,可见点状弱强及强回声团充满,双侧附件区未见异常。

影像诊断:

1. 肝内高回声结节,考虑血管瘤
2. 子宫肌瘤
3. 宫颈肥大伴纳囊
4. 宫颈内口低回声包块 建议进一步检查
5. 宫腔节育器位置正常

报告医师: 侯爱兰

检查日期: 2023-11-11

审核医师: 侯爱兰

报告日期: 2023-11-11