



2309150944

大同瑞慈健康体检

报 告 册

| | | | |
|------|-------------|----|-----|
| 体检编号 | 449081 | 工号 | 431 |
| 姓名 | 柴君 | | |
| 性别 | 男 | 年龄 | 54岁 |
| 单位 | 云冈区税务局 | | |
| 部门 | 云冈区税务局 | | |
| 联系电话 | 13935203600 | | |
| 体检日期 | 2023-12-07 | | |

尊敬的柴君先生您好！

首先，瑞慈健康体检全体员工欢迎您的光临，并对您的信任表示衷心的感谢！

您于 2023-12-07 （体检编号：449081）完成健康检查，本机构的各科医生已根据您的体检项目及结果，汇总成此份健康体检报告，并经总检医生审核。据此提出对您健康状况的综合分析及建议。

瑞慈健康体检倡导“大健康、大康复”，提出“健康是第一财富（Rich）”的人文理念。希望您仔细阅读并妥善地保管此份健康体检报告，并认真关注报告中的提示与建议，若您对报告内容有任何疑问，可直接与瑞慈健康体检客服部联系，进一步咨询。

健康体检咨询电话：**0352-2824444**

客户服务咨询电话：**0352-2830597**

400-6112995

瑞慈健康体检报告由下列内容组成：

第一部分：主检报告

第二部分：分科分项结果

第三部分：检验报告

第四部分：附表

主检报告

检查综述

- 1、【身高、体重、血压】 (1) 体重指数 27.06：超重 (2) 血压 141/85：本次测量收缩期血压偏高
- 2、【空腹血糖】 葡萄糖(GLU) 偏高(7.84 mmol/L)
- 3、【同型半胱氨酸】 同型半胱氨酸偏高(15.14 umol/L)
- 4、【血脂四项】 甘油三脂(TG) 偏高(2.83 mmol/L)
- 5、【肝功能三项】 丙氨酸氨基转移酶(ALT) 偏高(55.00 U/L) 谷草比谷丙偏低(0.38)
- 6、【尿液分析+尿沉渣】 鳞状上皮细胞偏高(1 /HP) 粘液丝偏高(43 /HP)
- 7、【CT 检查】 胸部未见明显异常 冠状动脉硬化性改变，进一步检查
- 8、【心脏彩超】 三尖瓣少量返流
- 9、【甲状腺彩超】 甲状腺左侧叶结节 TI-RADS III 级 定期复查
- 10、【颈部血管彩超】 双侧颈总动脉、右侧颈内动脉斑块形成
- 11、【全腹彩超】 轻度脂肪肝

医生建议

【超重】：

(1) 体重指数是判断体重超标或偏低的主要指标。体重是反映和衡量一个人健康状况的重要标志之一，过胖和过瘦都不利于健康，身高体重不协调也不会给人以美感。体重的变化，还会直接反映身体长期的热量平衡状态。

(2) 当需要比较及分析一个人的体重对于不同身高的人所带来的健康影响时，体重指数是一个中立而可靠的指标。其主要适用于需要体重测试、体型肥胖和全身检查的人群。

(3) 体重指数(BMI) 是世界卫生组织推荐的国际统一使用的肥胖分型标准，也是目前国际上常用的衡量人体胖瘦程度以及是否健康的一个标准，其计算方式为： $BMI = \text{体重(千克)} / \text{身高(米} \times \text{米)}$ 。成人的标准值是 BMI18.5-23.9 之间。低于 18.5 为体重指数偏低；高于 23.9 则为体重指数偏高。

(4) 一般表现为体重超重或肥胖，超重及肥胖会出现一系列代谢性疾病，如高血压、高血糖、高血脂、高尿酸血症等，所以体重指数偏高者一定要注意控制体重。

(5) 合理控制饮食，食品多样化，食物纤维可适量增加，饮食规律，避免暴饮暴食，低盐、低脂饮食为主，减少高热量食物的摄入。

(6) 加强体育锻炼，每天最少保持 30 分钟的中等强度运动。鼓励每天至少快步走 6000 步比较健康。肥胖患者不适合较剧烈的运动，会加重膝关节的负担，可以选择游泳、划船等对膝关节负荷较小的运动。

(7) 定期检查血糖、血脂、肝功、肝脏 B 超等，积极治疗基础性疾病。

(8) 减少热量摄取及增加热量消耗。强调以健康行为、饮食、运动为主的综合治疗。

【本次测量收缩期血压偏高】：

(1) 所谓单纯收缩期高血压，顾名思义是指一个人的舒张压(即低压) 不高，仅仅是收缩压(即高压) 超过正常范围。

(2) 单纯收缩期高血压标准为收缩压在 140mmHg 以上，舒张压为 90mmHg 以下。如果收缩压在 140-149mmHg，又称单纯收缩期临界高血压。由于单纯收缩期高血压大部分发生在 60 岁以上的老年人，故又称老年单纯收缩期高血压。

(3) 当病人患动脉硬化、甲状腺功能亢进、主动脉关闭不全、体循环动静脉瘘、动脉导管未闭及原因不明的高动力循环状态时，也常伴有收缩期高血压，但这些不包括在单纯收缩期高血压范围内。

(4)劳逸结合，保持良好身心状态。避免各种诱因：如情绪低落、紧张等。改进生活方式，适当低盐、低脂、低胆固醇饮食，戒烟酒。必要时心血管专科诊治，定期复诊。

(5)平时应低盐（每天5~10g）、低脂饮食（少吃动物脂肪与内脏）；忌烟限酒。遵照医嘱坚持服药，定期测量血压，宜控制在140/90mmHg以下，若合并有糖尿病和肾病，要把血压控制在130/80mmHg以下。

(6)血压到正常水平时，说明此时选用的降压药和治疗方案基本合适，但并不意味着高血压已被“治愈”，应坚持治疗。若盲目自行停药或间断服药，常会使血压波动很大，而加重心、脑、肾和血管的损害。

【葡萄糖(GLU)偏高】：

(1)正常情况下，人体中糖的分解和合成代谢处于动态平衡，保持相对恒定。血清葡萄糖是指血液中的葡萄糖浓度，是诊断糖尿病最重要检查项目之一。

(2)空腹血糖偏高可分为生理性偏高（如餐后、高糖饮食、剧烈运动、情绪激动等均可引起一过性增高，经过休息后血糖值可以恢复正常）和病理性增高（如糖尿病、甲状腺功能亢进、库欣综合征等）。

(3)空腹血糖生理性增高经过调整饮食结构、避免剧烈活动、控制情绪等方式后可自行缓解，血糖值可以恢复正常。

(4)排除生理性增高因素经复查仍然增高者属于病理性增高，应及时到内分泌科复诊，明确血糖偏高的原因及所患疾病的种类。

(5)如果是首次检查发现血糖偏高，应及时到医院内分泌科进行详细的检查及正规的治疗。

(6)已确诊的糖尿病患者，如血糖仍较高则说明血糖控制不佳，应及时到医院内分泌科诊治，修正以往的治疗方案及改变一些不良的生活习惯。

(7)糖尿病的治疗强调早期治疗、长期治疗、综合治疗和措施个体化，综合防治包括糖尿病教育、饮食治疗、体育锻炼、药物治疗和血糖监测五个方面。

【同型半胱氨酸偏高】：

(1)血同型半胱氨酸是一种含硫氨基酸，为蛋氨酸和半胱氨酸代谢过程中产生的重要中间产物。正常情况下，血同型半胱氨酸在体内能被分解代谢，浓度维持在较低水平。但在日常生活中由于原发性原因和继发性原因会影响血同型半胱氨酸代谢导致在血液中升高。

(2)同型半胱氨酸偏高称之为高同型半胱氨酸血症，产生的原因和遗传、环境、营养因素有很大关系。高同型半胱氨酸血症目前认为是冠心病、高血压、脑血管疾病重要的危险因素。建议日常生活中清淡饮食，多吃新鲜蔬菜水果，补充维生素成分，心内科诊治。

【甘油三脂(TG)偏高】：

(1)甘油三酯是甘油和脂肪酸所构成的有机化合物，甘油三酯测定是脂类代谢的重要指标之一。

(2)甘油三酯增高与冠心病的发生有着重要的相关性，随年龄增大而有上升的趋势，其增高最常见于高脂和过量糖类饮食、肥胖等。

(3)甘油三酯主要功能是为机体提供能量，其正常值在0.7-1.7mmol/L之间，1.7-2.29mmol/L为边缘增高，提示应该注意饮食和运动了。

(4)甘油三酯大于2.3mmol/L，就称为高甘油三酯血症。甘油三酯增高虽然不会直接导致血管斑块的形成，但也会间接引起心脑血管疾病风险增加，同时，当甘油三酯大于5.6mmol/L时，还会增加急性胰腺炎的风险，所以降低甘油三酯的基础主要是控制饮食，饮食控制不佳可以选择药物治疗。

(5)生活方式的干预是控制甘油三酯水平升高的基础，包括减重，增加运动量，限制酒精摄入以及避免食用果糖和高碳水化合物食物。多食蔬菜水果，定期复查。

(6)明显增高者在医师的指导下使用降脂药物治疗，首选他汀和贝特类药物。

【丙氨酸氨基转移酶(ALT)偏高】：

(1)丙氨酸氨基转移酶主要存在于肝细胞内，还分布在心肌、骨骼肌、肾脏等部位。肝脏轻度损伤就可能引起肝细胞膜破坏，导致丙氨酸转氨酶释放入血，是肝细胞损害的敏感指标，其增高的程度与肝细胞被破坏的程度成正比。

(2)丙氨酸氨基转移酶具有临床意义的升高一般要大于正常值的2-3倍。如果是生理性的升高多是由于剧烈运动、熬夜、饮酒、感冒、过量食用油腻食物后，致使丙氨酸氨基转移酶轻度升高。

(3)丙氨酸氨基转移酶病理性升高多由于病毒性肝炎、肝硬化、酒精肝、药物性肝病、脂肪肝、胆囊炎等疾病造成，除了肝胆疾病外，心脏疾病、骨骼疾病等，也可使丙氨酸氨基转移酶升高。

(4)发现了丙氨酸氨基转氨酶升高，排除生理性的原因外，如果超过正常值的两倍，则需要明确升高的原因。首先完善彩超、各型肝炎病毒等检查，如果经复查仍偏高者，应前往消化内科咨询，结合临床治疗。
(5)平时生活中应清淡饮食、戒烟限酒、避免劳累，多食新鲜果蔬，尤其是富含V-C的水果蔬菜。

【谷草比谷丙偏低】：

(1)供专科结合临床参考。

【鳞状上皮细胞偏高】：

(1)在生理情况下，机体正常的新陈代谢都会引起鳞状上皮细胞的脱离，这是一种正常的机体现象。如果长时间出现鳞状上皮细胞偏高的现象时，则有可能是尿路感染、泌尿系统结石等因素导致，应及时往泌尿外科进一步诊断治疗。

【粘液丝偏高】：

(1)尿常规中粘液丝是由尿路中细胞分泌出来的，在有尿路感染时分泌会明显增多，且伴有炎症细胞的出现。
(2)粘液丝偏高，可分为生理性偏高和病理性偏高两种，生理性偏高一般是由于喝水较少导致的尿液浓缩，一般在喝水后就能达到稀释的效果。
(3)病理性的粘液丝偏高是由于泌尿系炎症或者是前列腺炎导致的，需要注意观察，多喝水，同时有白细胞等炎症细胞增多时，应及时服用抗感染药物治疗。如果仅有粘液丝的增多而没有白细胞等炎症细胞增多时，尿路有炎症的可能性不大。
(4)建议平时饮食注意清淡，多喝水，少吃油腻和辛辣的食物，要注意个人清洁卫生，勤洗阴部，注意休息。

【冠状动脉硬化性改变】：

(1)建议心血管内科诊断治疗。

【三尖瓣少量返流】：

(1)由于三尖瓣瓣膜轻微的改变而产生三尖瓣相对关闭不全。在很多人中，没有临床症状，只有在做心脏彩超时发现。一般不需要治疗，建议定期复查，必要时心内科结合临床考虑。

【甲状腺左侧叶结节】：

(1)甲状腺结节是一种常见的甲状腺疾病，很多甲状腺疾病可表现为结节，如可由甲状腺退行性变、炎症、自身免疫性及新生物等多种病变所致。甲状腺结节在各个年龄段的男女人群中均可见到，但中年女性中较多。
(2)甲状腺结节分良性和恶性两大类，良性的占绝大多数，恶性者不足1%，判断甲状腺结节的良恶主要依靠病史、体格检查、放射性核素扫描、穿刺细胞学检查。
(3)建议往外科就诊，进一步检查，明确诊断，结合临床诊治并定期复查。

【右侧颈内动脉斑块形成】：

(1)颈动脉斑块是动脉硬化后，血管里面的垃圾沉淀在血管壁形成。斑块又分为硬斑和软斑两种。硬斑比较稳定，不容易脱落，软斑不稳定，容易破裂脱落，从而形成血管栓塞。
(2)建议：1.减低胆固醇水平。2.减低高血糖、高血压等高危因素，将血压、血糖控制在理想水平。3.积极进行生活干预，控制饮食，改善饮食结构，适量增加运动，戒烟限酒。4.必要时药物治疗。

【轻度脂肪肝】：

(1)脂肪肝是指肝脏被脂肪浸润，为一种多病因引起的获得性疾病。
(2)脂肪肝是以肝细胞脂肪变性和脂肪蓄积为病理特征，最常见易患因素有超重或肥胖、进食油腻食物、高脂血症（尤其甘油三酯升高）、营养失调（营养过量或不足）、饮酒、高脂血症、少运动、糖耐量异常、减肥造成体重急剧下降、营养不良、中毒和药物等。
(3)当肝内脂类（主要为甘油三酯）含量超过肝重的5%时为脂肪肝。脂肪肝是一个常见的临床现象，不是一个独立性的疾病。
(4)值得注意的是，过多的脂肪在肝组织、肝细胞内浸润，引起肝细胞肿大，严重可致肝硬化。脂肪肝是可逆性的，合理饮食、运动及治疗后可恢复。

- (5)合理控制饮食，控制总摄入量，低盐、低脂和低糖类饮食，少吃动物内脏，多吃蔬菜水果；
(6)控制危险因素，如控制体重、改善胰岛素抵抗、调整血脂紊乱，戒酒、戒烟，坚持长期有氧运动，加强体育锻炼；
(7)定期复查腹部彩超、血脂、肝功能。

汇总医生： 丁昊炜

主检日期： 2023-12-08

主检医生：

分科结果

身高、体重、血压

| 项目名称 | 检查结果 | 项目名称 | 检查结果 |
|------|------------|------|------|
| 身高 | 173cm | 体重 | 81kg |
| 血压 | 141/85mmHg | | |

***小结：**

(1) 体重指数 27.06：超重

(2) 血压 141/85：本次测量收缩期血压偏高

操作员：陈红锦

检查日期：2023-12-07

检查医生：张彬艳

内科

| 项目名称 | 检查结果 | 项目名称 | 检查结果 |
|------|----------|------|---------|
| 心率 | 78 次/min | 心律 | 齐 |
| 心脏杂音 | 无 | 心界 | 正常 |
| 肺部 | 正常 | 呼吸音 | 呼吸音清 |
| 啰音 | 未闻及 | 叩诊 | 叩诊呈清音 |
| 腹部触诊 | 腹部平软 | 发育 | 正常 |
| 肝胆 | 肋下未触及 | 脾脏 | 肋下未触及 |
| 双肾 | 无叩击痛 | 肠鸣音 | 正常 |
| 营养 | 良好 | 神经系统 | 正常 |
| 生理反射 | 生理反射存在 | 病理反射 | 病理反射未引出 |
| 颅神经 | 正常 | 运动功能 | 正常 |
| 深浅感觉 | 正常 | 其它 | 无异常发现 |
| 既往史 | 无 | | |

***小结：**

未见异常

操作员：杨淑兰

检查日期：2023-12-07

检查医生：杨淑兰

外科（男）

| 项目名称 | 检查结果 | 项目名称 | 检查结果 |
|--------|------|-------|------|
| 皮肤 | 正常 | 甲状腺 | 无肿大 |
| 脊椎 | 无畸形 | 浅表淋巴结 | 无肿大 |
| 肛门 | 拒检 | 前列腺 | 未检 |
| 泌尿外生殖器 | 正常 | 四肢关节 | 未见异常 |
| 腹股沟 | 未见异常 | 足背动脉 | 正常 |
| 紫绀 | 无 | 色素沉着 | 无 |
| 脱毛 | 无 | 脱色 | 无 |
| 浮肿 | 无 | 皮下结节 | 无 |
| 头颅 | 正常 | 颈部 | 正常 |
| 乳腺 | 正常 | 脊柱 | 正常 |
| 直肠 | 未检 | 皮肤黄疸 | 无 |
| 四肢 | 活动正常 | 其他 | 无 |

*小结：

未见异常

操作员：谷岱清

检查日期：2023-12-07

检查医生：谷岱清

检验报告

尿液分析+尿沉渣

| 项目名称 | 检查结果 | 单位 | 参考值 | 提示 |
|-------------|-------|------|--------------|----|
| 白细胞尿 | 0 | 个/ul | 0--13 | |
| 上皮细胞(EC) | 1 | /HP | 0--28 | |
| 管型(CAST) | 0 | 个/ul | 0--1 | |
| 霉菌(尿) | 0 | /HP | 0--0 | |
| 结晶 | 0 | /HP | 0--10 | |
| 透明度(CLA) | 清亮 | | | |
| 胆红素(BIL) | - | | 阴性 | |
| 隐血(ERY) | - | | 阴性 | |
| 小圆上皮细胞(SRC) | 0 | 个/ul | 0--0 | |
| 维生素C | - | | 阴性 | |
| 异常红细胞 | 0 | 个/ul | 0--3 | |
| 红细胞(正常) | 0 | 个/ul | 0--6 | |
| 鳞状上皮细胞 | 1 | 个/ul | 0--0 | ↑ |
| 粘液丝 | 43 | 个/ul | 0--0 | ↑ |
| 颜色(Colour) | 淡黄色 | | | |
| 尿葡萄糖(GLU) | - | | 阴性 | |
| 酮体(KET) | - | | 阴性 | |
| 比重(SG) | 1.020 | | 1.003--1.030 | |
| 酸碱度(PH) | 6.0 | | 4.5--8.0 | |
| 尿蛋白质(PRO) | - | | 阴性 | |
| 尿胆原(URO) | - | | 阴性 | |
| 亚硝酸盐(NIT) | - | | 阴性 | |
| 红细胞(尿)(RBC) | 0 | 个/ul | 0--6 | |
| 尿白细胞(LEU) | - | | 阴性 | |

*小结:

鳞状上皮细胞偏高(1 /HP) 粘液丝偏高(43 /HP)

操作员：李佳敏 检查日期：2023-12-07 检查医生：陈建国

血常规（五分类）

| 项目名称 | 检查结果 | 单位 | 参考值 | 提示 |
|----------------|-------|---------------------|------------|----|
| 白细胞(WBC) | 7.38 | 10 ⁹ /L | 3.5--9.5 | |
| 淋巴细胞绝对值(LY#) | 2.01 | 10 ⁹ /L | 1.1--3.2 | |
| 淋巴细胞百分比(LY%) | 27.3 | % | 20--50 | |
| 中性粒细胞绝对值(GR#) | 4.77 | 10 ⁹ /L | 1.8--6.3 | |
| 中性粒细胞百分比(GR%) | 64.6 | % | 40--75 | |
| 嗜碱性粒细胞绝对值(BA#) | 0.03 | 10 ⁹ /L | 0--0.06 | |
| 嗜碱性粒细胞百分比(BA%) | 0.3 | % | 0--1.0 | |
| 嗜酸性粒细胞绝对值(EO#) | 0.08 | 10 ⁹ /L | 0.02--0.52 | |
| 嗜酸性粒细胞百分比(EO%) | 1.1 | % | 0.4--8.0 | |
| 血小板(PLT) | 223 | 10 ⁹ /L | 125--350 | |
| 血小板分布宽度(PDW) | 16.3 | % | 15--17 | |
| 平均血小板体积(MPV) | 10.8 | fl | 6.0--14.0 | |
| 血小板压积(PCT) | 0.241 | % | 0.11--0.28 | |
| 红细胞(RBC) | 4.90 | 10 ¹² /L | 4.3--5.8 | |
| 血红蛋白 | 150 | g/L | 130--175 | |
| 红细胞压积(HCT) | 44.4 | % | 40--50 | |
| 红细胞平均体积(MCV) | 90.6 | fl | 82--100 | |
| 平均血红蛋白含量(MCH) | 30.7 | pg | 27--34 | |
| 平均血红蛋白浓度(MCHC) | 339 | g/L | 316--354 | |
| 单核细胞绝对值(MO#) | 0.49 | 10 ⁹ /L | 0.1--0.60 | |
| 单核细胞百分比(MO%) | 6.7 | % | 3--10 | |
| 红细胞分布宽度标准差 | 44.5 | fl | 35--56 | |

| | | | | |
|-------------------------|-------|--------------------|------------|--|
| (RDW-SD) | | | | |
| 红细胞分布宽度变异系数 (RDW-CV) | 12.9 | % | 10.6--16.6 | |
| 大血小板比率 | 31.2 | % | 11--45 | |
| 大血小板数目 | 70 | 10 ⁹ /L | 30--90 | |
| 未成熟粒细胞数目 | 0.03 | 10 ⁹ /L | 0--999 | |
| 未成熟粒细胞百分比 | 0.5 | % | 0--100 | |
| 有核红细胞数目 | 0.000 | 10 ⁹ /L | 0--9999 | |
| 有核红细胞百分比 | 0.00 | /100WBC | 0--9999 | |

***小结:**

未见异常

操作员：梁可欣 检查日期:2023-12-07 检查医生:陈建国

肾功三项

| 项目名称 | 检查结果 | 单位 | 参考值 | 提示 |
|-------------|--------|--------|----------|----|
| 肌酐(CREA) | 63.00 | umol/L | 57--97 | |
| 尿酸(UA) | 236.00 | umol/L | 200--420 | |
| 尿素测定 (Urea) | 3.80 | mmol/L | 3.1--8.0 | |

***小结:**

未见异常

操作员：王小雪 检查日期:2023-12-07 检查医生:陈建国

空腹血糖

| 项目名称 | 检查结果 | 单位 | 参考值 | 提示 |
|----------|------|--------|-----------|----|
| 葡萄糖(GLU) | 7.84 | mmol/L | 3.89--6.1 | ↑ |

***小结:**

葡萄糖(GLU)偏高(7.84 mmol/L)

操作员：王小雪 检查日期:2023-12-07 检查医生:陈建国

同型半胱氨酸

| 项目名称 | 检查结果 | 单位 | 参考值 | 提示 |
|--------|-------|--------|-------|----|
| 同型半胱氨酸 | 15.14 | umol/L | 0--15 | ↑ |

***小结：**

同型半胱氨酸偏高(15.14 umol/L)

操作员：王小雪 检查日期：2023-12-07 检查医生：陈建国

血脂四项

| 项目名称 | 检查结果 | 单位 | 参考值 | 提示 |
|-------------|------|--------|------------|----|
| 动脉硬化指数 | 2.14 | | 1.31--3.19 | |
| 总胆固醇(CHOL) | 3.25 | mmol/L | 2.59--5.2 | |
| 甘油三脂(TG) | 2.83 | mmol/L | 0.7--1.7 | ↑ |
| 低密度脂蛋白(LDL) | 2.08 | mmol/L | 0--4.13 | |
| 高密度脂蛋白(HDL) | 0.97 | mmol/L | 0.77--1.55 | |

***小结：**

甘油三脂(TG)偏高(2.83 mmol/L)

操作员：王小雪 检查日期：2023-12-07 检查医生：陈建国

肝功能三项

| 项目名称 | 检查结果 | 单位 | 参考值 | 提示 |
|----------------|-------|-----|----------|----|
| γ-谷氨酰转肽酶(GGT) | 48.0 | U/L | 10--60 | |
| 丙氨酸氨基转移酶(ALT) | 55.00 | U/L | 9--50 | ↑ |
| 门冬氨酸氨基转移酶(AST) | 21.00 | U/L | 15--40 | |
| 谷草比谷丙 | 0.38 | | 0.4--2.5 | ↓ |

***小结：**

丙氨酸氨基转移酶(ALT)偏高(55.00 U/L) 谷草比谷丙偏低(0.38)

操作员：王小雪 检查日期：2023-12-07 检查医生：陈建国

大同瑞慈康复医院 12导联心电图报告

柴君 男 54岁 体检号:449081

病床号:

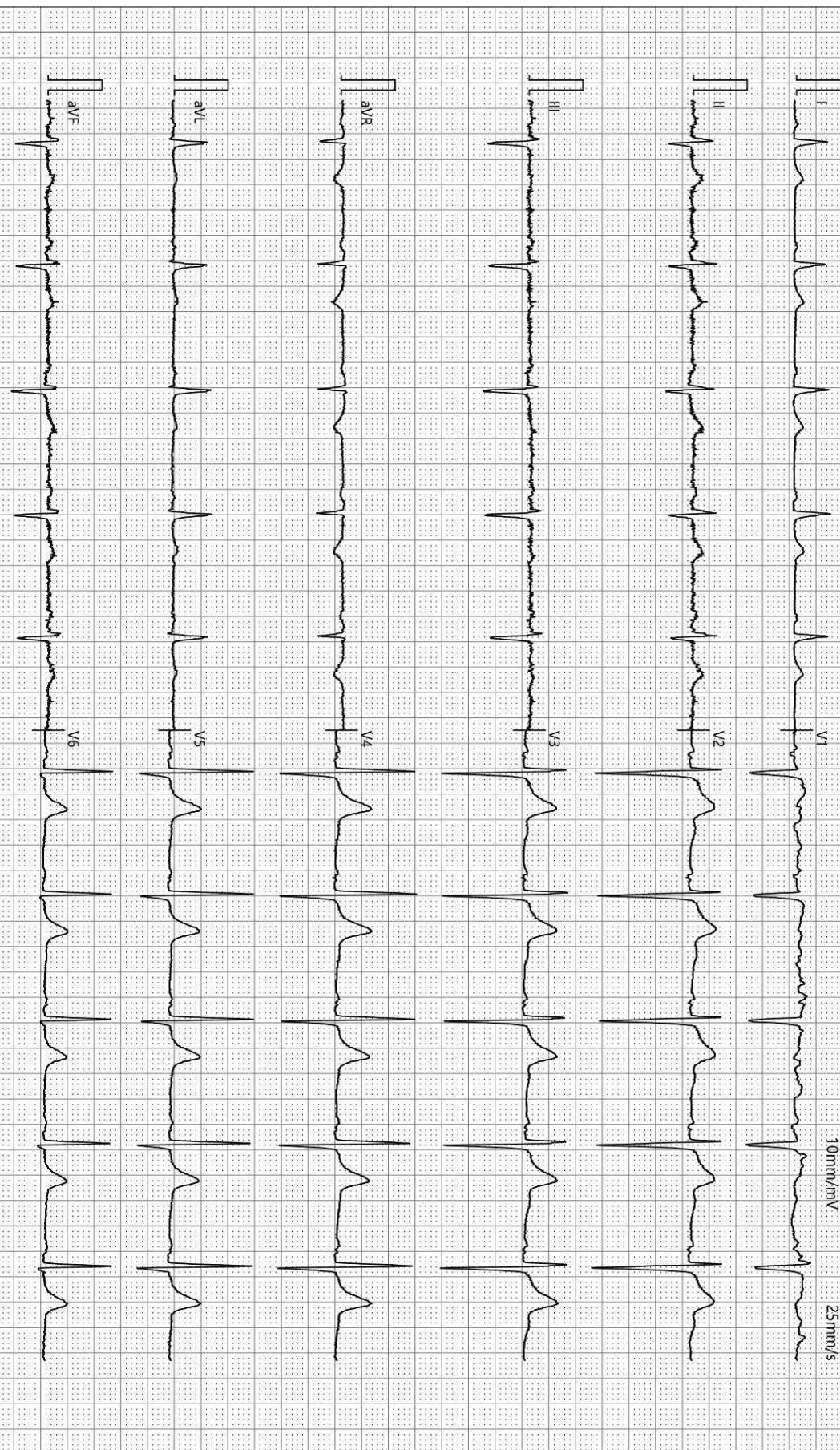
诊断结果:

- 1.窦性心律
- 2.正常心电图

诊断医生:

张生 陶文婷

| | | |
|---------|-----------------|-----------------------------|
| HR | : 60bpm | [60 ~ 100bpm] |
| P | : 128 f ms | [0 ~ 110ms] |
| PR | : 184ms | [120 ~ 200ms] |
| QRS | : 91ms | [60 ~ 100ms] |
| QT/QTc | : 421/422ms | [320 ~ 440/0 ~ 450ms] |
| P/QRS/T | : 59/-29/39deg. | [0 ~ 75/-30 ~ 90/0 ~ 75deg] |
| RV5/AV1 | : 1.568/0.881mV | [0.0 ~ 2.5/0.0 ~ 2.0mV] |



检查时间:2023-12-07 09:01:03

诊断时间:2023-12-07 09:29:51

SEMIP V1 90

仅供临床参考

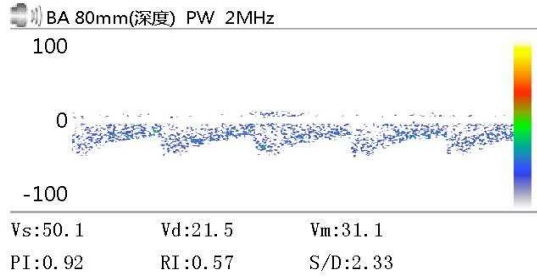
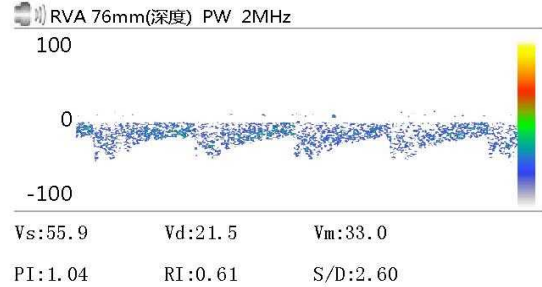
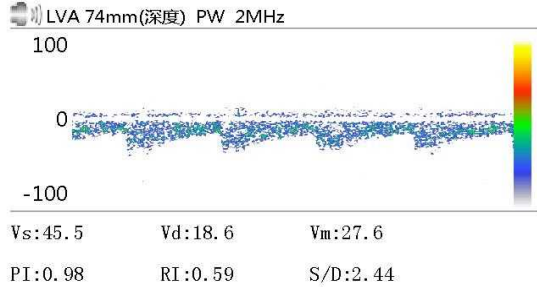
Text



大同瑞慈健康体检

颅内多普勒血流图 (TCD) 检查报告单

姓名: 柴君 性别: 男 年龄: 54 岁 检查号: 230915044
 申请科室: 体检科 申请医师: 李菊蓉 检查类型: 颅内血管 床号:



Vs: Vd: Vm:
 PI: RI: S/D:

Vs: Vd: Vm:
 PI: RI: S/D:

Vs: Vd: Vm:
 PI: RI: S/D:

医生意见

结论: 椎-基底动脉脑血管超声未见异常。

李菊蓉

检查日期: 2023-12-07

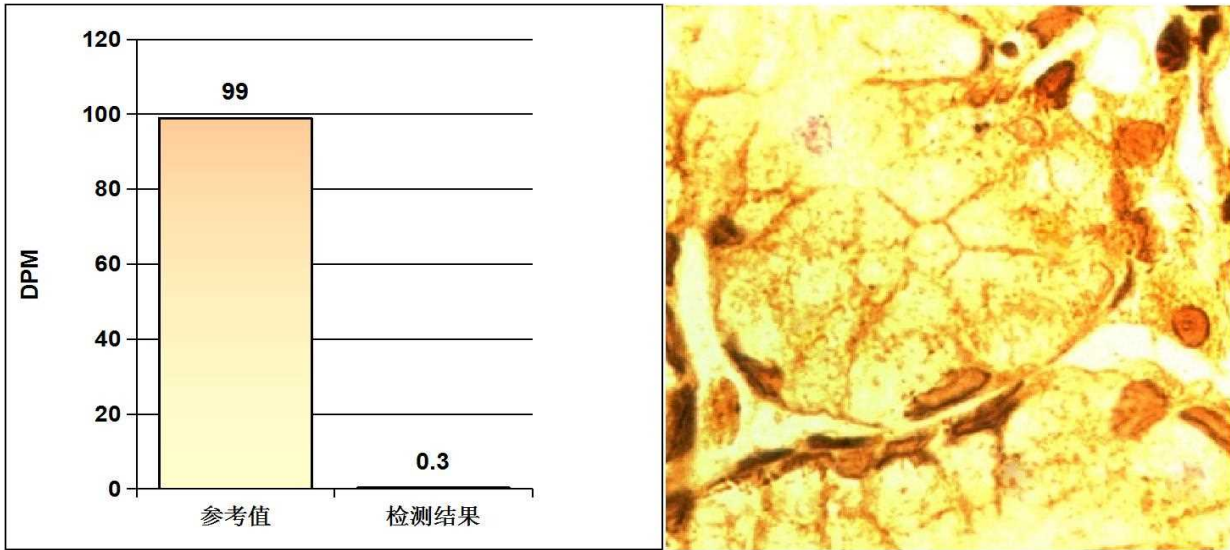
本报告单仅提供临床参考

大同瑞慈康复医院

¹⁴C呼气试验检验报告

| | | | | | |
|------|-----|------|-------------------|----|------------|
| 姓名 | 柴君 | 年龄 | 54 | 性别 | 男 |
| 住院号 | 0 | 日期 | 2023/12/7 9:26:20 | 电话 | 0 |
| 送检医生 | 曹居杰 | 样品编号 | 8387 | 编号 | 2309150944 |

¹⁴C呼气试验



阳性参考值 (Disintegrations Per Minute(DPM)):

| | | |
|-------|-------------------|--------|
| DPM值: | dpm > 2499 | 阳性++++ |
| | 1499 < dpm ≤ 2499 | 阳性+++ |
| | 499 < dpm ≤ 1499 | 阳性++ |
| | 149 < dpm ≤ 499 | 阳性+ |
| | dpm ≤ 99 | 阴性 |
| | 99 < dpm ≤ 149 | 不确定 |

检测结果: **dpm= 0** **阴性**

医生建议: 注意保持健康及规律饮食

温馨提示: 您本次检测的结果为阴性

检测医生: 曹居杰

双源 CT 诊断图文报告

流水号: 2309150944

影像号: CT20231207076

姓名: 柴君

年龄: 54 岁

性别: 男

检查设备: 西门子量子双源 CT

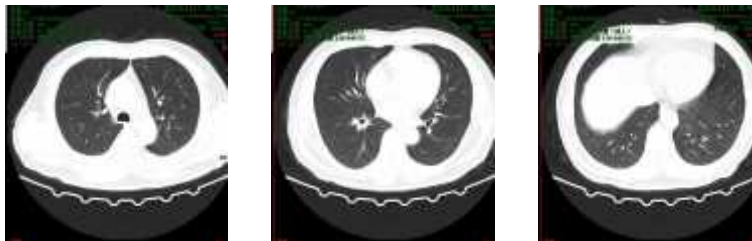体检号: 449081

申请医院: 本院

体检科室: 体检科

检查部位: CT 检查

经典图像:



影像所见:

胸廓对称, 骨性肋骨完整, 胸壁软组织结构良好, 两肺支气管血管纹理走行分布良好, 支气管束结构清晰, 双肺通气良好。肺门结构未见异常。纵隔无偏移, 段以上支气管通畅。心影及大血管形态结构正常, 冠状动脉走行区钙化, 纵隔内未见肿大淋巴结。胸膜未见异常。

影像诊断:

胸部未见明显异常

冠状动脉硬化性改变, 进一步检查

报告医师: 剧艳军

检查日期: 2023-12-07

审核医师: 剧艳军

报告日期: 2023-12-07

超声诊断图文报告

流水号: 2309150944

影像号: 1476386

姓名: 柴君

年龄: 54 岁

性别: 男

检查设备: Vivid E95

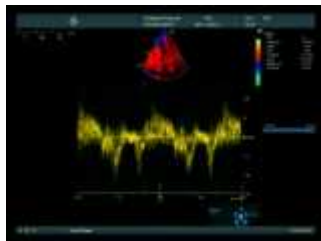
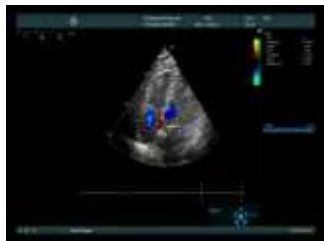
体检号: 449081

申请医院: 本院

体检科室: 体检科

检查部位: 心脏彩超

经典图像:



影像所见:

超声测量 (单位: mm)

升主动脉内径 34 (32±3mm)

左房内径 35 (35mm)

室间隔 11 (8-11mm)

左室内径 40 (47±4mm)

左室后壁 10 (8-11mm)

EF60% (50-80%)

右室内径 30 (36±4mm)

右房内径 34 (36±4mm)

FS30% (28-41%)

主肺动脉内径 21 (23±3mm)

升主动脉内径正常, 心脏各腔室大小正常, 室间隔厚度正常, 左室壁未见明显节段性运动异常, 三尖瓣回声正常, 收缩期房侧可见少量返流信号, 余瓣膜及启闭功能未见明显异常, 舒张期二尖瓣口血流频谱 E/A>1, 心包腔未见积液。

影像诊断:

三尖瓣少量返流

报告医师: 李霞

检查日期: 2023-12-07

审核医师: 李霞

报告日期: 2023-12-07



大同市医学影像研究中心

注: 本报告仅供临床医生参考!

地址: 大同市魏都大道 79 号。若有疑问, 请致电: 0352---2830580

超声诊断图文报告

流水号: 2309150944

影像号: 1476228

姓名: 柴君

年龄: 54 岁

性别: 男

检查设备: Vivid E95

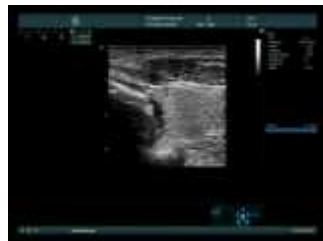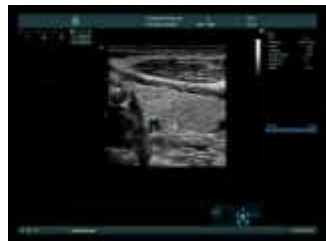体检号: 449081

申请医院: 本院

体检科室: 体检科

检查部位: 甲状腺彩超

经典图像:



影像所见:

甲状腺双侧叶形态正常, 包膜完整, 于左侧叶上极深层探及大小约 0.5*0.4cm 囊实性结节, 形态规则, 边界清, 另于上极浅层探及等回声结节, 大小约 0.5*0.3cm, 边界清, CDFI: 未见异常血流信号, 右侧叶实质回声尚均匀。双侧颈部未见明显肿大淋巴结。

影像诊断:

甲状腺左侧叶结节 TI-RADS III 级 定期复查

报告医师: 李霞

检查日期: 2023-12-07

审核医师: 李霞

报告日期: 2023-12-07

超声诊断图文报告

流水号: 2309150944

影像号: 1476376

姓名: 柴君

年龄: 54 岁

性别: 男

检查设备: Vivid E95

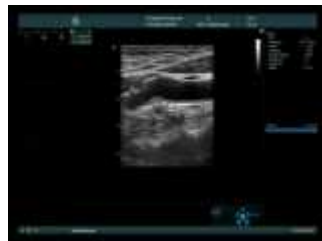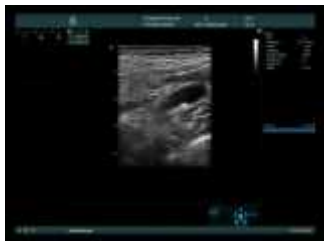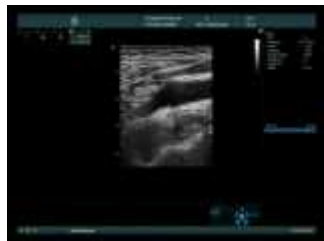体检号: 449081

申请医院: 本院

体检科室: 体检科

检查部位: 颈部血管彩超

经典图像:



影像所见:

右侧颈总动脉窦部探及混合回声斑, 大小约 6.6*1.7mm, 左侧颈总动脉窦部探及低回声斑, 大小约 7.4*7.0mm; 右侧颈内动脉起始处探及强回声斑, 大小约 3.9*1.1mm; 右锁骨下动脉起始处、左侧颈内、双侧颈外动脉起始段内中膜不增厚, 内壁欠光滑, 管壁未见明确强回声斑。CDFI: 血流充盈好。PW: 频谱形态正常。

双侧椎动脉走行正常, 椎动脉内径正常, 管壁不厚, 管腔内为无回声, CDFI: 血流充盈好。PW: 频谱正常。

| | 内径 mm | 流速 cm/s | RI |
|-------|-------|---------|------|
| 左侧椎动脉 | 3.1 | 50.0 | 0.60 |
| 右侧椎动脉 | 3.0 | 56.8 | 0.63 |

影像诊断:

双侧颈总动脉、右侧颈内动脉斑块形成

报告医师: 李霞

检查日期: 2023-12-07

审核医师: 李霞

报告日期: 2023-12-07

超声诊断图文报告

流水号: 2309150944

影像号: 1476388

姓名: 柴君

年龄: 54 岁

性别: 男

检查设备: Vivid E95

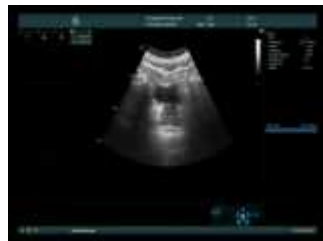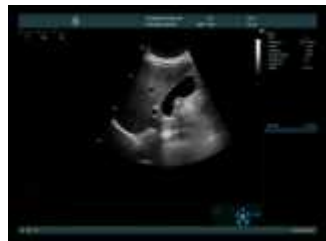体检号: 449081

申请医院: 本院

体检科室: 体检科

检查部位: 全腹彩超

经典图像:



影像所见:

肝脏大小形态正常, 包膜光滑完整, 实质回声细腻、增强, 肝内管道系统走行欠清晰, 门静脉及肝内胆管不扩张。
胆囊大小形态正常, 壁不厚、光滑, 囊内透声好, 肝外胆管不扩张。
胰腺大小形态正常, 实质回声均匀, 主胰管不扩张。
脾脏大小形态正常, 实质回声均匀, 脾门静脉不宽。
双肾大小形态正常, 皮髓质分界清晰, 集合系统未见分离, 双侧输尿管未见扩张。
膀胱充盈欠佳。
前列腺形态正常, 大小约 3.5*2.7*2.9cm, 实质回声欠均匀。

影像诊断:

轻度脂肪肝

报告医师: 李霞

检查日期: 2023-12-07

审核医师: 李霞

报告日期: 2023-12-07