



2309150920

# 大同瑞慈健康体检

## 报 告 册

体检编号	449059	工号	407
姓名	梁成宝		
性别	男	年龄	59岁
单位	云冈区税务局		
部门	云冈区税务局		
联系电话	13097598567		
体检日期	2023-12-01		

尊敬的梁成宝先生您好！

首先，瑞慈健康体检全体员工欢迎您的光临，并对您的信任表示衷心的感谢！

您于 2023-12-01 （体检编号：449059）完成健康检查，本机构的各科医生已根据您的体检项目及结果，汇总成此份健康体检报告，并经总检医生审核。据此提出对您健康状况的综合分析及建议。

瑞慈健康体检倡导“大健康、大康复”，提出“健康是第一财富（Rich）”的人文理念。希望您仔细阅读并妥善地保管此份健康体检报告，并认真关注报告中的提示与建议，若您对报告内容有任何疑问，可直接与瑞慈健康体检客服部联系，进一步咨询。

健康体检咨询电话：**0352-2824444**

客户服务咨询电话：**0352-2830597**

**400-6112995**

瑞慈健康体检报告由下列内容组成：

第一部分：主检报告

第二部分：分科分项结果

第三部分：检验报告

第四部分：附表

## 主检报告

## 检查综述

- 1、【血常规（五分类）】 红细胞压积(HCT)偏高(51.5 %)
- 2、【同型半胱氨酸】 同型半胱氨酸偏高(16.34  $\mu\text{mol/L}$ )
- 3、【血脂四项】 甘油三脂(TG)偏高(2.07  $\text{mmol/L}$ )
- 4、【尿液分析+尿沉渣】 白细胞尿偏高(61 个/u1) 粘液丝偏高(1 /HP) 尿葡萄糖(GLU)+- 尿蛋白质(PRO)+- 尿白细胞(LEU)1+
- 5、【心电图】 1. 窦性心律 2. 逆钟向转位
- 6、【心脏彩超】 左室舒张功能减低
- 7、【颈部血管彩超】 1. 右锁骨下动脉起始处粥样斑块形成 2. 右侧颈总动脉膨大处内中膜局部增厚
- 8、【全腹彩超】 1. 脂肪肝（轻度） 2. 前列腺增生伴钙化

## 医生建议

## 【红细胞压积(HCT)偏高】：

- (1) 供内科结合临床参考。
- (2) 如果明显升高，复查血常规。

## 【同型半胱氨酸偏高】：

- (1) 血同型半胱氨酸是一种含硫氨基酸，为蛋氨酸和半胱氨酸代谢过程中产生的重要中间产物。正常情况下，血同型半胱氨酸在体内能被分解代谢，浓度维持在较低水平。但在日常生活中由于原发性原因和继发性原因会影响血同型半胱氨酸代谢导致在血液中升高。
- (2) 同型半胱氨酸偏高称之为高同型半胱氨酸血症，产生的原因和遗传、环境、营养因素有很大关系。高同型半胱氨酸血症目前认为是冠心病、高血压、脑血管疾病重要的危险因素。建议日常生活中清淡饮食，多吃新鲜蔬菜水果，补充维生素成分，心内科诊治。

## 【甘油三脂(TG)偏高】：

- (1) 甘油三酯是甘油和脂肪酸所构成的有机化合物，甘油三酯测定是脂类代谢的重要指标之一。
- (2) 甘油三酯增高与冠心病的发生有着重要的相关性，随年龄增大而有上升的趋势，其增高最常见于高脂和过量糖类饮食、肥胖等。
- (3) 甘油三酯主要功能是为机体提供能量，其正常值在 0.7-1.7 $\text{mmol/L}$  之间，1.7-2.29 $\text{mmol/L}$  为边缘增高，提示应该注意饮食和运动了。
- (4) 甘油三酯大于 2.3 $\text{mmol/L}$ ，就称为高甘油三酯血症。甘油三酯增高虽然不会直接导致血管斑块的形成，但也会间接引起心脑血管疾病风险增加，同时，当甘油三酯大于 5.6 $\text{mmol/L}$  时，还会增加急性胰腺炎的风险，所以降低甘油三酯的基础主要是控制饮食，饮食控制不佳可以选择药物治疗。
- (5) 生活方式的干预是控制甘油三酯水平升高的基础，包括减重，增加运动量，限制酒精摄入以及避免食用果糖和高碳水化合物食物。多食蔬菜水果，定期复查。
- (6) 明显增高者在医师的指导下使用降脂药物治疗，首选他汀和贝特类药物。

## 【粘液丝偏高】：

- (1) 尿常规中粘液丝是由尿路中细胞分泌出来的，在有尿路感染时分泌会明显增多，且伴有炎症细胞的出现。

(2) 粘液丝偏高，可分为生理性偏高和病理性偏高两种，生理性偏高一般是由于喝水较少导致的尿液浓缩，一般在喝水后就能达到稀释的效果。

(3) 病理性的粘液丝偏高是由于泌尿系炎症或者是前列腺炎导致的，需要注意观察，多喝水，同时有白细胞等炎症细胞增多时，应及时服用抗感染药物治疗。如果仅有粘液丝的增多而没有白细胞等炎症细胞增多时，尿路有炎症的可能性不大。

(4) 建议平时饮食注意清淡，多喝水，少吃油腻和辛辣的食物，要注意个人清洁卫生，勤洗阴部，注意休息。

**【尿白细胞 (LEU) 1+】：**

(1) 建议泌尿外科诊断治疗。

**【白细胞尿偏高】：**

(1) 白细胞尿偏高，一般提示为泌尿系感染，白细胞数目跟感染的程度相关，细菌感染的程度越重，白细胞数目增加的越高。建议往泌尿外科诊断治疗。

**【尿蛋白质 (PRO) +-】：**

(1) 建议专科复查，结合临床诊治。

**【尿葡萄糖 (GLU) +-】：**

(1) 结合血糖、肾功能、肝功能结果分析，如有糖尿病者，提示血糖控制不理想，建议积极治疗原发病。常见于糖尿病，肾性糖尿，肝功能不全，甲亢等，请往内分泌科结合临床进一步检查、治疗。

(2) 在个别情况下，如果肾糖阈是降低的，也会出现尿葡萄糖阳性，但此时血糖是正常的。

**【逆钟向转位】：**

(1) 建议心内科结合临床

**【左室舒张功能减低】：**

(1) 左心室舒张功能是指心肌弹性减低，心脏泵血功能减退。其引起原因，一是随着年龄的增长，心肌组织进行性变。其二是由于冠心病、高血压等慢性心肌病变。一般来说没有原发病变及年龄偏大的人员又无症状，不需要特殊处理，建议心内科结合临床考虑。

**【右侧颈总动脉膨大处内中膜局部增厚】：**

(1) 颈动脉内中膜增厚是一个超声诊断，它属于血管性疾病（动脉硬化）的早期表现，提示长期发展下去动脉硬化会形成斑块和狭窄闭塞病变。

(2) 建议改变饮食结构，适量增加运动量，减缓动脉硬化发展的速度。如果有血脂高、胆固醇高、高血压、高血糖，就要进行相应的控制和预防，通过药物的干预，避免从内中膜增厚发展成斑块，进一步形成血管狭窄和闭塞的病变。

**【右锁骨下动脉起始处粥样斑块形成】：**

(1) 颈动脉斑块是动脉硬化后，血管里面的垃圾沉淀在血管壁形成。斑块又分为硬斑和软斑两种。硬斑比较稳定，不容易脱落，软斑不稳定，容易破裂脱落，从而形成血管栓塞。

(2) 建议：1. 减低胆固醇水平。2. 减低高血糖、高血压等高危因素，将血压、血糖控制在理想水平。3. 积极进行生活干预，控制饮食，改善饮食结构，适量增加运动，戒烟限酒。4. 必要时药物治疗。

**【脂肪肝】：**

(1) 脂肪肝是指肝脏被脂肪浸润，为一种多病因引起的获得性疾病。

(2) 脂肪肝是以肝细胞脂肪变性和脂肪蓄积为病理特征，最常见易患因素有超重或肥胖、进食油腻食物、高脂血症（尤其甘油三酯升高）、营养失调（营养过量或不足）、饮酒、高脂血症、少运动、糖耐量异常、减肥造成体重急剧下降、营养不良、中毒和药物等。

- (3)当肝内脂类（主要为甘油三酯）含量超过肝重的5%时为脂肪肝。脂肪肝是一个常见的临床现象，不是一个独立性的疾病。
- (4)值得注意的是，过多的脂肪在肝组织、肝细胞内浸润，引起肝细胞肿大，严重可致肝硬化。脂肪肝是可逆性的，合理饮食、运动及治疗后可恢复。
- (5)合理控制饮食，控制总摄入量，低盐、低脂和低糖类饮食，少吃动物内脏，多吃蔬菜水果；
- (6)控制危险因素，如控制体重、改善胰岛素抵抗、调整血脂紊乱，戒酒、戒烟，坚持长期有氧运动，加强体育锻炼；
- (7)定期复查腹部彩超、血脂、肝功能。

**【前列腺增生伴钙化】：**

- (1)前列腺增生又称前列腺肥大，增生的腺体位于膀胱颈部，会使尿路梗阻，引起尿频和排尿困难，严重影响患者的生活质量，是中老年男性的常见疾病。建议往泌尿科咨询，结合临床诊治。
- (2)1、前列腺钙化斑大多数是由于前列腺炎症之后，前列腺内部组织局部出现了纤维化、钙质沉积而引起的。多数患者都是在体检时通过彩超检查时发现的，一般情况没有不适症状不需治疗。2、部分患者如有不适症状，建议前往泌尿科诊断治疗。

汇总医生： 樊兴国

主检日期： 2023-12-04

主检医生：

## 分科结果

## 身高、体重、血压

项目名称	检查结果	项目名称	检查结果
身高	172cm	体重	67kg
血压	129/86mmHg		

**\*小结：**

未见异常

操作员：杨柳庆

检查日期:2023-12-01

检查医生：张彬艳

## 内科

项目名称	检查结果	项目名称	检查结果
心率	72 次/min	心律	齐
心脏杂音	无	心界	正常
肺部	正常	呼吸音	呼吸音清
啰音	未闻及	叩诊	叩诊呈清音
腹部触诊	腹部平软	发育	正常
肝胆	肋下未触及	脾脏	肋下未触及
双肾	无叩击痛	肠鸣音	正常
营养	良好	神经系统	正常
生理反射	生理反射存在	病理反射	病理反射未引出
颅神经	正常	运动功能	正常
深浅感觉	正常	其它	无异常发现
既往史	无		

**\*小结：**

未见异常

操作员：杨淑兰

检查日期:2023-12-01

检查医生：杨淑兰

## 外科（男）

项目名称	检查结果	项目名称	检查结果
皮肤	正常	甲状腺	无肿大
脊椎	无畸形	浅表淋巴结	无肿大
肛门	拒检	前列腺	未检
泌尿外生殖器	正常	四肢关节	未见异常
腹股沟	未见异常	足背动脉	正常
紫绀	无	色素沉着	无
脱毛	无	脱色	无
浮肿	无	皮下结节	无
头颅	正常	颈部	正常
乳腺	正常	脊柱	正常
直肠	未检	皮肤黄疸	无
四肢	活动正常	其他	无

**\*小结：**

未见异常

操作员：谷岱清

检查日期：2023-12-01

检查医生：谷岱清

## 检验报告

## 尿液分析+尿沉渣

项目名称	检查结果	单位	参考值	提示
白细胞尿	61	个/ul	0--13	↑
上皮细胞(EC)	0	/HP	0--28	
管型(CAST)	0	个/ul	0--1	
霉菌(尿)	0	/HP	0--0	
结晶	0	/HP	0--10	
透明度(CLA)	清亮			
胆红素(BIL)	-		阴性	
隐血(ERY)	-		阴性	
小圆上皮细胞(SRC)	0	个/ul	0--0	
维生素C	-		阴性	
异常红细胞	0	个/ul	0--3	
红细胞(正常)	4	个/ul	0--6	
鳞状上皮细胞	0	个/ul	0--0	
粘液丝	1	个/ul	0--0	↑
颜色(Colour)	淡黄色			
尿葡萄糖(GLU)	+-		阴性	
酮体(KET)	-		阴性	
比重(SG)	1.025		1.003--1.030	
酸碱度(PH)	7.0		4.5--8.0	
尿蛋白质(PRO)	+-		阴性	
尿胆原(URO)	-		阴性	
亚硝酸盐(NIT)	-		阴性	
红细胞(尿)(RBC)	4	个/ul	0--6	
尿白细胞(LEU)	1+		阴性	

\*小结:

白细胞尿偏高(61 个/ul) 粘液丝偏高(1 /HP) 尿葡萄糖(GLU)+- 尿蛋白质(PRO)+- 尿白细胞 (LEU)1+

操作员：祁佳佳 检查日期:2023-12-01 检查医生:陈建国

血常规（五分类）

项目名称	检查结果	单位	参考值	提示
白细胞(WBC)	6.23	10 <sup>9</sup> /L	3.5--9.5	
淋巴细胞绝对值(LY#)	1.93	10 <sup>9</sup> /L	1.1--3.2	
淋巴细胞百分比(LY%)	30.9	%	20--50	
中性粒细胞绝对值(GR#)	3.81	10 <sup>9</sup> /L	1.8--6.3	
中性粒细胞百分比(GR%)	61.3	%	40--75	
嗜碱性粒细胞绝对值(BA#)	0.03	10 <sup>9</sup> /L	0--0.06	
嗜碱性粒细胞百分比 (BA%)	0.5	%	0--1.0	
嗜酸性粒细胞绝对值(EO#)	0.14	10 <sup>9</sup> /L	0.02--0.52	
嗜酸性粒细胞百分比 (EO%)	2.2	%	0.4--8.0	
血小板(PLT)	159	10 <sup>9</sup> /L	125--350	
血小板分布宽度(PDW)	16.5	%	15--17	
平均血小板体积(MPV)	11.4	fl	6.0--14.0	
血小板压积(PCT)	0.180	%	0.11--0.28	
红细胞(RBC)	5.37	10 <sup>12</sup> /L	4.3--5.8	
血红蛋白	172	g/L	130--175	
红细胞压积(HCT)	51.5	%	40--50	↑
红细胞平均体积(MCV)	96.0	fl	82--100	
平均血红蛋白含量(MCH)	32.1	pg	27--34	
平均血红蛋白浓度(MCHC)	334	g/L	316--354	
单核细胞绝对值(MO#)	0.32	10 <sup>9</sup> /L	0.1--0.60	
单核细胞百分比(MO%)	5.1	%	3--10	

红细胞分布宽度标准差 (RDW-SD)	43.8	fl	35--56	
红细胞分布宽度变异系数 (RDW-CV)	12.0	%	10.6--16.6	
大血小板比率	35.6	%	11--45	
大血小板数目	57	10 <sup>9</sup> /L	30--90	
未成熟粒细胞数目	0.02	10 <sup>9</sup> /L	0--999	
未成熟粒细胞百分比	0.3	%	0--100	
有核红细胞数目	0.000	10 <sup>9</sup> /L	0--9999	
有核红细胞百分比	0.00	/100WBC	0--9999	

**\*小结:**

红细胞压积(HCT)偏高(51.5 %)

操作员：梁可欣 检查日期:2023-12-01 检查医生:陈建国

**肾功三项**

项目名称	检查结果	单位	参考值	提示
肌酐(CREA)	63.00	umol/L	57--97	
尿酸(UA)	258.00	umol/L	200--420	
尿素测定 (Urea)	6.80	mmol/L	3.1--8.0	

**\*小结:**

未见异常

操作员：王文静 检查日期:2023-12-01 检查医生:陈建国

**空腹血糖**

项目名称	检查结果	单位	参考值	提示
葡萄糖(GLU)	5.24	mmol/L	3.89--6.1	

**\*小结:**

未见异常

操作员：王文静 检查日期:2023-12-01 检查医生:陈建国

### 同型半胱氨酸

项目名称	检查结果	单位	参考值	提示
同型半胱氨酸	16.34	umol/L	0--15	↑

**\*小结:**

同型半胱氨酸偏高(16.34 umol/L)

操作员：王文静 检查日期:2023-12-01 检查医生:陈建国

### 血脂四项

项目名称	检查结果	单位	参考值	提示
动脉硬化指数	2.96		1.31--3.19	
总胆固醇(CHOL)	4.07	mmol/L	2.59--5.2	
甘油三脂(TG)	2.07	mmol/L	0.7--1.7	↑
低密度脂蛋白(LDL)	2.87	mmol/L	0--4.13	
高密度脂蛋白(HDL)	0.97	mmol/L	0.77--1.55	

**\*小结:**

甘油三脂(TG)偏高(2.07 mmol/L)

操作员：王文静 检查日期:2023-12-01 检查医生:陈建国

### 肝功能三项

项目名称	检查结果	单位	参考值	提示
γ-谷氨酰转肽酶(GGT)	31.0	U/L	10--60	
丙氨酸氨基转移酶(ALT)	24.00	U/L	9--50	
门冬氨酸氨基转移酶(AST)	21.00	U/L	15--40	
谷草比谷丙	0.88		0.4--2.5	

**\*小结:**

未见异常

操作员：王文静 检查日期:2023-12-01 检查医生:陈建国



# 大同瑞慈康复医院 12导联心电图报告

梁成宝 男 59岁 体检号:449059

病床号:

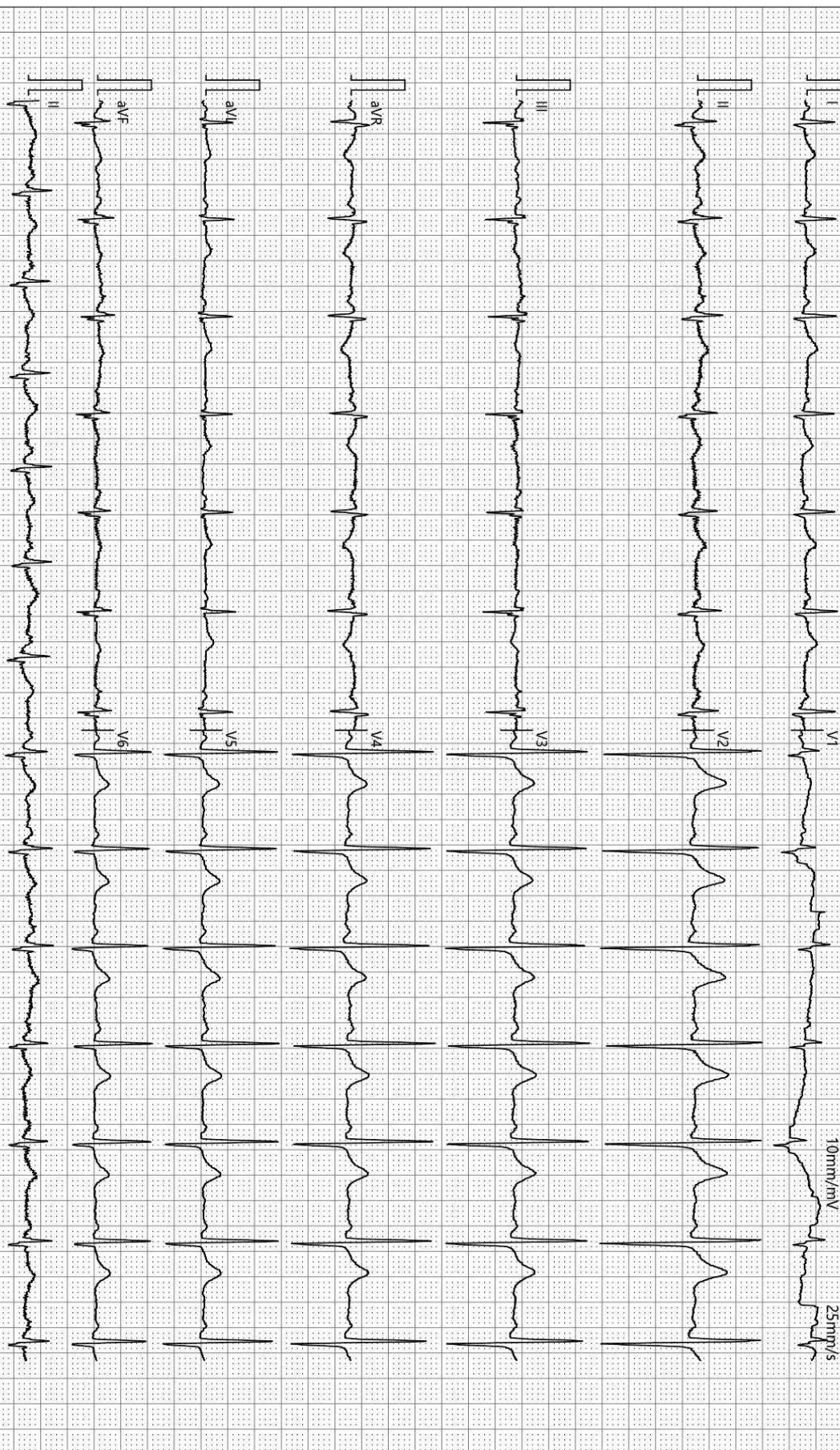
诊断结果:

- 1.窦性心律
- 2.逆钟向转位

诊断医生:

*张生 陶文婷*

HR : 79bpm [60~100bpm]  
 P : 114↑ms [0~110ms]  
 PR : 149ms [120~200ms]  
 QRS : 101↑ms [60~100ms]  
 QT/QTc : 391/450ms [320~440/0~450ms]  
 P/QRS/T : 55/-24/25deg. [0~75/-30~90/0~75deg]  
 RV5/VS1 : 1.410/0.312mV [0.0~2.5/0.0~2.0mV]



检查时间:2023-12-01 09:48:41

诊断时间:2023-12-01 09:59:29

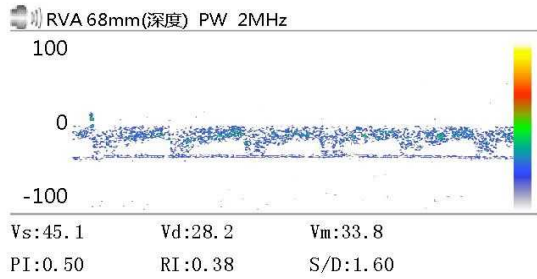
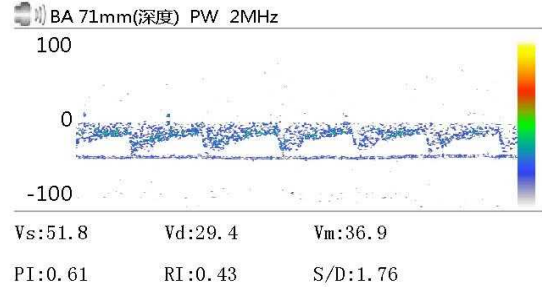
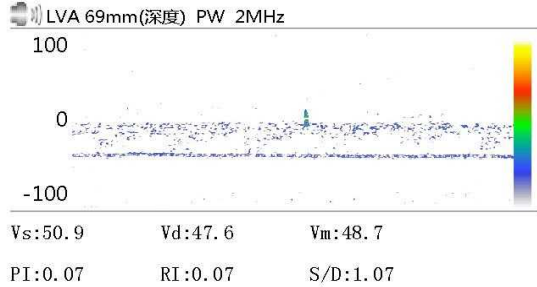
SEMIP V1 90

仅供临床参考



颅内多普勒血流图 (TCD) 检查报告单

姓名: 梁成宝      性别: 男      年龄: 59 岁      检查号: 2309150920  
 申请科室: 体检科      申请医师: 李菊蓉      检查类型: 颅内血管



Vs:              Vd:              Vm:  
 PI:              RI:              S/D:

Vs:              Vd:              Vm:  
 PI:              RI:              S/D:

Vs:              Vd:              Vm:  
 PI:              RI:              S/D:

医生意见

结论: 椎-基底动脉脑血管超声未见异常。

医师签名: 李菊蓉

检查日期: 2023-12-01  
地址:

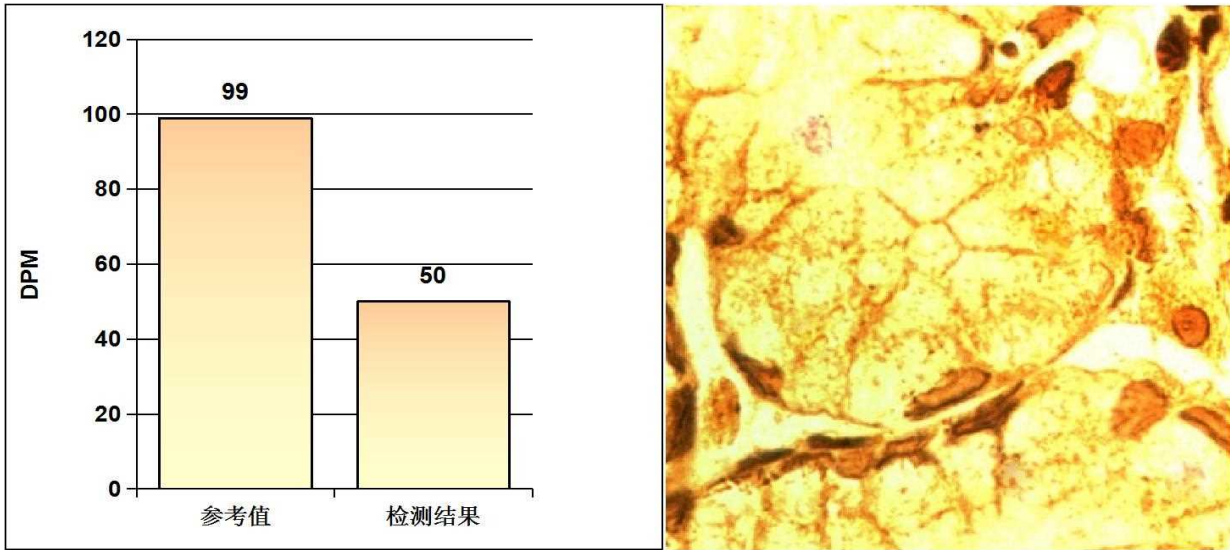
本报告单仅提供临床参考  
电话:

# 大同瑞慈康复医院

## <sup>14</sup>C呼气试验检验报告

姓名	梁成宝	年龄	59	性别	男
住院号	0	日期	2023/12/1 10:12:30	电话	0
送检医生	曹居杰	样品编号	8255	编号	2309150920

### <sup>14</sup>C呼气试验



#### 阳性参考值 (Disintegrations Per Minute(DPM)):

DPM值:	dpm > 2499	阳性++++
	1499 < dpm ≤ 2499	阳性+++
	499 < dpm ≤ 1499	阳性++
	149 < dpm ≤ 499	阳性+
	dpm ≤ 99	阴性
	99 < dpm ≤ 149	不确定

**检测结果:** **dpm= 50** **阴性**

医生建议: 注意保持健康及规律饮食

温馨提示: 您本次检测的结果为阴性

检测医生: 曹居杰

## 双源 CT 诊断图文报告

流水号: 2309150920

影像号: CT20231201089

姓名: 梁成宝

年龄: 59 岁

性别: 男

检查设备: 西门子量子双源 CT

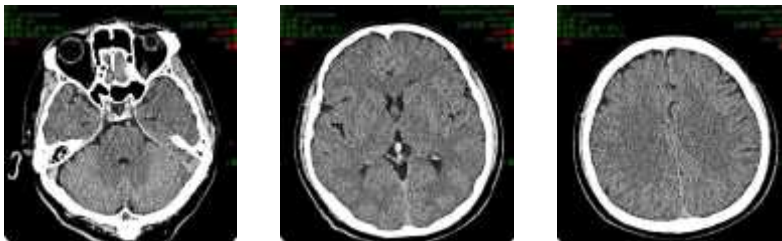体检号: 449059

申请医院: 本院

体检科室: 体检科

检查部位: CT 检查

经典图像:



影像所见:

颅脑结构双侧对称, 脑实质内未见异常密度。中线结构居中。脑沟、裂、池及脑室系统等未见异常。

影像诊断:

颅脑未见明显异常

报告医师: 剧艳军

检查日期: 2023-12-03

审核医师: 剧艳军

报告日期: 2023-12-03

## 超声诊断图文报告

流水号: 2309150920

影像号: 1468999

姓名: 梁成宝

年龄: 59 岁

性别: 男

检查设备: Vivid E95

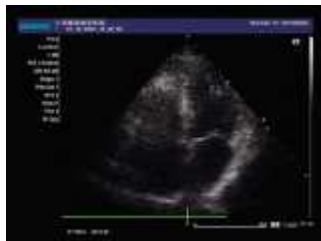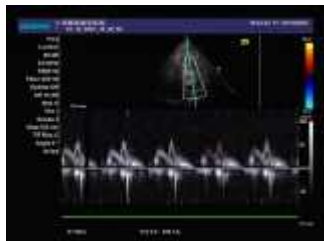
体检号: 449059

申请医院: 本院

体检科室: 体检科

检查部位: 心脏彩超

### 经典图像:



### 影像所见:

超声测量 (单位: mm)

升主动脉内径 32 (32±3mm)

左房内径 30 (35mm)

室间隔 10 (8-11mm)

左室内径 45 (47±4mm)

左室后壁 10 (8-11mm)

EF65% (50-80%)

右室内径 25 (36±4mm)

右房内径 28 (36±4mm)

FS35% (28-41%)

主肺动脉内径 20 (23±3mm)

升主动脉内径正常, 心脏各腔室大小正常, 室间隔厚度正常, 左室壁未见明显节段性运动异常, 各瓣膜及启闭功能未见明显异常, 舒张期二尖瓣口血流频谱 E/A<1, 心包腔未见积液。

### 影像诊断:

左室舒张功能减低

报告医师: 李菊蓉

检查日期: 2023-12-01

审核医师: 李菊蓉

报告日期: 2023-12-01

## 超声诊断图文报告

流水号: 2309150920

影像号: 1469002

姓名: 梁成宝

年龄: 59 岁

性别: 男

检查设备: Vivid E95

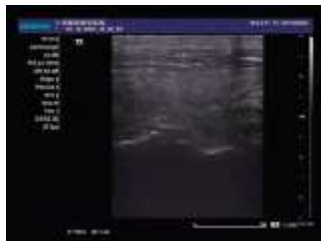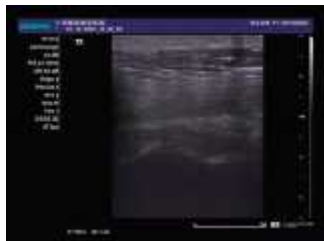体检号: 449059

申请医院: 本院

体检科室: 体检科

检查部位: 甲状腺彩超

经典图像:



影像所见:

甲状腺双侧叶形态正常, 包膜完整, 实质回声均匀, CDFI: 未见异常血流信号。  
双侧颈部未见明显肿大淋巴结。

影像诊断:

甲状腺双侧叶未见异常

报告医师: 李菊蓉

检查日期: 2023-12-01

审核医师: 李菊蓉

报告日期: 2023-12-01



大同市医学影像研究中心

注: 本报告仅供临床医生参考!

地址: 大同市魏都大道 79 号。若有疑问, 请致电: 0352-2830580

### 超声诊断图文报告

流水号: 2309150920

影像号: 1469008

姓名: 梁成宝

年龄: 59 岁

性别: 男

检查设备: Vivid E95

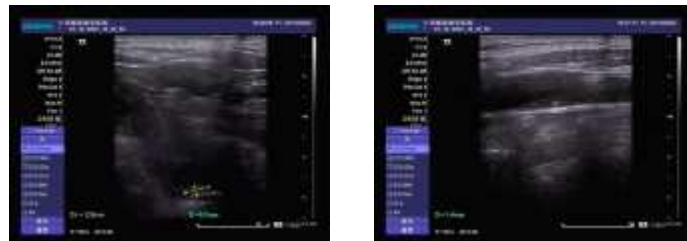体检号: 449059

申请医院: 本院

体检科室: 体检科

检查部位: 颈部血管彩超

经典图像:



影像所见:

右锁骨下动脉起始处探及混合回声斑, 大小约 2.3\*5.7mm, 右侧颈总动脉膨大处内中膜局部增厚, 厚约 1.4mm。左侧颈总动脉、双侧颈内、颈外动脉起始段内中膜不增厚, 内壁欠光滑, 管壁未见明确强回声斑。CDFI: 血流充盈好。PW: 频谱形态正常。

双侧椎动脉走行正常, 椎动脉内径正常, 管壁不厚, 管腔内为无回声, CDFI: 血流充盈好。PW: 频谱正常。

	内径 mm	流速 cm/s	RI
左侧椎动脉	3.3	40.5	0.67
右侧椎动脉	3.2	48.8	0.59

影像诊断:

- 1. 右锁骨下动脉起始处粥样斑块形成
- 2. 右侧颈总动脉膨大处内中膜局部增厚

报告医师: 李菊蓉

检查日期: 2023-12-01

审核医师: 李菊蓉

报告日期: 2023-12-01

## 超声诊断图文报告

流水号: 2309150920

影像号: 1468995

姓名: 梁成宝

年龄: 59 岁

性别: 男

检查设备: Vivid E95

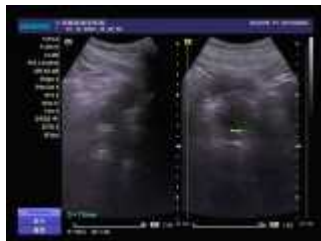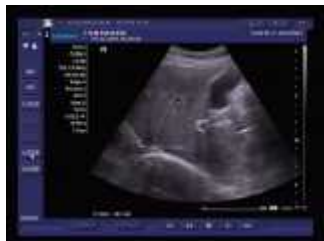体检号: 449059

申请医院: 本院

体检科室: 体检科

检查部位: 全腹彩超

### 经典图像:



### 影像所见:

肝脏大小形态正常, 包膜光滑完整, 实质回声细腻增强, 肝内管道系统走行欠清晰, 门静脉及肝内胆管不扩张。  
胆囊大小形态正常, 壁不厚、光滑, 囊内透声好, 肝外胆管不扩张。  
胰腺大小形态正常, 实质回声均匀, 主胰管不扩张。  
脾脏大小形态正常, 实质回声均匀, 脾门静脉不宽。  
双肾大小形态正常, 皮髓质分界清晰, 集合系统未见分离, 双侧输尿管未见扩张。  
膀胱充盈尚可, 壁光滑, 内清晰。  
前列腺形态饱满, 大小约 3.7\*4.5\*4.3cm, 实质回声欠均匀, 内探及强回声斑。直径约 0.8cm。

### 影像诊断:

1. 脂肪肝 (轻度)
2. 前列腺增生伴钙化

报告医师: 李菊蓉

检查日期: 2023-12-01

审核医师: 李菊蓉

报告日期: 2023-12-01