



2309150900

大同瑞慈健康体检

报 告 册

体检编号	449040	工号	387
姓名	柴欣妍		
性别	女	年龄	51岁
单位	云冈区税务局		
部门	云冈区税务局		
联系电话	13835251070		
体检日期	2023-12-07		

尊敬的柴欣妍女士您好！

首先，瑞慈健康体检全体员工欢迎您的光临，并对您的信任表示衷心的感谢！

您于 2023-12-07 （体检编号：449040）完成健康检查，本机构的各科医生已根据您的体检项目及结果，汇总成此份健康体检报告，并经总检医生审核。据此提出对您健康状况的综合分析及建议。

瑞慈健康体检倡导“大健康、大康复”，提出“健康是第一财富（Rich）”的人文理念。希望您仔细阅读并妥善地保管此份健康体检报告，并认真关注报告中的提示与建议，若您对报告内容有任何疑问，可直接与瑞慈健康体检客服部联系，进一步咨询。

健康体检咨询电话：**0352-2824444**

客户服务咨询电话：**0352-2830597**

400-6112995

瑞慈健康体检报告由下列内容组成：

第一部分：主检报告

第二部分：分科分项结果

第三部分：检验报告

第四部分：附表

主检报告

检查综述

- 1、【血脂四项】 动脉硬化指数偏低(1.13)
- 2、【尿液分析+尿沉渣】 隐血(ERY)3+ 鳞状上皮细胞偏高(4 个/u1)
- 3、【腰椎双源 CT】 L4/5、L5/S1 椎间盘轻度膨出
- 4、【妇科内诊】 (1) 宫颈：宫颈糜烂 宫颈肥大
- 5、【颈部血管彩超】 右锁骨下动脉起始处斑块形成
- 6、【乳腺彩超】 右乳导管局限性扩张

医生建议

【动脉硬化指数偏低】：

(1) 建议内科结合临床参考。

【鳞状上皮细胞偏高】：

(1) 在生理情况下，机体正常的新陈代谢都会引起鳞状上皮细胞的脱离，这是一种正常的机体现象。如果长时间出现鳞状上皮细胞偏高的现象时，则有可能是尿路感染、泌尿系统结石等因素导致，应及时往泌尿外科进一步诊断治疗。

【隐血(ERY)3+】：

(1) 尿隐血可分为肉眼血尿和镜下血尿。肉眼血尿是指肉眼能见到血色的尿，尿液呈洗肉水色或血色，通常在1000ml尿中含有1ml血液即肉眼可见。镜下血尿是指尿的颜色正常，通过显微镜可以观察到尿液中含红细胞，通常离心沉淀后的尿液镜检每高倍视野有红细胞3个以上。

(2) 尿隐血是泌尿系疾病常见的症状之一，生理情况下女性生理期、运动后等都可以引起，病理情况下大多是由泌尿系统疾病引起，如泌尿系炎症、尿路结石等，也有一些血尿是由全身性疾病或泌尿系统邻近器官所致。

(3) 需要指出的是：尿液呈红色并不都是血尿，有些药物、食物都能使尿液呈红色、橙色或褐色；由于严重创伤、错误输血等大量红细胞或组织破坏，也可导致血红蛋白或肌红蛋白尿。

(4) 建议往泌尿外科进一步复查，以明确诊断。

【椎间盘轻度膨出】：

(1) 椎间盘膨出指的是由于退行性变或者外伤导致间盘中央的髓核细胞组织突破内层纤维环，而未突破外层纤维环的状态。属于椎间盘突出症当中较轻的一种，临床症状较轻，可采取保守治疗，并可取得良好的疗效。

建议骨科咨询及诊治。

【宫颈糜烂】：

(1) 宫颈糜烂是慢性宫颈炎最常见的一种病理改变。由于宫颈表面的鳞状上皮长期浸于碱性炎症分泌物中而剥脱，被宫颈管内柱状上皮所代替，因柱状上皮薄，可显露皮下血管，宫颈表面呈红色，通称宫颈糜烂。

(2) 宫颈糜烂根据糜烂面积大小，可将宫颈糜烂分为三度，轻度指糜烂面小于整个宫颈的1/3；中度指糜烂面占整个宫颈的1/3-2/3；重度指糜烂面超过整个宫颈的2/3。

(3) 宫颈糜烂根据类型分为单纯性糜烂，在炎症初期，糜烂面光滑；颗粒状糜烂，因腺体及间质增生，表面凹凸不平，呈颗粒状；乳头状糜烂，增生更显著，呈乳头状。

- (4)以局部治疗为主，主要有药物局部治疗和物理治疗。
(5)请在妇科医生指导下规范治疗，并定期复查。

【宫颈肥大】：

- (1)宫颈肥大引起的原因一是慢性炎症长期刺激，使宫颈充血、水肿，宫颈腺体和间质发生增生而导致宫颈不同程度的肥大、硬度增加。
(2)二是在宫颈腺体的深部可能出现粘液潴留，形成大小不等的囊肿，使宫颈变得肥大。
(3)宫颈肥大有时可比正常宫颈增大2~4倍，宫颈表面可以是光滑的，也可有糜烂。宫颈质地一般较硬，这是纤维结缔组织增生所致的。
(4)如果是单纯性的宫颈肥大，一般不需特殊处理，妇科定期复查即可。

【右锁骨下动脉起始处斑块形成】：

- (1)颈动脉斑块是动脉硬化后，血管里面的垃圾沉淀在血管壁形成。斑块又分为硬斑和软斑两种。硬斑比较稳定，不容易脱落，软斑不稳定，容易破裂脱落，从而形成血管栓塞。
(2)建议：1.减低胆固醇水平。2.减低高血糖、高血压等高危因素，将血压、血糖控制在理想水平。3.积极进行生活干预，控制饮食，改善饮食结构，适量增加运动，戒烟限酒。4.必要时药物治疗。

【右乳导管局限性扩张】：

- (1)本病可能和乳腺导管排泄障碍、异常刺激、感染、内分泌失调等因素有关，多见于40岁以上的非哺乳期或绝经期妇女。常用哺乳障碍史。建议定期复查，并注意个人卫生，多参加体育锻炼，增强体质，提高自身免疫力，必要时外科进一步检查及诊治。

汇总医生： 樊兴国

主检日期： 2023-12-21

主检医生：

分科结果

身高、体重、血压

项目名称	检查结果	项目名称	检查结果
身高	169cm	体重	66kg
血压	113/70mmHg		

***小结：**

未见异常

操作员：陈红锦

检查日期：2023-12-07

检查医生：张彬艳

内科

项目名称	检查结果	项目名称	检查结果
心率	68 次/min	心律	齐
心脏杂音	无	心界	正常
肺部	正常	呼吸音	呼吸音清
啰音	未闻及	叩诊	叩诊呈清音
腹部触诊	腹部平软	发育	正常
肝胆	肋下未触及	脾脏	肋下未触及
双肾	无叩击痛	肠鸣音	正常
营养	良好	神经系统	正常
生理反射	生理反射存在	病理反射	病理反射未引出
颅神经	正常	运动功能	正常
深浅感觉	正常	其它	无异常发现
既往史	无		

***小结：**

未见异常

操作员：名燕凌

检查日期：2023-12-07

检查医生：名燕凌

外科（女）

项目名称	检查结果	项目名称	检查结果
皮肤	正常	甲状腺	无肿大
浅表淋巴结	无肿大	肛门	拒检
泌尿外生殖器	正常	四肢关节	未见异常
腹股沟	未见异常	足背动脉	正常
紫绀	无	色素沉着	无
脱毛	无	脱色	无
浮肿	无	皮下结节	无
头颅	正常	颈部	正常
乳腺	正常	脊柱	正常
直肠	未检	皮肤黄疸	无
四肢	活动正常	其他	无

*小结:

未见异常

操作员：魏利平

检查日期:2023-12-07

检查医生：魏利平

妇科内诊

项目名称	检查结果	项目名称	检查结果
外阴	正常	尿道口	正常
阴道	通畅	子宫	正常
附件	正常	宫颈	轻度糜烂&宫颈肥大
后穹窿	正常		

*小结:

(1) 宫颈：宫颈糜烂 宫颈肥大

操作员：薛荣丽

检查日期:2023-12-07

检查医生：薛荣丽

检验报告

尿液分析+尿沉渣

项目名称	检查结果	单位	参考值	提示
白细胞尿	7	个/ul	0.000-13.000	
上皮细胞(EC)	4	/HP	0.000-28.000	
管型(CAST)	0	个/ul	0.000-1.000	
霉菌(尿)	0	/HP	0.000-0.001	
结晶	0	/HP	0.000-10.000	
透明度(CLA)	清亮			
胆红素(BIL)	-			
隐血(ERY)	3+			
小圆上皮细胞(SRC)	0	个/ul		
维生素C	-			
异常红细胞	0	个/ul	0.000-3.000	
红细胞(正常)	0	个/ul	0.000-6.000	
鳞状上皮细胞	4	个/ul	0.000-0.001	↑
粘液丝	0	个/ul	0.000-0.001	
颜色(Colour)	淡黄色			
尿葡萄糖(GLU)	-			
酮体(KET)	-			
比重(SG)	1.020		1.003-1.030	
酸碱度(PH)	6.5		4.600-8.000	
尿蛋白质(PRO)	-			
尿胆原(URO)	-			
亚硝酸盐(NIT)	-			
红细胞(尿)(RBC)	0	个/ul	0.000-6.000	
尿白细胞(LEU)	-			

*小结:

隐血(ERY)3+ 鳞状上皮细胞偏高(4 个/ul)

操作员：刘慧芳 检查日期:2023-12-21 检查医生:陈建国

血常规（五分类）

项目名称	检查结果	单位	参考值	提示
白细胞(WBC)	5.97	10 ⁹ /L	3.5--9.5	
淋巴细胞绝对值(LY#)	1.82	10 ⁹ /L	1.1--3.2	
淋巴细胞百分比(LY%)	30.5	%	20--50	
中性粒细胞绝对值(GR#)	3.41	10 ⁹ /L	1.8--6.3	
中性粒细胞百分比(GR%)	57.3	%	40--75	
嗜碱性粒细胞绝对值(BA#)	0.03	10 ⁹ /L	0--0.06	
嗜碱性粒细胞百分比(BA%)	0.4	%	0--1.0	
嗜酸性粒细胞绝对值(EO#)	0.28	10 ⁹ /L	0.02--0.52	
嗜酸性粒细胞百分比(EO%)	4.6	%	0.4--8.0	
血小板(PLT)	235	10 ⁹ /L	125--350	
血小板分布宽度(PDW)	15.8	%	15--17	
平均血小板体积(MPV)	9.8	fl	6.0--14.0	
血小板压积(PCT)	0.230	%	0.11--0.28	
红细胞(RBC)	4.13	10 ¹² /L	3.8--5.1	
血红蛋白	125	g/L	115--150	
红细胞压积(HCT)	37.6	%	35--45	
红细胞平均体积(MCV)	91.1	fl	82--100	
平均血红蛋白含量(MCH)	30.4	pg	27--34	
平均血红蛋白浓度(MCHC)	333	g/L	316--354	
单核细胞绝对值(MO#)	0.43	10 ⁹ /L	0.1--0.60	
单核细胞百分比(MO%)	7.2	%	3--10	
红细胞分布宽度标准差	44.2	fl	35--56	

(RDW-SD)				
红细胞分布宽度变异系数 (RDW-CV)	12.7	%	10.6--16.6	
大血小板比率	24.5	%	11--45	
大血小板数目	58	10 ⁹ /L	30--90	
未成熟粒细胞数目	0.00	10 ⁹ /L	0--999	
未成熟粒细胞百分比	0.1	%	0--100	
有核红细胞数目	0.000	10 ⁹ /L	0--9999	
有核红细胞百分比	0.00	/100WBC	0--9999	

***小结:**

未见异常

操作员：梁可欣 检查日期:2023-12-07 检查医生:陈建国

肾功三项

项目名称	检查结果	单位	参考值	提示
肌酐(CREA)	65.00	umol/L	41--73	
尿酸(UA)	208.00	umol/L	140--340	
尿素测定 (Urea)	2.80	mmol/L	2.6--7.5	

***小结:**

未见异常

操作员：王小雪 检查日期:2023-12-07 检查医生:陈建国

空腹血糖

项目名称	检查结果	单位	参考值	提示
葡萄糖(GLU)	4.80	mmol/L	3.89--6.1	

***小结:**

未见异常

操作员：王小雪 检查日期:2023-12-07 检查医生:陈建国

同型半胱氨酸

项目名称	检查结果	单位	参考值	提示
同型半胱氨酸	13.23	umol/L	0--15	

***小结：**

未见异常

操作员：王小雪 检查日期：2023-12-07 检查医生：陈建国

血脂四项

项目名称	检查结果	单位	参考值	提示
动脉硬化指数	1.13		1.31--3.19	↓
总胆固醇(CHOL)	2.93	mmol/L	2.59--5.2	
甘油三脂(TG)	0.98	mmol/L	0.7--1.7	
低密度脂蛋白(LDL)	1.55	mmol/L	0--4.13	
高密度脂蛋白(HDL)	1.37	mmol/L	0.77--1.55	

***小结：**

动脉硬化指数偏低(1.13)

操作员：王小雪 检查日期：2023-12-07 检查医生：陈建国

肝功能三项

项目名称	检查结果	单位	参考值	提示
γ-谷氨酰转肽酶(GGT)	12.0	U/L	7--45	
丙氨酸氨基转移酶(ALT)	30.00	U/L	7--40	
门冬氨酸氨基转移酶(AST)	26.00	U/L	13--35	
谷草比谷丙	0.87		0.4--2.5	

***小结：**

未见异常

操作员：王小雪 检查日期：2023-12-07 检查医生：陈建国

大同现代医学检验实验室

液基薄层细胞学图文报告

ID: 2023093037

病理号: 088769

姓名: 柴欣妍

性别: 女

年龄: 51岁

送检科室:

电话号码: 13835251070

床号:

病历号:

体检号: 2309150900

送检医院: 大同瑞慈康复体检

送检日期: 2023-12-07

末次月经:

送检医生:

采样日期:

报告日期: 2023-12-07

标本满意度: 满意

细胞量: >45%

红细胞:

经期样本:

颈管细胞:

化生细胞:

鳞状细胞:

宫颈柱状细胞:

未见上皮内病变/恶性细胞:

正常范围内:

- 良性反应性改变:
- 炎症:
 - 轻度:
 - 中度:
 - 重度:
 - 放疗:
 - 妊娠:
 - 萎缩性:
 - 宫内避孕器:
 - 其他:

病原体: 滴虫感染: 念珠菌感染: 细菌感染:

提示 HPV 感染: 疱疹病毒感染:

鳞状上皮细胞分析:

- 非典型鳞状细胞:
- 倾向上皮内瘤变:
 - 倾向良性反应性改变:
 - 不能明确意义(ASC-US):
 - 不排除高度病变(ASC-H):
- 上皮内低度病变: 鳞癌:
- 上皮内高度病变:
- CIN2:
 - CIN3:

腺上皮细胞分析:

非典型腺细胞:

- 宫内膜:
- 来源不明:

非典型腺细胞(宫颈管):

- 倾向原位腺癌:
- 不能明确意义:
- 倾向良性反应性改变:

腺癌:

- 宫颈管:
- 宫内膜:
- 其它:

炎细胞:

- 轻度:
- 中度:
- 重度:

可疑腺癌:

诊断意见: 未见上皮内病变或恶性细胞 (NILM)。

建议:

报告医师: 张荣生

地址: 大同市魏都大道 79 号, 本报告医师签字后有效
咨询: 0352-2830587 4006-122-995

妇科细胞学是筛查项目, 出于技术原因, 可能会有假阴性结果, 本检测仅对来样负责, 如果对结果有疑义, 请在收到报告 7 天内与我们联系。

双源 CT 诊断图文报告

流水号: 2309150900

影像号: CT20231207077

姓名: 柴欣妍

年龄: 51 岁

性别: 女

检查设备: 西门子量子双源 CT

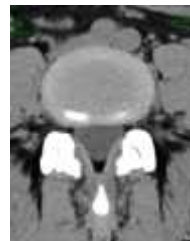
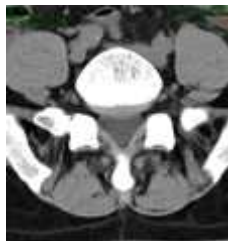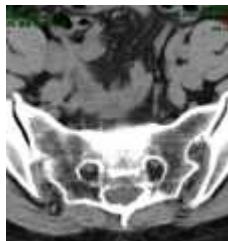体检号: 449040

申请医院: 本院

体检科室: 体检科

检查部位: 腰椎双源 CT

经典图像:



影像所见:

腰椎曲度变直, 序列整齐, 椎体边缘及附件骨质结构完整, 形态良好。L4/5、L5/S1 椎间盘软组织轻度膨出, 压迫硬膜囊, 侧隐窝未见明显狭窄, 椎管内脊髓密度形态未见异常。

影像诊断:

L4/5、L5/S1 椎间盘轻度膨出

报告医师: 剧艳军

检查日期: 2023-12-07

审核医师: 剧艳军

报告日期: 2023-12-07

超声诊断图文报告

流水号: 2309150900

影像号: 1476289

姓名: 柴欣妍

年龄: 51 岁

性别: 女

检查设备: Vivid E95

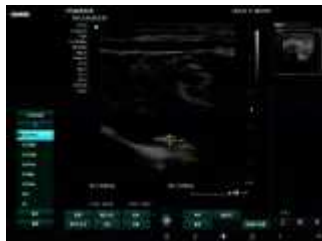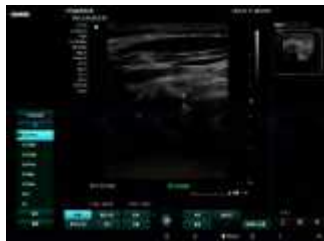体检号: 449040

申请医院: 本院

体检科室: 体检科

检查部位: 颈部血管彩超

经典图像:



影像所见:

右锁骨下动脉起始处探及弱强回声斑, 大小约 9.4×2.6 mm, 双侧颈总动脉、颈内、颈外动脉起始段内中膜不增厚, 内壁欠光滑, 管壁未见明确强回声斑。CDFI: 血流充盈好。PW: 频谱形态正常。

双侧椎动脉走行正常, 椎动脉内径正常, 管壁不厚, 管腔内为无回声, CDFI: 血流充盈好。PW: 频谱正常。

影像诊断:

右锁骨下动脉起始处斑块形成

报告医师: 侯爱兰

检查日期: 2023-12-07

审核医师: 侯爱兰

报告日期: 2023-12-07

超声诊断图文报告

流水号: 2309150900

影像号: 1476377

姓名: 柴欣妍

年龄: 51 岁

性别: 女

检查设备: Vivid E95

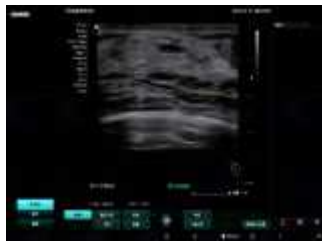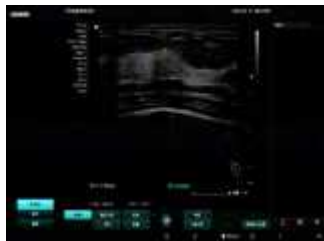体检号: 449040

申请医院: 本院

体检科室: 体检科

检查部位: 乳腺彩超

经典图像:



影像所见:

双侧乳腺腺体层次清晰, 右乳腺体厚 0.8cm, 左乳腺体厚 0.8cm, 右乳导管 6 点近乳晕区局限性扩张, 宽约 0.3cm, 未见明显占位性病变, CDFI: 未见异常血流信号。

双侧腋下未见明显肿大淋巴结。

影像诊断:

右乳导管局限性扩张

报告医师: 侯爱兰

检查日期: 2023-12-07

审核医师: 侯爱兰

报告日期: 2023-12-07

超声诊断图文报告

流水号: 2309150900

影像号: 1476372

姓名: 柴欣妍

年龄: 51 岁

性别: 女

检查设备: Vivid E95

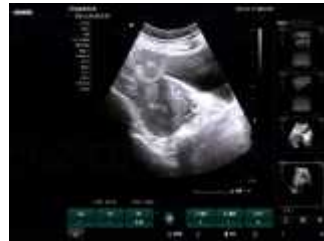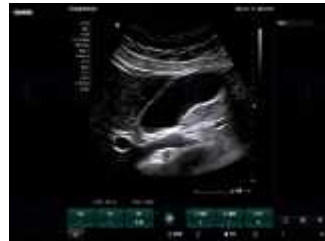体检号: 449040

申请医院: 本院

体检科室: 体检科

检查部位: 全腹彩超

经典图像:



影像所见:

肝脏大小形态正常, 包膜光滑完整, 实质回声均匀, 肝内管道系统走行清晰, 门静脉及肝内胆管不扩张。

胆囊大小形态正常, 壁不厚、光滑, 囊内透声好, 肝外胆管不扩张。

胰腺大小形态正常, 实质回声均匀, 主胰管不扩张。

脾脏大小形态正常, 实质回声均匀, 脾门静脉不宽。

双肾大小形态正常, 皮髓质分界清晰, 集合系统未见分离, 双侧输尿管未见扩张。

膀胱充盈佳, 未见明显异常。

前位子宫, 大小正常, 肌壁回声均匀, 内膜线清晰, 厚 0.8cm, 宫颈厚约 2.0cm, 双侧附件区未见异常。

影像诊断:

肝、胆、脾、胰、双肾、子宫、双侧附件区未见明显异常

报告医师: 侯爱兰

检查日期: 2023-12-07

审核医师: 侯爱兰

报告日期: 2023-12-07