



2309150897

大同瑞慈健康体检

报 告 册

体检编号	449037	工号	384
姓名	幸鸿怡		
性别	女	年龄	45岁
单位	云冈区税务局		
部门	云冈区税务局		
联系电话	13994322540		
体检日期	2023-12-09		

尊敬的幸鸿怡女士您好！

首先,瑞慈健康体检全体员工欢迎您的光临,并对您的信任表示衷心的感谢！

您于 2023-12-09 (体检编号: 449037) 完成健康检查,本机构的各科医生已根据您的体检项目及结果,汇总成此份健康体检报告,并经总检医生审核。据此提出对您健康状况的综合分析及建议。

瑞慈健康体检倡导“大健康、大康复”,提出“健康是第一财富 (Rich)”的人文理念。希望您仔细阅读并妥善地保管此份健康体检报告,并认真关注报告中的提示与建议,若您对报告内容有任何疑问,可直接与瑞慈健康体检客服部联系,进一步咨询。

健康体检咨询电话: **0352-2824444**

客户服务咨询电话: **0352-2830597**
400-6112995

瑞慈健康体检报告由下列内容组成:

第一部分:主检报告

第二部分:分科分项结果

第三部分:检验报告

第四部分:附表

主检报告

检查综述

- 1、【血常规（五分类）】 血小板压积(PCT)偏高(0.334 %)
- 2、【血脂四项】 动脉硬化指数偏高(3.43) 甘油三脂(TG)偏高(2.01 mmol/L)
- 3、【肝功能三项】 γ -谷氨酰转肽酶(GGT)偏高(48.0 U/L)
- 4、【尿液分析+尿沉渣】 维生素 C1+ 鳞状上皮细胞偏高(1 /HP) 粘液丝偏高(16 /HP)
- 5、【颈部血管彩超】 右锁骨下动脉起始处内中膜局部增厚
- 6、【全腹彩超】 1.子宫肌瘤 多发 2.子宫腺肌症可能 3.宫内节育器位置正常 4.左侧附件区囊性结构

医生建议

【血小板压积(PCT)偏高】：

(1)血小板压积是指外周血中血小板的容积占血液容积的百分比。血小板压积偏高，如果在血小板数目正常的情况下，可不做考虑。如果血小板数目明显增高，建议往血液科进一步复查，以明确诊断。

【动脉硬化指数偏高】：

(1)动脉硬化指数偏高，提示动脉硬化的风险性会更高，也就是心脑血管疾病的发病率会相对较高。建议控制血脂、血糖，少吃油腻食物，多吃蔬菜水果，加强锻炼，减轻体重。

【甘油三脂(TG)偏高】：

- (1)甘油三酯是甘油和脂肪酸所构成的有机化合物，甘油三酯测定是脂类代谢的重要指标之一。
- (2)甘油三酯增高与冠心病的发生有着重要的相关性，随年龄增大而有上升的趋势，其增高最常见于高脂和过量糖类饮食、肥胖等。
- (3)甘油三酯主要功能是为机体提供能量，其正常值在 0.7-1.7mmol/L 之间，1.7-2.29mmol/L 为边缘增高，提示应该注意饮食和运动了。
- (4)甘油三酯大于 2.3mmol/L，就称为高甘油三酯血症。甘油三酯增高虽然不会直接导致血管斑块的形成，但也会间接引起心脑血管疾病风险增加，同时，当甘油三酯大于 5.6mmol/L 时，还会增加急性胰腺炎的风险，所以降低甘油三酯的基础主要是控制饮食，饮食控制不佳可以选择药物治疗。
- (5)生活方式的干预是控制甘油三酯水平升高的基础，包括减重，增加运动量，限制酒精摄入以及避免食用果糖和高碳水化合物食物。多食蔬菜水果，定期复查。
- (6)明显增高者在医师的指导下使用降脂药物治疗，首选他汀和贝特类药物。

【 γ -谷氨酰转肽酶(GGT)偏高】：

- (1) γ -谷氨酰转肽酶(GGT)人体血清中一个重要的转氨酶，存在于血清及除肌肉以外的所有细胞中，肾脏中含量最为丰富。血清中 γ -谷氨酰转肽酶(GGT)主要来自肝胆系统，因此当肝内合成亢进或胆汁排出受阻时血中 γ -谷氨酰转肽酶(GGT)就会升高。
- (2)临床上很多情况都会导致 γ -谷氨酰转肽酶(GGT)轻度升高，如长期熬夜、剧烈活动、过度劳累、饮食不节等不良生活习惯。一般情况下，一过性偏高在改善不良生活习惯后，数值可逐渐恢复正常。
- (3)除此之外，一些病理性的原因也可导致 γ -谷氨酰转肽酶(GGT)明显升高。单独的 γ -谷氨酰转肽酶(GGT)检查，不具特异性，往往需要结合病史以及其他检查结果进行综合评估。
- (4)长期大量饮酒者、长期服药者(如巴比妥类药物、苯妥英钠等)，可能会造成肝脏代谢出现问题，致 γ -谷氨酰转肽酶(GGT)升高，一般戒酒停药数值可逐渐恢复正常。

(5)各种急慢性肝炎均可出现 γ -谷氨酰转肽酶(GGT)升高的情况,常见的有病毒性肝炎、酒精性肝炎、药物性肝炎、慢性活动性肝炎、肝硬化、脂肪肝及肝癌等,由于肝细胞破坏致 γ -谷氨酰转肽酶(GGT)升高,一般需要结合其他化验和影像学检查明确诊断。

(6)胆道疾病也可出现 γ -谷氨酰转肽酶(GGT)升高,包括胆道阻塞性疾病(如慢性胆汁性胆囊炎、胆管炎等),胆道出现梗阻,导致大量 γ -谷氨酰转肽酶(GGT)堆积入血致使其升高,此时应积极治疗原发病。

【维生素 C1+】:

(1)尿液中维生素 C 阳性,一般提示饮食中摄入维生素 C 含量较高的食物,引起尿液中维生素 C 呈阳性反应。建议定期复查尿常规。

【鳞状上皮细胞偏高】:

(1)在生理情况下,机体正常的新陈代谢都会引起鳞状上皮细胞的脱离,这是一种正常的机体现象。如果长时间出现鳞状上皮细胞偏高的现象时,则有可能是尿路感染、泌尿系统结石等因素导致,应及时往泌尿外科进一步诊断治疗。

【粘液丝偏高】:

- (1)尿常规中粘液丝是由尿路中细胞分泌出来的,在有尿路感染时分泌会明显增多,且伴有炎症细胞的出现。
- (2)粘液丝偏高,可分为生理性偏高和病理性偏高两种,生理性偏高一般是由于喝水较少导致的尿液浓缩,一般在喝水后就能达到稀释的效果。
- (3)病理性的粘液丝偏高是由于泌尿系炎症或者是前列腺炎导致的,需要注意观察,多喝水,同时有白细胞等炎症细胞增多时,应及时服用抗感染药物治疗。如果仅有粘液丝的增多而没有白细胞等炎症细胞增多时,尿路有炎症的可能性不大。
- (4)建议平时饮食注意清淡,多喝水,少吃油腻和辛辣的食物,要注意个人清洁卫生,勤洗阴部,注意休息。

【右锁骨下动脉起始处内中膜局部增厚】:

- (1)颈动脉内中膜增厚是一个超声诊断,它属于血管性疾病(动脉硬化)的早期表现,提示长期发展下去动脉硬化会形成斑块和狭窄闭塞病变。
- (2)建议改变饮食结构,适量增加运动量,减缓动脉硬化发展的速度。如果有血脂高、胆固醇高、高血压、高血糖,就要进行相应的控制和预防,通过药物的干预,避免从内中膜增厚发展成斑块,进一步形成血管狭窄和闭塞的病变。

【子宫腺肌症】:

- (1)建议妇科治疗。子宫腺肌症是由子宫内膜侵入子宫肌层引起的一种良性病变。病理上见子宫肌层肥厚,肌壁间有呈岛状分布的子宫内膜腺体与间质,伴平滑肌纤维增生。
- (2)其原因是内膜基底层直接向肌层扩展,异位的子宫内膜弥散于子宫肌壁,以后壁多见,肌纤维弥漫性反应性增生。子宫均匀增大、质硬,经期前后大小可有改变。常合并内膜异位症、肌瘤和盆腔炎性粘连。
- (3)子宫腺肌症临床上主要表现为痛经、经量增多与子宫增大。多见于 40 至 50 岁左右已生过孩子的妇女,主要表现为生孩子后数年开始出现月经小腹痛,而且通常越来越重,一般要用止痛药,不少病人需要打止痛针,伴随痛经常有月经过多,容易出现贫血。
- (4)子宫腺肌症确诊靠手术切除子宫病理检查。单靠妇科检查诊断不可靠。但若详细询问病史,仔细检查盆腔,再配合彩超检查,可以提高诊断率。彩超检查最好在月经期或月经刚干净时进行。典型者表现为子宫均匀增大,肌肉间有许多散在小囊腔反射。
- (5)治疗应视患者症状、年龄和生育要求而定,可分保守治疗和手术治疗,请在专科医生指导下规范治疗。

【子宫肌瘤】:

- (1)子宫肌瘤又称子宫平滑肌瘤,是女性生殖器最常见的一种良性肿瘤,多见于 30—50 岁妇女,以 40—50 岁最为多见。
- (2)子宫肌瘤根据肌瘤与子宫壁的关系分 3 类:肌壁间肌瘤、浆膜下肌瘤和粘膜下肌瘤。
- (3)子宫肌瘤多无症状,少数表现为阴道出血,腹部触及肿物以及压迫症状等。如发生蒂扭转或其他情况时可引起疼痛。以多发性子宫肌瘤为常见。

(4) 治疗必须根据患者年龄、生育要求、症状、肌瘤大小等情况全面考虑，肌瘤小且无症状，尤其近绝经年龄者，雌激素水平低落，肌瘤可自然萎缩或消失，通常不需治疗，每 3—6 个月随访一次；若肌瘤较大或症状明显继发贫血者，常需手术切除。

【左侧附件区囊性结构】：

(1) 建议妇科进一步复查。

汇总医生： 樊兴国

主检日期： 2023-12-11

主检医生：

分科结果

身高、体重、血压

项目名称	检查结果	项目名称	检查结果
身高	157cm	体重	53kg
血压	111/64mmHg		

***小结：**

未见异常

操作员：杨柳庆

检查日期：2023-12-09

检查医生：张彬艳

内科

项目名称	检查结果	项目名称	检查结果
心率	70次/min	心律	齐
心脏杂音	无	心界	正常
肺部	正常	呼吸音	呼吸音清
啰音	未闻及	叩诊	叩诊呈清音
腹部触诊	腹部平软	发育	正常
肝胆	肋下未触及	脾脏	肋下未触及
双肾	无叩击痛	肠鸣音	正常
营养	良好	神经系统	正常
生理反射	生理反射存在	病理反射	病理反射未引出
颅神经	正常	运动功能	正常
深浅感觉	正常	其它	无异常发现
既往史	无		

***小结：**

未见异常

操作员：名燕凌

检查日期：2023-12-09

检查医生：名燕凌

外科（女）

项目名称	检查结果	项目名称	检查结果
皮肤	正常	甲状腺	无肿大
浅表淋巴结	无肿大	肛门	拒检
泌尿外生殖器	正常	四肢关节	未见异常
腹股沟	未见异常	足背动脉	正常
紫绀	无	色素沉着	无
脱毛	无	脱色	无
浮肿	无	皮下结节	无
头颅	正常	颈部	正常
乳腺	正常	脊柱	正常
直肠	未检	皮肤黄疸	无
四肢	活动正常	其他	无

***小结：**

未见异常

操作员：魏利平

检查日期：2023-12-09

检查医生：魏利平

检验报告

尿液分析+尿沉渣

项目名称	检查结果	单位	参考值	提示
白细胞尿	3	个/ul	0--13	
上皮细胞(EC)	1	/HP	0--28	
管型(CAST)	0	个/ul	0--1	
霉菌(尿)	0	/HP	0--0	
结晶	0	/HP	0--10	
透明度(CLA)	清亮			
胆红素(BIL)	-		阴性	
隐血(ERY)	-		阴性	
小圆上皮细胞(SRC)	0	个/ul	0--0	
维生素C	1+		阴性	
异常红细胞	0	个/ul	0--3	
红细胞(正常)	1	个/ul	0--6	
鳞状上皮细胞	1	个/ul	0--0	↑
粘液丝	16	个/ul	0--0	↑
颜色(Colour)	淡黄色			
尿葡萄糖(GLU)	-		阴性	
酮体(KET)	-		阴性	
比重(SG)	1.020		1.003--1.030	
酸碱度(PH)	6.5		4.5--8.0	
尿蛋白质(PRO)	-		阴性	
尿胆原(URO)	-		阴性	
亚硝酸盐(NIT)	-		阴性	
红细胞(尿)(RBC)	1	个/ul	0--6	
尿白细胞(LEU)	-		阴性	

*小结:

维生素 C1+ 鳞状上皮细胞偏高(1 /HP) 粘液丝偏高(16 /HP)

操作员：李佳敏 检查日期:2023-12-09 检查医生:陈建国

血常规（五分类）

项目名称	检查结果	单位	参考值	提示
白细胞(WBC)	7.02	10 ⁹ /L	3.5--9.5	
淋巴细胞绝对值(LY#)	2.71	10 ⁹ /L	1.1--3.2	
淋巴细胞百分比(LY%)	38.6	%	20--50	
中性粒细胞绝对值(GR#)	3.98	10 ⁹ /L	1.8--6.3	
中性粒细胞百分比(GR%)	56.7	%	40--75	
嗜碱性粒细胞绝对值(BA#)	0.03	10 ⁹ /L	0--0.06	
嗜碱性粒细胞百分比(BA%)	0.5	%	0--1.0	
嗜酸性粒细胞绝对值(EO#)	0.03	10 ⁹ /L	0.02--0.52	
嗜酸性粒细胞百分比(EO%)	0.4	%	0.4--8.0	
血小板(PLT)	341	10 ⁹ /L	125--350	
血小板分布宽度(PDW)	15.6	%	15--17	
平均血小板体积(MPV)	9.8	fl	6.0--14.0	
血小板压积(PCT)	0.334	%	0.11--0.28	↑
红细胞(RBC)	4.34	10 ¹² /L	3.8--5.1	
血红蛋白	134	g/L	115--150	
红细胞压积(HCT)	40.2	%	35--45	
红细胞平均体积(MCV)	92.6	fl	82--100	
平均血红蛋白含量(MCH)	31.0	pg	27--34	
平均血红蛋白浓度(MCHC)	334	g/L	316--354	
单核细胞绝对值(MO#)	0.27	10 ⁹ /L	0.1--0.60	
单核细胞百分比(MO%)	3.8	%	3--10	
红细胞分布宽度标准差	42.5	fl	35--56	

(RDW-SD)				
红细胞分布宽度变异系数 (RDW-CV)	12.1	%	10.6--16.6	
大血小板比率	23.8	%	11--45	
大血小板数目	81	10 ⁹ /L	30--90	
未成熟粒细胞数目	0.01	10 ⁹ /L	0--999	
未成熟粒细胞百分比	0.1	%	0--100	
有核红细胞数目	0.000	10 ⁹ /L	0--9999	
有核红细胞百分比	0.00	/100WBC	0--9999	

***小结:**

血小板压积(PCT)偏高(0.334 %)

操作员：梁可欣 检查日期:2023-12-09 检查医生:陈建国

肾功三项

项目名称	检查结果	单位	参考值	提示
肌酐(CREA)	48.00	umol/L	41--73	
尿酸(UA)	242.00	umol/L	140--340	
尿素测定 (Urea)	3.30	mmol/L	2.6--7.5	

***小结:**

未见异常

操作员：刘慧芳 检查日期:2023-12-09 检查医生:陈建国

空腹血糖

项目名称	检查结果	单位	参考值	提示
葡萄糖(GLU)	4.63	mmol/L	3.89--6.1	

***小结:**

未见异常

操作员：刘慧芳 检查日期:2023-12-09 检查医生:陈建国

同型半胱氨酸

项目名称	检查结果	单位	参考值	提示
同型半胱氨酸	13.58	umol/L	0--15	

***小结：**

未见异常

操作员：刘慧芳 检查日期：2023-12-09

检查医生：陈建国

甲状腺功能系列

项目名称	检查结果	单位	参考值	提示
甲状腺球蛋白(TG)	3.54	ng/ml	3.5--77	
促甲状腺素(TSH)	2.88	uIU/ml	0.55--4.78	
甲状腺过氧化物酶抗体	34.2	IU/ml	0--60	
游离三碘甲状腺原氨酸(FT3)	5.31	pmol/L	3.5--6.5	
游离甲状腺素(FT4)	15.63	pmol/L	11.5--22.70	

***小结：**

未见异常

操作员：刘慧芳 检查日期：2023-12-09

检查医生：陈建国

血脂四项

项目名称	检查结果	单位	参考值	提示
动脉硬化指数	3.43		1.31--3.19	↑
总胆固醇(CHOL)	4.32	mmol/L	2.59--5.2	
甘油三脂(TG)	2.01	mmol/L	0.7--1.7	↑
低密度脂蛋白(LDL)	3.05	mmol/L	0--4.13	
高密度脂蛋白(HDL)	0.89	mmol/L	0.77--1.55	

***小结：**

动脉硬化指数偏高(3.43) 甘油三脂(TG)偏高(2.01 mmol/L)

肝功能三项

项目名称	检查结果	单位	参考值	提示
γ-谷氨酰转肽酶(GGT)	48.0	U/L	7--45	↑
丙氨酸氨基转移酶(ALT)	30.00	U/L	7--40	
门冬氨酸氨基转移酶(AST)	23.00	U/L	13--35	
谷草比谷丙	0.77		0.4--2.5	

*小结:

γ-谷氨酰转肽酶(GGT)偏高(48.0 U/L)

大同瑞慈康复医院 12导联心电图报告

李鸿怡 女 45岁 体检号:449037

病床号:

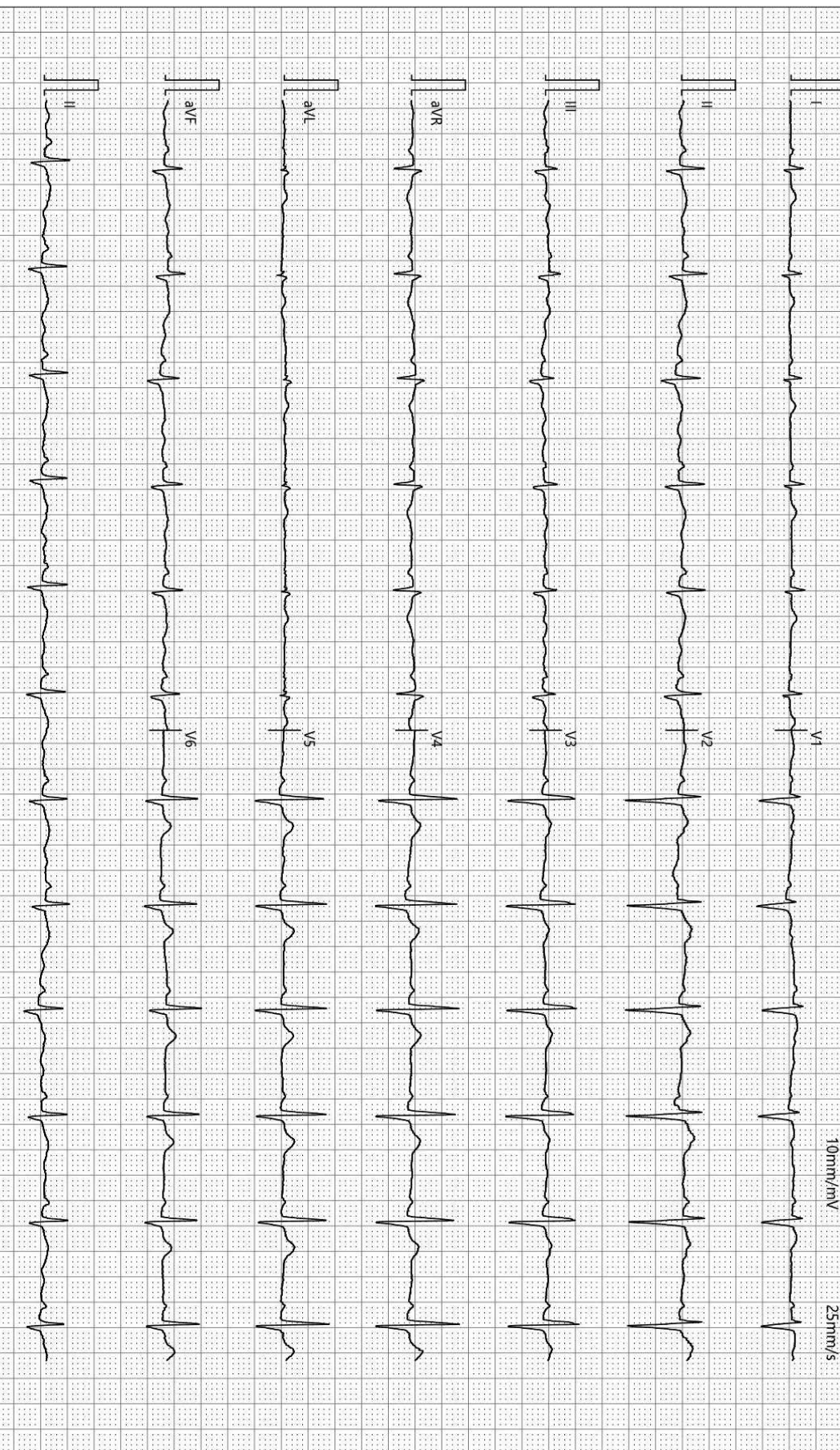
诊断结果:

- 1.窦性心律
- 2.正常心电图

诊断医生:

张生 陶文婷

HR	: 71bpm	[60 ~ 100bpm]
P	: 92ms	[0 ~ 110ms]
PR	: 152ms	[120 ~ 200ms]
QRS	: 95ms	[60 ~ 100ms]
QT/QTc	: 352/384ms	[320 ~ 440/0 ~ 460ms]
P/QRS/T	: 56/41/51deg.	[0 ~ 75/-30 ~ 90/0 ~ 75deg]
RV5/SV1	: 0.845/0.582mV	[0.0 ~ 2.5/0.0 ~ 2.0mV]



检查时间:2023-12-09 09:11:14

诊断时间:2023-12-09 09:18:58

SEMIP V1 90

仅供临床参考

大同瑞慈康复医院

¹⁴C呼气试验检验报告

姓名	幸鸿怡	年龄	45	性别	女
住院号	0	日期	2023/12/9 9:13:39	电话	0
送检医生	曹居杰	样品编号	8433	编号	2309150897

¹⁴C呼气试验



阳性参考值 (Disintegrations Per Minute(DPM)):

DPM值:	dpm > 2499	阳性++++
	1499 < dpm ≤ 2499	阳性+++
	499 < dpm ≤ 1499	阳性++
	149 < dpm ≤ 499	阳性+
	dpm ≤ 99	阴性
	99 < dpm ≤ 149	不确定

检测结果: **dpm= 0** **阴性**

医生建议: 注意保持健康及规律饮食

温馨提示: 您本次检测的结果为阴性

检测医生: 曹居杰

双源 CT 诊断图文报告

流水号: 2309150897

影像号: CT20231208256

姓名: 幸鸿怡

年龄: 45 岁

性别: 女

检查设备: 西门子量子双源 CT

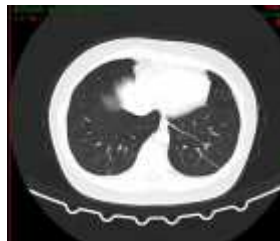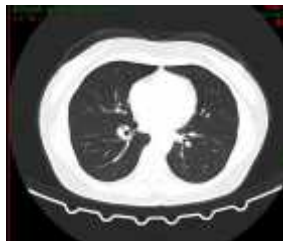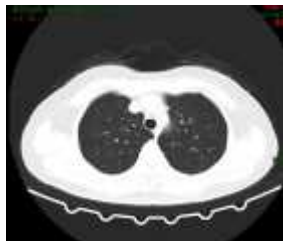体检号: 449037

申请医院: 本院

体检科室: 体检科

检查部位: CT 检查

经典图像:



影像所见:

胸廓对称, 骨性肋骨完整, 胸壁软组织结构良好, 两肺支气管血管纹理走行分布良好, 支气管束结构清晰, 双肺通气良好。肺门结构未见异常。纵隔无偏移, 段以上支气管通畅。心影及大血管形态结构正常, 纵隔内未见肿大淋巴结。胸膜未见异常。

影像诊断:

胸部未见明显异常

报告医师: 剧艳军

检查日期: 2023-12-11

审核医师: 剧艳军

报告日期: 2023-12-11

超声诊断图文报告

流水号: 2309150897

影像号: 1480034

姓名: 幸鸿怡

年龄: 45 岁

性别: 女

检查设备: Vivid E95

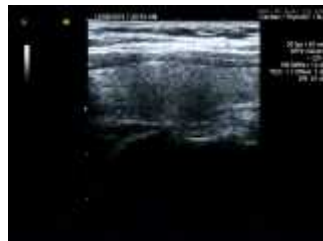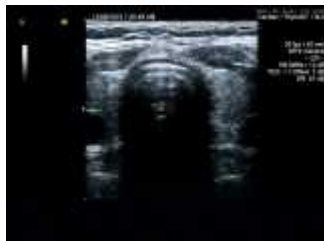体检号: 449037

申请医院: 本院

体检科室: 体检科

检查部位: 甲状腺彩超

经典图像:



影像所见:

甲状腺双侧叶形态正常, 包膜完整, 实质回声均匀, CDFI: 未见异常血流信号。
双侧颈部未见明显肿大淋巴结。

影像诊断:

甲状腺双侧叶未见异常

报告医师: 李菊蓉

检查日期: 2023-12-09

审核医师: 李菊蓉

报告日期: 2023-12-09

超声诊断图文报告

流水号: 2309150897

影像号: 1480131

姓名: 幸鸿怡

年龄: 45 岁

性别: 女

检查设备: Vivid E95

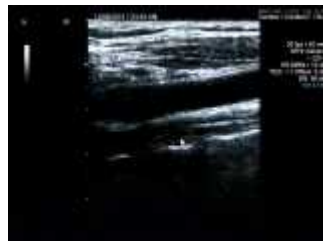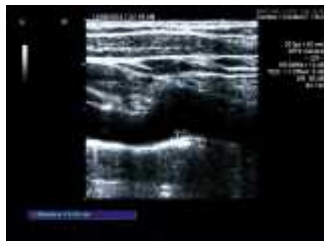体检号: 449037

申请医院: 本院

体检科室: 体检科

检查部位: 颈部血管彩超

经典图像:



影像所见:

右锁骨下动脉起始处内中膜局部增厚, 厚约 1.4mm, 双侧颈总动脉、颈内、颈外动脉起始段内中膜不增厚, 内壁欠光滑, 管壁未见明确强回声斑。CDFI: 血流充盈好。PW: 频谱形态正常。

双侧椎动脉走行正常, 椎动脉内径正常, 管壁不厚, 管腔内为无回声, CDFI: 血流充盈好。PW: 频谱正常。

影像诊断:

右锁骨下动脉起始处内中膜局部增厚

报告医师: 李菊蓉

检查日期: 2023-12-09

审核医师: 李菊蓉

报告日期: 2023-12-09



大同市医学影像研究中心

注: 本报告仅供临床医生参考!

地址: 大同市魏都大道 79 号。若有疑问, 请致电: 0352---2830580

超声诊断图文报告

流水号: 2309150897

影像号: 1480133

姓名: 幸鸿怡

年龄: 45 岁

性别: 女

检查设备: Vivid E95

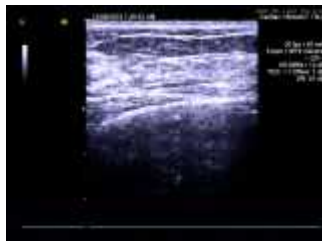
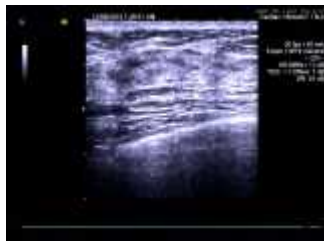
体检号: 449037

申请医院: 本院

体检科室: 体检科

检查部位: 乳腺彩超

经典图像:



影像所见:

双侧乳腺腺体层次清晰, 右乳腺体厚 0.7cm, 左乳腺体厚 0.6cm, 乳导管未见扩张, 未见明显占位性病变, CDFI: 未见异常血流信号。

影像诊断:

双侧乳腺未见明显异常

报告医师: 李菊蓉

检查日期: 2023-12-09

审核医师: 李菊蓉

报告日期: 2023-12-09

超声诊断图文报告

流水号: 2309150897

影像号: 1480135

姓名: 幸鸿怡

年龄: 45 岁

性别: 女

检查设备: Vivid E95

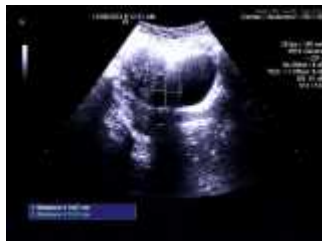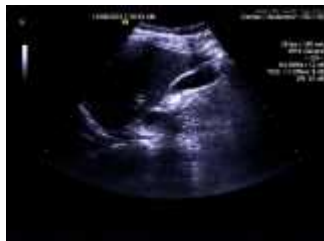体检号: 449037

申请医院: 本院

体检科室: 体检科

检查部位: 全腹彩超

经典图像:



影像所见:

肝脏大小形态正常, 包膜光滑完整, 实质回声均匀, 肝内管道系统走行清晰, 门静脉及肝内胆管不扩张。

胆囊大小形态正常, 壁不厚、光滑, 囊内透声好, 肝外胆管不扩张。

胰腺大小形态正常, 实质回声均匀, 主胰管不扩张。

脾脏大小形态正常, 实质回声均匀, 脾门静脉不宽。

双肾大小形态正常, 皮髓质分界清晰, 集合系统未见分离, 双侧输尿管未见扩张。

膀胱充盈佳, 未见明显异常。

前位子宫, 大小形态正常, 肌壁回声增粗不均匀, 其内探及数个低回声结节, 大者约 3.7*3.2cm, 边界清, 内膜线不清晰, 宫内探及节育器回声, 位置正常, 宫颈厚约 3.0cm。

左侧附件区探及囊性结构, 大小约 3.4*2.7cm, 边界清, 右侧附件区未见异常。

影像诊断:

1. 子宫肌瘤 多发
2. 子宫腺肌症可能
3. 宫内节育器位置正常
4. 左侧附件区囊性结构

报告医师: 李菊蓉

检查日期: 2023-12-09

审核医师: 李菊蓉

报告日期: 2023-12-09