



2309150895

大同瑞慈健康体检

报 告 册

体检编号	449035	工号	382
姓名	孙建花		
性别	女	年龄	37岁
单位	云冈区税务局		
部门	云冈区税务局		
联系电话	18735237239		
体检日期	2023-12-10		

尊敬的孙建花女士您好！

首先，瑞慈健康体检全体员工欢迎您的光临，并对您的信任表示衷心的感谢！

您于 2023-12-10 （体检编号：449035）完成健康检查，本机构的各科医生已根据您的体检项目及结果，汇总成此份健康体检报告，并经总检医生审核。据此提出对您健康状况的综合分析及建议。

瑞慈健康体检倡导“大健康、大康复”，提出“健康是第一财富（Rich）”的人文理念。希望您仔细阅读并妥善地保管此份健康体检报告，并认真关注报告中的提示与建议，若您对报告内容有任何疑问，可直接与瑞慈健康体检客服部联系，进一步咨询。

健康体检咨询电话：**0352-2824444**

客户服务咨询电话：**0352-2830597**

400-6112995

瑞慈健康体检报告由下列内容组成：

第一部分：主检报告

第二部分：分科分项结果

第三部分：检验报告

第四部分：附表

主检报告

检查综述

- 1、【身高、体重、血压】 (1) 体重指数 17.97：体重偏低
- 2、【血常规（五分类）】 血小板压积(PCT)偏高(0.333%) 红细胞(RBC)偏低($3.64 \times 10^{12}/L$)
- 3、【肾功三项】 尿素测定(Urea)偏高(8.60 mmol/L)
- 4、【尿液分析+尿沉渣】 隐血(ERY)1+ 鳞状上皮细胞偏高(4 /HP) 粘液丝偏高(20 /HP)
- 5、【甲状腺彩超】 甲状腺双侧叶结节 TI-RADS 3级
- 6、【颈部血管彩超】 1.右锁骨下动脉起始处斑块形成 2.右侧颈总动脉膨大处斑块形成 3.双侧椎动脉阻力指数增高

医生建议

【体重偏低】：

(1) 体重指数是判断体重超标或偏低的主要指标。体重是反映和衡量一个人健康状况的重要标志之一，过胖和过瘦都不利于健康，身高体重不协调也不会给人以美感。体重的变化，还会直接反映身体长期的热量平衡状态。

(2) 当需要比较及分析一个人的体重对于不同身高的人所带来的健康影响时，体重指数是一个中立而可靠的指标。其主要适用于需要体重测试、体型肥胖和全身检查的人群。

(3) 体重指数(BMI)是世界卫生组织推荐的国际统一使用的肥胖分型标准，也是目前国际上常用的衡量人体胖瘦程度以及是否健康的一个标准，其计算方式为： $BMI = \text{体重(千克)} / \text{身高(米} \times \text{米)}$ 。成人的标准值是BMI 18.5-23.9之间。低于18.5为体重指数偏低；高于23.9则为体重指数偏高。

(4) 体重指数偏低首先应该排除胃肠道(如消化不良)、甲状腺等疾患，及其他影响身体健康的不良因素，如睡眠不足、睡眠障碍、精神压力等。长期的体重指数偏低会导致营养不良，造成自身抵抗力、免疫力较低，出现消瘦、头晕等症状。

(5) 饮食原则，注意营养素的合理搭配，宜高热量(肉类、淀粉类)、高蛋白、高维生素、低脂肪、低纤维素饮食为主，少食油炸类及难消化的、冰冷的食物并逐渐增加营养物质的摄入量。

(6) 运动可促进体内激素的合理调配，应该选择适合个人健康的运动方式。保持生活规律、心情舒畅和充足的睡眠。

【红细胞(RBC)偏低】：

(1) 红细胞减少提示贫血，是诊断贫血的三大指标之一：血红蛋白、红细胞、网织红细胞。要了解贫血的程度和类型，需要进一步检查的内容有：血清铁蛋白、红细胞游离原卟啉、血清叶酸、血清维生素B12。

(2) 注意观察是否有慢性失血，查找病因，多数由挑吃、偏食、慢性疾病引起，往血液科及时治疗，定期复查。

(3) 平衡饮食，并适当补充铁剂，维生素C及B族。

(4) 复查血常规。

【血小板压积(PCT)偏高】：

(1) 血小板压积是指外周血中血小板的容积占血液容积的百分比。血小板压积偏高，如果在血小板数目正常的情况下，可不做考虑。如果血小板数目明显增高，建议往血液科进一步复查，以明确诊断。

【尿素测定(Urea)偏高】：

(1) 建议内科进一步复查。

【隐血(ERY)1+】：

- (1)尿隐血可分为肉眼血尿和镜下血尿。肉眼血尿是指肉眼能见到血色的尿，尿液呈洗肉水色或血色，通常在1000ml尿中含有1ml血液即肉眼可见。镜下血尿是指尿的颜色正常，通过显微镜可以观察到尿液中含红细胞，通常离心沉淀后的尿液镜检每高倍视野有红细胞3个以上。
- (2)尿隐血是泌尿系疾病常见的症状之一，生理情况下女性生理期、运动后等都可以引起，病理情况下大多是由泌尿系统疾病引起，如泌尿系炎症、尿路结石等，也有一些血尿是由全身性疾病或泌尿系统邻近器官所致。
- (3)需要指出的是：尿液呈红色并不都是血尿，有些药物、食物都能使尿液呈红色、橙色或褐色；由于严重创伤、错误输血等大量红细胞或组织破坏，也可导致血红蛋白或肌红蛋白血尿。
- (4)建议往泌尿外科进一步复查，以明确诊断。

【鳞状上皮细胞偏高】：

- (1)在生理情况下，机体正常的新陈代谢都会引起鳞状上皮细胞的脱离，这是一种正常的机体现象。如果长时间出现鳞状上皮细胞偏高的现象时，则有可能是尿路感染、泌尿系统结石等因素导致，应及时往泌尿外科进一步诊断治疗。

【粘液丝偏高】：

- (1)尿常规中粘液丝是由尿路中细胞分泌出来的，在有尿路感染时分泌会明显增多，且伴有炎症细胞的出现。
- (2)粘液丝偏高，可分为生理性偏高和病理性偏高两种，生理性偏高一般是由于喝水较少导致的尿液浓缩，一般在喝水后就能达到稀释的效果。
- (3)病理性的粘液丝偏高是由于泌尿系炎症或者是前列腺炎导致的，需要注意观察，多喝水，同时有白细胞等炎症细胞增多时，应及时服用抗感染药物治疗。如果仅有粘液丝的增多而没有白细胞等炎症细胞增多时，尿路有炎症的可能性不大。
- (4)建议平时饮食注意清淡，多喝水，少吃油腻和辛辣的食物，要注意个人清洁卫生，勤洗阴部，注意休息。

【甲状腺双侧叶结节】：

- (1)甲状腺结节是一种常见的甲状腺疾病，很多甲状腺疾病可表现为结节，如可由甲状腺退行性变、炎症、自身免疫性及新生物等多种病变所致。甲状腺结节在各个年龄段的男女人群中均可见到，但中年女性中较多。
- (2)甲状腺结节分良性和恶性两大类，良性的占绝大多数，恶性者不足1%，判断甲状腺结节的良恶主要依靠病史、体格检查、放射性核素扫描、穿刺细胞学检查。
- (3)建议往外科就诊，进一步检查，明确诊断，结合临床诊治并定期复查。

【. 右侧颈总动脉膨大处斑块形成】：

- (1)建议心血管科诊断治疗

【右锁骨下动脉起始处斑块形成】：

- (1)颈动脉斑块是动脉硬化后，血管里面的垃圾沉淀在血管壁形成。斑块又分为硬斑和软斑两种。硬斑比较稳定，不容易脱落，软斑不稳定，容易破裂脱落，从而形成血管栓塞。
- (2)建议：1. 减低胆固醇水平。2. 减低高血糖、高血压等高危因素，将血压、血糖控制在理想水平。3. 积极进行生活干预，控制饮食，改善饮食结构，适量增加运动，戒烟限酒。4. 必要时药物治疗。

【双侧椎动脉阻力指数增高】：

- (1)建议心血管内科诊断治疗。

汇总医生： 丁昊炜

主检日期： 2023-12-11

主检医生：

分科结果

身高、体重、血压

项目名称	检查结果	项目名称	检查结果
身高	160cm	体重	46kg
血压	139/76mmHg		

***小结：**

(1) 体重指数 17.97：体重偏低

操作员：杨彦霞

检查日期：2023-12-10

检查医生：张彬艳

检验报告

尿液分析+尿沉渣

项目名称	检查结果	单位	参考值	提示
白细胞尿	3	个/ul	0--13	
上皮细胞(EC)	4	/HP	0--28	
管型(CAST)	0	个/ul	0--1	
霉菌(尿)	0	/HP	0--0	
结晶	0	/HP	0--10	
透明度(CLA)	清亮			
胆红素(BIL)	-		阴性	
隐血(ERY)	1+		阴性	
小圆上皮细胞(SRC)	0	个/ul	0--0	
维生素C	-		阴性	
异常红细胞	0	个/ul	0--3	
红细胞(正常)	0	个/ul	0--6	
鳞状上皮细胞	4	个/ul	0--0	↑
粘液丝	20	个/ul	0--0	↑
颜色(Colour)	淡黄色			
尿葡萄糖(GLU)	-		阴性	
酮体(KET)	-		阴性	
比重(SG)	1.025		1.003--1.030	
酸碱度(PH)	6.5		4.5--8.0	
尿蛋白质(PRO)	-		阴性	
尿胆原(URO)	-		阴性	
亚硝酸盐(NIT)	-		阴性	
红细胞(尿)(RBC)	0	个/ul	0--6	
尿白细胞(LEU)	-		阴性	

*小结:

隐血(ERY)1+ 鳞状上皮细胞偏高(4 /HP) 粘液丝偏高(20 /HP)

操作员：李佳敏 检查日期:2023-12-10 检查医生:陈建国

血常规（五分类）

项目名称	检查结果	单位	参考值	提示
白细胞(WBC)	5.55	10 ⁹ /L	3.5--9.5	
淋巴细胞绝对值(LY#)	2.13	10 ⁹ /L	1.1--3.2	
淋巴细胞百分比(LY%)	38.4	%	20--50	
中性粒细胞绝对值(GR#)	2.95	10 ⁹ /L	1.8--6.3	
中性粒细胞百分比(GR%)	53.2	%	40--75	
嗜碱性粒细胞绝对值(BA#)	0.05	10 ⁹ /L	0--0.06	
嗜碱性粒细胞百分比(BA%)	0.8	%	0--1.0	
嗜酸性粒细胞绝对值(EO#)	0.12	10 ⁹ /L	0.02--0.52	
嗜酸性粒细胞百分比(EO%)	2.2	%	0.4--8.0	
血小板(PLT)	342	10 ⁹ /L	125--350	
血小板分布宽度(PDW)	15.5	%	15--17	
平均血小板体积(MPV)	9.7	fl	6.0--14.0	
血小板压积(PCT)	0.333	%	0.11--0.28	↑
红细胞(RBC)	3.64	10 ¹² /L	3.8--5.1	↓
血红蛋白	115	g/L	115--150	
红细胞压积(HCT)	35.0	%	35--45	
红细胞平均体积(MCV)	96.1	fl	82--100	
平均血红蛋白含量(MCH)	31.6	pg	27--34	
平均血红蛋白浓度(MCHC)	329	g/L	316--354	
单核细胞绝对值(MO#)	0.30	10 ⁹ /L	0.1--0.60	
单核细胞百分比(MO%)	5.4	%	3--10	
红细胞分布宽度标准差	46.4	fl	35--56	

(RDW-SD)				
红细胞分布宽度变异系数 (RDW-CV)	12.7	%	10.6--16.6	
大血小板比率	22.7	%	11--45	
大血小板数目	78	10 ⁹ /L	30--90	
未成熟粒细胞数目	0.00	10 ⁹ /L	0--999	
未成熟粒细胞百分比	0.0	%	0--100	
有核红细胞数目	0.000	10 ⁹ /L	0--9999	
有核红细胞百分比	0.00	/100WBC	0--9999	

***小结:**

血小板压积(PCT)偏高(0.333 %) 红细胞(RBC)偏低(3.64 10¹²/L)

操作员：梁可欣 检查日期:2023-12-10 检查医生:陈建国

肾功三项

项目名称	检查结果	单位	参考值	提示
肌酐(CREA)	51.00	umol/L	41--73	
尿酸(UA)	140.00	umol/L	140--340	
尿素测定 (Urea)	8.60	mmol/L	2.6--7.5	↑

***小结:**

尿素测定 (Urea) 偏高(8.60 mmol/L)

操作员：王小雪 检查日期:2023-12-10 检查医生:陈建国

空腹血糖

项目名称	检查结果	单位	参考值	提示
葡萄糖(GLU)	5.35	mmol/L	3.89--6.1	

***小结:**

未见异常

操作员：王小雪 检查日期:2023-12-10 检查医生:陈建国

同型半胱氨酸

项目名称	检查结果	单位	参考值	提示
同型半胱氨酸	7.79	umol/L	0--15	

***小结:**

未见异常

操作员：王小雪 检查日期:2023-12-10 检查医生:陈建国

血脂四项

项目名称	检查结果	单位	参考值	提示
动脉硬化指数	1.95		1.31--3.19	
总胆固醇(CHOL)	3.89	mmol/L	2.59--5.2	
甘油三脂(TG)	1.11	mmol/L	0.7--1.7	
低密度脂蛋白(LDL)	2.40	mmol/L	0--4.13	
高密度脂蛋白(HDL)	1.23	mmol/L	0.77--1.55	

***小结:**

未见异常

操作员：王小雪 检查日期:2023-12-10 检查医生:陈建国

肝功能三项

项目名称	检查结果	单位	参考值	提示
γ-谷氨酰转肽酶(GGT)	10.0	U/L	7--45	
丙氨酸氨基转移酶(ALT)	7.00	U/L	7--40	
门冬氨酸氨基转移酶(AST)	15.00	U/L	13--35	
谷草比谷丙	2.14		0.4--2.5	

***小结:**

未见异常

操作员：王小雪 检查日期:2023-12-10 检查医生:陈建国

大同瑞慈康复医院 12导联心电图报告

孙建花 女 37岁 体检号:449035

病床号:

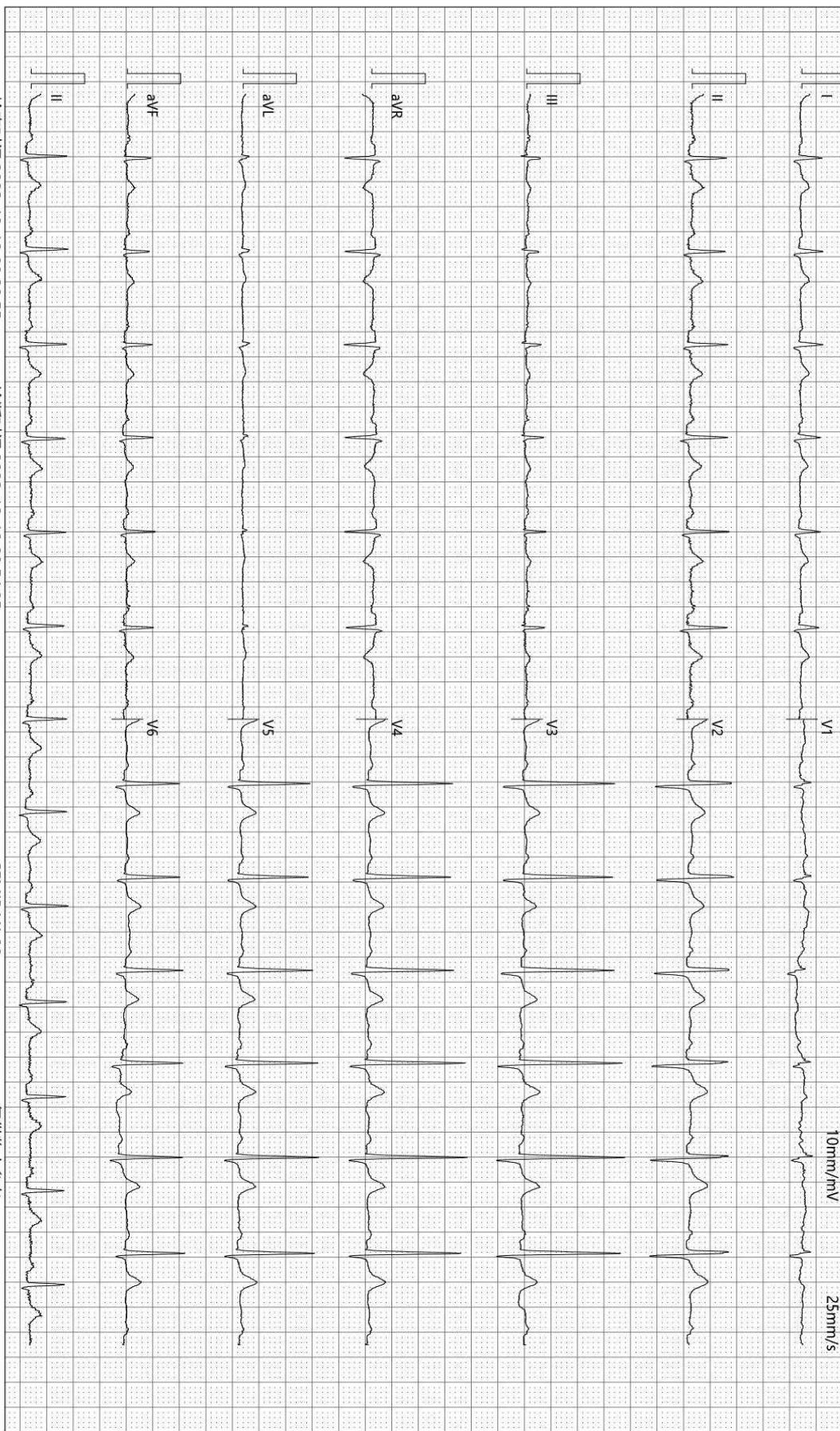
诊断结果:

- 1.窦性心律
- 2.正常心电图

诊断医生:

张之生

HR : 80bpm [60~100bpm]
 P : 104ms [0~110ms]
 PR : 174ms [120~200ms]
 QRS : 77ms [60~100ms]
 QT/QTc : 344/397ms [320~440/0~460ms]
 P/QRS/T : 55/58/52deg. [0~75/-30~90/0~75deg]
 RV5/SV1 : 1.406/0.199mV [0.0~2.5/0.0~2.0mV]



检查时间:2023-12-10 09:39:55

诊断时间:2023-12-10 09:54:05

SEMIP V1 90

仅供临床参考

双源 CT 诊断图文报告

流水号: 2309150895

影像号: CT20231209180

姓名: 孙建花

年龄: 37 岁

性别: 女

检查设备: 西门子量子双源 CT

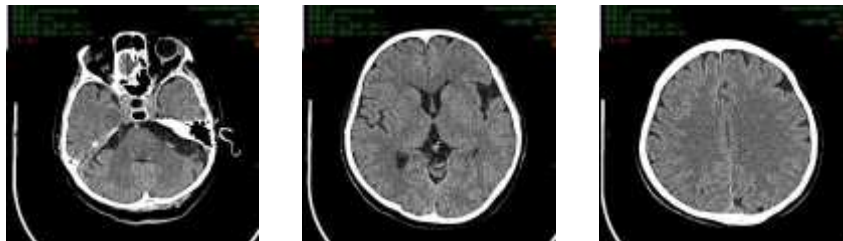体检号: 449035

申请医院: 本院

体检科室: 体检科

检查部位: CT 检查

经典图像:



影像所见:

颅脑结构双侧对称, 脑实质内未见异常密度。中线结构居中。脑沟、裂、池及脑室系统等未见异常。

影像诊断:

颅脑未见明显异常

报告医师: 剧艳军

检查日期: 2023-12-10

审核医师: 剧艳军

报告日期: 2023-12-10

超声诊断图文报告

流水号: 2309150895

影像号: 1482064

姓名: 孙建花

年龄: 37 岁

性别: 女

检查设备: Vivid E95

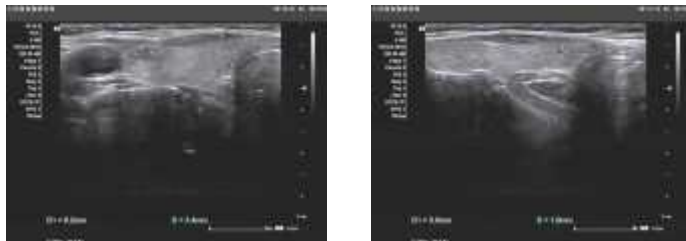
体检号: 449035

申请医院: 本院

体检科室: 体检科

检查部位: 甲状腺彩超

经典图像:



影像所见:

甲状腺双侧叶形态正常, 包膜完整, 右侧叶实质内探及两个低回声结节, 大者位于上极, 约 0.6*0.3cm, 左侧叶下极实质内探及大小约 0.3*0.2cm 低回声结节, 均形态规则, 边界清, 余实质回声均匀, CDFI: 未见异常血流信号。双侧颈部未见明显肿大淋巴结。

影像诊断:

甲状腺双侧叶结节 TI-RADS 3 级

报告医师: 郭丽霞

检查日期: 2023-12-10

审核医师: 郭丽霞

报告日期: 2023-12-10

超声诊断图文报告

流水号: 2309150895

影像号: 1482066

姓名: 孙建花

年龄: 37 岁

性别: 女

检查设备: Vivid E95

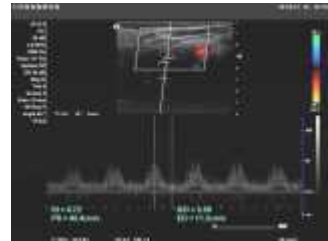
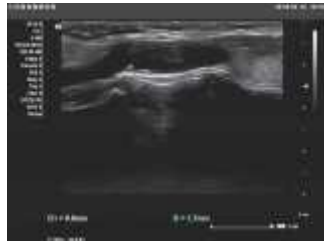
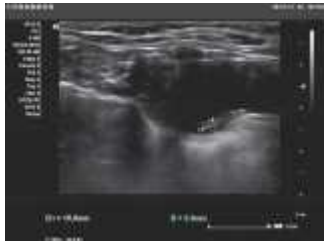体检号: 449035

申请医院: 本院

体检科室: 体检科

检查部位: 颈部血管彩超

经典图像:



影像所见:

右锁骨下动脉起始处探及大小约 10.0*3.3mm 低回声斑块, 右侧颈总动脉膨大处探及大小约 6.6*1.7mm 混合回声斑块, 左侧颈总动脉、双侧颈内、颈外动脉起始段内中膜不增厚, 内壁欠光滑, 管壁未见明确强回声斑。CDFI: 血流充盈好。PW: 频谱形态正常。

双侧椎动脉走行正常, 椎动脉内径正常, 管壁不厚, 管腔内为无回声, CDFI: 血流充盈好。PW: 频谱正常。

	内径 mm	流速 cm/s	RI
左侧椎动脉	3.4	40.4	0.72
右侧椎动脉	3.3	40.4	0.73

影像诊断:

1. 右锁骨下动脉起始处斑块形成
2. 右侧颈总动脉膨大处斑块形成
3. 双侧椎动脉阻力指数增高

报告医师: 郭丽霞

检查日期: 2023-12-10

审核医师: 郭丽霞

报告日期: 2023-12-10

超声诊断图文报告

流水号: 2309150895

影像号: 1482069

姓名: 孙建花

年龄: 37 岁

性别: 女

检查设备: Vivid E95

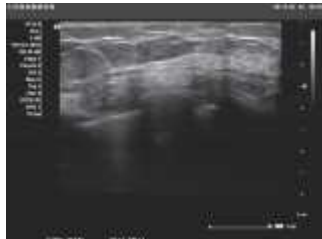
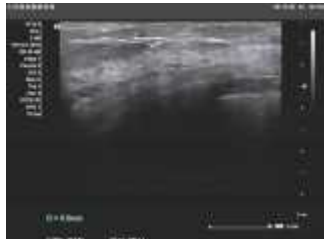体检号: 449035

申请医院: 本院

体检科室: 体检科

检查部位: 乳腺彩超

经典图像:



影像所见:

双侧乳腺腺体层次清晰, 右乳腺体厚 0.6cm, 左乳腺体厚 0.6cm, 乳导管未见扩张, 未见明显占位性病变, CDFI: 未见异常血流信号。

双侧腋下未见明显肿大淋巴结。

影像诊断:

双侧乳腺未见明显异常

报告医师: 郭丽霞

检查日期: 2023-12-10

审核医师: 郭丽霞

报告日期: 2023-12-10

超声诊断图文报告

流水号: 2309150895

影像号: 1482071

姓名: 孙建花

年龄: 37 岁

性别: 女

检查设备: Vivid E95

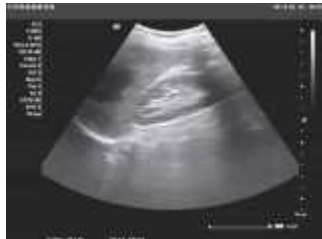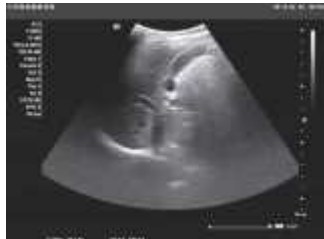体检号: 449035

申请医院: 本院

体检科室: 体检科

检查部位: 全腹彩超

经典图像:



影像所见:

肝脏大小形态正常, 包膜光滑完整, 实质回声均匀, 肝内管道系统走行清晰, 门静脉及肝内胆管不扩张。

胆囊大小形态正常, 壁不厚、光滑, 囊内透声好, 肝外胆管不扩张。

胰腺大小形态正常, 实质回声均匀, 主胰管不扩张。

脾脏大小形态正常, 实质回声均匀, 脾门静脉不宽。

双肾大小形态正常, 皮髓质分界清晰, 集合系统未见分离, 双侧输尿管未见扩张。

膀胱充盈佳, 未见明显异常。

绝经后子宫, 大小形态改变, 肌壁回声均匀, 内膜线清晰, 厚 0.3cm, 宫颈厚约 1.6cm, 双侧附件区未见异常。

影像诊断:

肝、胆、脾、胰、双肾、子宫、双侧附件区未见明显异常

报告医师: 郭丽霞

检查日期: 2023-12-10

审核医师: 郭丽霞

报告日期: 2023-12-10