



2309150844

大同瑞慈健康体检

报 告 册

体检编号	448989	工号	344
姓名	董雁丽		
性别	女	年龄	62岁
单位	云冈区税务局		
部门	云冈区税务局		
联系电话	13994442599		
体检日期	2023-12-06		

尊敬的董雁丽女士您好！

首先,瑞慈健康体检全体员工欢迎您的光临,并对您的信任表示衷心的感谢！

您于 2023-12-06 (体检编号: 448989) 完成健康检查,本机构的各科医生已根据您的体检项目及结果,汇总成此份健康体检报告,并经总检医生审核。据此提出对您健康状况的综合分析及建议。

瑞慈健康体检倡导“大健康、大康复”,提出“健康是第一财富 (Rich)”的人文理念。希望您仔细阅读并妥善地保管此份健康体检报告,并认真关注报告中的提示与建议,若您对报告内容有任何疑问,可直接与瑞慈健康体检客服部联系,进一步咨询。

健康体检咨询电话: **0352-2824444**

客户服务咨询电话: **0352-2830597**
400-6112995

瑞慈健康体检报告由下列内容组成:

第一部分:主检报告

第二部分:分科分项结果

第三部分:检验报告

第四部分:附表

主检报告

检查综述

- 1、【身高、体重、血压】 (1) 血压 112/59：本次测量基础血压偏低
- 2、【血常规（五分类）】 淋巴细胞百分比(LY%) 偏高(56.6 %) 中性粒细胞绝对值(GR#) 偏低($1.78 \times 10^9/L$) 中性粒细胞百分比(GR%) 偏低(38.3 %)
- 3、【甲状腺功能系列】 促甲状腺素(TSH) 偏高(7.71 uIU/ml)
- 4、【生殖道微生态】 上皮细胞(白带)++/HP G+杆菌++
- 5、【尿液分析+尿沉渣】 白细胞尿偏高(14 个/u1) 维生素 C+- 鳞状上皮细胞偏高(3 /HP) 粘液丝偏高(4 /HP)
- 6、【妇科内诊】 较多黄色稀薄分泌物，阴道壁及宫颈充血潮红
- 7、【甲状腺彩超】 1. 甲状腺左侧叶多发囊肿 2. 甲状腺右侧叶结节 TI-RADS 4a 建议进一步检查

医生建议

【本次测量基础血压偏低】：

- (1) 由于生理或病理原因造成血压低于 90/60mmHg，就会形成低血压，平时我们讨论的低血压大多为慢性低血压。慢性低血压据统计发病率为 4% 左右，老年人群中可高达 10%。
- (2) 低血压一般可分为三类：一是体质性低血压，一般认为与遗传和体质瘦弱有关，多见于 20—50 岁的妇女和老年人，轻者可无如何症状，重者出现精神疲惫、头晕、头痛，甚至昏厥。夏季气温较高时更明显。
- (3) 二是体位性低血压，体位性低血压是患者从卧位到坐位或直立位时，或长时间站立出现血压突然下降超过 20mmHg，并伴有明显症状，这些症状包括：头昏、头晕、视力模糊、乏力、恶心、认识功能障碍、心悸、颈背部疼痛。
- (4) 体位性低血压与多种疾病有关，如多系统萎缩、糖尿病、帕金森氏病、多发性硬化病、更年期障碍、血液透析、手术后遗症、麻醉、降压药、利尿药、催眠药、抗精神抑郁药等，或其他如久病卧床，体质虚弱的老年人。
- (5) 三是继发性低血压，由某些疾病或药物引起的低血压，如脊髓空洞症、风湿性心脏病、降压药、抗抑郁药和慢性营养不良症、血液透析病人。
- (6) 饮食疗法是治疗本病的有力措施之一，可逐渐提高病患者的身体素质，改善心血管功能，增加心肌收缩力，增加心排血量，提高动脉管壁紧张度，从而逐步使血压上升并稳定正常水平，消除低血压带来的种种不适症状。
- (7) 荤素兼吃，合理搭配膳食，保证摄入全面充足的营养物质，使体质从纤弱逐渐变得健壮。
- (8) 如伴有红细胞计数过低，血红蛋白不足的贫血症，宜适当多吃富含蛋白质、铁、铜、叶酸、维生素 B12、维生素 C 等食物，诸如猪肝、蛋黄、瘦肉、牛奶、鱼虾、贝类、大豆、红糖及新鲜蔬菜、水果。有利于增加心排血量，改善大脑的供血量，提高血压和消除血压偏低引起的不良症状。
- (9) 莲子、桂圆、大枣、桑椹等果品，具有养心益血、健脾补脑之力，可常食用。
- (10) 伴有食少纳差者，宜适当食用能刺激食欲的食物和调味品，如姜、葱、醋、酱、糖、胡椒、辣椒、啤酒、葡萄酒等。
- (11) 加强锻炼，选择适合自己的运动方式。

【中性粒细胞百分比(GR%) 偏低】：

- (1) 供内科结合临床参考。

【淋巴细胞百分比(LY%)偏高】：

(1)供临床参考，定期复查。

【中性粒细胞绝对值(GR#)偏低】：

(1)结合白细胞计数，供内科临床参考。

【促甲状腺素(TSH)偏高】：

(1)促甲状腺素是脑垂体分泌的促进甲状腺的生长和机能的一种内分泌激素，具有促进甲状腺滤泡上皮细胞增生、甲状腺激素合成和释放的作用。

(2)促甲状腺素的多少受到下丘脑—垂体促甲状腺激素释放激素和甲状腺激素的反馈调控。当甲状腺激素增高时，会影响到下丘脑—垂体减少促甲状腺激素的分泌，从而达到甲状腺激素分泌降低。当甲状腺激素比较低时，那么下丘脑—垂体会增加促甲状腺激素分泌从而增高甲状腺激素分泌。

(3)通过测定促甲状腺素来判断垂体的功能是否受损伤，同时也有助于判定甲状腺激素减少或增高导致的病变是出现在甲状腺还是脑垂体。

(4)检查促甲状腺素的临床意义有两个方面，如原发性甲状腺功能减退、伴有甲状腺功能低下的桥本病、亚急性甲状腺炎恢复期、摄入金属锂、碘化钾，可使促甲状腺激素增高。

(5)垂体性甲状腺功能低下、非促甲状腺激素瘤所致的甲状腺功能亢进，以及摄入阿司匹林、皮质激素及静脉使用肝素，可使促甲状腺激素减低。

【G+杆菌++】：

(1)阴道微生物学检查是用于提示除阴道的正常菌群之外，可致病的菌群类别判断，用于临床治疗指导。

【上皮细胞(白带)++/HP】：

(1)在生理情况下，阴道内的细胞新陈代谢会正常脱落，在取标本的时候会取到有脱落的上皮细胞，镜检时就会发现阳性，这属于正常的现象。如果同时阴道分泌物检查发现有病原菌感染的情况，建议往妇科进一步诊断治疗。

【鳞状上皮细胞偏高】：

(1)在生理情况下，机体正常的新陈代谢都会引起鳞状上皮细胞的脱离，这是一种正常的机体现象。如果长时间出现鳞状上皮细胞偏高的现象时，则有可能是尿路感染、泌尿系统结石等因素导致，应及时往泌尿外科进一步诊断治疗。

【粘液丝偏高】：

(1)尿常规中粘液丝是由尿路中细胞分泌出来的，在有尿路感染时分泌会明显增多，且伴有炎症细胞的出现。

(2)粘液丝偏高，可分为生理性偏高和病理性偏高两种，生理性偏高一般是由于喝水较少导致的尿液浓缩，一般在喝水后就能达到稀释的效果。

(3)病理性的粘液丝偏高是由于泌尿系炎症或者是前列腺炎导致的，需要注意观察，多喝水，同时有白细胞等炎症细胞增多时，应及时服用抗感染药物治疗。如果仅有粘液丝的增多而没有白细胞等炎症细胞增多时，尿路有炎症的可能性不大。

(4)建议平时饮食注意清淡，多喝水，少吃油腻和辛辣的食物，要注意个人清洁卫生，勤洗阴部，注意休息。

【白细胞尿偏高】：

(1)白细胞尿偏高，一般提示为泌尿系感染，白细胞数目跟感染的程度相关，细菌感染的程度越重，白细胞数目增加的越高。建议往泌尿外科诊断治疗。

【维生素C+-】：

(1)尿液中维生素C阳性，一般提示饮食中摄入维生素C含量较高的食物，引起尿液中维生素C呈阳性反应。建议定期复查尿常规。

【甲状腺右侧叶结节】：

- (1) 甲状腺结节是一种常见的甲状腺疾病，很多甲状腺疾病可表现为结节，如可由甲状腺退行性变、炎症、自身免疫性及新生物等多种病变所致。甲状腺结节在各个年龄段的男女人群中均可见到，但中年女性中较多。
- (2) 甲状腺结节分良性和恶性两大类，良性的占绝大多数，恶性者不足 1%，判断甲状腺结节的良恶主要依靠病史、体格检查、放射性核素扫描、穿刺细胞学检查。
- (3) 建议往外科就诊，进一步检查，明确诊断，结合临床诊治并定期复查。

【甲状腺左侧叶多发囊肿】：

- (1) 建议内分泌科诊断治疗。

【较多黄色稀薄分泌物，阴道壁及宫颈充血潮红】：

- (1) 建议妇科诊断治疗。

汇总医生： 丁昊炜

主检日期： 2023-12-13

主检医生：

分科结果

身高、体重、血压

项目名称	检查结果	项目名称	检查结果
身高	160cm	体重	60kg
血压	112/59mmHg		

***小结：**

(1) 血压 112/59：本次测量基础血压偏低

操作员：张文静

检查日期:2023-12-08

检查医生：名燕凌

妇科内诊

项目名称	检查结果	项目名称	检查结果
外阴	正常	尿道口	正常
阴道	通畅，较多黄色稀薄分泌物，阴道壁充血潮红	子宫	正常
附件	正常	宫颈	宫颈充血潮红
后穹窿	正常		

***小结：**

较多黄色稀薄分泌物，阴道壁及宫颈充血潮红

操作员：许艳华

检查日期:2023-12-08

检查医生：许艳华

检验报告

肿瘤标志物四项

项目名称	检查结果	单位	参考值	提示
糖类抗原 125 测定 (CA125)	5.8	U/ml	0--38	
糖类抗原 153 测定 (CA153)	8.8	U/ml	0--19	
甲胎蛋白 (AFP)	1.9	ng/ml	0--7	
癌胚抗原 (CEA)	1.29	ng/ml	0--5	

*小结:

未见异常

操作员：王小雪 检查日期:2023-12-06

检查医生:陈建国

尿液分析+尿沉渣

项目名称	检查结果	单位	参考值	提示
白细胞尿	14	个/ul	0--13	↑
上皮细胞(EC)	3	/HP	0--28	
管型(CAST)	0	个/ul	0--1	
霉菌(尿)	0	/HP	0--0	
结晶	0	/HP	0--10	
透明度(CLA)	清亮			
胆红素(BIL)	-		阴性	
隐血(ERY)	-		阴性	
小圆上皮细胞(SRC)	0	个/ul	0--0	
维生素 C	+-		阴性	
异常红细胞	0	个/ul	0--3	
红细胞(正常)	0	个/ul	0--6	
鳞状上皮细胞	3	个/ul	0--0	↑

粘液丝	4	个/ul	0--0	↑
颜色(Colour)	淡黄色			
尿葡萄糖(GLU)	-		阴性	
酮体(KET)	-		阴性	
比重(SG)	1.020		1.003--1.030	
酸碱度(PH)	6.0		4.5--8.0	
尿蛋白质(PRO)	-		阴性	
尿胆原(URO)	-		阴性	
亚硝酸盐(NIT)	-		阴性	
红细胞(尿)(RBC)	0	个/ul	0--6	
尿白细胞(LEU)	-		阴性	

***小结:**

白细胞尿偏高(14 个/ul) 维生素 C+- 鳞状上皮细胞偏高(3 /HP) 粘液丝偏高(4 /HP)

操作员：赵伟 检查日期:2023-12-06 检查医生:陈建国

血常规（五分类）

项目名称	检查结果	单位	参考值	提示
白细胞(WBC)	4.64	10 ⁹ /L	3.5--9.5	
淋巴细胞绝对值(LY#)	2.62	10 ⁹ /L	1.1--3.2	
淋巴细胞百分比(LY%)	56.6	%	20--50	↑
中性粒细胞绝对值(GR#)	1.78	10 ⁹ /L	1.8--6.3	↓
中性粒细胞百分比(GR%)	38.3	%	40--75	↓
嗜碱性粒细胞绝对值(BA#)	0.01	10 ⁹ /L	0--0.06	
嗜碱性粒细胞百分比(BA%)	0.2	%	0--1.0	
嗜酸性粒细胞绝对值(EO#)	0.08	10 ⁹ /L	0.02--0.52	
嗜酸性粒细胞百分比(EO%)	1.7	%	0.4--8.0	
血小板(PLT)	224	10 ⁹ /L	125--350	

血小板分布宽度(PDW)	15.9	%	15--17	
平均血小板体积(MPV)	10.9	fl	6.0--14.0	
血小板压积(PCT)	0.243	%	0.11--0.28	
红细胞(RBC)	4.36	10 ¹² /L	3.8--5.1	
血红蛋白	146	g/L	115--150	
红细胞压积(HCT)	43.4	%	35--45	
红细胞平均体积(MCV)	99.6	fl	82--100	
平均血红蛋白含量(MCH)	33.4	pg	27--34	
平均血红蛋白浓度(MCHC)	336	g/L	316--354	
单核细胞绝对值(MO#)	0.15	10 ⁹ /L	0.1--0.60	
单核细胞百分比(MO%)	3.2	%	3--10	
红细胞分布宽度标准差(RDW-SD)	44.0	fl	35--56	
红细胞分布宽度变异系数(RDW-CV)	11.7	%	10.6--16.6	
大血小板比率	31.5	%	11--45	
大血小板数目	71	10 ⁹ /L	30--90	
未成熟粒细胞数目	0.00	10 ⁹ /L	0--999	
未成熟粒细胞百分比	0.1	%	0--100	
有核红细胞数目	0.000	10 ⁹ /L	0--9999	
有核红细胞百分比	0.00	/100WBC	0--9999	

***小结:**

淋巴细胞百分比(LY%)偏高(56.6 %) 中性粒细胞绝对值(GR#)偏低(1.78 10⁹/L) 中性粒细胞百分比(GR%)偏低(38.3 %)

操作员：李佳敏 检查日期:2023-12-06 检查医生:陈建国

肾功三项

项目名称	检查结果	单位	参考值	提示
肌酐(CREA)	58.00	umol/L	41--81	

尿酸(UA)	238.00	umol/L	140--340	
尿素测定 (Urea)	3.60	mmol/L	3.1--8.8	

***小结:**

未见异常

操作员：王小雪 检查日期:2023-12-06 检查医生:陈建国

空腹血糖

项目名称	检查结果	单位	参考值	提示
葡萄糖(GLU)	5.25	mmol/L	3.89--6.1	

***小结:**

未见异常

操作员：王小雪 检查日期:2023-12-06 检查医生:陈建国

甲状腺功能系列

项目名称	检查结果	单位	参考值	提示
甲状腺球蛋白(TG)	17.23	ng/ml	3.5--77	
促甲状腺素(TSH)	7.71	uIU/ml	0.55--4.78	↑
甲状腺过氧化物酶抗体	36.0	IU/ml	0--60	
游离三碘甲状腺原氨酸(FT3)	4.58	pmol/L	3.5--6.5	
游离甲状腺素(FT4)	12.88	pmol/L	11.5--22.70	

***小结:**

促甲状腺素(TSH)偏高(7.71 uIU/ml)

操作员：王小雪 检查日期:2023-12-06 检查医生:陈建国

生殖道微生态

项目名称	检查结果	单位	参考值	提示
线索细胞	-			

清洁度	III			
上皮细胞(白带)	++			
滴虫	-			
G-球菌	-			
霉菌	-			
G-杆菌	-			
G+杆菌	++			
G+球菌	-			

***小结：**

上皮细胞(白带)++/HP G+杆菌 ++

操作员：黄璐瑶 检查日期:2023-12-10

检查医生:陈建国

血脂四项

项目名称	检查结果	单位	参考值	提示
动脉硬化指数	1.47		1.31--3.19	
总胆固醇(CHOL)	3.32	mmol/L	2.59--5.2	
甘油三脂(TG)	1.41	mmol/L	0.7--1.7	
低密度脂蛋白(LDL)	2.00	mmol/L	0--4.13	
高密度脂蛋白(HDL)	1.36	mmol/L	0.77--1.55	

***小结：**

未见异常

操作员：王小雪 检查日期:2023-12-06

检查医生:陈建国

肝功能三项

项目名称	检查结果	单位	参考值	提示
γ-谷氨酰转肽酶(GGT)	24.0	U/L	7--45	
丙氨酸氨基转移酶(ALT)	31.00	U/L	7--40	
门冬氨酸氨基转移酶(AST)	25.00	U/L	13--35	

香草比谷丙	0.81		0.4--2.5	
-------	------	--	----------	--

***小结:**

未见异常

操作员：王小雪 检查日期:2023-12-06 检查医生:陈建国

人乳头瘤病毒检查 (HPV)

项目名称	检查结果	单位	参考值	提示
HPV 高危亚型 16	阴性(-)		阴性	
HPV 高危亚型 18	阴性(-)		阴性	
HPV 高危亚型 31	阴性(-)		阴性	
HPV 高危亚型 26	阴性(-)		阴性	
HPV 高危亚型 33	阴性(-)		阴性	
HPV 高危亚型 35	阴性(-)		阴性	
HPV 高危亚型 39	阴性(-)		阴性	
HPV 高危亚型 45	阴性(-)		阴性	
HPV 高危亚型 51	阴性(-)		阴性	
HPV 高危亚型 52	阴性(-)		阴性	
HPV 高危亚型 53	阴性(-)		阴性	
HPV 高危亚型 56	阴性(-)		阴性	
HPV 高危亚型 58	阴性(-)		阴性	
HPV 高危亚型 59	阴性(-)		阴性	
HPV 高危亚型 66	阴性(-)		阴性	
HPV 高危亚型 68	阴性(-)		阴性	
HPV 高危亚型 73	阴性(-)		阴性	
HPV 高危亚型 82	阴性(-)		阴性	
HPV 低危亚型 6	阴性(-)		阴性	
HPV 低危亚型 11	阴性(-)		阴性	
HPV 低危亚型 42	阴性(-)		阴性	

HPV 低危亚型 43	阴性(-)		阴性	
HPV 低危亚型 81	阴性(-)		阴性	

***小结:**

未见异常

操作员：祁佳佳 检查日期:2023-12-11 检查医生:康建忠

大同现代医学检验实验室

液基薄层细胞学图文报告

ID: 2023093171

病理号: 088854

姓名: 董雁丽

性别: 女

年龄: 62岁

送检科室: 体检科

电话号码: 13994442599

床号:

病历号:

体检号: 2309150844

送检医院: 大同瑞慈康复体检

送检日期: 2023-12-10

末次月经:

送检医生:

采样日期:

报告日期: 2023-12-10

标本满意度: 满意

细胞量: >40%

红细胞:

经期样本:

颈管细胞:

化生细胞:

鳞状细胞:

宫颈柱状细胞:

未见上皮内病变/恶性细胞:

正常范围内:

良性反应性改变:

炎症:
放疗:
妊娠:
萎缩性:
宫内避孕器:
其他:

轻度:
中度:
重度:

病原体: 滴虫感染: 念珠菌感染: 细菌感染:

提示 HPV 感染: 疱疹病毒感染:

鳞状上皮细胞分析:

非典型鳞状细胞:
— 倾向上皮内瘤变:
— 倾向良性反应性改变:
— 不能明确意义(ASC-US):
— 不排除高度病变(ASC-H):

上皮内低度病变: 鳞癌:

上皮内高度病变:
— CIN2:
— CIN3:

腺上皮细胞分析:

非典型腺细胞:
— 宫内膜:
— 来源不明:

非典型腺细胞(宫颈管):
— 倾向原位腺癌:
— 不能明确意义:
— 倾向良性反应性改变:

腺癌:
— 宫颈管:
— 宫内膜:
— 其它:

炎细胞:
— 轻度:
— 中度:
— 重度: 可疑腺癌:

诊断意见: 未见上皮内病变或恶性细胞 (NILM)。

建议:

报告医师: 张荣生

地址: 大同市魏都大道 79 号, 本报告医师签字后有效
咨询: 0352-2830587 4006-122-995

妇科细胞学是筛查项目, 出于技术原因, 可能会有假阴性结果, 本检测仅对来样负责, 如果对结果有疑义, 请在收到报告 7 天内与我们联系。

双源 CT 诊断图文报告

流水号: 2309150844

影像号: CT20231208172

姓名: 董雁丽

年龄: 62 岁

性别: 女

检查设备: 西门子量子双源 CT

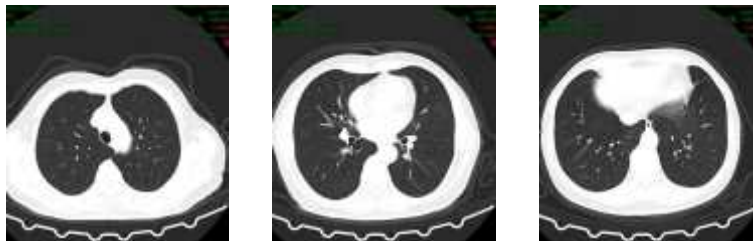体检号: 448989

申请医院: 本院

体检科室: 体检科

检查部位: CT 检查

经典图像:



影像所见:

胸廓对称, 骨性肋骨完整, 胸壁软组织结构良好, 两肺支气管血管纹理走行分布良好, 支气管束结构清晰, 双肺通气良好。肺门结构未见异常。纵隔无偏移, 段以上支气管通畅。心影及大血管形态结构正常, 纵隔内未见肿大淋巴结。胸膜未见异常。

影像诊断:

胸部未见明显异常

报告医师: 剧艳军

检查日期: 2023-12-11

审核医师: 剧艳军

报告日期: 2023-12-11

超声诊断图文报告

流水号: 2309150844

影像号: 1475135

姓名: 董雁丽

年龄: 62岁

性别: 女

检查设备: Vivid E95

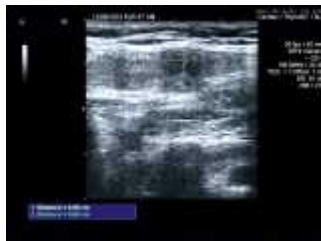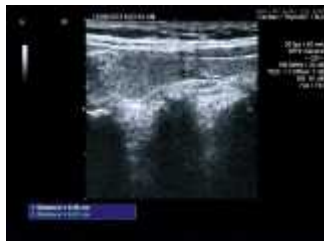体检号: 448989

申请医院: 本院

体检科室: 体检科

检查部位: 甲状腺彩超

经典图像:



影像所见:

甲状腺双侧叶形态正常,包膜完整,于右侧叶探及大小约1.0*0.6cm低回声结节,边界不清,形态尚规则,CDFI:周边可见星点状血流信号;于左侧叶探及多个囊性结节,大者约0.4*0.3cm,边界清,形态规则,余实质回声均匀。双侧颈部未见明显肿大淋巴结。

影像诊断:

1. 甲状腺左侧叶多发囊肿
2. 甲状腺右侧叶结节 TI-RADS 4a 建议进一步检查

报告医师: 李菊蓉

检查日期: 2023-12-06

审核医师: 李菊蓉

报告日期: 2023-12-06

超声诊断图文报告

流水号: 2309150844

影像号: 1475139

姓名: 董雁丽

年龄: 62岁

性别: 女

检查设备: Vivid E95

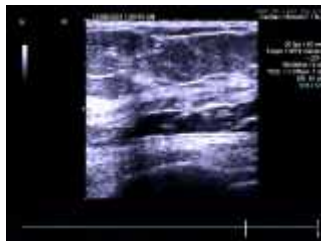
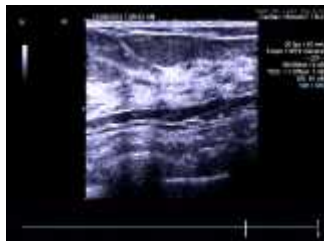
体检号: 448989

申请医院: 本院

体检科室: 体检科

检查部位: 乳腺彩超

经典图像:



影像所见:

双侧乳腺腺体层次清晰, 右乳腺体厚 0.8cm, 左乳腺体厚 0.9cm, 乳导管未见扩张, 未见明显占位性病变, CDFI: 未见异常血流信号。

双侧腋下未见明显肿大淋巴结。

影像诊断:

双侧乳腺未见明显异常

报告医师: 李菊蓉

检查日期: 2023-12-06

审核医师: 李菊蓉

报告日期: 2023-12-06

超声诊断图文报告

流水号: 2309150844

影像号: 1475126

姓名: 董雁丽

年龄: 62 岁

性别: 女

检查设备: Vivid E95

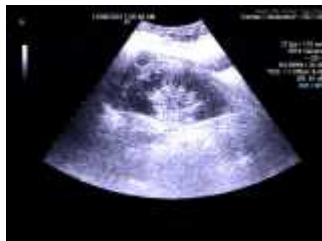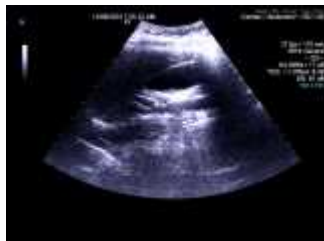体检号: 448989

申请医院: 本院

体检科室: 体检科

检查部位: 全腹彩超

经典图像:



影像所见:

肝脏大小形态正常, 包膜光滑完整, 实质回声均匀, 肝内管道系统走行清晰, 门静脉及肝内胆管不扩张。
胆囊大小形态正常, 壁不厚、光滑, 囊内透声好, 肝外胆管不扩张。
胰腺大小形态正常, 实质回声均匀, 主胰管不扩张。
脾脏大小形态正常, 实质回声均匀, 脾门静脉不宽。
双肾大小形态正常, 皮髓质分界清晰, 集合系统未见分离, 双侧输尿管未见扩张。
膀胱未充盈。

影像诊断:

肝、胆、脾、胰、双肾未见明显异常

报告医师: 李菊蓉

检查日期: 2023-12-06

审核医师: 李菊蓉

报告日期: 2023-12-06