



2309150832

大同瑞慈健康体检

报 告 册

体检编号	448979	工号	332
姓名	张绍生		
性别	男	年龄	70岁
单位	云冈区税务局		
部门	云冈区税务局		
联系电话	13935234714		
体检日期	2023-12-04		

尊敬的张绍生先生您好！

首先,瑞慈健康体检全体员工欢迎您的光临,并对您的信任表示衷心的感谢！

您于 2023-12-04 (体检编号: 448979) 完成健康检查,本机构的各科医生已根据您的体检项目及结果,汇总成此份健康体检报告,并经总检医生审核。据此提出对您健康状况的综合分析及建议。

瑞慈健康体检倡导“大健康、大康复”,提出“健康是第一财富 (Rich)”的人文理念。希望您仔细阅读并妥善地保管此份健康体检报告,并认真关注报告中的提示与建议,若您对报告内容有任何疑问,可直接与瑞慈健康体检客服部联系,进一步咨询。

健康体检咨询电话: **0352-2824444**

客户服务咨询电话: **0352-2830597**

400-6112995

瑞慈健康体检报告由下列内容组成:

第一部分:主检报告

第二部分:分科分项结果

第三部分:检验报告

第四部分:附表

主检报告

检查综述

- 1、【眼科】 (1) 左眼视力下降 (2) 右眼视力下降
- 2、【血常规（五分类）】 红细胞(RBC)偏低($4.02 \times 10^{12}/L$) 红细胞平均体积(MCV)偏高(106.9 f1) 平均血红蛋白含量(MCH)偏高(36.3 pg) 红细胞分布宽度标准差(RDW-SD)偏高(58.6 f1)
- 3、【血脂四项】 总胆固醇(CHOL)偏低(2.36 mmol/L) 甘油三脂(TG)偏低(0.68 mmol/L)
- 4、【尿液分析+尿沉渣】 粘液丝偏高(42 /HP)
- 5、【颅脑MRI】 1、双侧侧脑室旁白质区、半卵圆中心多发腔隙性脑梗死(慢性期, 部分软化) 2、双侧额顶叶皮髓质交界处多发缺血灶 3、右侧顶叶脑软化灶, 周围胶质增生 4、脑萎缩、脑白质变性 5、空泡蝶鞍
- 6、【全腹彩超】 前列腺增生伴钙化
- 7、【心脏彩超】 1. 三尖瓣轻度返流 2. 左室舒张功能减低
- 8、【骨密度检查】 骨质疏松
- 9、【口腔科】 (1) 左上第一磨牙 左上第二磨牙 右上第一磨牙 牙齿缺失 (2) 牙龈萎缩 牙龈质地松软, 缺乏弹性 (3) 牙周: 牙结石
- 10、【动脉硬化检测】 外周动脉僵硬度增高
- 11、【C14 检测幽门螺杆菌】 阳性+

医生建议

【视力下降】：

(1) 视力下降是由角膜白斑或角膜炎、晶状体混浊、眼底疾病、屈光不正等原因引起, 建议眼科诊断治疗。

【红细胞分布宽度标准差(RDW-SD)偏高】：

(1) 供内科结合临床参考。

【红细胞平均体积(MCV)偏高】：

(1) 供内科结合临床参考。

【红细胞(RBC)偏低】：

- (1) 红细胞减少提示贫血, 是诊断贫血的三大指标之一: 血红蛋白、红细胞、网织红细胞。要了解贫血的程度和类型, 需要进一步检查的内容有: 血清铁蛋白、红细胞游离原卟啉、血清叶酸、血清维生素 B12。
- (2) 注意观察是否有慢性失血, 查找病因, 多数由挑吃、偏食、慢性疾病引起, 往血液科及时治疗, 定期复查。
- (3) 平衡饮食, 并适当补充铁剂, 维生素 C 及 B 族。
- (4) 复查血常规。

【平均血红蛋白含量(MCH)偏高】：

(1) 供内科结合临床参考。

【总胆固醇(CHOL)偏低】：

(1) 可适当增加脂类的摄入。

(2) 也可见于肝细胞疾病、恶性贫血等，复查后内科诊治。

(3) 可见于甲亢、肝细胞疾病、贫血、营养不良以及应用雌激素、钙拮抗剂等药物；可适当增加脂类的摄入；复查后内科诊治。

【甘油三脂(TG)偏低】：

(1) 可适当增加脂类食品的摄入。

(2) 也可见于甲亢、肾上腺皮质功能低下、肝功能障碍者，往内科咨询，进一步诊治。

(3) 高蛋白，高维生素饮食，适当增加奶、豆类制品、鱼类、新鲜水果和蔬菜。

(4) 适当增加户外活动和日光照射，避免过度劳累，保持良好睡眠。

(5) 定期复查，如检验结果异常，应在医师指导下治疗。

【粘液丝偏高】：

(1) 尿常规中粘液丝是由尿路中细胞分泌出来的，在有尿路感染时分泌会明显增多，且伴有炎症细胞的出现。

(2) 粘液丝偏高，可分为生理性偏高和病理性偏高两种，生理性偏高一般是由于喝水较少导致的尿液浓缩，一般在喝水后就能达到稀释的效果。

(3) 病理性的粘液丝偏高是由于泌尿系炎症或者是前列腺炎导致的，需要注意观察，多喝水，同时有白细胞等炎症细胞增多时，应及时服用抗感染药物治疗。如果仅有粘液丝的增多而没有白细胞等炎症细胞增多时，尿路有炎症的可能性不大。

(4) 建议平时饮食注意清淡，多喝水，少吃油腻和辛辣的食物，要注意个人清洁卫生，勤洗阴部，注意休息。

【双侧额顶叶皮髓质交界处多发缺血灶】：

(1) 脑缺血灶就是脑部毛细血管发生堵塞后形成血管中空，血液不再流过，局部脑细胞缺氧坏死后形成的病灶。

(2) 脑缺血灶是一种比较常见的脑内出血疾病，引起的原因比较多，常见于老年人，尤其是合并有高血压、糖尿病等危险因素的老年人更加常见。

(3) 如果患有高血压这种慢性疾病，有可能会出这种疾病的表现，尤其是一些中老年朋友，长期的慢性疾病高血压，容易诱发脑缺血灶的发病，所以说患者要及时发现，及时治疗。

(4) 脑缺血灶的一般症状是出现头晕头痛等现象，如果是病情发展后就有可能导致偏瘫、语言不清、大小便失禁、失去记忆力、甚至是意识糊涂、失明等情况。部分患者在临床上可以没有任何的临床表现，只是在无意中检查头颅CT或者磁共振才发现。

(5) 脑内多发缺血灶在发病初期症状不是很明显，而且没什么危害。但是这种疾病却极易容易复发，让神经受损。而严重后果是会导致整个中枢神经功能损害，会发生瘫痪甚至危及生命。

(6) 如果这种缺血灶是孤立的、个别的或者是很小的，一般不是什么大病。但是如果是弥漫性的病变，病灶比较大，往往提示患者动脉硬化的程度很重。

(7) 饮食中需避免辛辣油炸、脂肪和胆固醇含量高的食物，多补充富含纤维素、维生素、蛋白质和钙质的食物，有助于脑部症状恢复。

(8) 6、多吃纤维素含量比较高的食物，可以起到降低血脂的作用，如番薯、香蕉、大豆类等。多吃大蒜，因为大蒜能稀释血液，能起到缓解供血不足的症状还能降血压。

(9) 多吃鱼和鸡蛋，因为鱼和鸡蛋富含蛋白质和钙质，能对大脑的细胞起到刺激作用，从而提高大脑记忆力。菠萝、土豆泥、葡萄糖等都能对记忆力起到改善的作用，起到提高记忆力的效果。

(10) 避免不合理饮食。提倡采用低盐、低脂、低热量及富含维生素饮食，每日食盐量不超过6g。多食蔬菜、水果和纤维素丰富食物，既含丰富的维生素、纤维素，又含钾、钙丰富而含钠低的食物。

(11) 保持健康的生活方式，戒烟、禁止酗酒。吸烟和酗酒可使血管痉挛，心跳加快，血压升高，血浆纤维蛋白含量增加，血液粘度增加，减少脑血流量及加速动脉硬化等。因此，向患者讲明吸烟的危害性，采用心理咨询、口服戒烟药等综合性干预措施，避免大量饮酒，控制体重。

(12) 对原发病及早治疗，严格按照医嘱服药，进行正规治疗，控制血压、血脂、血糖。避免长期服药导致血液高凝，不得滥用药物，需在医生指导下服药。保持健康的体重，保持心情愉悦。

(13) 对于心血管患者等高危人群需每年进行影像学 and 实验室检查，有一定的早期筛查作用。

【右侧顶叶脑软化灶，周围胶质增生】：

(1) 建议神经内科诊断治疗。

【侧脑室旁白质区、半卵圆中心多发腔隙性脑梗死（慢性期，部分软化）】：

(1) 建议神经科诊断治疗

【脑白质变性】：

(1) 建议神经内科结合临床考虑，动态观察；定期复查。

【空泡蝶鞍】：

(1) 正常的蝶鞍内由脑垂体占满，无蛛网膜和脑脊液，但有的人蝶鞍内垂体组织缩小，大部分被蛛网膜和脑脊液占用形成的“囊泡”，称为空泡蝶鞍。有的因压迫垂体可产生相应的临床内分泌症状，建议神经内科结合临床诊治。但大多数人没有任何表现，无需治疗，定期复查。

【前列腺增生伴钙化】：

(1) 前列腺增生又称前列腺肥大，增生的腺体位于膀胱颈部，会使尿路梗阻，引起尿频和排尿困难，严重影响患者的生活质量，是中老年男性的常见疾病。建议往泌尿科咨询，结合临床诊治。

(2) 1、前列腺钙化斑大多数是由于前列腺炎症之后，前列腺内部组织局部出现了纤维化、钙质沉积而引起的。多数患者都是在体检时通过彩超检查时发现的，一般情况没有不适症状不需治疗。2、部分患者如有不适症状，建议前往泌尿科诊断治疗。

【三尖瓣轻度返流】：

(1) 建议心血管内科诊断治疗。

【左室舒张功能减低】：

(1) 左心室舒张功能是指心肌弹性减低，心脏泵血功能减退。其引起原因，一是随着年龄的增长，心肌组织退行性变。其二是由于冠心病、高血压等慢性心肌病变。一般来说没有原发病变及年龄偏大的人员又无症状，不需要特殊处理，建议心内科结合临床考虑。

【骨质疏松】：

(1) 骨质疏松症是以骨组织显微结构受损，骨矿成分和骨基质等比例地不断减少，骨质变薄，骨小梁数量减少，骨脆性增加和骨折危险度升高的一种全身骨代谢障碍的疾病。

(2) 骨质疏松症是一个全球性的健康问题，世界卫生组织已将其确定为是继心血管疾病之后的第二大威胁人类健康的主要疾病，但目前还没有安全有效的根治方法。

(3) 骨质疏松症分为原发性、继发性两大类。原发性骨质疏松症又分为绝经后骨质疏松症（I型）、老年性骨质疏松症（II型）和特发性骨质疏松症（包括青少年型）三种。

(4) 绝经后骨质疏松症一般发生在妇女绝经后5-10年内，其发病因素主要是雌激素缺乏，骨吸收破坏有所增加，主要受影响的是松质骨，因此以椎体骨折和前臂骨折为多见。

(5) 老年性骨质疏松症一般指老年人70岁后发生的骨质疏松，其发病因素是随着年龄增加性激素减少外，还有肾功能生理性减退，皮质骨和松质骨两者都受影响，因此除了椎体和前臂骨折外，还容易有股骨上端部位的骨折。

(6) 特发性骨质疏松症主要在发生身体健康、青春发育前的青少年及儿童，发病年龄2-16岁，其病因尚不明确。

(7) 继发型骨质疏松症是由于某些疾病（如糖尿病、甲状旁腺功能亢进、类风湿性关节炎、胃肠大部切除术后、白血病等）、药物（如糖皮质激素、免疫抑制剂、抗癌药、甲状腺激素、抗惊厥药等）、营养和活动异常造成的。

(8) 检测骨质疏松症主要通过骨密度检测来确诊。临床上常用双能X线骨密度测量作为测量骨质流失的一种方法，其测量骨密度主要是在脊柱、髋关节等部位；跟骨的定量超声也可用于普通筛查，其方法费用低、便携且无电离辐射。

(9) 日常饮食增加钙的补充，多食富含钙质的食物（如海产品、牛奶、豆腐、豆浆等），多吃绿色蔬菜，忌食辛辣、过咸、过甜等刺激性食物。不吸烟、少饮酒、少喝浓咖啡、浓茶和碳酸饮料，适量摄入蛋白质。严重者可选用药物治疗（如钙尔奇D、骨化三醇等）。经常晒太阳或补充维生素D。

(10)适当的运动锻炼有助于预防骨质疏松。中年时期运动可对机体产生多方面的益处，而老年时期运动不仅可减缓骨量的丢失，还可以改善机体的各项生理功能，提高生活质量。推荐走路、慢跑、跳舞、骑车、球类等运动，每次运动时间控制在20-30分钟，每周3-5次。

(11)定期复查骨密度，每年做一次骨密度的检测。

【牙齿缺失】：

(1)牙齿缺失常见于龋齿、牙周炎等原因导致的拔除或意外事故所致缺失。中老年患者居多，影响牙齿健康美观。

(2)牙齿缺失可以导致牙列的完整性遭到破坏，若较长时间不修复，邻近的牙齿由于失去了依靠和约束，会变得倾斜，易造成咬颌功能的紊乱。长时间的缺失还会导致牙槽骨的萎缩、咀嚼功能减退、食物嵌塞等不良后果

(3)如果牙齿缺失，应该尽早去口腔医院诊治，最常见的修复方法有三种，即活动义齿、固定义齿、种植义齿。

(4)义齿修复完毕，应定期复查与医疗护理，勤漱口、勤刷牙、避免食用过硬的食物，如果种植牙选择钛种植体，还应注意对钛种植体的保护。

【牙结石】：

(1)牙结石又称牙石，是沉积在牙齿或修复体表面上已经钙化或正在钙化的菌斑或软垢。其开始时是软的，会因逐渐的钙化而变硬。它是由75%的磷酸钙，15-25%的水、有机物、磷酸锰、矿酸钙及微量的钾、钠、铁所构成，并呈现出黄色、棕色或者黑色。

(2)牙结石通常存在于唾液腺开口处的牙齿表面（例如：下颚前牙的舌侧表面，上颚后牙的颊侧表面）和牙齿的颈部，以及口腔粘膜运动不到的牙齿表面等处。

(3)牙结石形成后，可伴随牙龈出血、牙龈萎缩、口臭等症状。

(4)牙结石是牙周病的重要病因，它会不断刺激牙周组织，并且压迫牙龈，影响血液循环，造成牙周组织的细菌感染，形成牙周囊袋，此后更易使食物残渣、牙菌斑、牙结石等的堆积，最终牙周支持组织全部破坏，导致牙齿松动，以至于不得不拔除牙齿。

(5)早晚刷牙、饭后漱口是防治牙结石形成的最重要措施。应采取正确的竖刷牙法和巴氏刷牙法，纠正横刷牙法。

(6)多吃富有维生素的粗纤维食物，如肉、蛋、各种蔬菜和水果，充分咀嚼以利于牙面清洁。少吃甜食及黏性很强的食物，不吃零食。

(7)建议每半年进行一次口腔健康检查，每年进行2-3次全口超声波洁牙术，使牙面、牙颈部经常处于洁净状态。

【牙龈萎缩】：

(1)牙龈生理性萎缩主要是龈缘部分存在异物又长期得不到清理，细菌滋生刺激长期存在所致；另外随着年龄的增长也会或多或少发生萎缩，致使牙龈暴露，这种生理性萎缩，是无需要治疗的。

(2)炎症性的牙龈萎缩，主要表现为牙龈红肿胀痛，刷牙常见出血，对冷热温度变化及酸性食物等异常敏感，妨碍进食，尤其应该注意防治。

(3)掌握正确竖刷法的刷牙方法，注意口腔清洁卫生，养成早晚刷牙，饭后漱口的良好习惯。

(4)定期到医院检查治疗，每年进行2-3次全口超声波洁牙术。

(5)补充维生素C等微量元素，多食水果蔬菜，戒烟限酒，避免熬夜的不良生活习惯。

【牙龈质地松软，缺乏弹性】：

(1)牙龈的这种情况一般是由于牙结石导致的牙龈局部发炎。

(2)必须坚持每天认真和合理刷牙（采用竖刷法），彻底清除牙菌斑。要经常检查口腔，保持口腔卫生，防止牙龈出血。

(3)正确的刷牙方法是：顺着牙齿长轴方向，上牙向下刷，下牙往上刷，每个牙面都要刷到，这样刷牙不仅能把牙刷干净而且对牙龈起到按摩作用，促进牙龈的血液循环。

(4)建议每半年进行一次口腔健康检查，每年进行2-3次全口超声波洁牙术，使牙面、牙颈部经常处于洁净状态。

(5)注意口腔清洁卫生，养成早晚刷牙，饭后漱口的良好习惯。

(6)及时治疗牙龈炎，防止炎症侵犯深部牙周组织，形成牙周炎。

(7)养成清晨排便习惯。进餐要规律，细嚼慢咽，多食蔬菜，如胡萝卜、菠菜、木耳。适量进食水果，如山楂、苹果。男性少抽烟少喝酒。

【外周动脉僵硬度增高】：

- (1)动脉硬化是全身性粥样硬化在肢体局部表现，是全身性动脉内膜及其中膜呈退行性、增生性改变，使血管壁变硬缩小，失去弹性，从而继发血栓形成致使远端血流量进行性减少或中断。
- (2)要均衡饮食，要防止其他疾病引起的动脉粥样硬化，如糖尿病、肥胖、高血压。少吃含油脂和胆固醇多的食品，减少盐的摄入，多吃富含高密度脂蛋白的鱼类、海鲜。戒烟限酒，控制体重，保持良好的心态。通过适量的运动，可以明显改善动脉粥样硬化。必要时内科咨询及诊治。

【脑萎缩】：

- (1)脑萎缩是指由各种原因导致脑组织本身发生器质性病变而产生萎缩的一种现象。
- (2)脑萎缩最主要的致病因素是脑血管长期慢性缺血，导致红细胞变形能力下降，微血管的有效血液灌注不足，脑组织处于慢性缺血、缺氧状态，脑细胞形态及功能受到影响，即形成脑萎缩。
- (3)病理上表现为脑组织体积缩小，细胞数目减少，脑室和蛛网膜下腔扩大。其病理变化可见脑回变平，脑沟增宽，脑室脑池扩大，脑重量减轻。多为大脑皮质萎缩。
- (4)脑萎缩的临床表现分为大脑机能衰退和认知功能减退两大类，主要与脑萎缩发生的部位及程度有关。
- (5)本病多发生于50岁以上，病程可达数年至数十年，男性多于女性，可分为弥漫性脑萎缩（包括皮层萎缩、小脑萎缩及皮层、小脑、脑干萎缩）及局限性脑萎缩（多见于局限性脑器质性病变后如外伤、血管病、颅内局限性感染等）。
- (6)弥漫性大脑皮层萎缩以痴呆、智能减退、记忆障碍、性格改变、行为障碍为主。有的伴有偏瘫和癫痫发作。局限性脑萎缩以性格行为改变为主；小脑萎缩以语言障碍、肢体共济失调和意向性震颤为主
- (7)脑萎缩患者除询问病史及观察症状外，可发现其各种神经反射均不同程度的迟钝或减低。CT及MR（磁共振）等神经影像学检查可发现脑组织体积减少、脑室扩大。
- (8)脑血管造影可见脑动脉血管迂曲变细，有狭窄或闭塞。经颅多普勒超声（TCD）检查可发现血流减慢，血管阻力增加等现象。
- (9)早期治疗应在各种功能障碍出现后6个月以内，此时治疗恢复为最佳。对发病6个月以后开始治疗的患者，其恢复程度及速度均要比早期治疗者差。
- (10)由于血管性疾病是脑萎缩的元凶，因此一定要积极防治那些影响血管健康的疾病，如高血压、糖尿病、高脂血症、动脉硬化等，轻则调整生活方式，改善营养结构，纠正不良生活习惯；重则药物加以控制，当然用药应当循序渐进、持之以恒。
- (11)定期检查，早发现、早诊断、早治疗，这样才能延缓和控制病情的发展。合理用脑，大脑功能用进废退，应积极参加各种社会活动，刺激大脑皮层不断有新的兴奋点产生，从而延缓衰老，减慢脑功能衰退。
- (12)注意饮食营养，改变吸烟、酗酒等不良习惯。平时可多吃蔬菜水果，清淡饮食，便秘重者可配合饮用一些肠清茶、番泻叶等。此外，银杏、丹参等活血、健脑的中草药对预防脑萎缩也有一定的效果。
- (13)参加适合自己的身体锻炼，如打门球、散步、打太极拳等。保证有充足的睡眠。

【呼气试验检验报告阳性+】：

- (1)提示幽门螺旋杆菌（HP）感染。幽门螺旋杆菌是慢性活动性胃炎的病原菌，是消化道溃疡和胃癌等疾病的重要致病因子。
- (2)没有临床症状者（如中上腹不适、饱胀、反酸、恶心等），可暂不进行抗HP治疗。如果是HP感染的消化性溃疡、慢性胃炎、早期胃癌切除后和需要长期服用非甾体类抗炎药物（如阿司匹林）者，应在专科医生指导下进行抗HP治疗。
- (3)建议您先进行胃镜检查，或往消化内科咨询，再决定是否进行根除治疗。

汇总医生： 樊兴国

主检日期： 2023-12-05

主检医生：

分科结果

身高、体重、血压

项目名称	检查结果	项目名称	检查结果
身高	170cm	体重	66kg
血压	128/78mmHg		

***小结：**

未见异常

操作员：张悦

检查日期：2023-12-04

检查医生：名燕凌

内科

项目名称	检查结果	项目名称	检查结果
心率	77次/min	心律	齐
心脏杂音	无	心界	正常
肺部	正常	呼吸音	呼吸音清
啰音	未闻及	叩诊	叩诊呈清音
腹部触诊	腹部平软	发育	正常
肝胆	肋下未触及	脾脏	肋下未触及
双肾	无叩击痛	肠鸣音	正常
营养	良好	神经系统	正常
生理反射	生理反射存在	病理反射	病理反射未引出
颅神经	正常	运动功能	正常
深浅感觉	正常	其它	无异常发现
既往史	无		

***小结：**

未见异常

操作员：杨淑兰

检查日期：2023-12-04

检查医生：杨淑兰

外科（男）

项目名称	检查结果	项目名称	检查结果
皮肤	正常	甲状腺	无肿大
脊椎	无畸形	浅表淋巴结	无肿大
肛门	拒检	前列腺	未检
泌尿外生殖器	正常	四肢关节	未见异常
腹股沟	未见异常	足背动脉	正常
紫绀	无	色素沉着	无
脱毛	无	脱色	无
浮肿	无	皮下结节	无
头颅	正常	颈部	正常
乳腺	正常	脊柱	正常
直肠	未检	皮肤黄疸	无
四肢	活动正常	其他	无

*小结:

未见异常

操作员：谷岱清

检查日期:2023-12-05

检查医生：谷岱清

眼科

项目名称	检查结果	项目名称	检查结果
视力(左)	0.15	视力(右)	0.25
辨色力	正常	眼睑	正常
结膜	正常	泪器	正常
角膜	正常	虹膜	正常
瞳孔	正常	晶状体	正常
玻璃体	正常	眼底	未见异常

*小结:

(1) 左眼视力下降

(2) 右眼视力下降

操作员：田野青 检查日期:2023-12-04 检查医生：田野青

耳鼻喉科

项目名称	检查结果	项目名称	检查结果
听力(左)	正常	听力(右)	正常
外耳道	正常	鼓膜	正常
鼻窦	正常	鼻中隔	正常
鼻腔	正常	扁桃体	无肿大
嗅觉	正常	咽喉	正常

*小结:

未见异常

操作员：王存宝 检查日期:2023-12-04 检查医生：王存宝

口腔科

项目名称	检查结果	项目名称	检查结果
唇颊	正常	齿	左上第一磨牙&左上第二磨牙&右上第一磨牙 &牙齿缺失
牙龈	牙龈萎缩&牙龈质地松软, 缺乏弹性	牙周	牙结石III度
舌腭	正常	腮腺	正常
颌下腺	正常	颞下颌关节	正常

*小结:

(1) 左上第一磨牙 左上第二磨牙 右上第一磨牙 牙齿缺失

(2) 牙龈萎缩 牙龈质地松软, 缺乏弹性

(3) 牙周: 牙结石

操作员：麻剑 检查日期:2023-12-04 检查医生：麻剑

检验报告

血流变

项目名称	检查结果	单位	参考值	提示
全血粘度高切 200/s	3.78	mpas	3.53--4.65	
全血粘度中切 100/s	4.07	mpas	3.6--4.9	
全血粘度中切 50/s	4.70	mpas	4.7--5.9	
全血还原粘度高切	5.45	mpas	3.66--8.48	
全血还原粘度低切	39.54	mpas	31.8--50.2	
血浆粘度	1.43	mpas	1.26--1.70	
血沉(ESR)	3.10	mm/h	0--15	
红细胞压积	0.43	L/L	0.40--0.50	
红细胞聚集指数	4.88		3.79--6.05	
红细胞变形指数	0.75		0.51--1.02	
红细胞刚性指数	3.81		2.15--6.73	
血沉方程 K 值	11.32	mm/h	0--77	
全血粘度 1/s	18.43	mpas	17.6--21.3	
全血高切相对指数	2.64		2.08--3.69	
全血低切相对指数	12.89		10.37--16.94	

*小结:

未见异常

操作员：祁佳佳 检查日期:2023-12-04

检查医生:陈建国

尿液分析+尿沉渣

项目名称	检查结果	单位	参考值	提示
白细胞尿	4	个/ul	0--13	
上皮细胞(EC)	0	/HP	0--28	
管型(CAST)	0	个/ul	0--1	

霉菌(尿)	0	/HP	0--0	
结晶	1	/HP	0--10	
透明度(CLA)	清亮			
胆红素(BIL)	-		阴性	
隐血(ERY)	-		阴性	
小圆上皮细胞(SRC)	0	个/ul	0--0	
维生素 C	-		阴性	
异常红细胞	0	个/ul	0--3	
红细胞(正常)	0	个/ul	0--6	
鳞状上皮细胞	0	个/ul	0--0	
粘液丝	42	个/ul	0--0	↑
颜色(Colour)	淡黄色			
尿葡萄糖(GLU)	-		阴性	
酮体(KET)	-		阴性	
比重(SG)	1.015		1.003--1.030	
酸碱度(PH)	6.0		4.5--8.0	
尿蛋白质(PRO)	-		阴性	
尿胆原(URO)	-		阴性	
亚硝酸盐(NIT)	-		阴性	
红细胞(尿)(RBC)	0	个/ul	0--6	
尿白细胞(LEU)	-		阴性	

***小结:**

粘液丝偏高(42 /HP)

操作员：赵伟 检查日期:2023-12-04 检查医生:陈建国

血常规（五分类）

项目名称	检查结果	单位	参考值	提示
白细胞(WBC)	4.37	10 ⁹ /L	3.5--9.5	

淋巴细胞绝对值(LY#)	1.24	10 ⁹ /L	1.1--3.2	
淋巴细胞百分比(LY%)	28.4	%	20--50	
中性粒细胞绝对值(GR#)	2.62	10 ⁹ /L	1.8--6.3	
中性粒细胞百分比(GR%)	60.0	%	40--75	
嗜碱性粒细胞绝对值(BA#)	0.03	10 ⁹ /L	0--0.06	
嗜碱性粒细胞百分比(BA%)	0.7	%	0--1.0	
嗜酸性粒细胞绝对值(EO#)	0.17	10 ⁹ /L	0.02--0.52	
嗜酸性粒细胞百分比(EO%)	3.8	%	0.4--8.0	
血小板(PLT)	217	10 ⁹ /L	125--350	
血小板分布宽度(PDW)	16.4	%	15--17	
平均血小板体积(MPV)	10.7	fl	6.0--14.0	
血小板压积(PCT)	0.233	%	0.11--0.28	
红细胞(RBC)	4.02	10 ¹² /L	4.3--5.8	↓
血红蛋白	146	g/L	130--175	
红细胞压积(HCT)	43.0	%	40--50	
红细胞平均体积(MCV)	106.9	fl	82--100	↑
平均血红蛋白含量(MCH)	36.3	pg	27--34	↑
平均血红蛋白浓度(MCHC)	339	g/L	316--354	
单核细胞绝对值(MO#)	0.31	10 ⁹ /L	0.1--0.60	
单核细胞百分比(MO%)	7.1	%	3--10	
红细胞分布宽度标准差(RDW-SD)	58.6	fl	35--56	↑
红细胞分布宽度变异系数(RDW-CV)	14.5	%	10.6--16.6	
大血小板比率	30.8	%	11--45	
大血小板数目	67	10 ⁹ /L	30--90	
未成熟粒细胞数目	0.01	10 ⁹ /L	0--999	
未成熟粒细胞百分比	0.2	%	0--100	

有核红细胞数目	0.000	10 ⁹ /L	0--9999	
有核红细胞百分比	0.00	/100WBC	0--9999	

***小结:**

红细胞(RBC)偏低(4.02 10¹²/L) 红细胞平均体积(MCV)偏高(106.9 fl) 平均血红蛋白含量(MCH)偏高(36.3 pg) 红细胞分布宽度标准差 (RDW-SD) 偏高(58.6 fl)

操作员：李佳敏 检查日期:2023-12-04 检查医生:陈建国

肾功三项

项目名称	检查结果	单位	参考值	提示
肌酐(CREA)	83.00	umol/L	57--111	
尿酸(UA)	344.00	umol/L	200--420	
尿素测定 (Urea)	4.90	mmol/L	3.6--9.5	

***小结:**

未见异常

操作员：王小雪 检查日期:2023-12-04 检查医生:陈建国

空腹血糖

项目名称	检查结果	单位	参考值	提示
葡萄糖(GLU)	4.67	mmol/L	3.89--6.1	

***小结:**

未见异常

操作员：王小雪 检查日期:2023-12-04 检查医生:陈建国

血脂四项

项目名称	检查结果	单位	参考值	提示
动脉硬化指数	1.42		1.31--3.19	
总胆固醇(CHOL)	2.36	mmol/L	2.59--5.2	↓
甘油三脂(TG)	0.68	mmol/L	0.7--1.7	↓

低密度脂蛋白(LDL)	1.32	mmol/L	0--4.13	
高密度脂蛋白(HDL)	0.93	mmol/L	0.77--1.55	

***小结：**

总胆固醇(CHOL)偏低(2.36 mmol/L) 甘油三脂(TG)偏低(0.68 mmol/L)

操作员：王小雪 检查日期:2023-12-04 检查医生:陈建国

肝功能三项

项目名称	检查结果	单位	参考值	提示
γ-谷氨酰转肽酶(GGT)	18.0	U/L	10--60	
丙氨酸氨基转移酶(ALT)	37.00	U/L	9--50	
门冬氨酸氨基转移酶(AST)	34.00	U/L	15--40	
谷草比谷丙	0.92		0.4--2.5	

***小结：**

未见异常

操作员：王小雪 检查日期:2023-12-04 检查医生:陈建国

大同瑞慈康复医院 12导联心电图报告

张绍生 男 70岁

体检号: 448979

病床号:

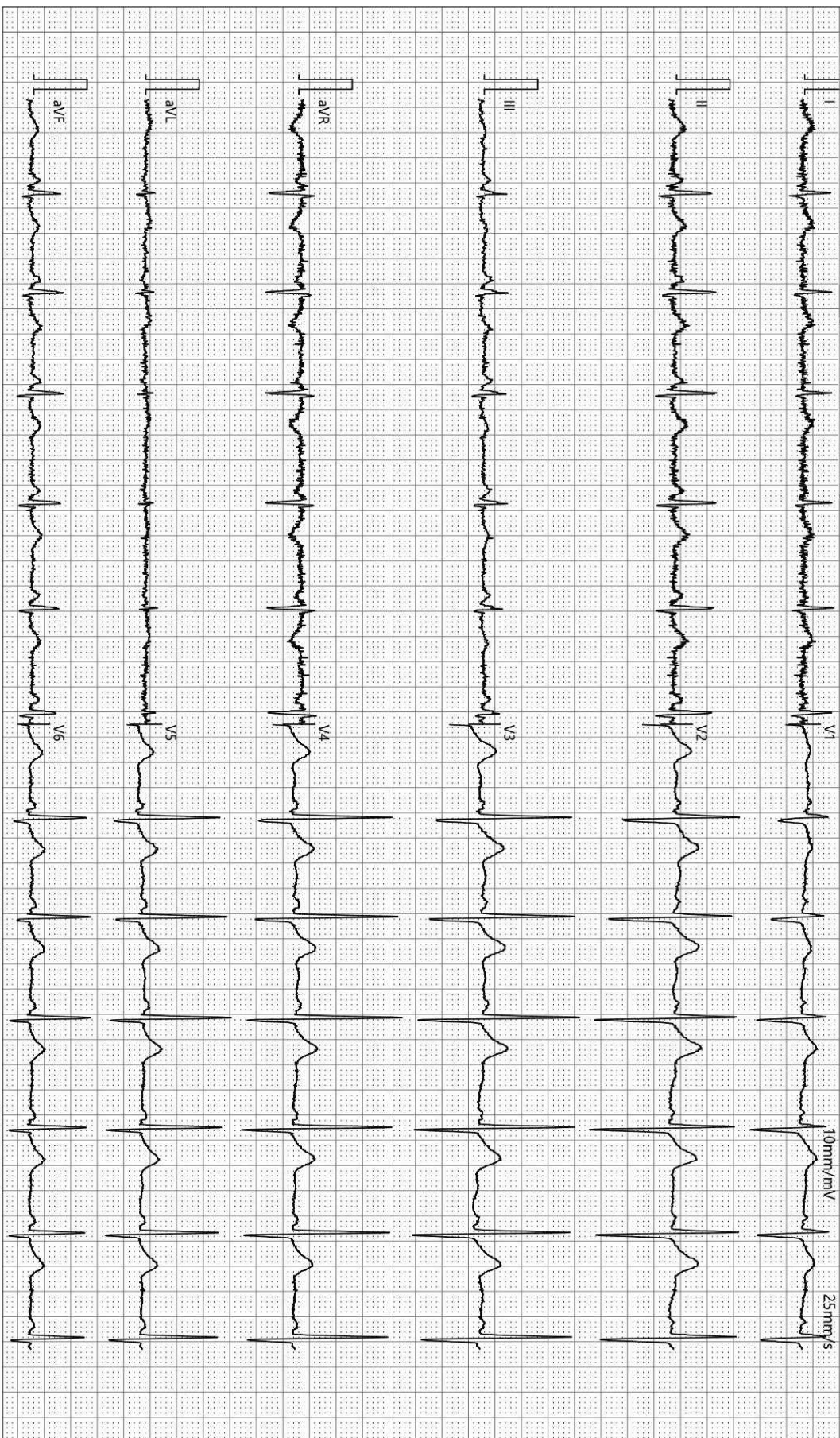
诊断结果:

- 1. 窦性心律
- 2. 正常心电图

诊断医生:

张绍生 陶志娟

HR : 73bpm [60 ~ 100bpm]
 P : 102ms [0 ~ 110ms]
 PR : 127ms [120 ~ 200ms]
 QRS : 85ms [60 ~ 100ms]
 QT/QTc : 389/431ms [320 ~ 440/0 ~ 450ms]
 P/QRS/T : 73/58/53deg. [0 ~ 75/-30 ~ 90/0 ~ 75deg]
 RV5/VS1 : 1.528/0.738mV [0.0 ~ 2.5/0.0 ~ 2.0mV]



检查时间: 2023-12-04 10:10:00

诊断时间: 2023-12-04 10:20:41

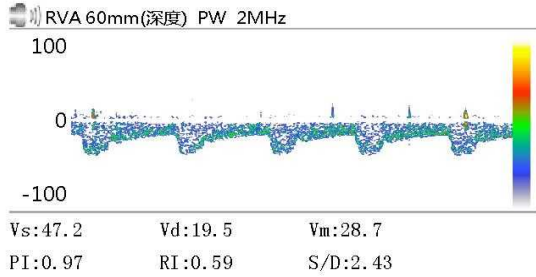
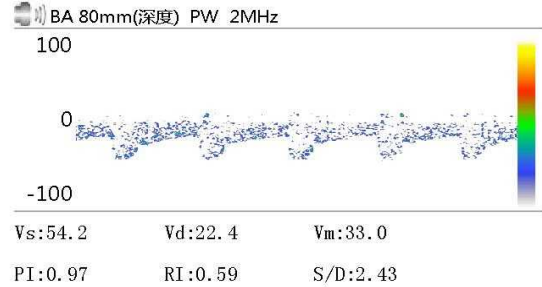
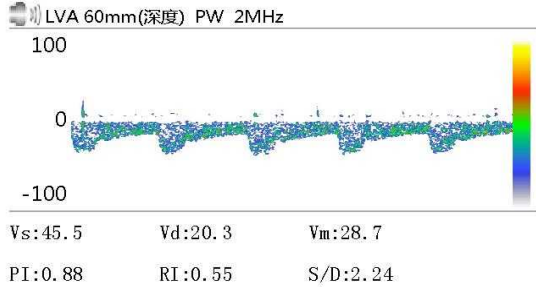
SEMIP V1 90

仅供临床参考



颅内多普勒血流图 (TCD) 检查报告单

姓名: 张绍生 性别: 男 年龄: 70 岁 检查号: 2309150832
 申请科室: 体检科 申请医师: 李菊蓉 检查类型: 颅内血管



Vs: Vd: Vm:
 PI: RI: S/D:

Vs: Vd: Vm:
 PI: RI: S/D:

Vs: Vd: Vm:
 PI: RI: S/D:

医生意见
 椎-基底动脉脑血管超声未见异常。

医师签名: 李菊蓉

检查日期: 2023-12-04
 地址:

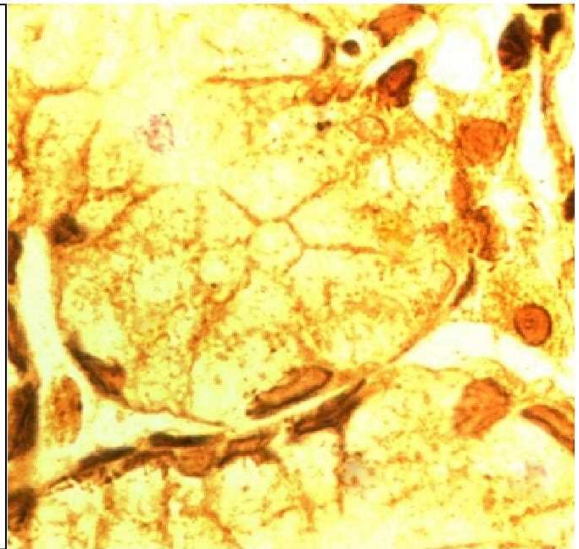
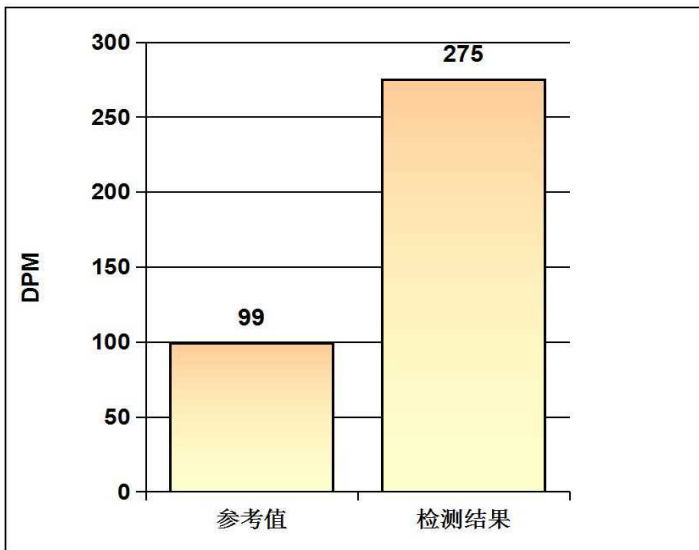
本报告单仅提供临床参考
 电话:

大同瑞慈康复医院

¹⁴C呼气试验检验报告

姓名	张绍生	年龄	70	性别	男
住院号	0	日期	2023/12/4 10:10:46	电话	0
送检医生	曹居杰	样品编号	8325	编号	2309150832

¹⁴C呼气试验



阳性参考值 (Disintegrations Per Minute(DPM)):

DPM值:	dpm > 2499	阳性++++
	1499 < dpm ≤ 2499	阳性+++
	499 < dpm ≤ 1499	阳性++
	149 < dpm ≤ 499	阳性+
	dpm ≤ 99	阴性
	99 < dpm ≤ 149	不确定

检测结果: **dpm= 275** **阳性+**

医生建议: 请接受正规的根除幽门螺杆菌(HP)的治疗, 并在治疗结束后一个月内复查; 注意保持健康及规律饮食!

温馨提示: 您本次检测的结果为阳性

检测医生: _____ 曹居杰

大同瑞慈健康体检

骨密度检测报告

受检者信息

受检者ID: 2309150832

姓名: 张绍生

出生年月日: 1953/2/20

年龄: 70

性别: 男

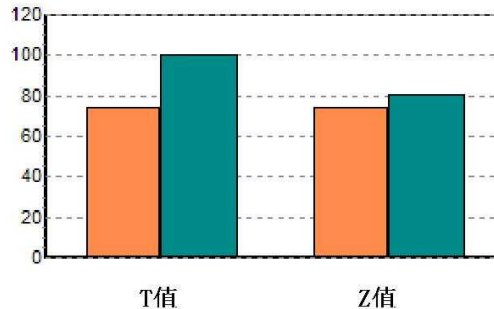
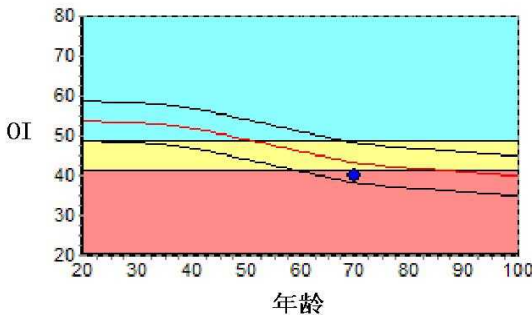
测定部位(右/左): 右

测定结果

测定日期: 2023/12/4 9:39:24

测试编号: 1/1

受测者 平均值



数据库: Asia

OI: 39.8

SOS: 1350.8 m/s, BUA: 20.2

T值: -2.82


Z值: -0.70

成人比: 73.8 %

同龄比: 91.9 %

OPR: N/A %


结果分析



正常



骨质减少



骨质疏松

注解

以上结论仅供参考

科室:

医生签名:

医院地址 大同瑞慈健康体检

地址 大同市平城区魏都大道79号

联系电话 0352-2824444

操作者 名燕凌

MRI 诊断图文报告

流水号: 2309150832

影像号: MR20231203039

姓名: 张绍生

年龄: 70 岁

性别: 男

检查设备: 西门子 1.5T 磁共振

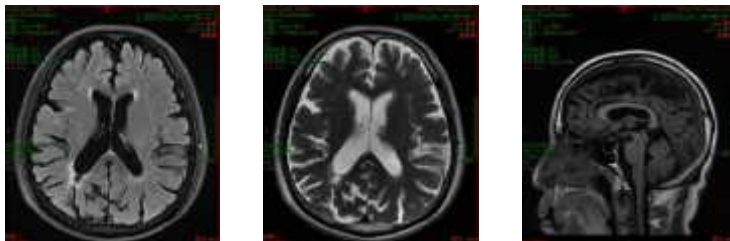体检号: 448979

申请医院: 本院

体检科室: 体检科

检查部位: 颅脑 MRI

经典图像:



影像所见:

双侧侧脑室旁白质区、半卵圆中心、额顶叶皮髓质交界处、侧脑室前后角旁见多发斑片状长 T1 长 T2 信号, T2FLAIR 呈高信号, 部分低信号, DWI 未见异常信号。右侧顶叶见片状长 T1 长 T2 信号, T2FLAIR 呈低信号, 边缘高信号。脑干、双侧小脑半球未见异常信号及占位征象, 脑室、脑池扩大, 脑沟、脑裂增宽。中线结构居中。垂体变薄。双侧上颌窦沿窦壁见环形等 T1 长 T2 信号。

影像诊断:

- 1、双侧侧脑室旁白质区、半卵圆中心多发腔隙性脑梗死 (慢性期, 部分软化)
- 2、双侧额顶叶皮髓质交界处多发缺血灶
- 3、右侧顶叶脑软化灶, 周围胶质增生
- 4、脑萎缩、脑白质变性
- 5、空泡蝶鞍

报告医师: 李贵 1

检查日期: 2023-12-04

审核医师: 叶道斌

报告日期: 2023-12-04

双源 CT 诊断图文报告

流水号: 2309150832

影像号: CT20231203133

姓名: 张绍生

年龄: 70 岁

性别: 男

检查设备: 西门子量子双源 CT

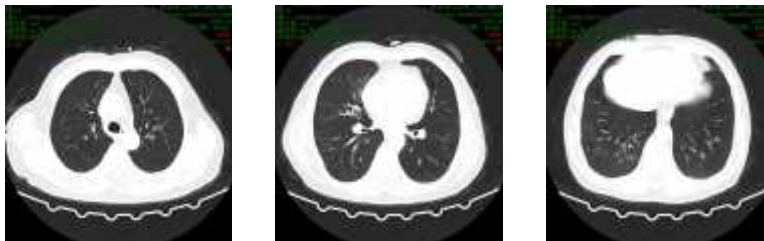体检号: 448979

申请医院: 本院

体检科室: 体检科

检查部位: CT 检查

经典图像:



影像所见:

胸廓对称, 骨性肋骨完整, 胸壁软组织结构良好, 两肺支气管血管纹理走行分布良好, 支气管束结构清晰, 双肺通气良好。肺门结构未见异常。纵隔无偏移, 段以上支气管通畅。心影及大血管形态结构正常, 纵隔内未见肿大淋巴结。胸膜未见异常。

影像诊断:

胸部未见明显异常

报告医师: 剧艳军

检查日期: 2023-12-05

审核医师: 剧艳军

报告日期: 2023-12-05

超声诊断图文报告

流水号: 2309150832

影像号: 1472169

姓名: 张绍生

年龄: 70 岁

性别: 男

检查设备: Vivid E95

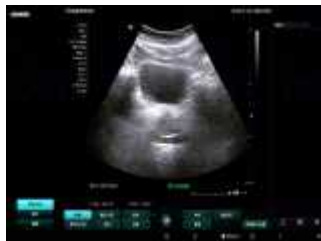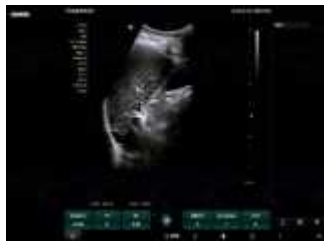体检号: 448979

申请医院: 本院

体检科室: 体检科

检查部位: 全腹彩超

经典图像:



影像所见:

肝脏大小形态正常, 包膜光滑完整, 实质回声均匀, 肝内管道系统走行清晰, 门静脉及肝内胆管不扩张。

胆囊大小形态正常, 壁不厚、光滑, 囊内透声好, 肝外胆管不扩张。

胰腺大小形态正常, 实质回声均匀, 主胰管不扩张。

脾脏大小形态正常, 实质回声均匀, 脾门静脉不宽。

双肾大小形态正常, 皮髓质分界清晰, 集合系统未见分离, 双侧输尿管未见扩张。

膀胱充盈尚可, 壁光滑, 内清晰。

前列腺形态正常, 大小约 4.2*3.6*3.1cm, 实质回声欠均匀, 其内探及直径约 1.6cm 强回声斑。

影像诊断:

前列腺增生伴钙化

报告医师: 侯爱兰

检查日期: 2023-12-04

审核医师: 侯爱兰

报告日期: 2023-12-04



大同市医学影像研究中心

注: 本报告仅供临床医生参考!

地址: 大同市魏都大道 79 号。若有疑问, 请致电: 0352---2830580

超声诊断图文报告

流水号: 2309150832

影像号: 1472189

姓名: 张绍生

年龄: 70 岁

性别: 男

检查设备: Vivid E95

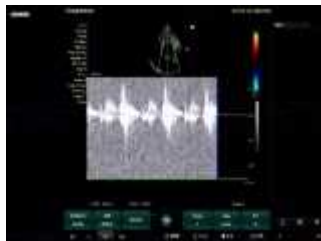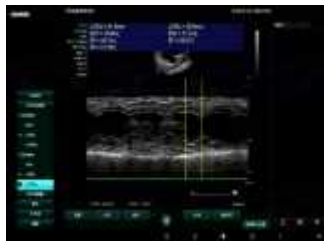
体检号: 448979

申请医院: 本院

体检科室: 体检科

检查部位: 心脏彩超

经典图像:



影像所见:

超声测量 (单位: mm)

升主动脉内径 25 (32±3mm)

左房内径 30 (35mm)

室间隔 10 (8-11mm)

左室内径 42 (47±4mm)

左室后壁 9 (8-11mm)

EF59% (50-80%)

右室内径 25 (36±4mm)

右房内径 28 (36±4mm)

FS31% (28-41%)

主肺动脉内径 20 (23±3mm)

升主动脉内径正常, 心脏各腔室大小正常, 室间隔厚度正常, 左室壁未见明显节段性运动异常, 三尖瓣瓣口可见少量返流, 余瓣膜及启闭功能未见明显异常, 舒张期二尖瓣口血流频谱 E/A<1, 心包腔未见积液。

影像诊断:

1. 三尖瓣轻度返流
2. 左室舒张功能减低

报告医师: 侯爱兰

检查日期: 2023-12-04

审核医师: 侯爱兰

报告日期: 2023-12-04