



2309150803

大同瑞慈健康体检

报 告 册

体检编号	448953	工号	303
姓名	刁生录		
性别	男	年龄	67岁
单位	云冈区税务局		
部门	云冈区税务局		
联系电话	13835273840		
体检日期	2023-11-26		

尊敬的刁生录先生您好！

首先，瑞慈健康体检全体员工欢迎您的光临，并对您的信任表示衷心的感谢！

您于 2023-11-26 （体检编号：448953）完成健康检查，本机构的各科医生已根据您的体检项目及结果，汇总成此份健康体检报告，并经总检医生审核。据此提出对您健康状况的综合分析及建议。

瑞慈健康体检倡导“大健康、大康复”，提出“健康是第一财富（Rich）”的人文理念。希望您仔细阅读并妥善地保管此份健康体检报告，并认真关注报告中的提示与建议，若您对报告内容有任何疑问，可直接与瑞慈健康体检客服部联系，进一步咨询。

健康体检咨询电话：**0352-2824444**

客户服务咨询电话：**0352-2830597**

400-6112995

瑞慈健康体检报告由下列内容组成：

第一部分：主检报告

第二部分：分科分项结果

第三部分：检验报告

第四部分：附表

主检报告

检查综述

- 1、【身高、体重、血压】（1）体重指数 25.85：超重（2）血压 146/75：本次测量收缩期血压偏高
- 2、【血常规（五分类）】淋巴细胞绝对值(LY#)偏低($1.05 \times 10^9/L$) 淋巴细胞百分比(LY%)偏低(18.1%) 红细胞压积(HCT)偏低(39.8%)
- 3、【尿液分析+尿沉渣】粘液丝偏高(13 /HP)
- 4、【血流变】红细胞压积偏低(0.39 L/L)
- 5、【CT检查】胸部未见明显异常 冠状动脉硬化性改变，进一步检查
- 6、【心电图】1. 窦性心律不齐 2. ST段改变
- 7、【C14检测幽门螺杆菌】阳性+
- 8、【心脏彩超】1. 主动脉瓣钙化伴少量返流 2. 左室舒张功能减低
- 9、【全腹彩超】1. 轻度脂肪肝 2. 双肾囊肿 3. 前列腺增生伴钙化斑
- 10、【动脉硬化检测】1. 单纯收缩期高血压 2. 左下肢疑似动脉阻塞，肢体远端动脉血液灌注欠充足 3. 外周动脉僵硬度增高

医生建议

【超重】：

(1) 体重指数是判断体重超标或偏低的主要指标。体重是反映和衡量一个人健康状况的重要标志之一，过胖和过瘦都不利于健康，身高体重不协调也不会给人以美感。体重的变化，还会直接反映身体长期的热量平衡状态。

(2) 当需要比较及分析一个人的体重对于不同身高的人所带来的健康影响时，体重指数是一个中立而可靠的指标。其主要适用于需要体重测试、体型肥胖和全身检查的人群。

(3) 体重指数(BMI)是世界卫生组织推荐的国际统一使用的肥胖分型标准，也是目前国际上常用的衡量人体胖瘦程度以及是否健康的一个标准，其计算方式为： $BMI = \text{体重(千克)} / \text{身高(米} \times \text{米)}$ 。成人的标准值是BMI 18.5-23.9之间。低于18.5为体重指数偏低；高于23.9则为体重指数偏高。

(4) 一般表现为体重超重或肥胖，超重及肥胖会出现一系列代谢性疾病，如高血压、高血糖、高血脂、高尿酸血症等，所以体重指数偏高者一定要注意控制体重。

(5) 合理控制饮食，食品多样化，食物纤维可适量增加，饮食规律，避免暴饮暴食，低盐、低脂饮食为主，减少高热量食物的摄入。

(6) 加强体育锻炼，每天最少保持30分钟的中等强度运动。鼓励每天至少快步走6000步比较健康。肥胖患者不适合较剧烈的运动，会加重膝关节的负担，可以选择游泳、划船等对膝关节负荷较小的运动。

(7) 定期检查血糖、血脂、肝功、肝脏B超等，积极治疗基础性疾病。

(8) 减少热量摄取及增加热量消耗。强调以健康行为、饮食、运动为主的综合治疗。

【本次测量收缩期血压偏高】：

(1) 所谓单纯收缩期高血压，顾名思义是指一个人的舒张压(即低压)不高，仅仅是收缩压(即高压)超过正常范围。

(2) 单纯收缩期高血压标准为收缩压在140mmHg以上，舒张压为90mmHg以下。如果收缩压在140-149mmHg，又称单纯收缩期临界高血压。由于单纯收缩期高血压大部分发生在60岁以上的老年人，故又称老年单纯收缩期高血压。

(3)当病人患动脉硬化、甲状腺功能亢进、主动脉关闭不全、体循环动静脉瘘、动脉导管未闭及原因不明的高动力循环状态时，也常伴有收缩期高血压，但这些不包括在单纯收缩期高血压范围内。

(4)劳逸结合，保持良好身心状态。避免各种诱因：如情绪低落、紧张等。改进生活方式，适当低盐、低脂、低胆固醇饮食，戒烟酒。必要时心血管专科诊治，定期复诊。

(5)平时应低盐（每天5~10g）、低脂饮食（少吃动物脂肪与内脏）；忌烟限酒。遵照医嘱坚持服药，定期测量血压，宜控制在140/90mmHg以下，若合并有糖尿病和肾病，要把血压控制在130/80mmHg以下。

(6)血压到正常水平时，说明此时选用的降压药和治疗方案基本合适，但并不意味着高血压已被“治愈”，应坚持治疗。若盲目自行停药或间断服药，常会使血压波动很大，而加重心、脑、肾和血管的损害。

【淋巴细胞绝对值(LY#)偏低】：

(1)成人全血淋巴细胞正常参考值为 $0.8-4.0 \times 10^9/L$ ，占白细胞总数的20-40%，降低多见于中性粒细胞增高而致淋巴细胞相对减少。建议复查并结合其它血常规指标及临床进行综合评估。

【淋巴细胞百分比(LY%)偏低】：

(1)供内科结合临床参考。

【红细胞压积(HCT)偏低】：

(1)结合临床，内科咨询。

(2)血液流动性增加，其降低的临床意义可能是由于体内水分较多，或有贫血，定期复查血常规，血液科随诊。

【粘液丝偏高】：

(1)尿常规中粘液丝是由尿路中细胞分泌出来的，在有尿路感染时分泌会明显增多，且伴有炎症细胞的出现。

(2)粘液丝偏高，可分为生理性偏高和病理性偏高两种，生理性偏高一般是由于喝水较少导致的尿液浓缩，一般在喝水后就能达到稀释的效果。

(3)病理性的粘液丝偏高是由于泌尿系炎症或者是前列腺炎导致的，需要注意观察，多喝水，同时有白细胞等炎症细胞增多时，应及时服用抗感染药物治疗。如果仅有粘液丝的增多而没有白细胞等炎症细胞增多时，尿路有炎症的可能性不大。

(4)建议平时饮食注意清淡，多喝水，少吃油腻和辛辣的食物，要注意个人清洁卫生，勤洗阴部，注意休息。

【红细胞压积偏低】：

(1)供内科结合临床参考。

【冠状动脉硬化性改变】：

(1)建议心血管内科诊断治疗。

【窦性心律不齐】：

(1)供内科临床参考，可见于正常人，无重要临床意义。

(2)见于正常人，是一种随呼吸节律而变化的正常心律。

【ST段改变】：

(1)ST-T改变主要是反映心肌缺血现象，具有ST段抬高和下移两种表现，多见于慢性冠状动脉供血不足、心绞痛、心肌炎、心肌劳损等，但有时也见于神经植物功能紊乱、精神紧张、电解质紊乱、内分泌疾病等。

(2)临床上把心肌缺血疾病的ST-T改变称为特异性ST-T改变，把超出正常范围而又不具备特异性ST-T改变归结为非特异性ST-T改变。建议定期复查、动态观察，并心内科结合临床考虑。

【主动脉瓣钙化伴少量返流】：

(1)建议心血管内科诊断治疗。

【左室舒张功能减低】：

(1)左心室舒张功能是指心肌弹性减低，心脏泵血功能减退。其引起原因，一是随着年龄的增长，心肌组织退行性变。其二是由于冠心病、高血压等慢性心肌病变。一般来说没有原发病变及年龄偏大的人员又无症状，不需要特殊处理，建议心内科结合临床考虑。

【双肾囊肿】：

(1)建议泌尿科诊断治疗

【轻度脂肪肝】：

(1)脂肪肝是指肝脏被脂肪浸润，为一种多病因引起的获得性疾病。

(2)脂肪肝是以肝细胞脂肪变性和脂肪蓄积为病理特征，最常见易患因素有超重或肥胖、进食油腻食物、高脂血症（尤其甘油三酯升高）、营养失调（营养过量或不足）、饮酒、高脂血症、少运动、糖耐量异常、减肥造成体重急剧下降、营养不良、中毒和药物等。

(3)当肝内脂类（主要为甘油三酯）含量超过肝重的5%时为脂肪肝。脂肪肝是一个常见的临床现象，不是一个独立性的疾病。

(4)值得注意的是，过多的脂肪在肝组织、肝细胞内浸润，引起肝细胞肿大，严重可致肝硬化。脂肪肝是可逆性的，合理饮食、运动及治疗后可恢复。

(5)合理控制饮食，控制总摄入量，低盐、低脂和低糖类饮食，少吃动物内脏，多吃蔬菜水果；

(6)控制危险因素，如控制体重、改善胰岛素抵抗、调整血脂紊乱，戒酒、戒烟，坚持长期有氧运动，加强体育锻炼；

(7)定期复查腹部彩超、血脂、肝功能。

【前列腺增生伴钙化斑】：

(1)前列腺增生又称前列腺肥大，增生的腺体位于膀胱颈部，会使尿路梗阻，引起尿频和排尿困难，严重影响患者的生活质量，是中老年男性的常见疾病。建议往泌尿科咨询，结合临床诊治。

(2)1、前列腺钙化斑大多数是由于前列腺炎症之后，前列腺内部组织局部出现了纤维化、钙质沉积而引起的。多数患者都是在体检时通过彩超检查时发现的，一般情况没有不适症状不需治疗。2、部分患者如有不适症状，建议前往泌尿科诊断治疗。

【单纯收缩期高血压】：

(1)所谓单纯收缩期高血压，顾名思义是指一个人的舒张压（即低压）不高，仅仅是收缩压（即高压）超过正常范围。

(2)单纯收缩期高血压标准为收缩压在140mmHg以上，舒张压为90mmHg以下。如果收缩压在140-149mmHg，又称单纯收缩期临界高血压。由于单纯收缩期高血压大部分发生在60岁以上的老年人，故又称老年单纯收缩期高血压。

(3)当病人患动脉硬化、甲状腺功能亢进、主动脉关闭不全、体循环动静脉瘘、动脉导管未闭及原因不明的高动力循环状态时，也常伴有收缩期高血压，但这些不包括在单纯收缩期高血压范围内。

(4)劳逸结合，保持良好身心状态。避免各种诱因：如情绪低落、紧张等。改进生活方式，适当低盐、低脂、低胆固醇饮食，戒烟酒。必要时心血管专科诊治，定期复诊。

(5)平时应低盐（每天5~10g）、低脂饮食（少吃动物脂肪与内脏）；忌烟限酒。遵照医嘱坚持服药，定期测量血压，宜控制在140/90mmHg以下，若合并有糖尿病和肾病，要把血压控制在130/80mmHg以下。

(6)血压到正常水平时，说明此时选用的降压药和治疗方案基本合适，但并不意味着高血压已被“治愈”，应坚持治疗。若盲目自行停药或间断服药，常会使血压波动很大，而加重心、脑、肾和血管的损害。

【外周动脉僵硬度增高】：

(1)动脉硬化是全身性粥样硬化在肢体局部表现，是全身性动脉内膜及其中膜呈退行性、增生性改变，使血管壁变硬缩小，失去弹性，从而继发血栓形成致使远端血流量进行性减少或中断。

(2)要均衡饮食，要防止其他疾病引起的动脉粥样硬化，如糖尿病、肥胖、高血压。少吃含油脂和胆固醇多的食品，减少盐的摄入，多吃富含高密度脂蛋白的鱼类、海鲜。戒烟限酒，控制体重，保持良好的心态。通过适量的运动，可以明显改善动脉粥样硬化。必要时内科咨询及诊治。

【肢体远端动脉血液灌注欠充足】：

(1)动脉硬化是全身性粥样硬化在肢体局部表现，是全身性动脉内膜及其中膜呈退行性、增生性改变，使血管壁变硬缩小，失去弹性，从而继发血栓形成致使远端血流量进行性减少或中断。

(2)要均衡饮食，要防止其他疾病引起的动脉粥样硬化，如糖尿病、肥胖、高血压。少吃含油脂和胆固醇多的食品，减少盐的摄入，多吃富含高密度脂蛋白的鱼类、海鲜。戒烟限酒，控制体重，保持良好的心态。通过适量的运动，可以明显改善动脉粥样硬化。必要时内科咨询及诊治。

【下肢疑似动脉阻塞】：

(1)动脉硬化是全身性粥样硬化在肢体局部表现，是全身性动脉内膜及其中膜呈退行性、增生性改变，使血管壁变硬缩小，失去弹性，从而继发血栓形成致使远端血流量进行性减少或中断。

(2)要均衡饮食，要防止其他疾病引起的动脉粥样硬化，如糖尿病、肥胖、高血压。少吃含油脂和胆固醇多的食品，减少盐的摄入，多吃富含高密度脂蛋白的鱼类、海鲜。戒烟限酒，控制体重，保持良好的心态。通过适量的运动，可以明显改善动脉粥样硬化。必要时内科咨询及诊治。

【呼气试验检验报告阳性】：

(1)提示幽门螺旋杆菌（HP）感染。幽门螺旋杆菌是慢性活动性胃炎的病原菌，是消化道溃疡和胃癌等疾病的重要致病因子。

(2)没有临床症状者（如中上腹不适、饱胀、反酸、恶心等），可暂不进行抗HP治疗。如果是HP感染的消化性溃疡、慢性胃炎、早期胃癌切除后和需要长期服用非甾体类抗炎药物（如阿司匹林）者，应在专科医生指导下进行抗HP治疗。

(3)建议您先进行胃镜检查，或往消化内科咨询，再决定是否进行根除治疗。

汇总医生： 丁昊炜

主检日期： 2023-11-28

主检医生：

分科结果

身高、体重、血压

项目名称	检查结果	项目名称	检查结果
身高	177cm	体重	81kg
血压	146/75mmHg		

***小结：**

(1) 体重指数 25.85：超重

(2) 血压 146/75：本次测量收缩期血压偏高

操作员：杨柳庆

检查日期:2023-11-26

检查医生：名燕凌

检验报告

血流变

项目名称	检查结果	单位	参考值	提示
全血粘度高切 200/s	4.41	mpas	3.53--4.65	
全血粘度中切 100/s	4.72	mpas	3.6--4.9	
全血粘度中切 50/s	5.18	mpas	4.7--5.9	
全血还原粘度高切	7.13	mpas	3.66--8.48	
全血还原粘度低切	45.85	mpas	31.8--50.2	
血浆粘度	1.63	mpas	1.26--1.70	
血沉(ESR)	12.30	mm/h	0--15	
红细胞压积	0.39	L/L	0.40--0.50	↓
红细胞聚集指数	4.42		3.79--6.05	
红细胞变形指数	0.84		0.51--1.02	
红细胞刚性指数	4.38		2.15--6.73	
血沉方程 K 值	37.09	mm/h	0--77	
全血粘度 1/s	19.51	mpas	17.6--21.3	
全血高切相对指数	2.71		2.08--3.69	
全血低切相对指数	11.97		10.37--16.94	

*小结:

红细胞压积偏低(0.39 L/L)

操作员：梁可欣 检查日期:2023-11-26

检查医生:陈建国

尿液分析+尿沉渣

项目名称	检查结果	单位	参考值	提示
白细胞尿	1	个/ul	0--13	
上皮细胞(EC)	0	/HP	0--28	
管型(CAST)	0	个/ul	0--1	

霉菌(尿)	0	/HP	0--0	
结晶	0	/HP	0--10	
透明度(CLA)	清亮			
胆红素(BIL)	-		阴性	
隐血(ERY)	-		阴性	
小圆上皮细胞(SRC)	0	个/ul	0--0	
维生素 C	-		阴性	
异常红细胞	0	个/ul	0--3	
红细胞(正常)	0	个/ul	0--6	
鳞状上皮细胞	0	个/ul	0--0	
粘液丝	13	个/ul	0--0	↑
颜色(Colour)	淡黄色			
尿葡萄糖(GLU)	-		阴性	
酮体(KET)	-		阴性	
比重(SG)	1.020		1.003--1.030	
酸碱度(PH)	6.0		4.5--8.0	
尿蛋白质(PRO)	-		阴性	
尿胆原(URO)	-		阴性	
亚硝酸盐(NIT)	-		阴性	
红细胞(尿)(RBC)	0	个/ul	0--6	
尿白细胞(LEU)	-		阴性	

***小结:**

粘液丝偏高(13 /HP)

操作员：李佳敏 检查日期:2023-11-26 检查医生:陈建国

血常规（五分类）

项目名称	检查结果	单位	参考值	提示
白细胞(WBC)	5.77	10 ⁹ /L	3.5--9.5	

淋巴细胞绝对值(LY#)	1.05	10 ⁹ /L	1.1--3.2	↓
淋巴细胞百分比(LY%)	18.1	%	20--50	↓
中性粒细胞绝对值(GR#)	4.27	10 ⁹ /L	1.8--6.3	
中性粒细胞百分比(GR%)	74.3	%	40--75	
嗜碱性粒细胞绝对值(BA#)	0.01	10 ⁹ /L	0--0.06	
嗜碱性粒细胞百分比(BA%)	0.1	%	0--1.0	
嗜酸性粒细胞绝对值(EO#)	0.09	10 ⁹ /L	0.02--0.52	
嗜酸性粒细胞百分比(EO%)	1.5	%	0.4--8.0	
血小板(PLT)	245	10 ⁹ /L	125--350	
血小板分布宽度(PDW)	15.9	%	15--17	
平均血小板体积(MPV)	10.1	fl	6.0--14.0	
血小板压积(PCT)	0.247	%	0.11--0.28	
红细胞(RBC)	4.46	10 ¹² /L	4.3--5.8	
血红蛋白	136	g/L	130--175	
红细胞压积(HCT)	39.8	%	40--50	↓
红细胞平均体积(MCV)	89.4	fl	82--100	
平均血红蛋白含量(MCH)	30.4	pg	27--34	
平均血红蛋白浓度(MCHC)	340	g/L	316--354	
单核细胞绝对值(MO#)	0.35	10 ⁹ /L	0.1--0.60	
单核细胞百分比(MO%)	6.0	%	3--10	
红细胞分布宽度标准差(RDW-SD)	43.2	fl	35--56	
红细胞分布宽度变异系数(RDW-CV)	12.7	%	10.6--16.6	
大血小板比率	26.8	%	11--45	
大血小板数目	66	10 ⁹ /L	30--90	
未成熟粒细胞数目	0.01	10 ⁹ /L	0--999	
未成熟粒细胞百分比	0.2	%	0--100	

有核红细胞数目	0.000	10 ⁹ /L	0--9999	
有核红细胞百分比	0.00	/100WBC	0--9999	

***小结：**

淋巴细胞绝对值(LY#)偏低(1.05 10⁹/L) 淋巴细胞百分比(LY%)偏低(18.1 %) 红细胞压积(HCT)偏低(39.8 %)

操作员：赵伟 检查日期:2023-11-26 检查医生:陈建国

肾功三项

项目名称	检查结果	单位	参考值	提示
肌酐(CREA)	72.00	umol/L	57--111	
尿酸(UA)	331.00	umol/L	200--420	
尿素测定 (Urea)	5.20	mmol/L	3.6--9.5	

***小结：**

未见异常

操作员：刘慧芳 检查日期:2023-11-26 检查医生:陈建国

空腹血糖

项目名称	检查结果	单位	参考值	提示
葡萄糖(GLU)	4.96	mmol/L	3.89--6.1	

***小结：**

未见异常

操作员：刘慧芳 检查日期:2023-11-26 检查医生:陈建国

血脂四项

项目名称	检查结果	单位	参考值	提示
动脉硬化指数	2.65		1.31--3.19	
总胆固醇(CHOL)	4.17	mmol/L	2.59--5.2	
甘油三脂(TG)	1.21	mmol/L	0.7--1.7	

低密度脂蛋白(LDL)	2.44	mmol/L	0--4.13	
高密度脂蛋白(HDL)	0.92	mmol/L	0.77--1.55	

***小结:**

未见异常

操作员：刘慧芳 检查日期:2023-11-26 检查医生:陈建国

肝功能三项

项目名称	检查结果	单位	参考值	提示
γ-谷氨酰转肽酶(GGT)	36.0	U/L	10--60	
丙氨酸氨基转移酶(ALT)	40.00	U/L	9--50	
门冬氨酸氨基转移酶(AST)	29.00	U/L	15--40	
谷草比谷丙	0.72		0.4--2.5	

***小结:**

未见异常

操作员：刘慧芳 检查日期:2023-11-26 检查医生:陈建国

大同瑞慈康复医院 12导联心电图报告

刁生录 男 67岁 体检号:448953

病床号:


诊断结果:

- 1.窦性心律不齐
- 2.ST段改变

诊断医生:

刁生录

HR	: 77bpm	[60 ~ 100bpm]
P	: 108ms	[0 ~ 110ms]
PR	: 158ms	[120 ~ 200ms]
QRS	: 96ms	[60 ~ 100ms]
QT/QTc	: 356/404ms	[320 ~ 440/0 ~ 450ms]
P/QRS/T	: 86° / 76° / 53deg.	[0 ~ 75° / -30 ~ 90° / 0 ~ 75deg]
RV5/SV1	: 2.033/0.931mV	[0.0 ~ 2.5/0.0 ~ 2.0mV]



检查时间:2023-11-26 09:09:34

诊断时间:2023-11-26 09:14:28

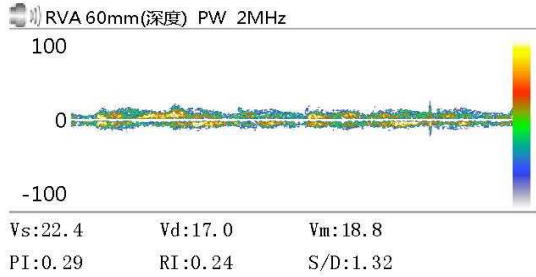
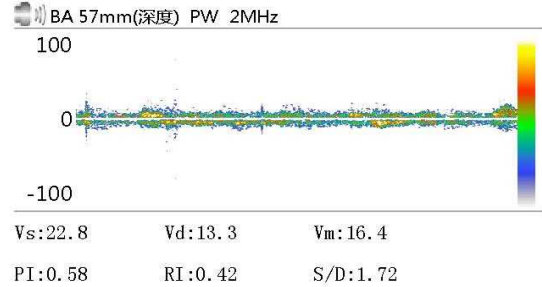
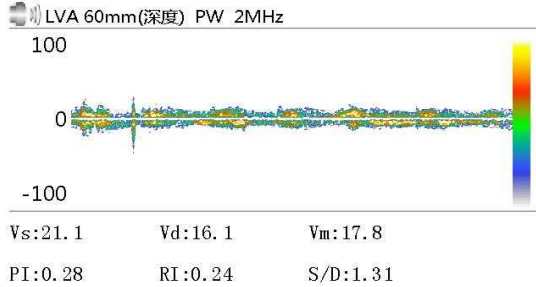
SEMIP V1 90

仅供临床参考



颅内多普勒血流图 (TCD) 检查报告单

姓名: 刁生录 性别: 男 年龄: 67 岁 检查号: 2309150803
 申请科室: 体检科 申请医师: 李菊蓉 检查类型: 颅内血管



Vs: Vd: Vm:
 PI: RI: S/D:

Vs: Vd: Vm:
 PI: RI: S/D:

Vs: Vd: Vm:
 PI: RI: S/D:

医生意见

结论: 双侧椎-基底动脉脑血管超声未见异常

医师签名: 李菊蓉

检查日期: 2023-11-26
地址:

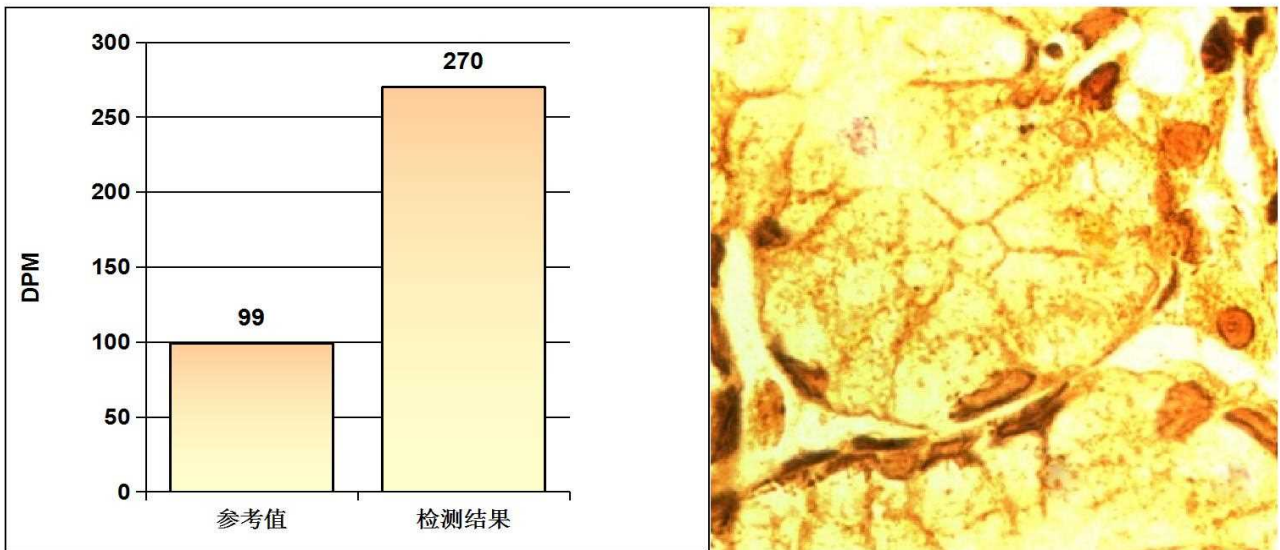
本报告单仅提供临床参考
电话:

大同瑞慈康复医院

¹⁴C呼气试验检验报告

姓名	刁生录	年龄	67	性别	男
住院号	0	日期	2023/11/26 9:39:39	电话	0
送检医生	曹居杰	样品编号	8128	编号	2309150803

¹⁴C呼气试验



阳性参考值 (Disintegrations Per Minute(DPM)):

DPM值:	dpm > 2499	阳性++++
	1499 < dpm ≤ 2499	阳性+++
	499 < dpm ≤ 1499	阳性++
	149 < dpm ≤ 499	阳性+
	dpm ≤ 99	阴性
	99 < dpm ≤ 149	不确定

检测结果: **dpm= 270** **阳性+**

医生建议: 请接受正规的根除幽门螺杆菌(HP)的治疗, 并在治疗结束后一个月内复查; 注意保持健康及规律饮食!

温馨提示: 您本次检测的结果为阳性

检测医生: _____ 曹居杰

大同瑞慈健康体检

骨密度检测报告

受检者信息

受检者ID: 2309150803
姓名: 刁生录
出生年月日: 1955/12/20

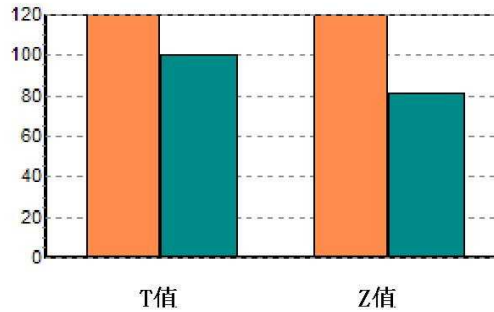
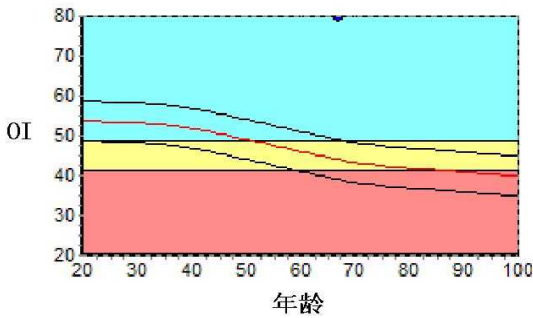
年龄: 67
性别: 男
测定部位(右/左): 右

测定结果

测定日期: 2023/11/26 10:31:37

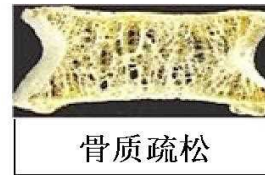
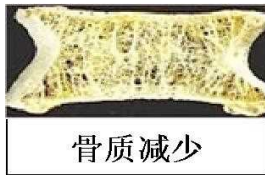测试编号: 1/1

■ 受测者 ■ 平均值



数据库:	Asia	成人比:	197.5	%
OI:	106.4	同龄比:	241.8	%
SOS:	1670.1 m/s	OPR:	N/A	%
T值:	10.51			
Z值:	12.49			

结果分析



注解

以上结论仅供参考

科室:

医生签名:

医院地址 大同瑞慈健康体检
地址 大同市平城区魏都大道79号

联系电话 0352-2824444
操作者 名燕凌

申请科室:

申请医师:

本报告单仅提供临床参考, 不作为诊断依据

大同瑞慈健康体检 外周动脉硬化检测报告单

病历号: 2309150803

检查号: 17229

姓名: 刁生录

性别: 男

年龄: 67

身高: 177

体重: 81

BMI: 25.9

用药:

既往病史:

心电

HR: 78

心音

右臂PVR

左臂PVR

右踝PVR

左踝PVR

四肢动脉血压值 (mmHg)

右臂

SBP: 154

MBP: 110

DBP: 85

PP: 69

左臂

SBP: 153

MBP: 110

DBP: 86

PP: 67

右踝

SBP: 175

MBP: 125

DBP: 94

PP: 81

左踝

SBP: 139

MBP: 99

DBP: 65

PP: 74

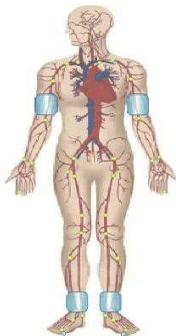
动脉阻塞值

ABI (R): 1.13

ABI (L): 0.90

BAI (R): 0.88

BAI (L): 0.87



右臂

SBP: 153

MBP: 110

DBP: 86

PP: 67

左臂

SBP: 139

MBP: 99

DBP: 65

PP: 74

右踝

SBP: 175

MBP: 125

DBP: 94

PP: 81

左踝

SBP: 139

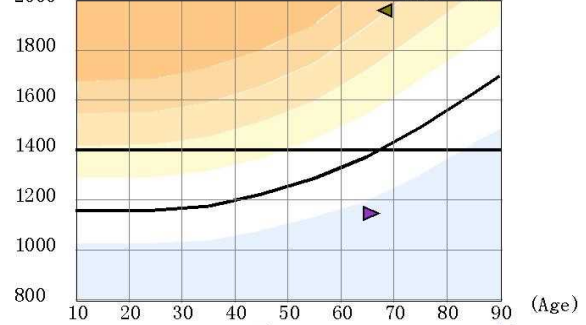
MBP: 99

DBP: 65

PP: 74

大动脉僵硬度值 (PWV)

PWV (cm/s)



检查所见

1. 双上肢收缩压偏高, 脉压增大, 两侧比较无明显差异
双下肢收缩压明显不对称, 右侧高于左侧36mmHg
2. 左下肢静态ABI略微减低, 右下肢静态ABI正常
3. 双上肢静态BAI正常
4. 左侧bapvw正常范围, 右侧bapvw增快26%
5. 双上肢动脉脉搏波形未见异常, 右下肢脉搏波形未见异常
左下肢动脉脉搏波呈低幅波

操作者:

检查日期: 2023-11-26

医生意见

1. 单纯收缩期高血压
2. 左下肢疑似动脉阻塞, 肢体远端动脉血液灌注欠充足
3. 外周动脉僵硬度增高

医师签名: 李桂珍

高血压判断依据《中国高血压防治指南》(第三版)

ABI判断依据《2011版美国心脏协会/美国心脏病学会周围动脉疾病指南》

MRI 诊断图文报告

流水号: 2309150803

影像号: MR20231126003

姓名: 刁生录

年龄: 67 岁

性别: 男

检查设备: 西门子 1.5T 磁共振

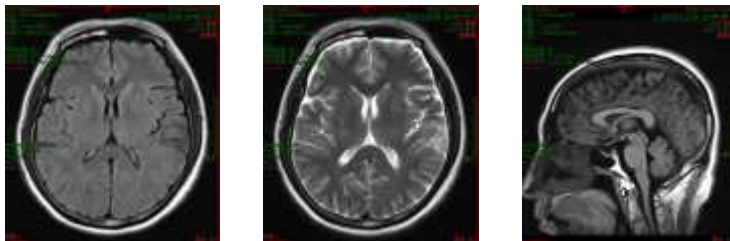
体检号: 448953

申请医院: 本院

体检科室: 体检科

检查部位: 颅脑 MRI

经典图像:



影像所见:

双侧大脑半球对称, 皮髓质分界清, 未见异常信号。脑干、双侧小脑半球未见异常信号及占位征象。脑室、脑池无扩大, 脑沟、脑裂无增宽。中线结构居中。

影像诊断:

头颅 MRI 扫描未见异常

报告医师: 李贵 1

检查日期: 2023-11-26

审核医师: 叶道斌

报告日期: 2023-11-26

双源 CT 诊断图文报告

流水号: 2309150803

影像号: CT20231126007

姓名: 刁生录

年龄: 67 岁

性别: 男

检查设备: 西门子量子双源 CT

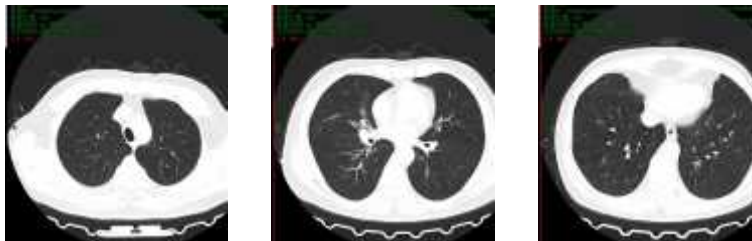体检号: 448953

申请医院: 本院

体检科室: 体检科

检查部位: CT 检查

经典图像:



影像所见:

胸廓对称, 骨性肋骨完整, 胸壁软组织结构良好, 两肺支气管血管纹理走行分布良好, 支气管束结构清晰, 双肺通气良好。肺门结构未见异常。纵隔无偏移, 段以上支气管通畅。心影及大血管形态结构正常, 冠状动脉走行区钙化, 纵隔内未见肿大淋巴结。胸膜未见异常。

影像诊断:

胸部未见明显异常

冠状动脉硬化性改变, 进一步检查

报告医师: 剧艳军

检查日期: 2023-11-27

审核医师: 剧艳军

报告日期: 2023-11-27

超声诊断图文报告

流水号: 2309150803

影像号: 1462855

姓名: 刁生录

年龄: 67 岁

性别: 男

检查设备: Vivid E95

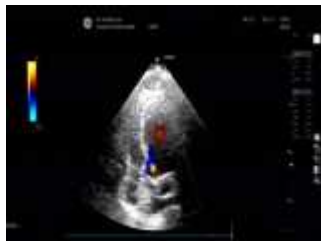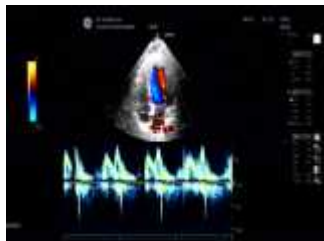体检号: 448953

申请医院: 本院

体检科室: 体检科

检查部位: 心脏彩超

经典图像:



影像所见:

超声测量 (单位: mm)

升主动脉内径 23 (32±3mm)

左房内径 29 (35mm)

室间隔 9 (8-11mm)

左室内径 44 (47±4mm)

左室后壁 9 (8-11mm)

EF68% (50-80%)

右室内径 25 (36±4mm)

右房内径 28 (36±4mm)

FS38% (28-41%)

主肺动脉内径 20 (23±3mm)

升主动脉内径正常, 心脏各腔室大小正常, 室间隔厚度正常, 左室壁未见明显节段性运动异常, 主动脉瓣增厚, 回声增强, 舒张期瓣下可见少量返流信号, 余瓣膜及启闭功能未见明显异常, 舒张期二尖瓣口血流频谱 E/A<1, 心包腔未见积液。

影像诊断:

1. 主动脉瓣钙化伴少量返流
2. 左室舒张功能减低

报告医师: 陈玉荣

检查日期: 2023-11-26

审核医师: 陈玉荣

报告日期: 2023-11-26

超声诊断图文报告

流水号: 2309150803

影像号: 1462857

姓名: 刁生录

年龄: 67 岁

性别: 男

检查设备: Vivid E95

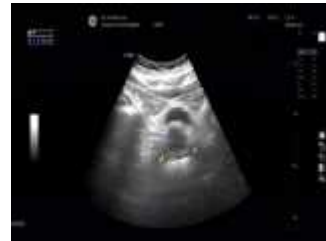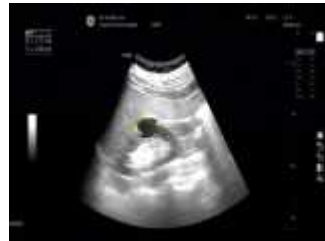体检号: 448953

申请医院: 本院

体检科室: 体检科

检查部位: 全腹彩超

经典图像:



影像所见:

肝脏大小形态正常, 包膜光滑完整, 实质回声细腻、增强, 肝内管道系统走行欠清晰, 门静脉及肝内胆管不扩张。

胆囊大小形态正常, 壁不厚、光滑, 囊内透声好, 肝外胆管不扩张。

胰腺大小形态正常, 实质回声均匀, 主胰管不扩张。

脾脏大小形态正常, 实质回声均匀, 脾门静脉不宽。

双肾大小形态正常, 皮髓质分界清晰, 于双肾均探及囊性结节, 右肾大小约 2.8*2.1cm, 左肾大小约 1.1*1.0cm, 边界清, 形态规则, 双肾集合系统未见分离, 双侧输尿管未见扩张。

膀胱充盈欠佳。

前列腺形态饱满, 大小约 4.4*3.6*3.2cm, 内腺厚约 2.4cm, 实质回声欠均匀, 其内探及数个强回声斑, 大者直径约 0.4cm。

影像诊断:

1. 轻度脂肪肝
2. 双肾囊肿
3. 前列腺增生伴钙化斑

报告医师: 陈玉荣

检查日期: 2023-11-26

审核医师: 陈玉荣

报告日期: 2023-11-26