



2309150794

大同瑞慈健康体检

报 告 册

体检编号	448944	工号	294
姓名	李永元		
性别	男	年龄	67岁
单位	云冈区税务局		
部门	云冈区税务局		
联系电话	15803521289		
体检日期	2023-11-16		

尊敬的 李永元先生 您好！

首先,瑞慈健康体检全体员工欢迎您的光临,并对您的信任表示衷心的感谢 !

您于 2023-11-16 (体检编号: 448944) 完成健康检查,本机构的各科医生已根据您的体检项目及结果,汇总成此份健康体检报告,并经总检医生审核。据此提出对您健康状况的综合分析及建议。

瑞慈健康体检倡导“大健康、大康复”,提出“健康是第一财富 (Rich)” 的人文理念。希望您仔细阅读并妥善地保管此份健康体检报告,并认真关注报告中的提示与建议,若您对报告内容有任何疑问,可直接与瑞慈健康体检客服部联系,进一步咨询。

健康体检咨询电话: **0352-2824444**

客户服务咨询电话: **0352-2830597**
400-6112995

瑞慈健康体检报告由下列内容组成:

第一部分: 主检报告

第二部分: 分科分项结果

第三部分: 检验报告

第四部分: 附表

主检报告

检查综述

- 1、【血常规（五分类）】 淋巴细胞绝对值(LY#)偏高($3.25 \times 10^9/L$) 淋巴细胞百分比(LY%)偏高(50.9%)
- 2、【尿液分析+尿沉渣】 隐血(ERY)+- 鳞状上皮细胞偏高(1/HP) 粘液丝偏高(3/HP)
- 3、【颅脑MRI】 1.脑内MRI平扫未见病变征象 2.部分空泡蝶鞍
- 4、【心电图】 1.窦性心律不齐 2.ST-T改变
- 5、【心脏彩超】 1.主动脉瓣钙化合并轻度返流 2.三尖瓣轻度返流 3.左室舒张功能减低
- 6、【全腹彩超】 前列腺多发钙化斑
- 7、【口腔科】 (1)左下第二磨牙 右下第一磨牙 右下第二磨牙 种植牙 左上第二磨牙 牙齿充填 牙齿磨耗 (2)牙龈萎缩 牙龈色红,探之出血 (3)牙周:牙结石

医生建议

【淋巴细胞绝对值(LY#)偏高】：

- (1)成人全血淋巴细胞占白细胞总数的20-40%。在中性粒细胞减少的病例中,淋巴细胞可相对增高,多与病毒感染有关(如感冒等)。
- (2)病理性增高见于传染性淋巴细胞增多症、结核病、百日咳、急慢性淋巴细胞白血病、传染性单核细胞增多症等,建议结合其它血常规指标及临床进行综合评估。

【淋巴细胞百分比(LY%)偏高】：

- (1)供临床参考,定期复查。

【鳞状上皮细胞偏高】：

- (1)在生理情况下,机体正常的新陈代谢都会引起鳞状上皮细胞的脱离,这是一种正常的机体现象。如果长时间出现鳞状上皮细胞偏高的现象时,则有可能是尿路感染、泌尿系统结石等因素导致,应及时往泌尿外科进一步诊断治疗。

【粘液丝偏高】：

- (1)尿常规中粘液丝是由尿路中细胞分泌出来的,在有尿路感染时分泌会明显增多,且伴有炎症细胞的出现。
- (2)粘液丝偏高,可分为生理性偏高和病理性偏高两种,生理性偏高一般是由于喝水较少导致的尿液浓缩,一般在喝水后就能达到稀释的效果。
- (3)病理性的粘液丝偏高是由于泌尿系炎症或者是前列腺炎导致的,需要注意观察,多喝水,同时有白细胞等炎症细胞增多时,应及时服用抗感染药物治疗。如果仅有粘液丝的增多而没有白细胞等炎症细胞增多时,尿路有炎症的可能性不大。
- (4)建议平时饮食注意清淡,多喝水,少吃油腻和辛辣的食物,要注意个人清洁卫生,勤洗阴部,注意休息。

【隐血(ERY)+-】：

- (1)尿隐血可分为肉眼血尿和镜下血尿。肉眼血尿是指肉眼能见到血色的尿,尿液呈洗肉水色或血色,通常在1000ml尿中含有1ml血液即肉眼可见。镜下血尿是指尿的颜色正常,通过显微镜可以观察到尿液中含红细胞,通常离心沉淀后的尿液镜检每高倍视野有红细胞3个以上。

- (2)尿隐血是泌尿系疾病常见的症状之一，生理情况下女性生理期、运动后等都可以引起，病理情况下大多是由泌尿系统疾病引起，如泌尿系炎症、尿路结石等，也有一些血尿是由全身性疾病或泌尿系统邻近器官所致。
- (3)需要指出的是：尿液呈红色并不都是血尿，有些药物、食物都能使尿液呈红色、橙色或褐色；由于严重创伤、错误输血等大量红细胞或组织破坏，也可导致血红蛋白或肌红蛋白血尿。
- (4)建议往泌尿外科进一步复查，以明确诊断。

【空泡蝶鞍】：

(1)正常的蝶鞍内由脑垂体占满，无蛛网膜和脑脊液，但有的人蝶鞍内垂体组织缩小，大部分被蛛网膜和脑脊液占用形成的“囊泡”，称为空泡蝶鞍。有的因压迫垂体可产生相应的临床内分泌症状，建议神经内科结合临床诊治。但大多数人没有任何表现，无需治疗，定期复查。

【窦性心律不齐】：

- (1)供内科临床参考，可见于正常人，无重要临床意义。
- (2)见于正常人，是一种随呼吸节律而变化的正常心律。

【ST-T 改变】：

- (1)ST-T 改变主要是反映心肌缺血现象，具有 ST 段抬高和下移两种表现，多见于慢性冠状动脉供血不足、心绞痛、心肌炎、心肌劳损等，但有时也见于神经植物功能紊乱、精神紧张、电解质紊乱、内分泌疾病等。
- (2)临床上把心肌缺血疾病的 ST-T 改变称为特异性 ST-T 改变，把超出正常范围而又不具备特异性 ST-T 改变归结为非特异性 ST-T 改变。建议定期复查、动态观察，并心内科结合临床考虑，必要时心脏彩超、冠脉 CTA 检查。

【三尖瓣轻度返流】：

- (1)建议心血管内科诊断治疗。

【主动脉瓣钙化合并轻度返流】：

- (1)建议心血管内科诊断治疗。

【左室舒张功能减低】：

(1)左心室舒张功能是指心肌弹性减低，心脏泵血功能减退。其引起原因，一是随着年龄的增长，心肌组织进行性变。其二是由于冠心病、高血压等慢性心肌病变。一般来说没有原发病变及年龄偏大的人员又无症状，不需要特殊处理，建议心内科结合临床考虑。

【前列腺多发钙化斑】：

(1)1、前列腺钙化斑大多数是由于前列腺炎症之后，前列腺内部组织局部出现了纤维化、钙质沉积而引起的。多数患者都是在体检时通过彩超检查时发现的，一般情况没有不适症状不需治疗。2、部分患者如有不适症状，建议前往泌尿科诊断治疗。

【牙齿充填】：

- (1)牙齿充填术是修复受损或龋坏的牙齿，让其恢复正常的咬合功能及外观形态的一种修复方法。
- (2)充填时，需要先去除坏死的牙体组织，清洁受损部位，再选择合适的充填材料进行修复。
- (3)充填材料主要有银汞合金、复合树脂、玻璃离子等，应根据牙齿缺损或龋坏的不同部位来选择不同的材料修复。
- (4)牙齿充填术后应注意避免食用坚硬的或是黏性太强的食物，日常生活中注意口腔卫生，早晚刷牙，饭后漱口。

【种植牙】：

- (1) 种植牙指的是一种以植入骨组织内的下部结构为基础来支持，固位上部牙修复体的缺牙修复方式，其包括下部的支持种植体和上部的牙修复体两部分。
- (2) 种植牙主要适用于缺失牙的患者，同时适用于因各种原因造成的义齿固位困难，或由于心理因素的影响所产生的功能障碍，而无法用传统方法修复者。
- (3) 种植牙的制作方法是将与人体骨质兼容性高的纯钛金属制作成类似牙根的圆柱体，以外科手术的方式植入缺牙区的牙槽骨内，经过 1 至 3 月后，当人工牙根与牙槽骨密合后，再在人工牙根上制作烤瓷冠。
- (4) 种植牙能很好地恢复牙齿功能，咀嚼功能大大优于其他传统义齿，且有固位好、不磨牙、舒适方便的优点。
- (5) 种植完成后，避免咀嚼太硬的食物，以免牙冠烤瓷层崩裂。平时注意早晚刷牙，刷牙时长不少于三分钟，学会应用牙线，一定要保证种植体周围的清洁。
- (6) 定期前往口腔科复查，每年进行 2-3 次全口超声波洁牙术。

【牙结石】：

- (1) 牙结石又称牙石，是沉积在牙齿或修复体表面上已经钙化或正在钙化的菌斑或软垢。其开始时是软的，会因逐渐的钙化而变硬。它是由 75% 的磷酸钙，15-25% 的水、有机物、磷酸锰、矿酸钙及微量的钾、钠、铁所构成，并呈现出黄色、棕色或者黑色。
- (2) 牙结石通常存在于唾液腺开口处的牙齿表面（例如：下颚前牙的舌侧表面，上颚后牙的颊侧表面）和牙齿的颈部，以及口腔粘膜运动不到的牙齿表面等处。
- (3) 牙结石形成后，可伴随牙龈出血、牙龈萎缩、口臭等症状。
- (4) 牙结石是牙周病的重要病因，它会不断刺激牙周组织，并且压迫牙龈，影响血液循环，造成牙周组织的细菌感染，形成牙周囊袋，此后更易使食物残渣、牙菌斑、牙结石等的堆积，最终牙周支持组织全部破坏，导致牙齿松动，以至于不得不拔除牙齿。
- (5) 早晚刷牙、饭后漱口是防治牙结石形成的最重要措施。应采取正确的竖刷牙法和巴氏刷牙法，纠正横刷牙法。
- (6) 多吃富有维生素的粗纤维食物，如肉、蛋、各种蔬菜和水果，充分咀嚼以利于牙面清洁。少吃甜食及黏性很强的食物，不吃零食。
- (7) 建议每半年进行一次口腔健康检查，每年进行 2-3 次全口超声波洁牙术，使牙面、牙颈部经常处于洁净状态。

【牙龈色红，探之出血】：

- (1) 牙龈的这种情况一般是由于牙结石导致的牙龈局部发炎。
- (2) 必须坚持每天认真和合理刷牙（采用竖刷法），彻底清除牙菌斑。要经常检查口腔，保持口腔卫生，防止牙龈出血。
- (3) 正确的刷牙方法是：顺着牙齿长轴方向，上牙向下刷，下牙往上刷，每个牙面都要刷到，这样刷牙不仅能把牙刷干净而且对牙龈起到按摩作用，促进牙龈的血液循环。
- (4) 建议每半年进行一次口腔健康检查，每年进行 2-3 次全口超声波洁牙术，使牙面、牙颈部经常处于洁净状态。
- (5) 注意口腔清洁卫生，养成早晚刷牙，饭后漱口的良好习惯。
- (6) 及时治疗牙龈炎，防止炎症侵犯深部牙周组织，形成牙周炎。
- (7) 养成清晨排便习惯。进餐要规律，细嚼慢咽，多食蔬菜，如胡萝卜、菠菜、木耳。适量进食水果，如山楂、苹果。男性少抽烟少喝酒。

【牙齿磨耗】：

- (1) 牙齿磨耗主要是由于机械摩擦作用导致的牙体硬组织渐进性丧失的疾病。
- (2) 在正常咀嚼过程中，随着年龄的增长，牙齿咬合面和邻面由于咀嚼作用而发生均衡的生理性的硬组织丧失称为生理性磨耗。
- (3) 临床上，常因饮食习惯、磨牙症等原因造成个别牙或一组牙，甚至全口牙的磨损不均或过度磨损，即为病理性磨耗。
- (4) 此外，胃肠功能紊乱、神经官能症或内分泌紊乱等原因可导致咀嚼功能失调而造成牙齿磨耗过度。唾液分泌减少或唾液内蛋白含量减少，降低了牙齿的润滑作用也能使牙齿磨损增加。
- (5) 去除病因，纠正不良习惯，少吃粗糙、坚硬的食物，及时修复缺失牙。
- (6) 积极治疗全身性疾病。

(7)对症治疗，脱敏、调整咬合，引起牙髓、牙周疾病的因进行相应的牙髓或牙周治疗。牙齿咬合面有凹陷的可行充填术治疗。

【牙龈萎缩】：

(1)牙龈生理性萎缩主要是龈缘部分存在异物又长期得不到清理，细菌滋生刺激长期存在所致；另外随着年龄的增长也会或多或少发生萎缩，致使牙龈暴露，这种生理性萎缩，是无需要治疗的。

(2)炎症性的牙龈萎缩，主要表现为牙龈红肿胀痛，刷牙常见出血，对冷热温度变化及酸性食物等异常敏感，妨碍进食，尤其应该注意防治。

(3)掌握正确竖刷法的刷牙方法，注意口腔清洁卫生，养成早晚刷牙，饭后漱口的良好习惯。

(4)定期到医院检查治疗，每年进行 2-3 次全口超声波洁牙术。

(5)补充维生素 C 等微量元素，多食水果蔬菜，戒烟限酒，避免熬夜的不良生活习惯。

汇总医生： 丁昊炜

主检日期： 2023-11-17

主检医生：

分科结果

身高、体重、血压

项目名称	检查结果	项目名称	检查结果
身高	172cm	体重	64kg
血压	115/63mmHg		

***小结：**

未见异常

操作员：杨柳庆

检查日期:2023-11-16

检查医生：名燕凌

内科

项目名称	检查结果	项目名称	检查结果
心率	71 次/min	心律	齐
心脏杂音	无	心界	正常
肺部	正常	呼吸音	呼吸音清
啰音	未闻及	叩诊	叩诊呈清音
腹部触诊	腹部平软	发育	正常
肝胆	肋下未触及	脾脏	肋下未触及
双肾	无叩击痛	肠鸣音	正常
营养	良好	神经系统	正常
生理反射	生理反射存在	病理反射	病理反射未引出
颅神经	正常	运动功能	正常
深浅感觉	正常	其它	无异常发现
既往史	无		

***小结：**

未见异常

操作员：杨淑兰

检查日期:2023-11-16

检查医生：杨淑兰

外科（男）

项目名称	检查结果	项目名称	检查结果
皮肤	正常	甲状腺	无肿大
脊椎	无畸形	浅表淋巴结	无肿大
肛门	拒检	前列腺	未检
泌尿外生殖器	正常	四肢关节	未见异常
腹股沟	未见异常	足背动脉	正常
紫绀	无	色素沉着	无
脱毛	无	脱色	无
浮肿	无	皮下结节	无
头颅	正常	颈部	正常
乳腺	正常	脊柱	正常
直肠	未检	皮肤黄疸	无
四肢	活动正常	其他	无

*小结:

未见异常

操作员：谷岱清

检查日期:2023-11-16

检查医生：谷岱清

眼科

项目名称	检查结果	项目名称	检查结果
视力(左)	正常	视力(右)	正常
辨色力	正常	眼睑	正常
结膜	正常	泪器	正常
角膜	正常	虹膜	正常
瞳孔	正常	晶状体	正常
玻璃体	正常	眼底	未见异常

*小结:

未见异常

操作员：田野青 检查日期:2023-11-16 检查医生：田野青

耳鼻喉科

项目名称	检查结果	项目名称	检查结果
听力(左)	正常	听力(右)	正常
外耳道	正常	鼓膜	正常
鼻窦	正常	鼻中隔	正常
鼻腔	正常	扁桃体	无肿大
嗅觉	正常	咽喉	正常

***小结:**

未见异常

操作员：王存宝 检查日期:2023-11-16 检查医生：王存宝

口腔科

项目名称	检查结果	项目名称	检查结果
唇颊	正常	齿	左下第二磨牙&右下第一磨牙&右下第二磨牙&种植牙&左上第二磨牙&牙齿充填&牙齿磨耗
牙龈	牙龈萎缩&牙龈色红,探之出血	牙周	牙结石II度
舌腭	正常	腮腺	正常
颌下腺	正常	颞下颌关节	正常

***小结:**

(1) 左下第二磨牙 右下第一磨牙 右下第二磨牙 种植牙 左上第二磨牙 牙齿充填 牙齿磨耗

(2) 牙龈萎缩 牙龈色红,探之出血

(3) 牙周: 牙结石

操作员：麻剑 检查日期:2023-11-16 检查医生：麻剑

检验报告

血流变

项目名称	检查结果	单位	参考值	提示
全血粘度高切 200/s	4.31	mpas	3.53--4.65	
全血粘度中切 100/s	4.62	mpas	3.6--4.9	
全血粘度中切 50/s	5.08	mpas	4.7--5.9	
全血还原粘度高切	5.78	mpas	3.66--8.48	
全血还原粘度低切	36.60	mpas	31.8--50.2	
血浆粘度	1.48	mpas	1.26--1.70	
血沉(ESR)	3.50	mm/h	0--15	
红细胞压积	0.49	L/L	0.40--0.50	
红细胞聚集指数	4.50		3.79--6.05	
红细胞变形指数	0.71		0.51--1.02	
红细胞刚性指数	3.91		2.15--6.73	
血沉方程 K 值	17.21	mm/h	0--77	
全血粘度 1/s	19.41	mpas	17.6--21.3	
全血高切相对指数	2.91		2.08--3.69	
全血低切相对指数	13.12		10.37--16.94	

*小结:

未见异常

操作员：梁可欣 检查日期:2023-11-16

检查医生:陈建国

尿液分析+尿沉渣

项目名称	检查结果	单位	参考值	提示
白细胞尿	4	个/ul	0--13	
上皮细胞(EC)	1	/HP	0--28	
管型(CAST)	0	个/ul	0--1	

霉菌(尿)	0	/HP	0--0	
结晶	0	/HP	0--10	
透明度(CLA)	清亮			
胆红素(BIL)	-		阴性	
隐血(ERY)	+-		阴性	
小圆上皮细胞(SRC)	0	个/ul	0--0	
维生素 C	-		阴性	
异常红细胞	0	个/ul	0--3	
红细胞(正常)	1	个/ul	0--6	
鳞状上皮细胞	1	个/ul	0--0	↑
粘液丝	3	个/ul	0--0	↑
颜色(Colour)	淡黄色			
尿葡萄糖(GLU)	-		阴性	
酮体(KET)	-		阴性	
比重(SG)	1.020		1.003--1.030	
酸碱度(PH)	6.0		4.5--8.0	
尿蛋白质(PRO)	-		阴性	
尿胆原(URO)	-		阴性	
亚硝酸盐(NIT)	-		阴性	
红细胞(尿)(RBC)	1	个/ul	0--6	
尿白细胞(LEU)	-		阴性	

***小结:**

隐血(ERY)+- 鳞状上皮细胞偏高(1 /HP) 粘液丝偏高(3 /HP)

操作员：祁佳佳 检查日期:2023-11-16 检查医生:陈建国

血常规（五分类）

项目名称	检查结果	单位	参考值	提示
白细胞(WBC)	6.40	10 ⁹ /L	3.5--9.5	

淋巴细胞绝对值(LY#)	3.25	10 ⁹ /L	1.1--3.2	↑
淋巴细胞百分比(LY%)	50.9	%	20--50	↑
中性粒细胞绝对值(GR#)	2.74	10 ⁹ /L	1.8--6.3	
中性粒细胞百分比(GR%)	42.9	%	40--75	
嗜碱性粒细胞绝对值(BA#)	0.03	10 ⁹ /L	0--0.06	
嗜碱性粒细胞百分比(BA%)	0.4	%	0--1.0	
嗜酸性粒细胞绝对值(EO#)	0.07	10 ⁹ /L	0.02--0.52	
嗜酸性粒细胞百分比(EO%)	1.0	%	0.4--8.0	
血小板(PLT)	150	10 ⁹ /L	125--350	
血小板分布宽度(PDW)	16.1	%	15--17	
平均血小板体积(MPV)	12.1	fl	6.0--14.0	
血小板压积(PCT)	0.180	%	0.11--0.28	
红细胞(RBC)	4.48	10 ¹² /L	4.3--5.8	
血红蛋白	138	g/L	130--175	
红细胞压积(HCT)	42.0	%	40--50	
红细胞平均体积(MCV)	93.8	fl	82--100	
平均血红蛋白含量(MCH)	30.9	pg	27--34	
平均血红蛋白浓度(MCHC)	329	g/L	316--354	
单核细胞绝对值(MO#)	0.31	10 ⁹ /L	0.1--0.60	
单核细胞百分比(MO%)	4.8	%	3--10	
红细胞分布宽度标准差(RDW-SD)	47.3	fl	35--56	
红细胞分布宽度变异系数(RDW-CV)	13.2	%	10.6--16.6	
大血小板比率	39.5	%	11--45	
大血小板数目	59	10 ⁹ /L	30--90	
未成熟粒细胞数目	0.00	10 ⁹ /L	0--999	
未成熟粒细胞百分比	0.0	%	0--100	

有核红细胞数目	0.000	10 ⁹ /L	0--9999	
有核红细胞百分比	0.00	/100WBC	0--9999	

***小结:**

淋巴细胞绝对值(LY#)偏高(3.25 10⁹/L) 淋巴细胞百分比(LY%)偏高(50.9 %)

操作员：余雅倩 检查日期:2023-11-16 检查医生:陈建国

肾功三项

项目名称	检查结果	单位	参考值	提示
肌酐(CREA)	78.00	umol/L	57--111	
尿酸(UA)	311.00	umol/L	200--420	
尿素测定 (Urea)	5.10	mmol/L	3.6--9.5	

***小结:**

未见异常

操作员：王文静 检查日期:2023-11-16 检查医生:陈建国

空腹血糖

项目名称	检查结果	单位	参考值	提示
葡萄糖(GLU)	4.67	mmol/L	3.89--6.1	

***小结:**

未见异常

操作员：王文静 检查日期:2023-11-16 检查医生:陈建国

血脂四项

项目名称	检查结果	单位	参考值	提示
动脉硬化指数	1.99		1.31--3.19	
总胆固醇(CHOL)	4.19	mmol/L	2.59--5.2	
甘油三脂(TG)	1.46	mmol/L	0.7--1.7	
低密度脂蛋白(LDL)	2.31	mmol/L	0--4.13	

高密度脂蛋白(HDL)	1.16	mmol/L	0.77--1.55	
-------------	------	--------	------------	--

***小结:**

未见异常

操作员：王文静 检查日期:2023-11-16 检查医生:陈建国

肝功能三项

项目名称	检查结果	单位	参考值	提示
γ-谷氨酰转肽酶(GGT)	24.0	U/L	10--60	
丙氨酸氨基转移酶(ALT)	18.00	U/L	9--50	
门冬氨酸氨基转移酶(AST)	20.00	U/L	15--40	
谷草比谷丙	1.11		0.4--2.5	

***小结:**

未见异常

操作员：王文静 检查日期:2023-11-16 检查医生:陈建国

大同瑞慈康复医院 12导联心电图报告

李永元 男 67岁 体检号:448944

病床号:

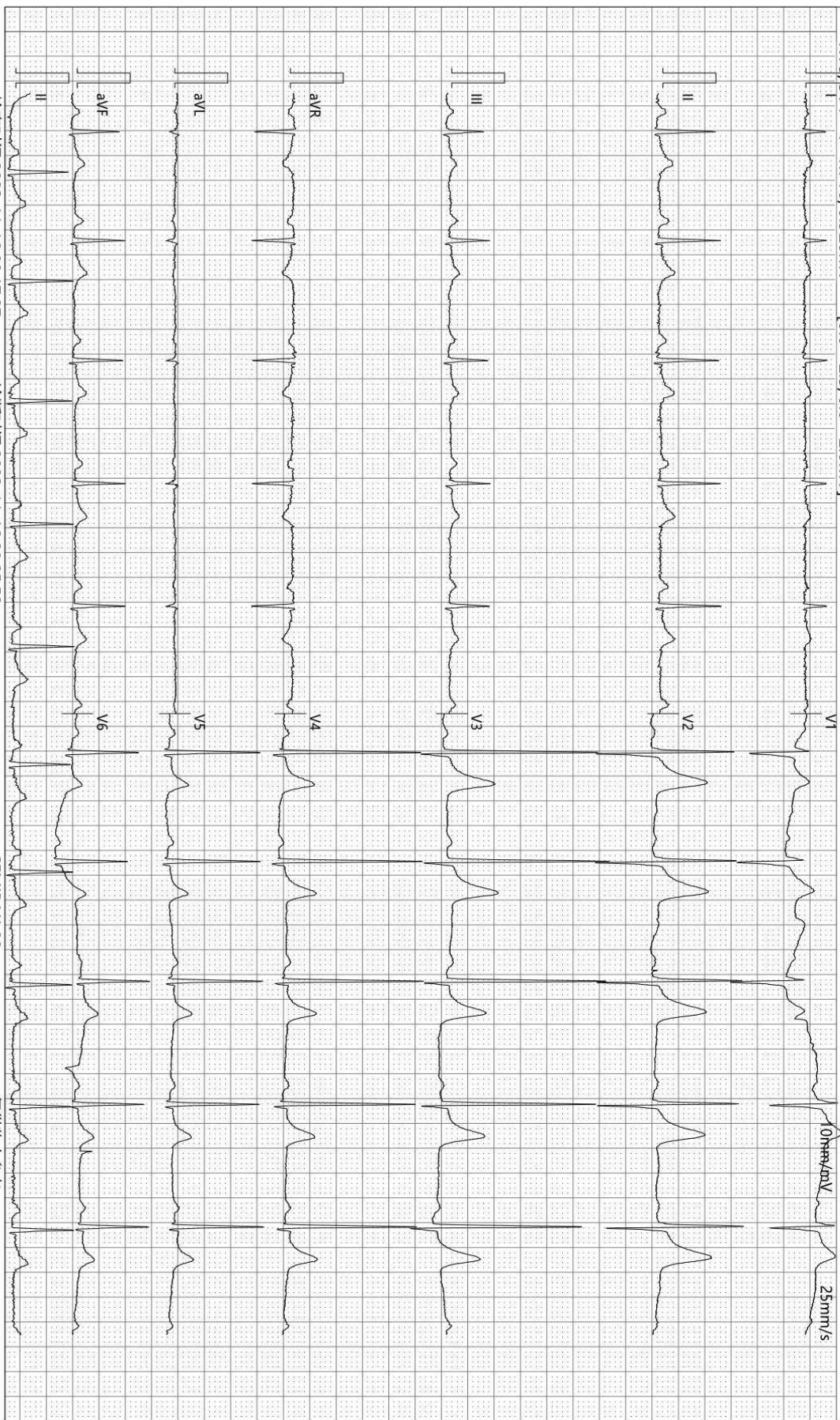
诊断结果:

- 1.窦性心律不齐
- 2.ST-T改变

诊断医生:

张之生

HR	: 63bpm	[60 ~ 100bpm]
P	: 116 f ms	[0 ~ 110ms]
PR	: 191ms	[120 ~ 200ms]
QRS	: 84ms	[60 ~ 100ms]
QT/QTc	: 376/386ms	[320 ~ 440/0 ~ 450ms]
P/QRS/T	: 75/69/67deg.	[0 ~ 75/-30 ~ 90/0 ~ 75deg]
RV5/SV1	: 1.710/0.920mV	[0.0 ~ 2.5/0.0 ~ 2.0mV]



检查时间:2023-11-16 08:17:27

诊断时间:2023-11-16 08:25:52

SEMIP V1 90

仅供临床参考

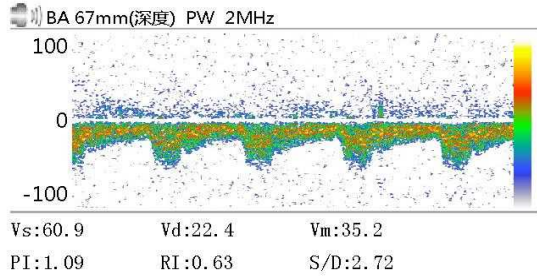
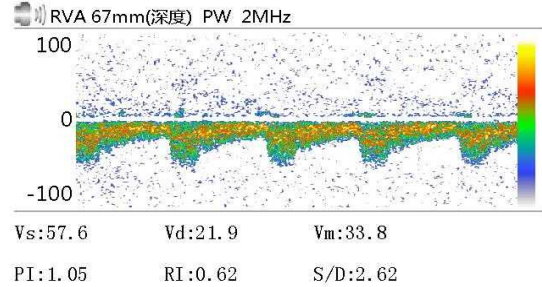
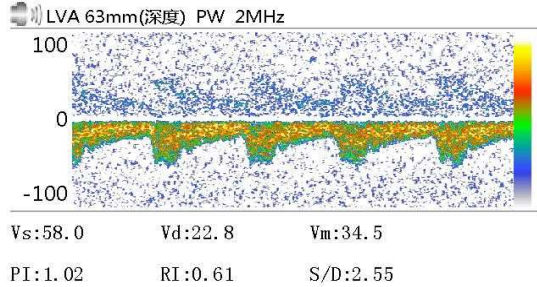
Text



大同瑞慈健康体检

颅内多普勒血流图 (TCD) 检查报告单

姓名: 李永元 性别: 男 年龄: 67 岁 检查号: 2309150794
 申请科室: 体检科 申请医师: 李菊蓉 检查类型: 颅内血管 床号:



Vs: Vd: Vm:
 PI: RI: S/D:

Vs: Vd: Vm:
 PI: RI: S/D:

Vs: Vd: Vm:
 PI: RI: S/D:

医生意见

结论: 椎-基底动脉脑血管超声未见异常。

李菊蓉

检查日期: 2023-11-16

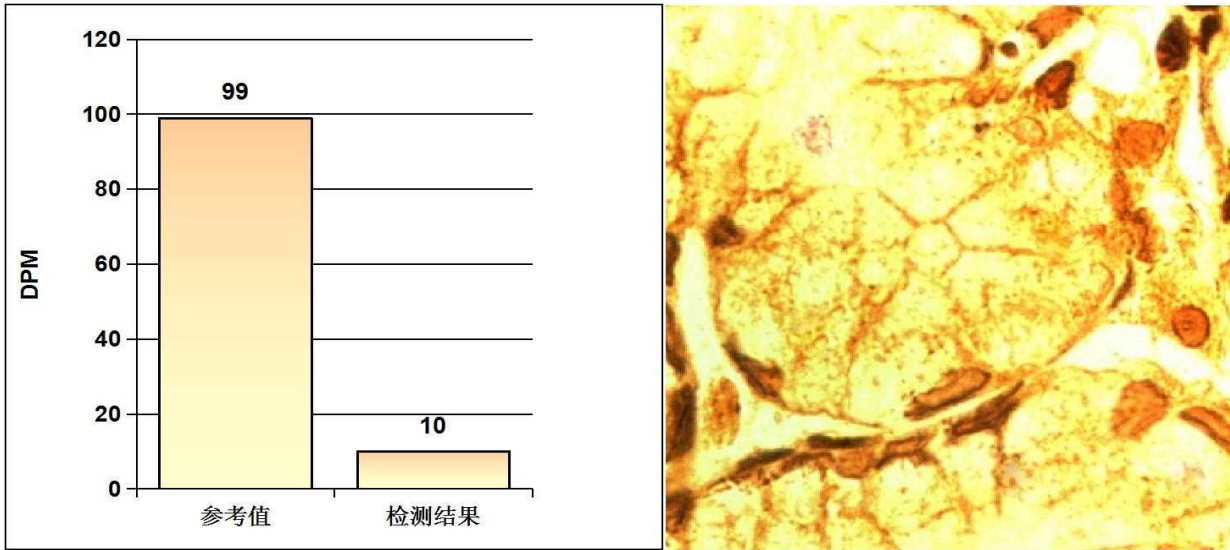
本报告单仅提供临床参考

大同瑞慈康复医院

¹⁴C呼气试验检验报告

姓名	李永元	年龄	67	性别	男
住院号	0	日期	2023/11/16 8:45:41	电话	0
送检医生	曹居杰	样品编号	7888	编号	2309150794

¹⁴C呼气试验



阳性参考值 (Disintegrations Per Minute(DPM)):

DPM值:	dpm > 2499	阳性++++
	1499 < dpm ≤ 2499	阳性+++
	499 < dpm ≤ 1499	阳性++
	149 < dpm ≤ 499	阳性+
	dpm ≤ 99	阴性
	99 < dpm ≤ 149	不确定

检测结果: **dpm= 10** **阴性**

医生建议: 注意保持健康及规律饮食

温馨提示: 您本次检测的结果为阴性

检测医生: 曹居杰

大同瑞慈健康体检

骨密度检测报告

受检者信息

受检者ID: 2309150794

姓名: 李永元

出生年月日: 1956/9/21

年龄: 67

性别: 男

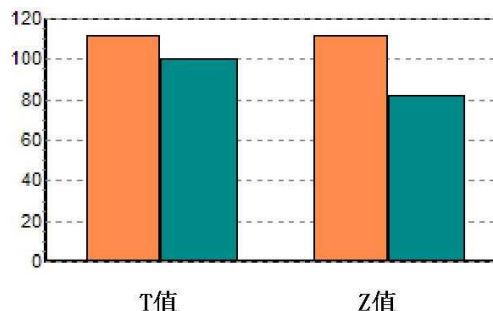
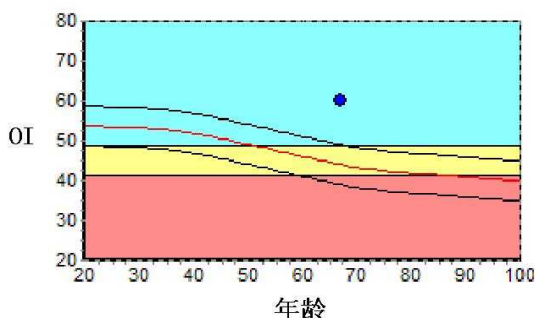
测定部位(右/左): 右

测定结果

测定日期: 2023/11/16 8:09:09

测试编号: 1/1

受测者 平均值



数据库: Asia

OI: 60.2

SOS: 1381.7 m/s, BUA: 45.7

T值: 1.28

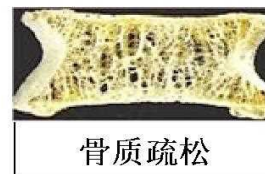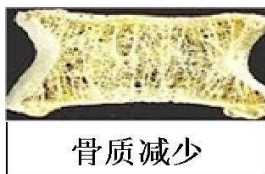Z值: 3.25

成人比: 111.9 %

同龄比: 136.9 %

OPR: N/A %

结果分析



注解

以上结论仅供参考

科室:

医生签名:

医院地址 大同瑞慈健康体检

地址 大同市平城区魏都大道79号

联系电话 0352-2824444

操作者 名燕凌

MRI 诊断图文报告

流水号: 2309150794

影像号: MR20231116010

姓名: 李永元

年龄: 67 岁

性别: 男

检查设备: 西门子 1.5T 磁共振

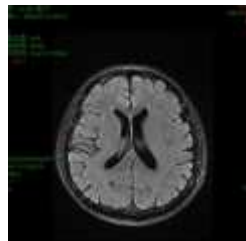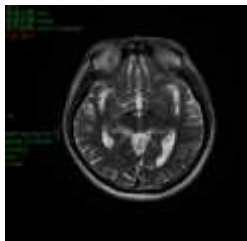
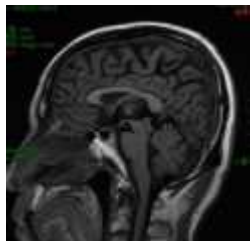
体检号: 448944

申请医院: 本院

体检科室: 体检科

检查部位: 颅脑 MRI

经典图像:



影像所见:

双侧大脑半球对称, 皮髓质分界清, 未见异常信号。脑干、双侧小脑半球未见异常信号及占位征象。脑室、脑池无扩大, 脑沟、脑裂无增宽。中线结构居中。垂体变薄。

影像诊断:

1. 脑内 MRI 平扫未见病变征象
2. 部分空泡蝶鞍

报告医师: 张剑峰

检查日期: 2023-11-16

审核医师: 叶道斌

报告日期: 2023-11-16

双源 CT 诊断图文报告

流水号: 2309150794

影像号: CT20231116015

姓名: 李永元

年龄: 67 岁

性别: 男

检查设备: 西门子量子双源 CT

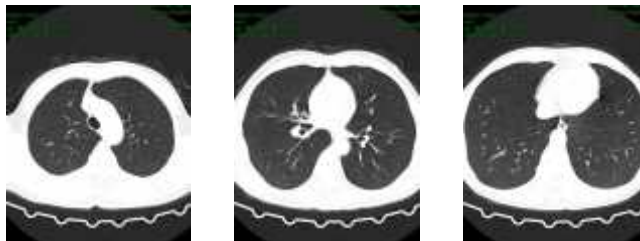体检号: 448944

申请医院: 本院

体检科室: 体检科

检查部位: CT 检查

经典图像:



影像所见:

胸廓对称, 骨性肋骨完整, 胸壁软组织结构良好, 两肺支气管血管纹理走行分布良好, 支气管束结构清晰, 双肺通气良好。肺门结构未见异常。纵隔无偏移, 段以上支气管通畅。心影及大血管形态结构正常, 纵隔内未见肿大淋巴结。胸膜未见异常。

影像诊断:

胸部未见明显异常

报告医师: 剧艳军

检查日期: 2023-11-16

审核医师: 剧艳军

报告日期: 2023-11-16

超声诊断图文报告

流水号: 2309150794

影像号: 1450657

姓名: 李永元

年龄: 67 岁

性别: 男

检查设备: Vivid E95

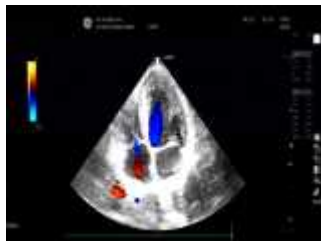
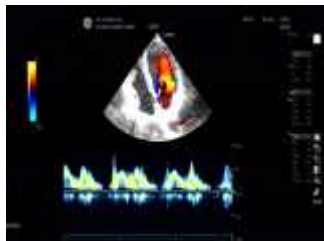
体检号: 448944

申请医院: 本院

体检科室: 体检科

检查部位: 心脏彩超

经典图像:



影像所见:

超声测量 (单位: mm)

升主动脉内径 25 (32±3mm)

左房内径 30 (35mm)

室间隔 10 (8-11mm)

左室内径 39 (47±4mm)

左室后壁 10 (8-11mm)

EF60% (50-80%)

右室内径 25 (36±4mm)

右房内径 28 (36±4mm)

FS32% (28-41%)

主肺动脉内径 20 (23±3mm)

升主动脉内径正常, 心脏各腔室大小正常, 室间隔厚度正常, 左室壁未见明显节段性运动异常, 主动脉瓣增厚、回声增强, 舒张期瓣下可见少量返流信号, 三尖瓣回声正常, 收缩期房侧可见少量返流信号, 余瓣膜及启闭功能未见明显异常, 舒张期二尖瓣口血流频谱 E/A<1, 心包腔未见积液。

影像诊断:

1. 主动脉瓣钙化合并轻度返流
2. 三尖瓣轻度返流
3. 左室舒张功能减低

报告医师: 陈玉荣

检查日期: 2023-11-16

审核医师: 陈玉荣

报告日期: 2023-11-16

超声诊断图文报告

流水号: 2309150794

影像号: 1450662

姓名: 李永元

年龄: 67 岁

性别: 男

检查设备: Vivid E95

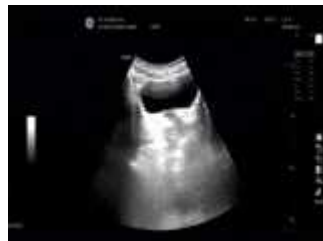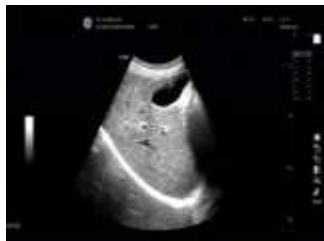体检号: 448944

申请医院: 本院

体检科室: 体检科

检查部位: 全腹彩超

经典图像:



影像所见:

肝脏大小形态正常, 包膜光滑完整, 实质回声均匀, 肝内管道系统走行清晰, 门静脉及肝内胆管不扩张。

胆囊大小形态正常, 壁不厚、光滑, 囊内透声好, 肝外胆管不扩张。

胰腺大小形态正常, 实质回声均匀, 主胰管不扩张。

脾脏大小形态正常, 实质回声均匀, 脾门静脉不宽。

双肾大小形态正常, 皮髓质分界清晰, 集合系统未见分离, 双侧输尿管未见扩张。

膀胱充盈尚可, 壁光滑, 内清晰。

前列腺形态大小正常, 实质回声欠均匀, 其内探及多个强回声斑, 大者直径约 0.5cm。

影像诊断:

前列腺多发钙化斑

报告医师: 陈玉荣

检查日期: 2023-11-16

审核医师: 陈玉荣

报告日期: 2023-11-16