



2309150783

大同瑞慈健康体检

报 告 册

体检编号	448933	工号	283
姓名	王俊太		
性别	男	年龄	60岁
单位	云冈区税务局		
部门	云冈区税务局		
联系电话	13509720585		
体检日期	2023-11-30		

尊敬的王俊太先生您好！

首先，瑞慈健康体检全体员工欢迎您的光临，并对您的信任表示衷心的感谢！

您于 2023-11-30 （体检编号：448933）完成健康检查，本机构的各科医生已根据您的体检项目及结果，汇总成此份健康体检报告，并经总检医生审核。据此提出对您健康状况的综合分析及建议。

瑞慈健康体检倡导“大健康、大康复”，提出“健康是第一财富（Rich）”的人文理念。希望您仔细阅读并妥善地保管此份健康体检报告，并认真关注报告中的提示与建议，若您对报告内容有任何疑问，可直接与瑞慈健康体检客服部联系，进一步咨询。

健康体检咨询电话：**0352-2824444**

客户服务咨询电话：**0352-2830597**
400-6112995

瑞慈健康体检报告由下列内容组成：

第一部分：主检报告

第二部分：分科分项结果

第三部分：检验报告

第四部分：附表

主检报告

检查综述

- 1、【身高、体重、血压】（1）体重指数 29.06：超重（2）血压 157/77：本次测量收缩期血压偏高
- 2、【眼科】（1）左眼视力下降（2）右眼视力下降（3）晶状体：左眼白内障
- 3、【肾功三项】肌酐(CREA)偏高(156.00 umol/L) 尿酸(UA)偏高(560.00 umol/L) 尿素测定(Urea) 偏高(11.10 mmol/L)
- 4、【空腹血糖】葡萄糖(GLU)偏高(7.03 mmol/L)
- 5、【尿液分析+尿沉渣】鳞状上皮细胞偏高(1 /HP) 粘液丝偏高(16 /HP) 尿葡萄糖(GLU)3+ 尿蛋白质(PRO)2+
- 6、【颅脑 MRI】1、双侧侧脑室旁白质区多发腔隙性脑梗死（慢性期）2、双侧额顶叶皮髓质交界处多发缺血灶3、双侧上颌窦炎伴粘膜肥厚，左侧上颌窦粘膜下囊肿
- 7、【CT 检查】呼吸性细支气管炎 右肺中叶及左肺下叶多发硬化性结节
- 8、【心电图】1. 窦性心律 2. 一度房室传导阻滞 3. 二度房室传导阻滞 4. 肢导低电压 5. 顺时针转位
- 9、【经颅多普勒】结论：椎-基底动脉血流速度减慢。
- 10、【心脏彩超】1. 左房增大 2. 左室壁对称性肥厚 3. 二尖瓣、主动脉瓣轻度返流 4. 左室舒张功能减低
- 11、【动脉硬化检测】1. 3 级高血压 2. 双下肢疑似动脉阻塞，肢体远端动脉血液灌注欠充足 3. 外周动脉僵硬度增高，右侧明显

医生建议

【超重】：

- (1) 体重指数是判断体重超标或偏低的主要指标。体重是反映和衡量一个人健康状况的重要标志之一，过胖和过瘦都不利于健康，身高体重不协调也不会给人以美感。体重的变化，还会直接反映身体长期的热量平衡状态。
- (2) 当需要比较及分析一个人的体重对于不同身高的人所带来的健康影响时，体重指数是一个中立而可靠的指标。其主要适用于需要体重测试、体型肥胖和全身检查的人群。
- (3) 体重指数（BMI）是世界卫生组织推荐的国际统一使用的肥胖分型标准，也是目前国际上常用的衡量人体胖瘦程度以及是否健康的一个标准，其计算方式为： $BMI = \text{体重（千克）} / \text{身高（米} \times \text{米）}$ 。成人的标准值是 BMI18.5-23.9 之间。低于 18.5 为体重指数偏低；高于 23.9 则为体重指数偏高。
- (4) 一般表现为体重超重或肥胖，超重及肥胖会出现一系列代谢性疾病，如高血压、高血糖、高血脂、高尿酸血症等，所以体重指数偏高者一定要注意控制体重。
- (5) 合理控制饮食，食品多样化，膳食纤维可适量增加，饮食规律，避免暴饮暴食，低盐、低脂饮食为主，减少高热量食物的摄入。
- (6) 加强体育锻炼，每天最少保持 30 分钟的中等强度运动。鼓励每天至少快步走 6000 步比较健康。肥胖患者不适合较剧烈的运动，会加重膝关节的负担，可以选择游泳、划船等对膝关节负荷较小的运动。
- (7) 定期检查血糖、血脂、肝功、肝脏 B 超等，积极治疗基础性疾病。
- (8) 减少热量摄取及增加热量消耗。强调以健康行为、饮食、运动为主的综合治疗。

【本次测量收缩期血压偏高】：

- (1) 所谓单纯收缩期高血压，顾名思义是指一个人的舒张压（即低压）不高，仅仅是收缩压（即高压）超过正常范围。

(2)单纯收缩期高血压标准为收缩压在 140mmHg 以上，舒张压为 90mmHg 以下。如果收缩压在 140-149mmHg，又称单纯收缩期临界高血压。由于单纯收缩期高血压大部分发生在 60 岁以上的老年人，故又称老年单纯收缩期高血压。

(3)当病人患动脉硬化、甲状腺功能亢进、主动脉关闭不全、体循环动静脉瘘、动脉导管未闭及原因不明的高动力循环状态时，也常伴有收缩期高血压，但这些不包括在单纯收缩期高血压范围内。

(4)劳逸结合，保持良好身心状态。避免各种诱因：如情绪低落、紧张等。改进生活方式，适当低盐、低脂、低胆固醇饮食，戒烟酒。必要时心血管专科诊治，定期复诊。

(5)平时应低盐（每天 5~10g）、低脂饮食（少吃动物脂肪与内脏）；忌烟限酒。遵照医嘱坚持服药，定期测量血压，宜控制在 140/90mmHg 以下，若合并有糖尿病和肾病，要把血压控制在 130/80mmHg 以下。

(6)血压到正常水平时，说明此时选用的降压药和治疗方案基本合适，但并不意味着高血压已被“治愈”，应坚持治疗。若盲目自行停药或间断服药，常会使血压波动很大，而加重心、脑、肾和血管的损害。

【视力下降】：

(1)视力下降是由角膜白斑或角膜炎、晶状体混浊、眼底疾病、屈光不正等原因引起，建议眼科诊断治疗。

【尿酸(UA)偏高】：

(1)尿酸(UA)是体内嘌呤代谢的最终产物。食物中的核酸分解生成嘌呤，体内组织中的核酸分解成嘌呤核苷，嘌呤和嘌呤核苷经过分解脱氨及氧化作用生成尿酸(UA)。

(2)大部分的尿酸由肾脏排出，其余在肝脏分解破坏或随胆汁排泄。肾脏在排泄尿酸过程中，由肾小球滤出尿酸，若肾功能不好的人，排泄功能差，尿中排出的尿酸少了，血尿酸就会增高。

(3)常见于肾脏疾病（如急性慢性肾炎、肾结核、肾积水晚期等）；还可见于长期吃高嘌呤食物，如动物内脏、海鲜、贝类等，这种情况下，若不控制饮食，导致嘌呤长期偏高，即使肾功能正常，也会受高浓度尿酸的影响。

(4)另外，需要警惕的是，若尿酸长期偏高，会由尿酸盐结晶沉积引起痛风性关节炎、慢性间质性肾炎，血尿酸增高是诊断痛风的主要依据。

(5)应避免食用含嘌呤高的食物，如各种动物内脏、豆制品、海鲜等，不要喝酒，尤其是啤酒。忌酸性食物，忌醋，多喝水，每日尿量在 2 公升以上，碱化尿液。

(6)必要时在肾内科医生指导下进行降尿酸治疗，定期复查。

【尿素测定(Urea)偏高】：

(1)建议内科进一步复查。

【肌酐(CREA)偏高】：

(1)临床上肾功能检查项目很多，常规体检一般只做三项测定，即血肌酐(Cr)、血尿素氮(BUN)、血尿酸(UA)，通过这三项可初筛肾功能的情况。

(2)血肌酐(Cr)由外源性和内源性两类组成。血肌酐是肌肉中肌酸代谢的最终产物，产生之后会被血液运到肾脏由肾小球滤过排出体外，肾小管基本不吸收且分泌量较少。

(3)在外源性肌酐摄入量保持稳定的情况下，血中肌酐浓度取决于肾小球滤过能力，当肾实质损害，肾小球滤过率下降至正常人的 1/3 时 肌酐浓度就会明显上升，故测定肌酐浓度可作为肾小球滤过受损的指标，也是判定肾功能是否受损的重要指标。

(4)血肌酐升高常见于各种原因引起的滤过功能减退，如急性慢性肾衰竭；另外如果血肌酐在正常高值附近，就要引起重视了，若同时尿常规也有问题，建议尽快前往肾内科诊治。

(5)在临床上如果肉食摄入过多、体育活动多导致肌肉分解代谢旺盛、体型强壮的人肌酐水平易偏高；反之，长期素食、卧床、肌肉萎缩、体型瘦小的人肌酐水平易偏低，需要饮食均衡，加强蛋白质的摄入。

【葡萄糖(GLU)偏高】：

(1)正常情况下，人体中糖的分解和合成代谢处于动态平衡，保持相对恒定。血清葡萄糖是指血液中的葡萄糖浓度，是诊断糖尿病最重要检查项目之一。

(2)空腹血糖偏高可分为生理性偏高（如餐后、高糖饮食、剧烈运动、情绪激动等均可引起一过性增高，经过休息后血糖值可以恢复正常）和病理性增高（如糖尿病、甲状腺功能亢进、库欣综合征等）。

(3)空腹血糖生理性增高经过调整饮食结构、避免剧烈活动、控制情绪等方式后可自行缓解，血糖值可以恢复正常。

(4)排除生理性增高因素经复查仍然增高者属于病理性增高，应及时到内分泌科复诊，明确血糖偏高的原因及所患疾病的种类。

(5)如果是首次检查发现血糖偏高，应及时到医院内分泌科进行详细的检查及正规的治疗。

(6)已确诊的糖尿病患者，如血糖仍较高则说明血糖控制不佳，应及时到医院内分泌科诊治，修正以往的治疗方案及改变一些不良的生活习惯。

(7)糖尿病的治疗强调早期治疗、长期治疗、综合治疗和措施个体化，综合防治包括糖尿病教育、饮食治疗、体育锻炼、药物治疗和血糖监测五个方面。

【尿蛋白质(PRO)2+】：

(1)建议定期复查。

【鳞状上皮细胞偏高】：

(1)在生理情况下，机体正常的新陈代谢都会引起鳞状上皮细胞的脱离，这是一种正常的机体现象。如果长时间出现鳞状上皮细胞偏高的现象时，则有可能是尿路感染、泌尿系统结石等因素导致，应及时往泌尿外科进一步诊断治疗。

【粘液丝偏高】：

(1)尿常规中粘液丝是由尿路中细胞分泌出来的，在有尿路感染时分泌会明显增多，且伴有炎症细胞的出现。

(2)粘液丝偏高，可分为生理性偏高和病理性偏高两种，生理性偏高一般是由于喝水较少导致的尿液浓缩，一般在喝水后就能达到稀释的效果。

(3)病理性的粘液丝偏高是由于泌尿系炎症或者是前列腺炎导致的，需要注意观察，多喝水，同时有白细胞等炎症细胞增多时，应及时服用抗感染药物治疗。如果仅有粘液丝的增多而没有白细胞等炎症细胞增多时，尿路有炎症的可能性不大。

(4)建议平时饮食注意清淡，多喝水，少吃油腻和辛辣的食物，要注意个人清洁卫生，勤洗阴部，注意休息。

【尿葡萄糖(GLU)3+】：

(1)结合血糖、肾功能、肝功能结果分析，如有糖尿病者，提示血糖控制不理想，建议积极治疗原发病。常见于糖尿病，肾性糖尿，肝功能不全，甲亢等，请往内分泌科结合临床进一步检查、治疗。

(2)在个别情况下，如果肾糖阈是降低的，也会出现尿葡萄糖阳性，但此时血糖是正常的。

【左侧上颌窦粘膜下囊肿】：

(1)建议耳鼻喉科诊断治疗。

【双侧额顶叶皮髓质交界处多发缺血灶】：

(1)脑缺血灶就是脑部毛细血管发生堵塞后形成血管中空，血液不再流过，局部脑细胞缺氧坏死后形成的病灶。

(2)脑缺血灶是一种比较常见的脑内出血疾病，引起的原因比较多，常见于老年人，尤其是合并有高血压、糖尿病等危险因素的老年人更加常见。

(3)如果患有高血压这种慢性疾病，有可能会出这种疾病的表现，尤其是一些中老年朋友，长期的慢性疾病高血压，容易诱发脑缺血灶的发病，所以说患者要及时发现，及时治疗。

(4)脑缺血灶的一般症状是出现头晕头痛等现象，如果是病情发展后就有可能导致偏瘫、语言不清、大小便失禁、失去记忆力、甚至是意识糊涂、失明等情况。部分患者在临床上可以没有任何的临床表现，只是在无意中检查头颅CT或者磁共振才发现。

(5)脑内多发缺血灶在发病初期症状不是很明显，而且没什么危害。但是这种疾病却极其容易复发，让神经受损。而严重后果是会导致整个中枢神经功能损害，会发生瘫痪甚至危及生命。

(6)如果这种缺血灶是孤立的、个别的或者是很小的，一般不是什么大病。但是如果是弥漫性的病变，病灶比较大，往往提示患者动脉硬化的程度很重。

(7)饮食中需避免辛辣油炸、脂肪和胆固醇含量高的食物，多补充富含纤维素、维生素、蛋白质和钙质的食物，有助于脑部症状恢复。

(8)6、多吃纤维素含量比较高的食物，可以起到降低血脂的作用，如番薯、香蕉、大豆类等。多吃大蒜，因为大蒜能稀释血液，能起到缓解供血不足的症状还能降血压。

(9)多吃鱼和鸡蛋，因为鱼和鸡蛋富含蛋白质和钙质，能对大脑的细胞起到刺激作用，从而提高大脑记忆力。菠萝、土豆泥、葡萄糖等都能对记忆力起到改善的作用，起到提高记忆力的效果。

(10)避免不合理饮食。提倡采用低盐、低脂、低热量及富含维生素饮食，每日食盐量不超过6g。多食蔬菜、水果和纤维素丰富食物，既含丰富的维生素、纤维素，又含钾、钙丰富而含钠低的食品。

(11)保持健康的生活方式，戒烟、禁止酗酒。吸烟和酗酒可使血管痉挛，心跳加快，血压升高，血浆纤维蛋白含量增加，血液粘度增加，减少脑血流量及加速动脉硬化等。因此，向患者讲明吸烟的危害性，采用心理咨询、口服戒烟药等综合性干预措施，避免大量饮酒，控制体重。

(12)对原发病及早治疗，严格按照医嘱服药，进行正规治疗，控制血压、血脂、血糖。避免长期服药导致血液高凝，不得滥用药物，需在医生指导下服药。保持健康的体重，保持心情愉悦。

(13)对于心血管患者等高危人群需每年进行影像学 and 实验室检查，有一定的早期筛查作用。

【双侧上颌窦炎伴粘膜肥厚】：

(1)建议耳鼻喉科诊断治疗。

【双侧侧脑室旁白质区多发腔隙性脑梗死（慢性期）】：

(1)建议神经科诊断治疗

【呼吸性细支气管炎】：

(1)建议呼吸内科诊断治疗。

【肢导低电压】：

(1)建议心血管内科定期复查。

【一度房室传导阻滞】：

(1)建议心血管内科定期复查。

【顺时针转位】：

(1)建议心血管内科复查。

【基底动脉血流速度减慢】：

(1)脑动脉血流流速减低，多见于脑供血不足、脑血管扩张、脑梗塞及动脉瘤等造成的。建议神经内科结合临床诊治。

【椎-基底动脉血流速度减慢】：

(1)脑动脉血流流速减低，多见于脑供血不足、脑血管扩张、脑梗塞及动脉瘤等造成的。建议神经内科结合临床诊治。

【二尖瓣、主动脉瓣轻度返流】：

(1)由于二尖瓣瓣膜轻微的改变而产生二尖瓣相对关闭不全。在很多人中，没有临床症状，只有在做心脏彩超时发现。一般不需要治疗，建议定期复查，必要时心内科结合临床考虑。

(2)主动脉根部退行性变，会导致主动脉瓣关闭不全的现象，从而形成轻度返流。在很多人中，没有临床症状，只有在做心脏彩超时发现。一般不需要治疗，建议定期复查，必要时心内科结合临床考虑。

【左室舒张功能减低】：

(1)左心室舒张功能是指心肌弹性减低，心脏泵血功能减退。其引起原因，一是随着年龄的增长，心肌组织退行性变。其二是由于冠心病、高血压等慢性心肌病变。一般来说没有原发病变及年龄偏大的人员又无症状，不需要特殊处理，建议心内科结合临床考虑。

【左房增大】：

(1) 建议心血管内科就诊；定期复查。

【左室壁对称性肥厚】：

(1) 建议心血管内科就诊；定期复查。

【3级高血压】：

(1) 高血压是指收缩期和（或）舒张期动脉血压高于正常，并连续三次不同日测量，血压都高于正常标准，可确定患高血压病。

(2) 高血压的发病与遗传、精神过度紧张、肥胖、吸烟、酗酒、嗜盐等因素有关。血压持久增高，可导致心、脑、肾等脏器的损害。

(3) 原发性高血压由于目前原因不明（部分与遗传有关），须终身服药降压。高血压主要危害心、脑血管和肾脏。一旦确诊“高血压”就要终生服药。

(4) 平时应低盐（每天 5~10g）、低脂饮食（少吃动物脂肪与内脏）；忌烟限酒。遵照医嘱坚持服药，定期测量血压，宜控制在 140/90mmHg 以下，若合并有糖尿病和肾病，要把血压控制在 130/80mmHg 以下。

(5) 血压到正常水平时，说明此时选用的降压药和治疗方案基本合适，但并不意味着高血压已被“治愈”，应坚持治疗。若盲目自行停药或间断服药，常会使血压波动很大，而加重心、脑、肾和血管的损害。

(6) 建议您密切关注血压，保持心情舒畅，劳逸结合，适量运动，控制体重，避免过度劳累、情绪激动等。改进生活方式，适当低盐、低脂、低胆固醇饮食，戒烟酒。必要时心血管专科诊治。

【外周动脉僵硬度增高】：

(1) 动脉硬化是全身性粥样硬化在肢体局部表现，是全身性动脉内膜及其中膜呈退行性、增生性改变，使血管壁变硬缩小，失去弹性，从而继发血栓形成致使远端血流量进行性减少或中断。

(2) 要均衡饮食，要防止其他疾病引起的动脉粥样硬化，如糖尿病、肥胖、高血压。少吃含油脂和胆固醇多的食品，减少盐的摄入，多吃富含高密度脂蛋白的鱼类、海鲜。戒烟限酒，控制体重，保持良好的心态。通过适量的运动，可以明显改善动脉粥样硬化。必要时内科咨询及诊治。

【肢体远端动脉血液灌注欠充足】：

(1) 动脉硬化是全身性粥样硬化在肢体局部表现，是全身性动脉内膜及其中膜呈退行性、增生性改变，使血管壁变硬缩小，失去弹性，从而继发血栓形成致使远端血流量进行性减少或中断。

(2) 要均衡饮食，要防止其他疾病引起的动脉粥样硬化，如糖尿病、肥胖、高血压。少吃含油脂和胆固醇多的食品，减少盐的摄入，多吃富含高密度脂蛋白的鱼类、海鲜。戒烟限酒，控制体重，保持良好的心态。通过适量的运动，可以明显改善动脉粥样硬化。必要时内科咨询及诊治。

【下肢疑似动脉阻塞】：

(1) 动脉硬化是全身性粥样硬化在肢体局部表现，是全身性动脉内膜及其中膜呈退行性、增生性改变，使血管壁变硬缩小，失去弹性，从而继发血栓形成致使远端血流量进行性减少或中断。

(2) 要均衡饮食，要防止其他疾病引起的动脉粥样硬化，如糖尿病、肥胖、高血压。少吃含油脂和胆固醇多的食品，减少盐的摄入，多吃富含高密度脂蛋白的鱼类、海鲜。戒烟限酒，控制体重，保持良好的心态。通过适量的运动，可以明显改善动脉粥样硬化。必要时内科咨询及诊治。

【右肺中叶及左肺下叶多发硬化性结节】：

(1) 建议呼吸内科诊断治疗。

【白内障】：

(1) 白内障的主要表现就是晶状体混浊。老化、遗传、代谢异常、外伤、辐射、中毒和局部营养不良等可引起晶状体囊膜损伤，使其渗透性增加，丧失屏障作用，或导致晶状体代谢紊乱，使晶状体蛋白发生变性，形成混浊。

(2) 白内障主要表现为视力渐行性下降，多发生于 40 岁以后。

(3)日常生活中预防眼外伤，避免过度视力疲劳。加强营养，忌烟、酒，积极治疗其他眼病。配戴抗紫外线眼镜，保持心情舒畅。

(4)定期往眼科复查，必要时眼科治疗。

汇总医生： 丁昊炜

主检日期： 2023-12-02

主检医生：

分科结果

身高、体重、血压

项目名称	检查结果	项目名称	检查结果
身高	175cm	体重	89kg
血压	157/77mmHg		

***小结:**

- (1) 体重指数 29.06: 超重
- (2) 血压 157/77: 本次测量收缩期血压偏高

操作员：高妙 检查日期:2023-12-01 检查医生：张彬艳

眼科

项目名称	检查结果	项目名称	检查结果
视力(左)	0.6	视力(右)	0.6
辨色力	正常	眼睑	正常
结膜	正常	泪器	正常
角膜	正常	虹膜	正常
瞳孔	正常	晶状体	左眼白内障
玻璃体	正常	眼底	未见异常

***小结:**

- (1) 左眼视力下降
- (2) 右眼视力下降
- (3) 晶状体：左眼白内障

操作员：田野青 检查日期:2023-11-30 检查医生：田野青

耳鼻喉科

项目名称	检查结果	项目名称	检查结果
------	------	------	------

听力(左)	正常	听力(右)	正常
外耳道	正常	鼓膜	正常
鼻窦	正常	鼻中隔	正常
鼻腔	正常	扁桃体	无肿大
嗅觉	正常	咽喉	正常

***小结:**

未见异常

操作员：王存宝

检查日期:2023-11-30

检查医生: 王存宝

检验报告

血流变

项目名称	检查结果	单位	参考值	提示
全血粘度高切 200/s	4.22	mpas	3.53--4.65	
全血粘度中切 100/s	4.54	mpas	3.6--4.9	
全血粘度中切 50/s	5.03	mpas	4.7--5.9	
全血还原粘度高切	6.87	mpas	3.66--8.48	
全血还原粘度低切	44.95	mpas	31.8--50.2	
血浆粘度	1.26	mpas	1.26--1.70	
血沉(ESR)	5.40	mm/h	0--15	
红细胞压积	0.43	L/L	0.40--0.50	
红细胞聚集指数	4.88		3.79--6.05	
红细胞变形指数	0.89		0.51--1.02	
红细胞刚性指数	5.46		2.15--6.73	
血沉方程 K 值	19.71	mm/h	0--77	
全血粘度 1/s	20.59	mpas	17.6--21.3	
全血高切相对指数	3.35		2.08--3.69	
全血低切相对指数	16.34		10.37--16.94	

*小结:

未见异常

操作员：赵伟 检查日期:2023-11-30

检查医生:陈建国

尿液分析+尿沉渣

项目名称	检查结果	单位	参考值	提示
白细胞尿	3	个/ul	0--13	
上皮细胞(EC)	1	/HP	0--28	
管型(CAST)	0	个/ul	0--1	

霉菌(尿)	0	/HP	0--0	
结晶	0	/HP	0--10	
透明度(CLA)	清亮			
胆红素(BIL)	-		阴性	
隐血(ERY)	-		阴性	
小圆上皮细胞(SRC)	0	个/ul	0--0	
维生素 C	-		阴性	
异常红细胞	0	个/ul	0--3	
红细胞(正常)	5	个/ul	0--6	
鳞状上皮细胞	1	个/ul	0--0	↑
粘液丝	16	个/ul	0--0	↑
颜色(Colour)	淡黄色			
尿葡萄糖(GLU)	3+		阴性	
酮体(KET)	-		阴性	
比重(SG)	1.020		1.003--1.030	
酸碱度(PH)	6.0		4.5--8.0	
尿蛋白质(PRO)	2+		阴性	
尿胆原(URO)	-		阴性	
亚硝酸盐(NIT)	-		阴性	
红细胞(尿)(RBC)	5	个/ul	0--6	
尿白细胞(LEU)	-		阴性	

***小结:**

鳞状上皮细胞偏高(1 /HP) 粘液丝偏高(16 /HP) 尿葡萄糖(GLU)3+ 尿蛋白质(PRO)2+

操作员: 李佳敏 检查日期:2023-11-30 检查医生:陈建国

血常规 (五分类)

项目名称	检查结果	单位	参考值	提示
白细胞(WBC)	5.78	10 ⁹ /L	3.5--9.5	

淋巴细胞绝对值(LY#)	1.61	10 ⁹ /L	1.1--3.2	
淋巴细胞百分比(LY%)	27.8	%	20--50	
中性粒细胞绝对值(GR#)	3.36	10 ⁹ /L	1.8--6.3	
中性粒细胞百分比(GR%)	58.1	%	40--75	
嗜碱性粒细胞绝对值(BA#)	0.04	10 ⁹ /L	0--0.06	
嗜碱性粒细胞百分比(BA%)	0.8	%	0--1.0	
嗜酸性粒细胞绝对值(EO#)	0.30	10 ⁹ /L	0.02--0.52	
嗜酸性粒细胞百分比(EO%)	5.2	%	0.4--8.0	
血小板(PLT)	174	10 ⁹ /L	125--350	
血小板分布宽度(PDW)	16.3	%	15--17	
平均血小板体积(MPV)	9.1	fl	6.0--14.0	
血小板压积(PCT)	0.158	%	0.11--0.28	
红细胞(RBC)	4.52	10 ¹² /L	4.3--5.8	
血红蛋白	145	g/L	130--175	
红细胞压积(HCT)	43.2	%	40--50	
红细胞平均体积(MCV)	95.6	fl	82--100	
平均血红蛋白含量(MCH)	32.0	pg	27--34	
平均血红蛋白浓度(MCHC)	335	g/L	316--354	
单核细胞绝对值(MO#)	0.47	10 ⁹ /L	0.1--0.60	
单核细胞百分比(MO%)	8.1	%	3--10	
红细胞分布宽度标准差(RDW-SD)	43.9	fl	35--56	
红细胞分布宽度变异系数(RDW-CV)	12.1	%	10.6--16.6	
大血小板比率	19.4	%	11--45	
大血小板数目	34	10 ⁹ /L	30--90	
未成熟粒细胞数目	0.02	10 ⁹ /L	0--999	
未成熟粒细胞百分比	0.4	%	0--100	

有核红细胞数目	0.000	10 ⁹ /L	0--9999	
有核红细胞百分比	0.00	/100WBC	0--9999	

***小结:**

未见异常

操作员：祁佳佳 检查日期:2023-11-30 检查医生:陈建国

肾功三项

项目名称	检查结果	单位	参考值	提示
肌酐(CREA)	156.00	umol/L	57--111	↑
尿酸(UA)	560.00	umol/L	200--420	↑
尿素测定 (Urea)	11.10	mmol/L	3.6--9.5	↑

***小结:**

肌酐(CREA)偏高(156.00 umol/L) 尿酸(UA)偏高(560.00 umol/L) 尿素测定 (Urea) 偏高(11.10 mmol/L)

操作员：王文静 检查日期:2023-11-30 检查医生:陈建国

空腹血糖

项目名称	检查结果	单位	参考值	提示
葡萄糖(GLU)	7.03	mmol/L	3.89--6.1	↑

***小结:**

葡萄糖(GLU)偏高(7.03 mmol/L)

操作员：王文静 检查日期:2023-11-30 检查医生:陈建国

血脂四项

项目名称	检查结果	单位	参考值	提示
动脉硬化指数	1.54		1.31--3.19	
总胆固醇(CHOL)	2.92	mmol/L	2.59--5.2	
甘油三脂(TG)	1.29	mmol/L	0.7--1.7	

低密度脂蛋白(LDL)	1.40	mmol/L	0--4.13	
高密度脂蛋白(HDL)	0.91	mmol/L	0.77--1.55	

***小结：**

未见异常

操作员：王文静 检查日期：2023-11-30 检查医生：陈建国

肝功能三项

项目名称	检查结果	单位	参考值	提示
γ-谷氨酰转肽酶(GGT)	26.0	U/L	10--60	
丙氨酸氨基转移酶(ALT)	50.00	U/L	9--50	
门冬氨酸氨基转移酶(AST)	29.00	U/L	15--40	
谷草比谷丙	0.58		0.4--2.5	

***小结：**

未见异常

操作员：王文静 检查日期：2023-11-30 检查医生：陈建国

大同瑞慈康复医院 12导联心电图报告

王俊杰 男 60岁 体检号:448933

病床号:

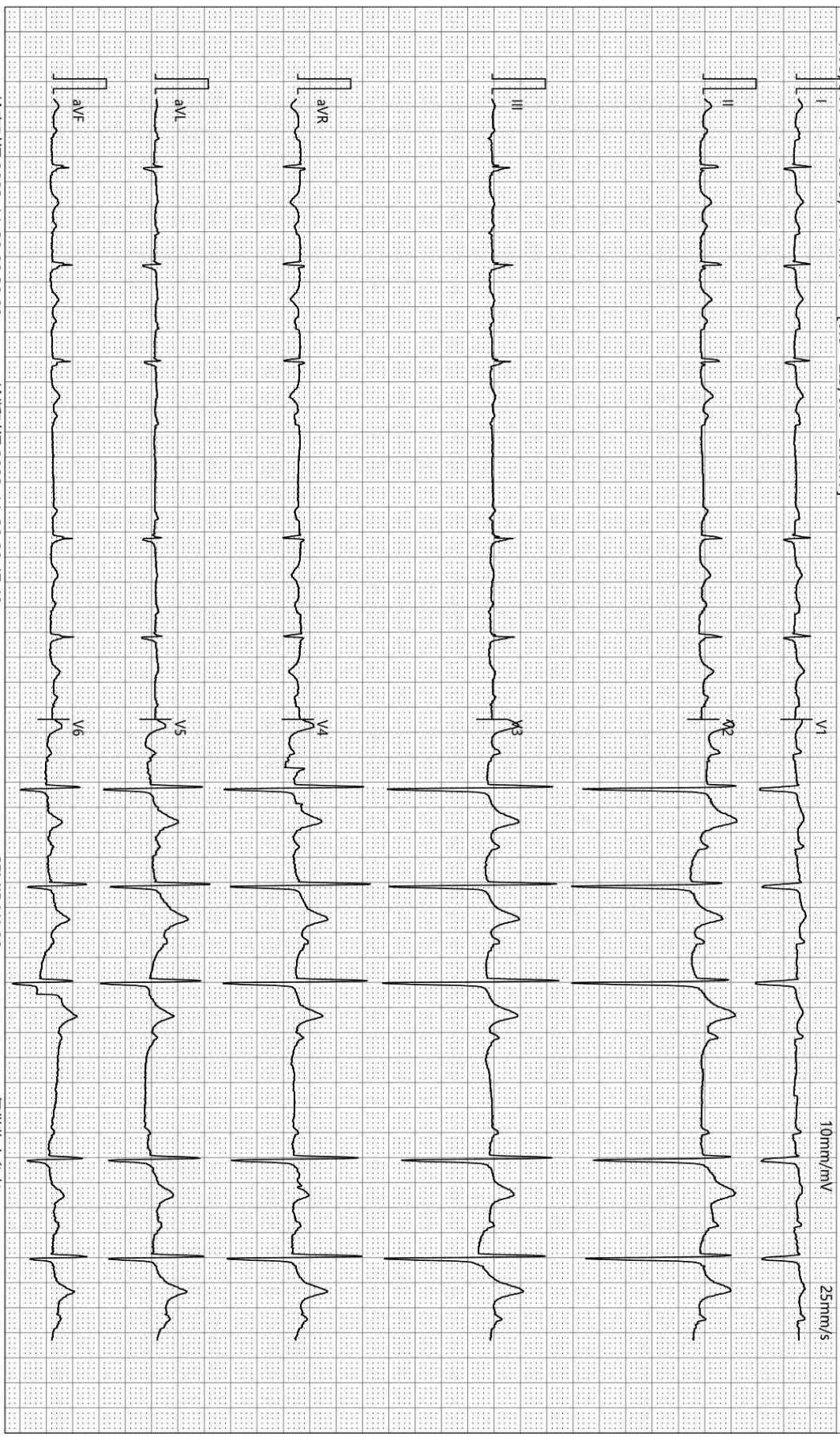
诊断结果:

HR	: 78bpm	[60~100bpm]
P	: 131↑ms	[0~110ms]
PR	: 269↑ms	[120~200ms]
QRS	: 89ms	[60~100ms]
QT/QTc	: 390/447ms	[320~440/0~450ms]
P/QRS/T	: 117/77/45deg.	[0~75/-30~90/0~75deg]
RV5fSV1	: 0.949/0.744mV	[0.0~2.5/0.0~2.0mV]

1. 窦性心律
2. 一度房室传导阻滞
3. 二度房室传导阻滞
4. 披导低电压
5. 顺钟向转位

诊断医生:

张生 陶志娟



检查时间:2023-11-30 08:39:09

诊断时间:2023-11-30 08:47:40

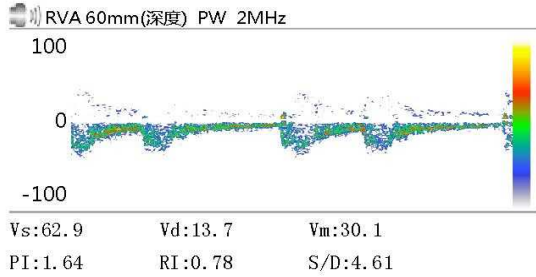
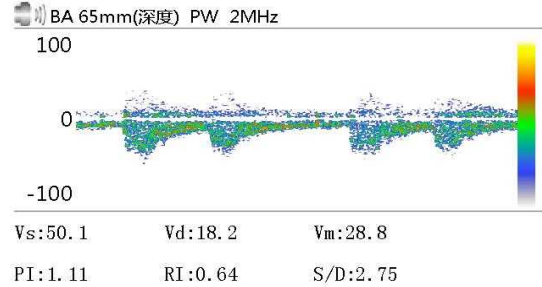
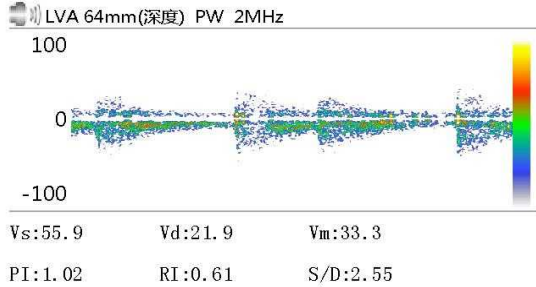
SEMIP V1 90

仅供临床参考



颅内多普勒血流图 (TCD) 检查报告单

姓名: 王俊太 性别: 男 年龄: 60 岁 检查号: 2309150783
 申请科室: 体检科 申请医师: 李菊蓉 检查类型: 颅内血管



Vs: Vd: Vm:
 PI: RI: S/D:

Vs: Vd: Vm:
 PI: RI: S/D:

Vs: Vd: Vm:
 PI: RI: S/D:

医生意见

结论: 椎-基底动脉血流速度减慢。

医师签名: 李菊蓉

检查日期: 2023-11-30
地址:

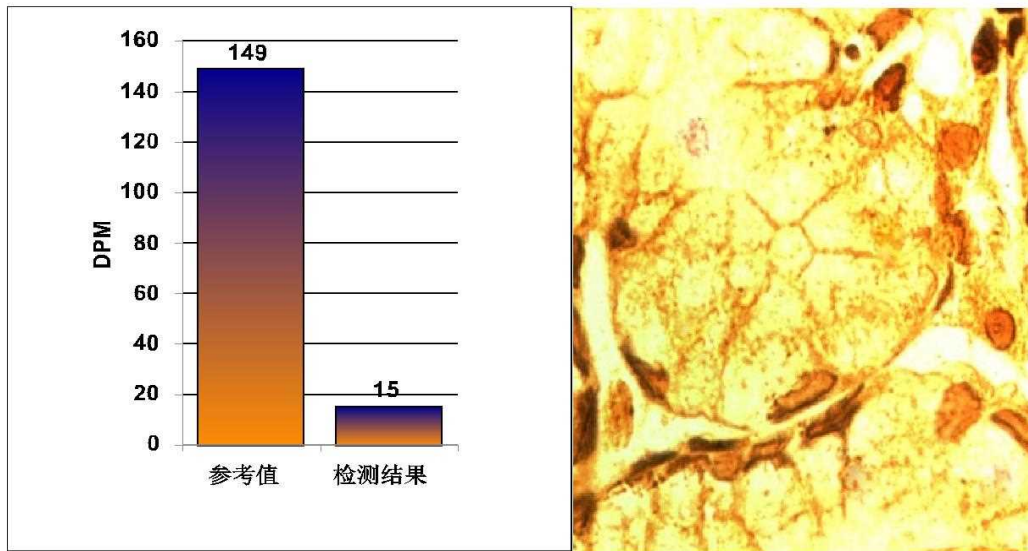
本报告单仅提供临床参考
电话:

大同瑞慈康复医院

¹⁴C呼气试验检验报告

姓名	王俊太	年龄	60	性别	男
住院号		日期	2023/11/30 9:26:1	电话	
送检医生	曹居杰	样品编号	08217	编号	2309150783

¹⁴C呼气试验



阳性参考值 (Disintegrations Per Minute(DPM)):

DPM值:	dpm > 2499	阳性++++
	1499 < dpm ≤ 2499	阳性+++
	499 < dpm ≤ 1499	阳性++
	149 < dpm ≤ 499	阳性
	dpm ≤ 99	阴性
	99 < dpm ≤ 149	不确定

检测结果: dpm= 15 阴性

本检查结果仅供临床参考，仅针对本次检查，不作医疗证明

温馨提示:

检测医生: _____ 曹居杰

大同瑞慈健康体检

骨密度检测报告

受检者信息

受检者ID: 2309150783

姓名: 王俊太

出生年月日: 1963/3/29

年龄: 60

性别: 男

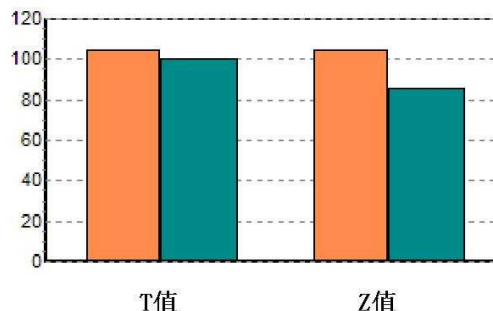
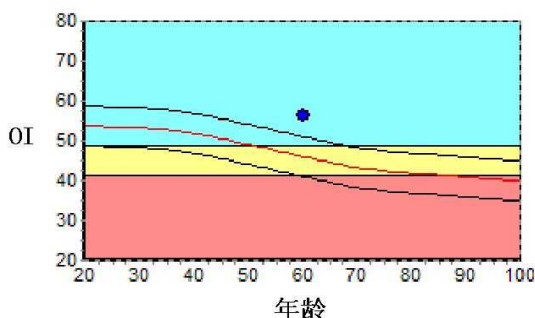
测定部位(右/左): 右

测定结果

测定日期: 2023/11/30 9:43:03

测试编号: 1/1

■ 受测者 ■ 平均值



数据库: Asia

OI: 56.4

SOS: 1357.5 m/s, BUA: 50.1

T值: 0.51

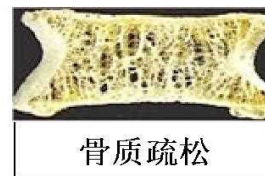
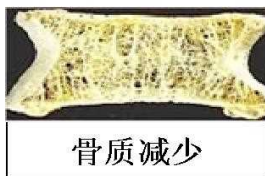Z值: 2.09

成人比: 104.7 %

同龄比: 122.7 %

OPR: N/A %

结果分析



注解

以上结论仅供参考

科室:

医生签名:

医院地址 大同瑞慈健康体检

地址 大同市平城区魏都大道79号

联系电话 0352-2824444

操作者 名燕凌

MRI 诊断图文报告

流水号: 2309150783

影像号: MR20231130016

姓名: 王俊太

年龄: 60 岁

性别: 男

检查设备: 西门子 1.5T 磁共振

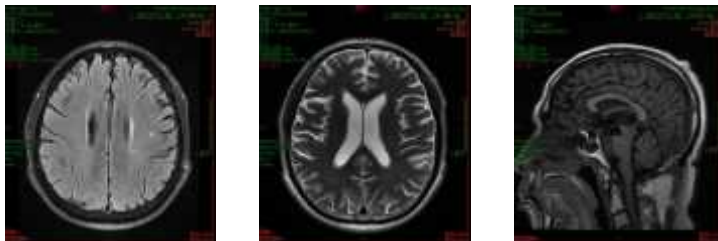体检号: 448933

申请医院: 本院

体检科室: 体检科

检查部位: 颅脑 MRI

经典图像:



影像所见:

双侧侧脑室旁白质区、额顶叶皮髓质交界处见多发斑片状长 T1 长 T2 信号, T2FLAIR 呈高信号, DWI 未见异常信号。脑干、双侧小脑半球未见异常信号及占位征象, 脑室、脑池无扩大, 脑沟、脑裂无增宽。中线结构居中。双侧上颌窦沿窦壁见环形等 T1 长 T2 信号。左侧上颌窦粘膜下见一直径约 0.5cm 同样信号。

影像诊断:

- 1、双侧侧脑室旁白质区多发腔隙性脑梗死 (慢性期)
- 2、双侧额顶叶皮髓质交界处多发缺血灶
- 3、双侧上颌窦炎伴粘膜肥厚, 左侧上颌窦粘膜下囊肿

报告医师: 李贵 1

检查日期: 2023-11-30

审核医师: 叶道斌

报告日期: 2023-11-30

双源 CT 诊断图文报告

流水号: 2309150783

影像号: CT20231130030

姓名: 王俊太

年龄: 60 岁

性别: 男

检查设备: 西门子量子双源 CT

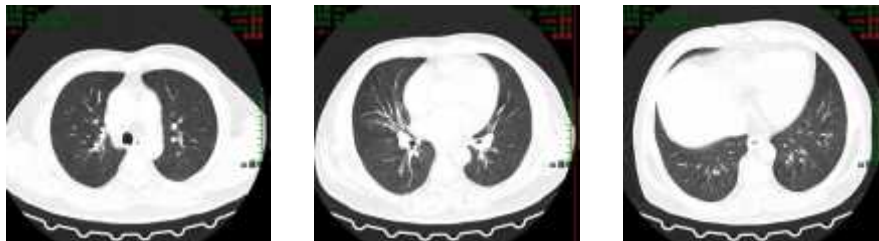体检号: 448933

申请医院: 本院

体检科室: 体检科

检查部位: CT 检查

经典图像:



影像所见:

胸廓对称, 纵隔无偏移。双肺支气管血管纹理模糊, 增多, 小叶性结构增多, 模糊, 右肺中叶及左肺下叶结节密度增高, 直径约 0.3cm。段以上支气管通畅, 心影形态未见异常, 纵隔内气管隆突旁、肺门旁淋巴结部分钙化斑。两侧胸膜未见异常。

影像诊断:

呼吸性细支气管炎

右肺中叶及左肺下叶多发硬化性结节

报告医师: 剧艳军

检查日期: 2023-11-30

审核医师: 剧艳军

报告日期: 2023-11-30

超声诊断图文报告

流水号: 2309150783

影像号: 1467378

姓名: 王俊太

年龄: 60岁

性别: 男

检查设备: Vivid E95

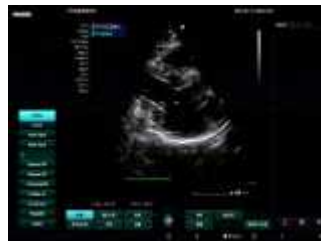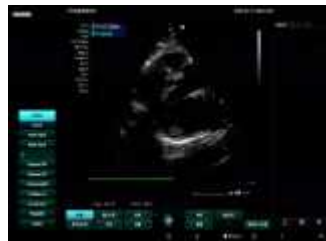体检号: 448933

申请医院: 本院

体检科室: 体检科

检查部位: 心脏彩超

经典图像:



影像所见:

超声测量 (单位: mm)

升主动脉内径 33 (32±3mm)

左房内径 41 (35mm)

室间隔 14 (8-11mm)

左室内径 35 (47±4mm)

左室后壁 14 (8-11mm)

EF71% (50-80%)

右室内径 25 (36±4mm)

右房内径 28 (36±4mm)

FS39% (28-41%)

主肺动脉内径 20 (23±3mm)

升主动脉内径正常, 左房增大, 余腔室大小正常, 左室壁对称性肥厚, 未见明显节段性运动异常, 二尖瓣、主动脉瓣瓣口均可见少量返流, 余瓣膜及启闭功能未见明显异常, 舒张期二尖瓣口血流频谱 E/A<1, 心包腔未见积液。

影像诊断:

1. 左房增大
2. 左室壁对称性肥厚
3. 二尖瓣、主动脉瓣轻度返流
4. 左室舒张功能减低

报告医师: 侯爱兰

检查日期: 2023-11-30

审核医师: 侯爱兰

报告日期: 2023-11-30

超声诊断图文报告

流水号: 2309150783

影像号: 1467383

姓名: 王俊太

年龄: 60岁

性别: 男

检查设备: Vivid E95

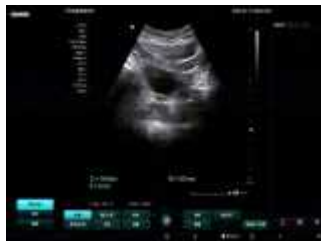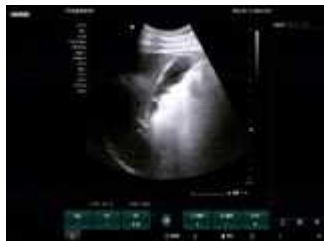体检号: 448933

申请医院: 本院

体检科室: 体检科

检查部位: 全腹彩超

经典图像:



影像所见:

肝脏大小形态正常, 包膜光滑完整, 实质回声均匀, 肝内管道系统走行清晰, 门静脉及肝内胆管不扩张。

胆囊大小形态正常, 壁不厚、光滑, 囊内透声好, 肝外胆管不扩张。

胰腺大小形态正常, 实质回声均匀, 主胰管不扩张。

脾脏大小形态正常, 实质回声均匀, 脾门静脉不宽。

双肾大小形态正常, 皮髓质分界清晰, 集合系统未见分离, 双侧输尿管未见扩张。

膀胱充盈尚可, 壁光滑, 内清晰。

前列腺形态正常, 大小约 3.1*2.6*2.6cm, 实质回声欠均匀。

影像诊断:

肝、胆、脾、胰、双肾、前列腺未见明显异常

报告医师: 侯爱兰

检查日期: 2023-11-30

审核医师: 侯爱兰

报告日期: 2023-11-30



大同市医学影像研究中心

注: 本报告仅供临床医生参考!

地址: 大同市魏都大道 79 号。若有疑问, 请致电: 0352---2830580