



2309150770

大同瑞慈健康体检

报 告 册

体检编号	448921	工号	270
姓名	王镇琴		
性别	女	年龄	61岁
单位	云冈区税务局		
部门	云冈区税务局		
联系电话	18394085616		
体检日期	2023-12-26		

尊敬的王镇琴女士您好！

首先，瑞慈健康体检全体员工欢迎您的光临，并对您的信任表示衷心的感谢！

您于 2023-12-26 （体检编号：448921）完成健康检查，本机构的各科医生已根据您的体检项目及结果，汇总成此份健康体检报告，并经总检医生审核。据此提出对您健康状况的综合分析及建议。

瑞慈健康体检倡导“大健康、大康复”，提出“健康是第一财富（Rich）”的人文理念。希望您仔细阅读并妥善地保管此份健康体检报告，并认真关注报告中的提示与建议，若您对报告内容有任何疑问，可直接与瑞慈健康体检客服部联系，进一步咨询。

健康体检咨询电话：**0352-2824444**

客户服务咨询电话：**0352-2830597**
400-6112995

瑞慈健康体检报告由下列内容组成：

第一部分：主检报告

第二部分：分科分项结果

第三部分：检验报告

第四部分：附表

主检报告

检查综述

- 1、【内科】 (1) 心动过速
- 2、【外科(女)】 (1) 甲状腺结节
- 3、【甲状腺功能系列】 甲状腺过氧化物酶抗体偏高(993.4 IU/ml)
- 4、【尿液分析+尿沉渣】 鳞状上皮细胞偏高(1 /HP)
- 5、【妇科内诊】 (1) 宫颈：宫颈轻度糜烂
- 6、【心电图】 1. 窦性心律 2. T波改变(II, III, aVF, V3-V5)
- 7、【甲状腺彩超】 甲状腺右侧叶结节 TI-RADS 3级
- 8、【全腹彩超】 肝内高回声结节 考虑肝血管瘤
- 9、【口腔科】 (1) 左下第三磨牙 右下第三磨牙 阻生齿 左上第二磨牙 右上第二磨牙 牙齿充填
(2) 牙龈色红，探之出血 (3) 牙周：牙结石
- 10、【眼科】 (1) 镜 0.6

医生建议

【心动过速】：

(1) 成人每分钟心率超过 100 次称心动过速。心动过速分生理性、病理性两种。跑步、饮酒、重体力劳动及情绪激动时心律加快为生理性心动过速；若高热、贫血、甲亢、出血、疼痛、缺氧、心衰和心肌病等疾病引起心动过速，称病理性心动过速。

(2) 病理性心动过速又可分为窦性心动过速和阵发性室上性心动过速两种。窦性心动过速的特点是心率加快和转慢都是逐渐进行，通常每分钟心率不会超过 140 次，多数无心脏器质性病变的，通常无明显不适，有时有心慌、气短等症状。

(3) 阵发性室上性心动过速每分钟心率可达 160~200 次，以突然发作和突然停止为特征，可发生于心脏有器质性病变或无心脏器质性病变者。发作时病人突然感到心慌和心率增快，持续数分钟、数小时至数天，突然恢复正常心率。发作时病人自觉心悸、胸闷、心前区不适及头颈部发胀、跳动感

(4) 建议心血管内科进一步复查。

【甲状腺结节】：

(1) 甲状腺结节是一种常见的甲状腺疾病，很多甲状腺疾病可表现为结节，如可由甲状腺退行性变、炎症、自身免疫性及新生物等多种病变所致。甲状腺结节在各个年龄段的男女人群中均可见到，但中年女性中较多。

(2) 甲状腺结节分良性和恶性两大类，良性的占绝大多数，恶性者不足 1%，判断甲状腺结节的良恶主要依靠病史、体格检查、放射性核素扫描、穿刺细胞学检查。

(3) 建议往普外科就诊，进一步检查，明确诊断，结合临床诊治并定期复查。

【甲状腺过氧化物酶抗体偏高】：

(1) 甲状腺过氧化物酶是促进甲状腺合成和分泌甲状腺激素必不可少的酶。在合成甲状腺激素的过程中，碘的有机化、碘与酪氨酸的结合在一起都需要甲状腺过氧化物酶。

(2) 在疾病状态下，微粒体从甲状腺滤泡上皮细胞漏出，刺激机体产生抗微粒体抗体。两者形成的免疫复合物在补体介导下启动甲状腺滤泡的炎症反应和细胞毒性作用，进一步引起甲状腺损伤和功能减退。检测抗微粒体抗体最灵敏的测试是抗甲状腺过氧化物酶抗体。

- (3)在临床上，通常用于自身免疫性甲状腺疾病的辅助诊断和判断亚临床型甲状腺功能减退是否需要治疗。
(4)甲状腺过氧化物酶抗体偏高，说明体内存在着自身免疫反应，一般提示患者为桥本甲状腺炎。增高是否严重主要取决于对甲状腺功能的影响，建议此类患者要定期监测甲状腺功能，防止患者发展为甲状腺功能减退。

【鳞状上皮细胞偏高】：

- (1)在生理情况下，机体正常的新陈代谢都会引起鳞状上皮细胞的脱离，这是一种正常的机体现象。如果长时间出现鳞状上皮细胞偏高的现象时，则有可能是尿路感染、泌尿系统结石等因素导致，应及时往泌尿外科进一步诊断治疗。

【宫颈糜烂】：

- (1)宫颈糜烂是慢性宫颈炎最常见的一种病理改变。由于宫颈表面的鳞状上皮长期浸于碱性炎症分泌物中而剥脱，被宫颈管内柱状上皮所代替，因柱状上皮薄，可显露皮下血管，宫颈表面呈红色，通称宫颈糜烂。
(2)宫颈糜烂根据糜烂面积大小，可将宫颈糜烂分为三度，轻度指糜烂面小于整个宫颈的 1/3；中度指糜烂面占整个宫颈面积的 1/3-2/3；重度指糜烂面超过整个宫颈的 2/3。
(3)宫颈糜烂根据类型分为单纯性糜烂，在炎症初期，糜烂面光滑；颗粒状糜烂，因腺体及间质增生，表面凹凸不平，呈颗粒状；乳头状糜烂，增生更显著，呈乳头状。
(4)以局部治疗为主，主要有药物局部治疗和物理治疗。
(5)请在妇科医生指导下规范治疗，并定期复查。

【T波改变】：

- (1)可见于心肌劳损，电解质紊乱及神经调节异常，如疲劳，精神紧张等，往心血管内科咨询，进一步查找病因及治疗。

【甲状腺右侧叶结节】：

- (1)甲状腺结节是一种常见的甲状腺疾病，很多甲状腺疾病可表现为结节，如可由甲状腺退行性变、炎症、自身免疫性及新生物等多种病变所致。甲状腺结节在各个年龄段的男女人群中均可见到，但中年女性中较多。
(2)甲状腺结节分良性和恶性两大类，良性的占绝大多数，恶性者不足 1%，判断甲状腺结节的良恶主要依靠病史、体格检查、放射性核素扫描、穿刺细胞学检查。
(3)建议往外科就诊，进一步检查，明确诊断，结合临床诊治并定期复查。

【肝内高回声结节】：

- (1)建议肝胆外科诊断治疗。

【肝血管瘤】：

- (1)肝血管瘤是肝脏常见的良性肿瘤，属先天性发育异常。
(2)肝血管瘤如 5CM 以下，静止不发展无任何自觉症状，一般不需要特殊治疗。如体积增大，可压迫周围器官（胆、胰、胃等），出现上腹饱胀感；若加速增大，为防止破裂大出血应手术切除。
(3)日常生活中应注意保持心情舒畅，切忌大怒大暴。多吃蔬菜水果，进食不宜过饱，宜食清淡富含营养的食物，保持大便通畅，防止便秘。
(4)不宜做剧烈运动，可做低强度运动，防止过度用力，以免增加腹腔压力。
(5)首次发现，应往肝胆外科复查，除外肝内其它占位性病变。定期进行肝脏彩超超检查，追踪比较，若无变化可继续观察，无需作特殊处理。若瘤体增大或有症状者，应及时诊治。

【牙齿充填】：

- (1)牙齿充填术是修复受损或龋坏的牙齿，让其恢复正常的咬合功能及外观形态的一种修复方法。
(2)充填时，需要先去除坏死的牙体组织，清洁受损部位，再选择合适的充填材料进行修复。
(3)充填材料主要有银汞合金、复合树脂、玻璃离子等，应根据牙齿缺损或龋坏的不同部位来选择不同的材料修复。
(4)牙齿充填术后应注意避免食用坚硬的或是黏性太强的食物，日常生活中注意口腔卫生，早晚刷牙，饭后漱口。

【牙结石】：

- (1)牙结石又称牙石，是沉积在牙齿或修复体表面上已经钙化或正在钙化的菌斑或软垢。其开始时是软的，会因逐渐的钙化而变硬。它是由75%的磷酸钙，15-25%的水、有机物、磷酸锰、矿酸钙及微量的钾、钠、铁所构成，并呈现出黄色、棕色或者黑色。
- (2)牙结石通常存在于唾液腺开口处的牙齿表面（例如：下颚前牙的舌侧表面，上颚后牙的颊侧表面）和牙齿的颈部，以及口腔粘膜运动不到的牙齿表面等处。
- (3)牙结石形成后，可伴随牙龈出血、牙龈萎缩、口臭等症状。
- (4)牙结石是牙周病的重要病因，它会不断刺激牙周组织，并且压迫牙龈，影响血液循环，造成牙周组织的细菌感染，形成牙周囊袋，此后更易使食物残渣、牙菌斑、牙结石等的堆积，最终牙周支持组织全部破坏，导致牙齿松动，以至于不得不拔除牙齿。
- (5)早晚刷牙、饭后漱口是防治牙结石形成的最重要措施。应采取正确的竖刷牙法和巴氏刷牙法，纠正横刷牙法。
- (6)多吃富有维生素的粗纤维食物，如肉、蛋、各种蔬菜和水果，充分咀嚼以利于牙面清洁。少吃甜食及黏性很强的食物，不吃零食。
- (7)建议每半年进行一次口腔健康检查，每年进行2-3次全口超声波洁牙术，使牙面、牙颈部经常处于洁净状态。

【牙龈色红，探之出血】：

- (1)牙龈的这种情况一般是由于牙结石导致的牙龈局部发炎。
- (2)必须坚持每天认真和合理刷牙（采用竖刷法），彻底清除牙菌斑。要经常检查口腔，保持口腔卫生，防止牙龈出血。
- (3)正确的刷牙方法是：顺着牙齿长轴方向，上牙向下刷，下牙往上刷，每个牙面都要刷到，这样刷牙不仅能刷牙刷干净而且对牙龈起到按摩作用，促进牙龈的血液循环。
- (4)建议每半年进行一次口腔健康检查，每年进行2-3次全口超声波洁牙术，使牙面、牙颈部经常处于洁净状态。
- (5)注意口腔清洁卫生，养成早晚刷牙，饭后漱口的良好习惯。
- (6)及时治疗牙龈炎，防止炎症侵犯深部牙周组织，形成牙周炎。
- (7)养成清晨排便习惯。进餐要规律，细嚼慢咽，多食蔬菜，如胡萝卜、菠菜、木耳。适量进食水果，如山楂、苹果。男性少抽烟少喝酒。

【阻生齿】：

- (1)牙齿在颌骨内由于位置不当，不能萌出到正常咬合位置，这样的牙齿称为阻生齿。最常见的阻生齿是下颌第三磨牙，其次是上颌第三磨牙和上颌尖牙等。
- (2)阻生齿和覆盖在其上的牙龈之间，很容易藏污纳垢，滋生细菌，引起口臭、牙齿龋坏等，当身体抵抗力下降时，常常会导致牙冠周围的牙龈发生炎症，严重时脸颊可致肿胀，张口困难，甚至会引起全身发烧，颌下淋巴结肿大。
- (3)阻生齿常常还会引起邻牙龋坏、松动、牙槽骨吸收等症状，所以能引起这些病变的阻生牙应该拔除。
- (4)由于阻生齿位置不正，被邻牙阻挡，有些还可能完全被骨组织包埋，因此阻生齿的拔除比拔除其他牙齿要困难，被牙龈覆盖的要切开牙龈，被骨包埋的要把骨去除，被邻牙挡住的要把牙冠劈开，分片拔除。
- (5)拔阻生齿费时较长，术中术后可能发生的并发症也较多，如：出血、断根、邻牙损伤等。
- (6)建议如果阻生齿位置不当，引起智齿冠周炎、邻牙的龋坏、松动等病变时，可往口腔科行拔除术。

汇总医生： 丁昊炜

主检日期： 2023-12-28

主检医生：

分科结果

身高、体重、血压

项目名称	检查结果	项目名称	检查结果
身高	164cm	体重	59kg
血压	109/69mmHg		

***小结：**

未见异常

操作员：陈红锦

检查日期：2023-12-26

检查医生：名燕凌

内科

项目名称	检查结果	项目名称	检查结果
心率	104 次/min	心律	心动过速
心脏杂音	无	心界	正常
肺部	正常	呼吸音	呼吸音清
啰音	未闻及	叩诊	叩诊呈清音
腹部触诊	腹部平软	发育	正常
肝胆	肋下未触及	脾脏	肋下未触及
双肾	无叩击痛	肠鸣音	正常
营养	良好	神经系统	正常
生理反射	生理反射存在	病理反射	病理反射未引出
颅神经	正常	运动功能	正常
深浅感觉	正常	其它	无异常发现
既往史	无		

***小结：**

(1) 心动过速

操作员：杨淑兰

检查日期：2023-12-26

检查医生：杨淑兰

外科（女）

项目名称	检查结果	项目名称	检查结果
皮肤	正常	甲状腺	结节
浅表淋巴结	无肿大	肛门	拒检
泌尿外生殖器	正常	四肢关节	未见异常
腹股沟	未见异常	足背动脉	正常
紫绀	无	色素沉着	无
脱毛	无	脱色	无
浮肿	无	皮下结节	无
头颅	正常	颈部	正常
乳腺	正常	脊柱	正常
直肠	未检	皮肤黄疸	无
四肢	活动正常	其他	无

*小结:

(1) 甲状腺结节

操作员：魏利平

检查日期:2023-12-26

检查医生：魏利平

眼科

项目名称	检查结果	项目名称	检查结果
视力(左)	镜 0.8	视力(右)	镜 0.6
辨色力	正常	眼睑	正常
结膜	正常	泪器	正常
角膜	正常	虹膜	正常
瞳孔	正常	晶状体	正常
玻璃体	正常	眼底	未见异常

*小结:

(1) 镜 0.6

操作员：田野青

检查日期:2023-12-26

检查医生：田野青

耳鼻喉科

项目名称	检查结果	项目名称	检查结果
听力(左)	正常	听力(右)	正常
外耳道	正常	鼓膜	正常
鼻窦	正常	鼻中隔	正常
鼻腔	正常	扁桃体	无肿大
嗅觉	正常	咽喉	正常

***小结:**

未见异常

操作员：王存宝 检查日期:2023-12-26 检查医生：王存宝

妇科内诊

项目名称	检查结果	项目名称	检查结果
外阴	正常	尿道口	正常
阴道	通畅	子宫	正常
附件	正常	宫颈	轻度糜烂
后穹窿	正常		

***小结:**

(1) 宫颈：宫颈轻度糜烂

操作员：许艳华 检查日期:2023-12-26 检查医生：许艳华

口腔科

项目名称	检查结果	项目名称	检查结果
唇颊	正常	齿	左下第三磨牙&右下第三磨牙&阻生齿&左下第二双尖牙颊侧倾斜&左上第二磨牙&右上第

			二磨牙&牙齿充填
牙龈	牙龈色红，探之出血	牙周	牙结石 I 度
舌腭	正常	腮腺	正常
颌下腺	正常	颞下颌关节	正常

***小结：**

- (1) 左下第三磨牙 右下第三磨牙 阻生齿 左上第二磨牙 右上第二磨牙 牙齿充填
- (2) 牙龈色红，探之出血
- (3) 牙周：牙结石

操作员：麻剑 检查日期:2023-12-26 检查医生：麻剑

检验报告

肿瘤标志物四项

项目名称	检查结果	单位	参考值	提示
糖类抗原 125 测定 (CA125)	5.4	U/ml	0--38	
糖类抗原 153 测定 (CA153)	9.3	U/ml	0--19	
甲胎蛋白 (AFP)	1.9	ng/ml	0--7	
癌胚抗原 (CEA)	0.93	ng/ml	0--5	

*小结:

未见异常

操作员：王小雪 检查日期:2023-12-26

检查医生:陈建国

尿液分析+尿沉渣

项目名称	检查结果	单位	参考值	提示
白细胞尿	8	个/ul	0--13	
上皮细胞(EC)	1	/HP	0--28	
管型(CAST)	0	个/ul	0--1	
霉菌(尿)	0	/HP	0--0	
结晶	0	/HP	0--10	
透明度(CLA)	清亮			
胆红素(BIL)	-		阴性	
隐血(ERY)	-		阴性	
小圆上皮细胞(SRC)	0	个/ul	0--0	
维生素 C	-		阴性	
异常红细胞	0	个/ul	0--3	
红细胞(正常)	0	个/ul	0--6	
鳞状上皮细胞	1	个/ul	0--0	↑

粘液丝	0	个/ul	0--0
颜色(Colour)	淡黄色		
尿葡萄糖(GLU)	-		阴性
酮体(KET)	-		阴性
比重(SG)	1.020		1.003--1.030
酸碱度(PH)	6.0		4.5--8.0
尿蛋白质(PRO)	-		阴性
尿胆原(URO)	-		阴性
亚硝酸盐(NIT)	-		阴性
红细胞(尿)(RBC)	0	个/ul	0--6
尿白细胞(LEU)	-		阴性

***小结:**

鳞状上皮细胞偏高(1 /HP)

操作员：乔叶 检查日期:2023-12-26 检查医生:陈建国

血常规（五分类）

项目名称	检查结果	单位	参考值	提示
白细胞(WBC)	6.57	10 ⁹ /L	3.5--9.5	
淋巴细胞绝对值(LY#)	2.68	10 ⁹ /L	1.1--3.2	
淋巴细胞百分比(LY%)	40.8	%	20--50	
中性粒细胞绝对值(GR#)	3.49	10 ⁹ /L	1.8--6.3	
中性粒细胞百分比(GR%)	53.2	%	40--75	
嗜碱性粒细胞绝对值(BA#)	0.03	10 ⁹ /L	0--0.06	
嗜碱性粒细胞百分比(BA%)	0.4	%	0--1.0	
嗜酸性粒细胞绝对值(EO#)	0.15	10 ⁹ /L	0.02--0.52	
嗜酸性粒细胞百分比(EO%)	2.3	%	0.4--8.0	
血小板(PLT)	251	10 ⁹ /L	125--350	

血小板分布宽度(PDW)	15.9	%	15--17
平均血小板体积(MPV)	9.9	fl	6.0--14.0
血小板压积(PCT)	0.249	%	0.11--0.28
红细胞(RBC)	4.59	10 ¹² /L	3.8--5.1
血红蛋白	134	g/L	115--150
红细胞压积(HCT)	39.9	%	35--45
红细胞平均体积(MCV)	87.0	fl	82--100
平均血红蛋白含量(MCH)	29.1	pg	27--34
平均血红蛋白浓度(MCHC)	335	g/L	316--354
单核细胞绝对值(MO#)	0.22	10 ⁹ /L	0.1--0.60
单核细胞百分比(MO%)	3.3	%	3--10
红细胞分布宽度标准差(RDW-SD)	41.9	fl	35--56
红细胞分布宽度变异系数(RDW-CV)	12.6	%	10.6--16.6
大血小板比率	25.7	%	11--45
大血小板数目	65	10 ⁹ /L	30--90
未成熟粒细胞数目	0.01	10 ⁹ /L	0--999
未成熟粒细胞百分比	0.2	%	0--100
有核红细胞数目	0.000	10 ⁹ /L	0--9999
有核红细胞百分比	0.00	/100WBC	0--9999

***小结:**

未见异常

操作员：黄璐瑶 检查日期：2023-12-26 检查医生：陈建国

肾功三项

项目名称	检查结果	单位	参考值	提示
肌酐(CREA)	63.00	umol/L	41--81	
尿酸(UA)	337.00	umol/L	140--340	

尿素测定 (Urea)	4.00	mmol/L	3.1--8.8	
-------------	------	--------	----------	--

***小结:**

未见异常

操作员：王小雪 检查日期:2023-12-26 检查医生:陈建国

空腹血糖

项目名称	检查结果	单位	参考值	提示
葡萄糖(GLU)	4.68	mmol/L	3.89--6.1	

***小结:**

未见异常

操作员：王小雪 检查日期:2023-12-26 检查医生:陈建国

甲状腺功能系列

项目名称	检查结果	单位	参考值	提示
甲状腺球蛋白(TG)	37.15	ng/ml	3.5--77	
促甲状腺素(TSH)	4.77	uIU/ml	0.55--4.78	
甲状腺过氧化物酶抗体	993.4	IU/ml	0--60	↑
游离三碘甲状腺原氨酸(FT3)	5.19	pmol/L	3.5--6.5	
游离甲状腺素(FT4)	12.67	pmol/L	11.5--22.70	

***小结:**

甲状腺过氧化物酶抗体偏高(993.4 IU/ml)

操作员：王小雪 检查日期:2023-12-26 检查医生:陈建国

血脂四项

项目名称	检查结果	单位	参考值	提示
动脉硬化指数	1.98		1.31--3.19	
总胆固醇(CHOL)	4.18	mmol/L	2.59--5.2	

甘油三脂(TG)	1.02	mmol/L	0.7--1.7	
低密度脂蛋白(LDL)	2.48	mmol/L	0--4.13	
高密度脂蛋白(HDL)	1.25	mmol/L	0.77--1.55	

***小结:**

未见异常

操作员：王小雪 检查日期:2023-12-26 检查医生:陈建国

肝功能三项

项目名称	检查结果	单位	参考值	提示
γ-谷氨酰转肽酶(GGT)	17.0	U/L	7--45	
丙氨酸氨基转移酶(ALT)	14.00	U/L	7--40	
门冬氨酸氨基转移酶(AST)	14.00	U/L	13--35	
谷草比谷丙	1.00		0.4--2.5	

***小结:**

未见异常

操作员：王小雪 检查日期:2023-12-26 检查医生:陈建国

人乳头瘤病毒检查 (HPV)

项目名称	检查结果	单位	参考值	提示
HPV 高危亚型 16	阴性(-)		阴性	
HPV 高危亚型 18	阴性(-)		阴性	
HPV 高危亚型 31	阴性(-)		阴性	
HPV 高危亚型 26	阴性(-)		阴性	
HPV 高危亚型 33	阴性(-)		阴性	
HPV 高危亚型 35	阴性(-)		阴性	
HPV 高危亚型 39	阴性(-)		阴性	
HPV 高危亚型 45	阴性(-)		阴性	
HPV 高危亚型 51	阴性(-)		阴性	

HPV 高危亚型 52	阴性(-)		阴性	
HPV 高危亚型 53	阴性(-)		阴性	
HPV 高危亚型 56	阴性(-)		阴性	
HPV 高危亚型 58	阴性(-)		阴性	
HPV 高危亚型 59	阴性(-)		阴性	
HPV 高危亚型 66	阴性(-)		阴性	
HPV 高危亚型 68	阴性(-)		阴性	
HPV 高危亚型 73	阴性(-)		阴性	
HPV 高危亚型 82	阴性(-)		阴性	
HPV 低危亚型 6	阴性(-)		阴性	
HPV 低危亚型 11	阴性(-)		阴性	
HPV 低危亚型 42	阴性(-)		阴性	
HPV 低危亚型 43	阴性(-)		阴性	
HPV 低危亚型 81	阴性(-)		阴性	

***小结:**

未见异常

操作员：祁佳佳 检查日期:2023-12-27 检查医生:康建忠

大同现代医学检验实验室

液基薄层细胞学图文报告

ID: 2023093957

病理号: 089462

姓名: 王镇琴

性别: 女

年龄: 61岁

送检科室:

电话号码: 18394085616

床号:

病历号:

体检号: 2309150770

送检医院: 大同瑞慈康复体检

送检日期: 2023-12-26

末次月经:

送检医生:

采样日期:

报告日期: 2023-12-26

标本满意度: 满意

细胞量: >45%

红细胞:

经期样本:

颈管细胞:

化生细胞:

鳞状细胞:

宫颈柱状细胞:

未见上皮内病变/恶性细胞:

正常范围内:

- 良性反应性改变:
- 炎症:
 - 轻度:
 - 中度:
 - 重度:
 - 放疗:
 - 妊娠:
 - 萎缩性:
 - 宫内避孕器:
 - 其他:

病原体: 滴虫感染: 念珠菌感染: 细菌感染:

提示 HPV 感染: 疱疹病毒感染:

鳞状上皮细胞分析:

- 非典型鳞状细胞:
- 倾向上皮内瘤变:
 - 倾向良性反应性改变:
 - 不能明确意义(ASC-US):
 - 不排除高度病变(ASC-H):
- 上皮内低度病变: 鳞癌:
- 上皮内高度病变:
- CIN2:
 - CIN3:

腺上皮细胞分析:

非典型腺细胞:

- 宫内膜:
- 来源不明:

非典型腺细胞(宫颈管):

- 倾向原位腺癌:
- 不能明确意义:
- 倾向良性反应性改变:

腺癌:

- 宫颈管:
- 宫内膜:
- 其它:

炎细胞:

- 轻度:
- 中度:
- 重度:

可疑腺癌:

诊断意见: 未见上皮内病变或恶性细胞 (NILM)。

建议:

报告医师: 张荣生

地址: 大同市魏都大道 79 号, 本报告医师签字后有效
咨询: 0352-2830587 4006-122-995

妇科细胞学是筛查项目, 出于技术原因, 可能会有假阴性结果, 本检测仅对来样负责, 如果对结果有疑义, 请在收到报告 7 天内与我们联系。

大同瑞慈康复医院 12导联心电图报告

王镇琴 女 61岁

体检号:448921

病床号:

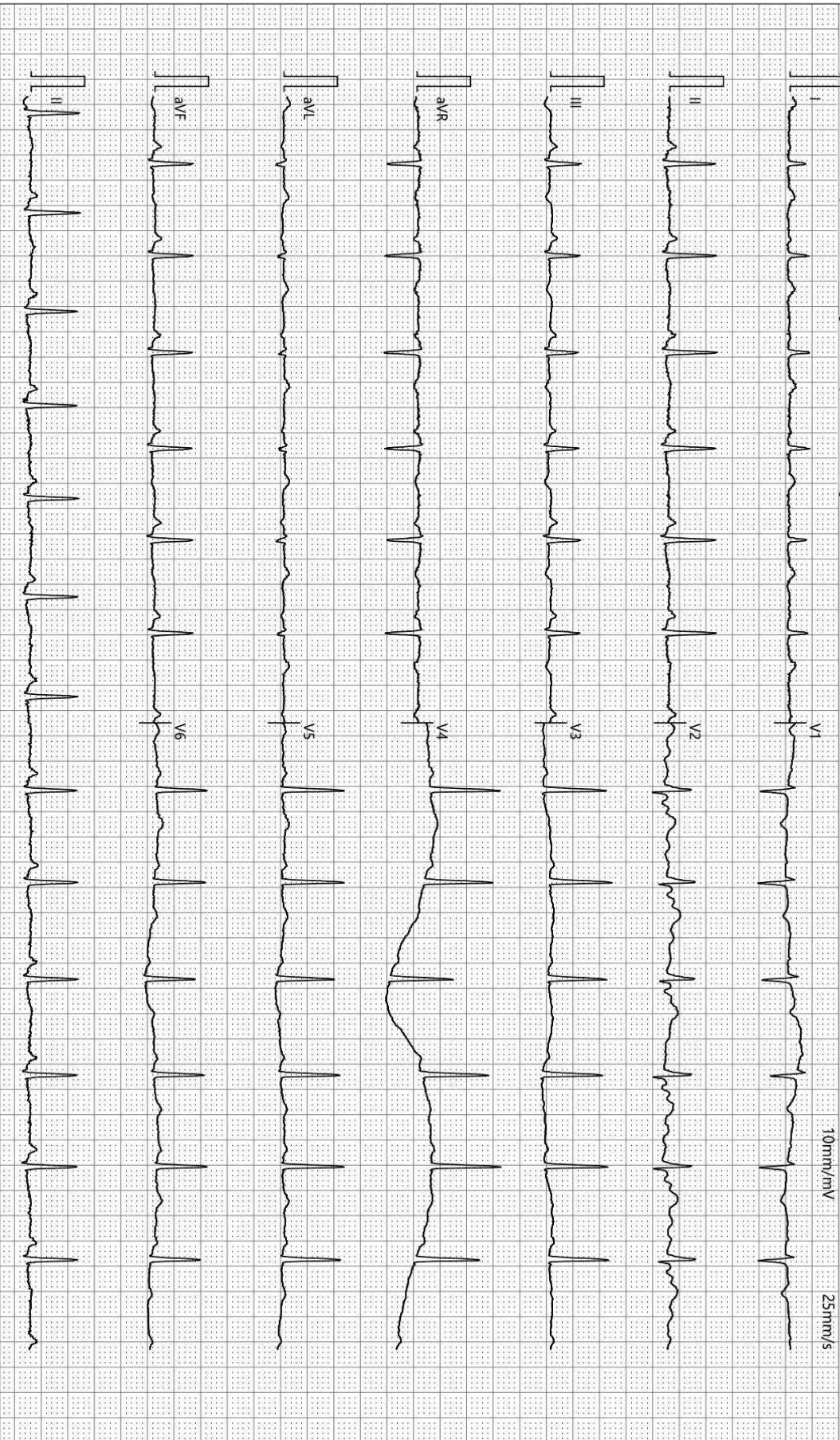
诊断结果:

- 1.窦性心律
- 2.T波改变(II,III,aVF,V3-V5)

诊断医生:

张廷
陶志峰

HR	: 78bpm	[60 ~ 100bpm]
P	: 92ms	[0 ~ 110ms]
PR	: 147ms	[120 ~ 200ms]
QRS	: 94ms	[60 ~ 100ms]
QT/QTc	: 376/430ms	[320 ~ 440/0 ~ 460ms]
P/QRS/T	: 79° / 63° / 3deg.	[0 ~ 75° / -30 ~ 90° / 0 ~ 75deg]
RV5/SV1	: 1.116/0.517mV	[0.0 ~ 2.5/0.0 ~ 2.0mV]



检查时间:2023-12-26 08:53:57

诊断时间:2023-12-26 09:05:40

SEMIP V1.90

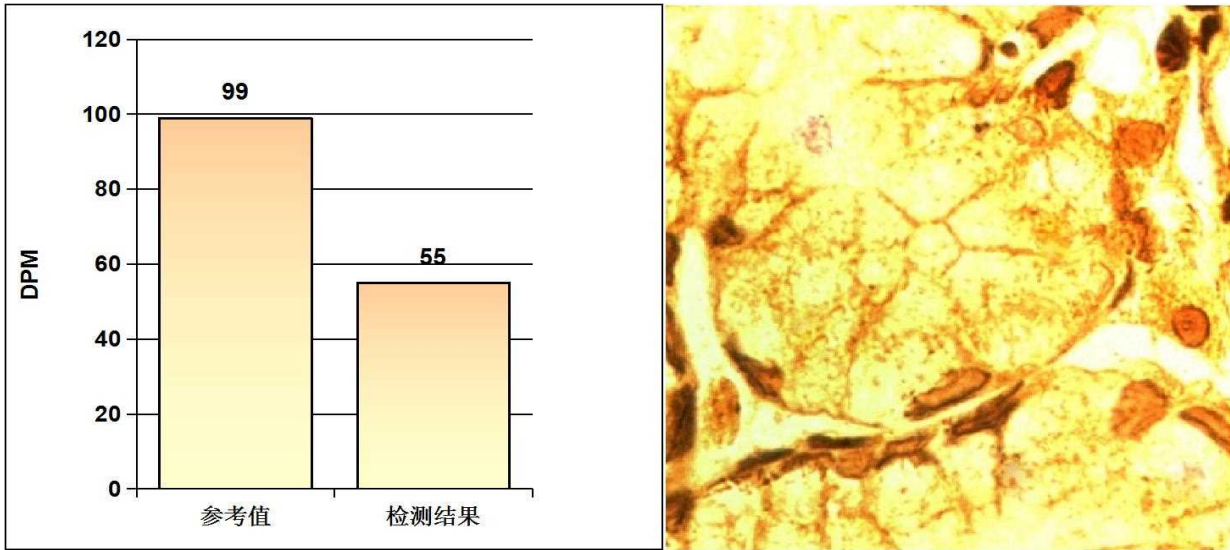
仅供临床参考

大同瑞慈康复医院

¹⁴C呼气试验检验报告

姓名	王镇琴	年龄	61	性别	女
住院号	0	日期	2023/12/26 9:22:15	电话	0
送检医生	曹居杰	样品编号	8777	编号	2309150770

¹⁴C呼气试验



阳性参考值 (Disintegrations Per Minute(DPM)):

DPM值:	dpm > 2499	阳性++++
	1499 < dpm ≤ 2499	阳性+++
	499 < dpm ≤ 1499	阳性++
	149 < dpm ≤ 499	阳性+
	dpm ≤ 99	阴性
	99 < dpm ≤ 149	不确定

检测结果: **dpm= 55** **阴性**

医生建议: 注意保持健康及规律饮食

温馨提示: 您本次检测的结果为阴性

检测医生: 曹居杰

双源 CT 诊断图文报告

流水号: 2309150770

影像号: CT20231226036

姓名: 王镇琴

年龄: 61 岁

性别: 女

检查设备: 西门子量子双源 CT

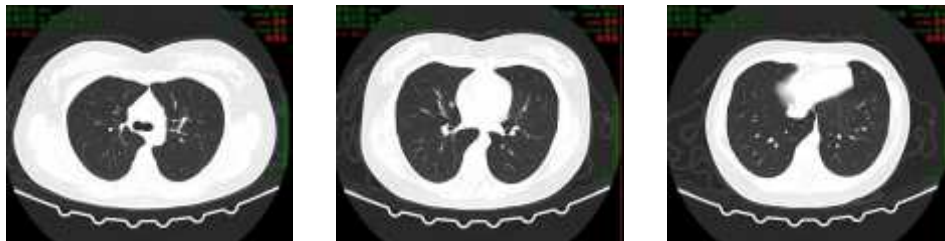体检号: 448921

申请医院: 本院

体检科室: 体检科

检查部位: CT 检查

经典图像:



影像所见:

胸廓对称, 骨性肋骨完整, 胸壁软组织结构良好, 两肺支气管血管纹理走行分布良好, 支气管束结构清晰, 双肺通气良好。肺门结构未见异常。纵隔无偏移, 段以上支气管通畅。心影及大血管形态结构正常, 纵隔内未见肿大淋巴结。胸膜未见异常。

影像诊断:

胸部未见明显异常

报告医师: 剧艳军

检查日期: 2023-12-27

审核医师: 剧艳军

报告日期: 2023-12-27

超声诊断图文报告

流水号: 2309150770

影像号: 1497099

姓名: 王镇琴

年龄: 61 岁

性别: 女

检查设备: Vivid E95

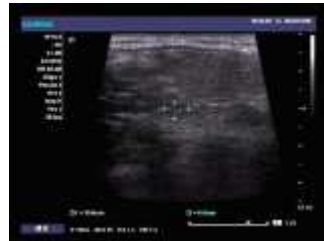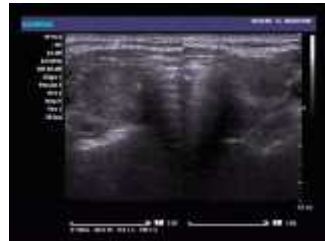体检号: 448921

申请医院: 本院

体检科室: 体检科

检查部位: 甲状腺彩超

经典图像:



影像所见:

甲状腺双侧叶形态正常, 包膜完整, 右侧叶中极探及大小约 0.6*0.4cm 低回声结节, 形态规则, 边界清, 余实质回声均匀, CDFI: 未见异常血流信号。

双侧颈部未见明显肿大淋巴结。

影像诊断:

甲状腺右侧叶结节 TI-RADS 3 级

报告医师: 李菊蓉

检查日期: 2023-12-26

审核医师: 李菊蓉

报告日期: 2023-12-26

超声诊断图文报告

流水号: 2309150770

影像号: 1497101

姓名: 王镇琴

年龄: 61 岁

性别: 女

检查设备: Vivid E95

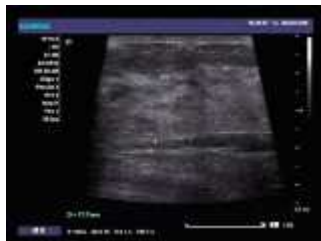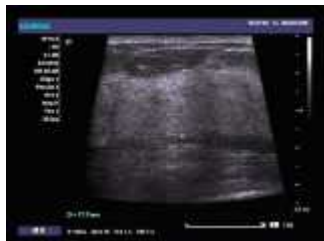体检号: 448921

申请医院: 本院

体检科室: 体检科

检查部位: 乳腺彩超

经典图像:



影像所见:

双侧乳腺腺体层次清晰, 右乳腺体厚 1.8cm, 左乳腺体厚 1.8cm, 乳导管未见扩张, 未见明显占位性病变, CDFI: 未见异常血流信号。

双侧腋下未见明显肿大淋巴结。

影像诊断:

双侧乳腺未见明显异常

报告医师: 李菊蓉

检查日期: 2023-12-26

审核医师: 李菊蓉

报告日期: 2023-12-26

超声诊断图文报告

流水号: 2309150770

影像号: 1497104

姓名: 王镇琴

年龄: 61 岁

性别: 女

检查设备: Vivid E95

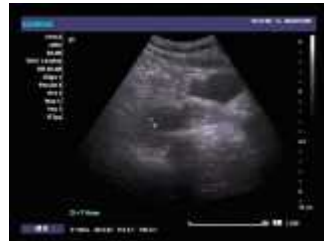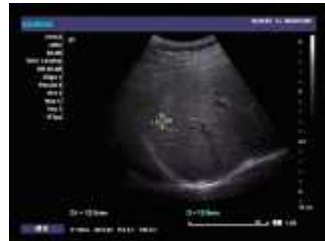体检号: 448921

申请医院: 本院

体检科室: 体检科

检查部位: 全腹彩超

经典图像:



影像所见:

肝脏大小形态正常,包膜光滑完整,肝右叶探及大小约 1.3*1.2cm 高回声结节,形态规则,边界清,余实质回声均匀,肝内管道系统走行清晰,门静脉及肝内胆管不扩张。

胆囊大小形态正常,壁不厚、光滑,囊内透声好,肝外胆管不扩张。

胰腺大小形态正常,实质回声均匀,主胰管不扩张。

脾脏大小形态正常,实质回声均匀,脾门静脉不宽。

双肾大小形态正常,皮髓质分界清晰,集合系统未见分离,双侧输尿管未见扩张。

膀胱充盈佳,未见明显异常。

后位子宫,大小约 4.6*4.3*3.2cm,肌壁回声均匀,内膜线清晰,厚 0.7cm,宫颈厚约 2.0cm,双侧附件区未见异常。

影像诊断:

肝内高回声结节 考虑肝血管瘤

报告医师: 李菊蓉

检查日期: 2023-12-26

审核医师: 李菊蓉

报告日期: 2023-12-26