



2309150738

大同瑞慈健康体检

报 告 册

体检编号	448892	工号	238
姓名	徐琪		
性别	女	年龄	60岁
单位	云冈区税务局		
部门	云冈区税务局		
联系电话	13703528542		
体检日期	2023-11-20		

尊敬的 徐琪女士 您好！

首先，瑞慈健康体检全体员工欢迎您的光临，并对您的信任表示衷心的感谢！

您于 2023-11-20 （体检编号：448892）完成健康检查，本机构的各科医生已根据您的体检项目及结果，汇总成此份健康体检报告，并经总检医生审核。据此提出对您健康状况的综合分析及建议。

瑞慈健康体检倡导“大健康、大康复”，提出“健康是第一财富（Rich）”的人文理念。希望您仔细阅读并妥善地保管此份健康体检报告，并认真关注报告中的提示与建议，若您对报告内容有任何疑问，可直接与瑞慈健康体检客服部联系，进一步咨询。

健康体检咨询电话：**0352-2824444**

客户服务咨询电话：**0352-2830597**

400-6112995

瑞慈健康体检报告由下列内容组成：

第一部分：主检报告

第二部分：分科分项结果

第三部分：检验报告

第四部分：附表

主检报告

检查综述

- 1、【身高、体重、血压】（1）体重指数 30.49：轻度肥胖 （2）血压 155/64：本次测量收缩期血压偏高
- 2、【外科（女）】（1）肛门：外痔
- 3、【肝功能三项】丙氨酸氨基转移酶(ALT)偏高(92.00 U/L) 门冬氨酸氨基转移酶(AST)偏高(37.00 U/L)
- 4、【尿液分析+尿沉渣】粘液丝偏高(6 /HP)
- 5、【颅脑 MRI】1、双侧额顶叶皮髓质交界处多发缺血灶 2、双侧上颌窦炎伴粘膜肥厚，左侧上颌窦粘膜下囊肿
- 6、【心电图】1.窦性心律 2.ST-T 改变结合临床，建议动态观察
- 7、【心脏彩超】1.主动脉瓣、肺动脉瓣、三尖瓣少量返流 2.左室舒张功能减低
- 8、【全腹彩超】1.轻度脂肪肝 2.胆囊结石 多发 3.子宫肌瘤 多发
- 9、【口腔科】（1）左上第二双尖牙 左上第一磨牙 左上第二磨牙 牙齿缺失 右上第一双尖牙 右上第二双尖牙 右上第一磨牙 右上第二磨牙 烤瓷冠修复 牙齿磨耗 （2）牙龈萎缩 牙龈色红，探之出血 （3）牙周：牙结石

医生建议

【本次测量收缩期血压偏高】：

- (1)所谓单纯收缩期高血压，顾名思义是指一个人的舒张压（即低压）不高，仅仅是收缩压（即高压）超过正常范围。
- (2)单纯收缩期高血压标准为收缩压在 140mmHg 以上，舒张压为 90mmHg 以下。如果收缩压在 140-149mmHg，又称单纯收缩期临界高血压。由于单纯收缩期高血压大部分发生在 60 岁以上的老年人，故又称老年单纯收缩期高血压。
- (3)当病人患动脉硬化、甲状腺功能亢进、主动脉关闭不全、体循环动静脉瘘、动脉导管未闭及原因不明的高动力循环状态时，也常伴有收缩期高血压，但这些不包括在单纯收缩期高血压范围内。
- (4)劳逸结合，保持良好身心状态。避免各种诱因：如情绪低落、紧张等。改进生活方式，适当低盐、低脂、低胆固醇饮食，戒烟酒。必要时心血管专科诊治，定期复诊。
- (5)平时应低盐（每天 5~10g）、低脂饮食（少吃动物脂肪与内脏）；忌烟限酒。遵照医嘱坚持服药，定期测量血压，宜控制在 140/90mmHg 以下，若合并有糖尿病和肾病，要把血压控制在 130/80mmHg 以下。
- (6)血压到正常水平时，说明此时选用的降压药和治疗方案基本合适，但并不意味着高血压已被“治愈”，应坚持治疗。若盲目自行停药或间断服药，常会使血压波动很大，而加重心、脑、肾和血管的损害。

【轻度肥胖】：

- (1)体重指数是判断体重超标或偏低的主要指标。体重是反映和衡量一个人健康状况的重要标志之一，过胖和过瘦都不利于健康，身高体重不协调也不会给人以美感。体重的变化，还会直接反映身体长期的热量平衡状态。
- (2)当需要比较及分析一个人的体重对于不同身高的人所带来的健康影响时，体重指数是一个中立而可靠的指标。其主要适用于需要体重测试、体型肥胖和全身检查的人群。
- (3)体重指数（BMI）是世界卫生组织推荐的国际统一使用的肥胖分型标准，也是目前国际上常用的衡量人体胖瘦程度以及是否健康的一个标准，其计算方式为： $BMI = \text{体重（千克）} / \text{身高（米} \times \text{米）}$ 。成人的标准值是 BMI18.5-23.9 之间。低于 18.5 为体重指数偏低；高于 23.9 则为体重指数偏高。

- (4)一般表现为体重超重或肥胖，超重及肥胖会出现一系列代谢性疾病，如高血压、高血糖、高血脂、高尿酸血症等，所以体重指数偏高者一定要注意控制体重。
- (5)合理控制饮食，食品多样化，食物纤维可适量增加，饮食规律，避免暴饮暴食，低盐、低脂饮食为主，减少高热量食物的摄入。
- (6)加强体育锻炼，每天最少保持30分钟的中等强度运动。鼓励每天至少快步走6000步比较健康。肥胖患者不适合较剧烈的运动，会加重膝关节的负担，可以选择游泳、划船等对膝关节负荷较小的运动。
- (7)定期检查血糖、血脂、肝功、肝脏B超等，积极治疗基础性疾病。
- (8)减少热量摄取及增加热量消耗。强调以健康行为、饮食、运动为主的综合治疗。

【外痔】：

- (1)人体直肠末端粘膜下和肛管皮肤下静脉丛发生扩张和屈曲所形成的柔软静脉团，称为痔。
- (2)医学所指痔疮包括内痔、外痔、混合痔，是肛门直肠底部及肛门粘膜的静脉丛发生曲张，从而形成的一个或多个柔软的静脉团的一种慢性疾病。通常当排便时持续用力，造成此处静脉内压力反复升高，静脉就会肿大。
- (3)妇女在妊娠期，由于盆腔静脉受压迫，妨碍血液循环常会发生痔疮，许多肥胖的人也会罹患痔疮。如果患有痔疮，肛门内肿大扭曲的静脉壁就会变得很薄，因此排便时极易破裂。
- (4)内痔是长在肛门管起始处的痔；如果膨胀的静脉位于更下方，几乎是在肛管口上，这种曲张的静脉就叫外痔。
- (5)外痔位于齿状线以下，是由痔外静脉丛曲张或肛缘皱襞皮肤发炎、肥大、结缔组织增生或血栓瘀滞而形成的肿块。外痔有时会脱出或突现于肛管口外。但这种情形只有在排便时才会发生，排便后它又会缩回原来的位置。
- (6)外痔表面覆盖以皮肤，可以看见，不易出血，以疼痛和有异物感为主要症状。临床常分为结缔组织外痔、静脉曲张性外痔、炎性外痔和血栓外痔。
- (7)无论内痔还是外痔，都可能发生血栓。在发生血栓时，痔中的血液凝结成块，从而引起疼痛。
- (8)平衡饮食，多食蔬菜、水果、蜂蜜等，改变不良大便习惯，定时大便。
- (9)不宜久坐，1~2小时后作全身运动、提肛运动。
- (10)症状较重者，可采用温盐水或1/5000高锰酸钾溶液坐浴，每晚30分钟。

【丙氨酸氨基转移酶(ALT)偏高】：

- (1)丙氨酸氨基转移酶主要存在于肝细胞内，还分布在心肌、骨骼肌、肾脏等部位。肝脏轻度损伤就可能引起肝细胞膜破坏，导致丙氨酸转氨酶释放入血，是肝细胞损害的敏感指标，其增高的程度与肝细胞被破坏的程度成正比。
- (2)丙氨酸氨基转移酶具有临床意义的升高一般要大于正常值的2-3倍。如果是生理性的升高多是由于剧烈运动、熬夜、饮酒、感冒、过量食用油腻食物后，致使丙氨酸氨基转移酶轻度升高。
- (3)丙氨酸氨基转移酶病理性升高多由于病毒性肝炎、肝硬化、酒精肝、药物性肝病、脂肪肝、胆囊炎等疾病造成，除了肝胆疾病外，心脏疾病、骨骼疾病等，也可使丙氨酸氨基转移酶升高。
- (4)发现了丙氨酸氨基转移酶升高，排除生理性的原因外，如果超过正常值的两倍，则需要明确升高的原因。首先完善彩超、各型肝炎病毒等检查，如果经复查仍偏高者，应前往消化内科咨询，结合临床治疗。
- (5)平时生活中应清淡饮食、戒烟限酒、避免劳累，多食新鲜果蔬，尤其是富含V-C的水果蔬菜。

【门冬氨酸氨基转移酶(AST)偏高】：

- (1)门冬氨酸氨基转移酶(AST)，通常存在于人体的心肌细胞和肝细胞线粒体中，心肌细胞中含量最高，它也是心肌酶谱的重要组成部分之一。
- (2)一般情况下，门冬氨酸氨基转移酶大于正常值上限2-3倍才具有意义，生理性的升高多见于劳累、熬夜、饮酒、剧烈运动等情况。
- (3)当心肌细胞或者肝细胞受损的时候，血液中的门冬氨酸氨基转移酶就会明显升高，最常见的原因是心肌梗塞。在心肌梗塞早期6-12小时之内就会明显升高，且通常增高的程度与梗塞病灶大小成正比。
- (4)在急慢性肝炎、肝外伤、酒精性肝损伤、脂肪肝的患者中，门冬氨酸氨基转移酶也会异常的升高；此外，心肌炎、肾炎、肺炎等疾患，门冬氨酸氨基转移酶也会轻度升高。
- (5)病理情况下的门冬氨酸氨基转移酶异常升高，多见于体内的重要细胞损伤，应该积极的去医院消化内科完善相关检查，结合临床诊治。
- (6)平时生活中，避免过度劳累、不熬夜、戒烟酒、适度的运动、进食高蛋白低脂饮食、多吃新鲜的果蔬。

【粘液丝偏高】：

- (1)尿常规中粘液丝是由尿路中细胞分泌出来的，在有尿路感染时分泌会明显增多，且伴有炎症细胞的出现。
- (2)粘液丝偏高，可分为生理性偏高和病理性偏高两种，生理性偏高一般是由于喝水较少导致的尿液浓缩，一般在喝水后就能达到稀释的效果。
- (3)病理性的粘液丝偏高是由于泌尿系炎症或者是前列腺炎导致的，需要注意观察，多喝水，同时有白细胞等炎症细胞增多时，应及时服用抗感染药物治疗。如果仅有粘液丝的增多而没有白细胞等炎症细胞增多时，尿路有炎症的可能性不大。
- (4)建议平时饮食注意清淡，多喝水，少吃油腻和辛辣的食物，要注意个人清洁卫生，勤洗阴部，注意休息。

【左侧上颌窦粘膜下囊肿】：

- (1)建议耳鼻喉科诊断治疗。

【双侧额顶叶皮髓质交界处多发缺血灶】：

- (1)脑缺血灶就是脑部毛细血管发生堵塞后形成血管中空，血液不再流过，局部脑细胞缺氧坏死后形成的病灶。
- (2)脑缺血灶是一种比较常见的脑内出血疾病，引起的原因比较多，常见于老年人，尤其是合并有高血压、糖尿病等危险因素的老年人更加常见。
- (3)如果患有高血压这种慢性疾病，有可能会出现这种疾病的表现，尤其是一些中老年朋友，长期的慢性疾病高血压，容易诱发脑缺血灶的发病，所以说患者要及时发现，及时治疗。
- (4)脑缺血灶的一般症状是出现头晕头痛等现象，如果是病情发展后就有可能导致偏瘫、语言不清、大小便失禁、失去记忆力、甚至是意识糊涂、失明等情况。部分患者在临床上可以没有任何的临床表现，只是在无意中检查头颅CT或者磁共振才发现。
- (5)脑内多发缺血灶在发病初期症状不是很明显，而且没什么危害。但是这种疾病却极其容易复发，让神经受损。而严重后果是会导致整个中枢神经功能损害，会发生瘫痪甚至危及生命。
- (6)如果这种缺血灶是孤立的、个别的或者是很小的，一般不是什么大病。但是如果是弥漫性的病变，病灶比较大，往往提示患者动脉硬化的程度很重。
- (7)饮食中需避免辛辣油炸、脂肪和胆固醇含量高的食物，多补充富含纤维素、维生素、蛋白质和钙质的食物，有助于脑部症状恢复。
- (8)6、多吃纤维素含量比较高的食物，可以起到降低血脂的作用，如番薯、香蕉、大豆类等。多吃大蒜，因为大蒜能稀释血液，能起到缓解供血不足的症状还能降血压。
- (9)多吃鱼和鸡蛋，因为鱼和鸡蛋富含蛋白质和钙质，能对大脑的细胞起到刺激作用，从而提高大脑记忆力。菠萝、土豆泥、葡萄糖等都能对记忆力起到改善的作用，起到提高记忆力的效果。
- (10)避免不合理饮食。提倡采用低盐、低脂、低热量及富含维生素饮食，每日食盐量不超过6g。多食蔬菜、水果和纤维素丰富食物，既含丰富的维生素、纤维素，又含钾、钙丰富而含钠低的食品。
- (11)保持健康的生活方式，戒烟、禁止酗酒。吸烟和酗酒可使血管痉挛，心跳加快，血压升高，血浆纤维蛋白含量增加，血液粘度增加，减少脑血流量及加速动脉硬化等。因此，向患者讲明吸烟的危害性，采用心理咨询、口服戒烟药等综合性干预措施，避免大量饮酒，控制体重。
- (12)对原发病及早治疗，严格按照医嘱服药，进行正规治疗，控制血压、血脂、血糖。避免长期服药导致血液高凝，不得滥用药物，需在医生指导下服药。保持健康的体重，保持心情愉悦。
- (13)对于心血管患者等高危人群需每年进行影像学 and 实验室检查，有一定的早期筛查作用。

【双侧上颌窦炎伴粘膜肥厚】：

- (1)建议耳鼻喉科诊断治疗。

【ST-T改变】：

- (1)ST-T改变主要是反映心肌缺血现象，具有ST段抬高和下移两种表现，多见于慢性冠状动脉供血不足、心绞痛、心肌炎、心肌劳损等，但有时也见于神经植物功能紊乱、精神紧张、电解质紊乱、内分泌疾病等。
- (2)临床上把心肌缺血疾病的ST-T改变称为特异性ST-T改变，把超出正常范围而又不具备特异性ST-T改变归结为非特异性ST-T改变。建议定期复查、动态观察，并心内科结合临床考虑，必要时心脏彩超、冠脉CTA检查。

【肺动脉瓣、三尖瓣少量返流】：

(1)由于三尖瓣瓣膜轻微的改变而产生三尖瓣相对关闭不全。在很多人中，没有临床症状，只有在做心脏彩超时发现。一般不需要治疗，建议定期复查，必要时心内科结合临床考虑。

【左室舒张功能减低】：

(1)左心室舒张功能是指心肌弹性减低，心脏泵血功能减退。其引起原因，一是随着年龄的增长，心肌组织进行性变。其二是由于冠心病、高血压等慢性心肌病变。一般来说没有原发病变及年龄偏大的人员又无症状，不需要特殊处理，建议心内科结合临床考虑。

【子宫肌瘤】：

(1)子宫肌瘤又称子宫平滑肌瘤，是女性生殖器最常见的一种良性肿瘤，多见于30—50岁妇女，以40—50岁最为多见。

(2)子宫肌瘤根据肌瘤与子宫壁的关系分3类：肌壁间肌瘤、浆膜下肌瘤和粘膜下肌瘤。

(3)子宫肌瘤多无症状，少数表现为阴道出血，腹部触及肿物以及压迫症状等。如发生蒂扭转或其他情况时可引起疼痛。以多发性子宫肌瘤为常见。

(4)治疗必须根据患者年龄、生育要求、症状、肌瘤大小等情况全面考虑，肌瘤小且无症状，尤其近绝经年龄者，雌激素水平低落，肌瘤可自然萎缩或消失，通常不需治疗，每3—6个月随访一次；若肌瘤较大或症状明显继发贫血者，常需手术切除。

【轻度脂肪肝】：

(1)脂肪肝是指肝脏被脂肪浸润，为一种多病因引起的获得性疾病。

(2)脂肪肝是以肝细胞脂肪变性和脂肪蓄积为病理特征，最常见易患因素有超重或肥胖、进食油腻食物、高脂血症（尤其甘油三酯升高）、营养失调（营养过量或不足）、饮酒、高脂血症、少运动、糖耐量异常、减肥造成体重急剧下降、营养不良、中毒和药物等。

(3)当肝内脂类（主要为甘油三酯）含量超过肝重的5%时为脂肪肝。脂肪肝是一个常见的临床现象，不是一个独立性的疾病。

(4)值得注意的是，过多的脂肪在肝组织、肝细胞内浸润，引起肝细胞肿大，严重可致肝硬化。脂肪肝是可逆性的，合理饮食、运动及治疗后可恢复。

(5)合理控制饮食，控制总摄入量，低盐、低脂和低糖类饮食，少吃动物内脏，多吃蔬菜水果；

(6)控制危险因素，如控制体重、改善胰岛素抵抗、调整血脂紊乱，戒酒、戒烟，坚持长期有氧运动，加强体育锻炼；

(7)定期复查腹部彩超、血脂、肝功能。

【胆囊结石】：

(1)胆囊结石主要为胆固醇性结石或以胆固醇为主的混合性结石，胆囊结石主要见于成年人，女性常见，尤以经产妇和服用避孕药者常见。

(2)胆囊结石一般认为与胆汁淤积、胆道细菌和寄生虫感染、胆固醇代谢失调以及胆囊的运动功能失调有关。

(3)临床表现取决于胆石的动态、所在部位和并发症，大多数与慢性胆囊炎同时存在。主要多发于成年女性，由以中年肥胖妇女为多见。平时大多无症状，部分表现为消化不良、中上腹或右上腹饱胀感，有时胃灼热、嗝气，在饱餐或高脂饮食后更为明显。

(4)胆囊结石患者应少吃肥肉和胆固醇含量高的食物，如蛋黄、鱼卵、蟹黄、动物内脏等食品，不吃油炸食品。

(5)如有右上腹隐痛不适，应素食，右侧卧位，服用654-2、阿托品等解痉药物，消炎利胆片、金胆片、胆通等可任选一种口服。

(6)如发生上腹剧痛，应到医院治疗，不要自己随便应用止痛药。出现黄疸时，应立即就医检查，查明黄疸原因，作相应处理，切勿拖延。

(7)除药物治疗外，有的需震波治疗、有的可作腹腔镜手术、有的则需剖腹手术，应按医生的指导选择合适的治疗方法。定期彩超复查。

【牙齿缺失】：

(1)牙齿缺失常见于龋齿、牙周炎等原因导致的拔除或意外事故所致缺失。中老年患者居多，影响牙齿健康美观。

(2) 牙齿缺失可以导致牙列的完整性遭到破坏，若较长时间不修复，邻近的牙齿由于失去了依靠和约束，会变得倾斜，易造成咬颌功能的紊乱。长时间的缺失还会导致牙槽骨的萎缩、咀嚼功能减退、食物嵌塞等不良后果

(3) 如果牙齿缺失，应该尽早去口腔医院诊治，最常见的修复方法有三种，即活动义齿、固定义齿、种植义齿。

(4) 义齿修复完毕，应定期复查与医疗护理，勤漱口、勤刷牙、避免食用过硬的食物，如果种植牙选择钛种植体，还应注意对钛种植体的保护。

【烤瓷冠修复】：

(1) 烤瓷冠一般称为烤瓷牙，这种修复体具有金属的高强度、瓷的美观性和牙齿的逼真性，以及耐磨等优点，对缺失的前牙和后牙的修复，都能达到修复缺失牙理想的功能、形态的目的。

(2) 烤瓷冠从结构上分内冠和釉面瓷层，从质地上分为金属内冠和全瓷内冠两种，金属内冠主要以镍铬合金、钴铬合金、钛合金等为代表；全瓷内冠，其主要成分以二氧化锆为主。

(3) 牙齿缺损、牙齿排列不齐、牙齿异常变色、种植牙等都可应用烤瓷冠进行修复。

(4) 烤瓷冠的制造通俗的说就是给牙齿戴一个套子，在制作之前就需要先将牙齿磨小一圈，然后再套上这个套子，或者说戴上牙冠，以恢复牙齿原来的大小和形态。

(5) 烤瓷冠的优点是改善了牙齿的形态和色泽，恢复了正常的咀嚼功能。缺点是在牙体预备时磨除了部分牙体组织，初戴烤瓷冠时，可能会出现冷热敏感，但随着时间推移会逐渐缓解。

(6) 注意日常饮食，缓慢进食，避免吃一些过凉过热的食物，少食辛辣刺激性的食物，注意多吃一些清淡的饮食。烤瓷冠毕竟不是真牙，受到过大压力时会碎瓷，所以不要咬太硬的食物。

(7) 烤瓷冠与牙齿的接合部位容易聚集菌斑，易形成牙石，此外菌斑长时间的聚集也可导致龋病，所以必须注意保持口腔清洁，牙缝间使用牙线清洁，每天坚持早晚刷牙，勤漱口，定期洁牙。

(8) 烤瓷冠修复后如有不适，应及时就医，定期往医院口腔科复查。

【牙结石】：

(1) 牙结石又称牙石，是沉积在牙齿或修复体表面上已经钙化或正在钙化的菌斑或软垢。其开始时是软的，会因逐渐的钙化而变硬。它是由 75% 的磷酸钙，15-25% 的水、有机物、磷酸锰、矿酸钙及微量的钾、钠、铁所构成，并呈现出黄色、棕色或者黑色。

(2) 牙结石通常存在于唾液腺开口处的牙齿表面（例如：下颚前牙的舌侧表面，上颚后牙的颊侧表面）和牙齿的颈部，以及口腔粘膜运动不到的牙齿表面等处。

(3) 牙结石形成后，可伴随牙龈出血、牙龈萎缩、口臭等症状。

(4) 牙结石是牙周病的重要病因，它会不断刺激牙周组织，并且压迫牙龈，影响血液循环，造成牙周组织的细菌感染，形成牙周囊袋，此后更易使食物残渣、牙菌斑、牙结石等的堆积，最终牙周支持组织全部破坏，导致牙齿松动，以至于不得不拔除牙齿。

(5) 早晚刷牙、饭后漱口是防治牙结石形成的最重要措施。应采取正确的竖刷牙法和巴氏刷牙法，纠正横刷牙法。

(6) 多吃富有维生素的粗纤维食物，如肉、蛋、各种蔬菜和水果，充分咀嚼以利于牙面清洁。少吃甜食及黏性很强的食物，不吃零食。

(7) 建议每半年进行一次口腔健康检查，每年进行 2-3 次全口超声波洁牙术，使牙面、牙颈部经常处于洁净状态。

【牙龈色红，探之出血】：

(1) 牙龈的这种情况一般是由于牙结石导致的牙龈局部发炎。

(2) 必须坚持每天认真和合理刷牙（采用竖刷法），彻底清除牙菌斑。要经常检查口腔，保持口腔卫生，防止牙龈出血。

(3) 正确的刷牙方法是：顺着牙齿长轴方向，上牙向下刷，下牙往上刷，每个牙面都要刷到，这样刷牙不仅能把牙刷干净而且对牙龈起到按摩作用，促进牙龈的血液循环。

(4) 建议每半年进行一次口腔健康检查，每年进行 2-3 次全口超声波洁牙术，使牙面、牙颈部经常处于洁净状态。

(5) 注意口腔清洁卫生，养成早晚刷牙，饭后漱口的良好习惯。

(6) 及时治疗牙龈炎，防止炎症侵犯深部牙周组织，形成牙周炎。

(7) 养成清晨排便习惯。进餐要规律，细嚼慢咽，多食蔬菜，如胡萝卜、菠菜、木耳。适量进食水果，如山楂、苹果。男性少抽烟少喝酒。

【牙齿磨耗】：

- (1) 牙齿磨耗主要是由于机械摩擦作用导致的牙体硬组织渐进性丧失的疾病。
- (2) 在正常咀嚼过程中，随着年龄的增长，牙齿咬合面和邻面由于咀嚼作用而发生均衡的生理性的硬组织丧失称为生理性磨耗。
- (3) 临床上，常因饮食习惯、磨牙症等原因造成个别牙或一组牙，甚至全口牙的磨损不均或过度磨损，即为病理性磨耗。
- (4) 此外，胃肠功能紊乱、神经官能症或内分泌紊乱等原因可导致咀嚼功能失调而造成牙齿磨耗过度。唾液分泌减少或唾液内蛋白含量减少，降低了牙齿的润滑作用也能使牙齿磨损增加。
- (5) 去除病因，纠正不良习惯，少吃粗糙、坚硬的食物，及时修复缺失牙。
- (6) 积极治疗全身性疾病。
- (7) 对症治疗，脱敏、调整咬合，引起牙髓、牙周疾病的因进行相应的牙髓或牙周治疗。牙齿咬合面有凹陷的可行充填术治疗。

【牙龈萎缩】：

- (1) 牙龈生理性萎缩主要是龈缘部分存在异物又长期得不到清理，细菌滋生刺激长期存在所致；另外随着年龄的增长也会或多或少发生萎缩，致使牙龈暴露，这种生理性萎缩，是无需要治疗的。
- (2) 炎症性的牙龈萎缩，主要表现为牙龈红肿胀痛，刷牙常见出血，对冷热温度变化及酸性食物等异常敏感，妨碍进食，尤其应该注意防治。
- (3) 掌握正确竖刷法的刷牙方法，注意口腔清洁卫生，养成早晚刷牙，饭后漱口的良好习惯。
- (4) 定期到医院检查治疗，每年进行 2-3 次全口超声波洁牙术。
- (5) 补充维生素 C 等微量元素，多食水果蔬菜，戒烟限酒，避免熬夜的不良生活习惯。

汇总医生： 樊兴国

主检日期： 2023-11-21

主检医生：

分科结果

身高、体重、血压

项目名称	检查结果	项目名称	检查结果
身高	164cm	体重	82kg
血压	155/64mmHg		

***小结：**

(1) 体重指数 30.49：轻度肥胖

(2) 血压 155/64：本次测量收缩期血压偏高

操作员：杨彦霞

检查日期：2023-11-20

检查医生：张彬艳

内科

项目名称	检查结果	项目名称	检查结果
心率	66 次/min	心律	齐
心脏杂音	无	心界	正常
肺部	正常	呼吸音	呼吸音清
啰音	未闻及	叩诊	叩诊呈清音
腹部触诊	腹部平软	发育	正常
肝胆	肋下未触及	脾脏	肋下未触及
双肾	无叩击痛	肠鸣音	正常
营养	良好	神经系统	正常
生理反射	生理反射存在	病理反射	病理反射未引出
颅神经	正常	运动功能	正常
深浅感觉	正常	其它	无异常发现
既往史	无		

***小结：**

未见异常

操作员：名燕凌

检查日期：2023-11-20

检查医生：名燕凌

外科（女）

项目名称	检查结果	项目名称	检查结果
皮肤	正常	甲状腺	无肿大
浅表淋巴结	无肿大	肛门	外痔
泌尿外生殖器	正常	四肢关节	未见异常
腹股沟	未见异常	足背动脉	正常
紫绀	无	色素沉着	无
脱毛	无	脱色	无
浮肿	无	皮下结节	无
头颅	正常	颈部	正常
乳腺	正常	脊柱	正常
直肠	未检	皮肤黄疸	无
四肢	活动正常	其他	无

***小结：**

(1) 肛门：外痔

操作员：魏利平 检查日期：2023-11-20 检查医生：魏利平

眼科

项目名称	检查结果	项目名称	检查结果
视力(左)	镜 1.0	视力(右)	镜 1.0
辨色力	正常	眼睑	正常
结膜	正常	泪器	正常
角膜	正常	虹膜	正常
瞳孔	正常	晶状体	正常
玻璃体	正常	眼底	未见异常

***小结：**

未见异常

操作员： 检查日期:2023-11-20 检查医生：田野青

耳鼻喉科

项目名称	检查结果	项目名称	检查结果
听力(左)	正常	听力(右)	正常
外耳道	正常	鼓膜	正常
鼻窦	正常	鼻中隔	正常
鼻腔	正常	扁桃体	无肿大
嗅觉	正常	咽喉	正常

***小结:**

未见异常

操作员：王存宝 检查日期:2023-11-20 检查医生：王存宝

妇科内诊

项目名称	检查结果	项目名称	检查结果
外阴	正常	尿道口	正常
阴道	通畅	子宫	正常
附件	正常	宫颈	光滑
后穹窿	正常		

***小结:**

未见异常

操作员：许艳华 检查日期:2023-11-20 检查医生：许艳华

口腔科

项目名称	检查结果	项目名称	检查结果
唇颊	正常	齿	左上第二双尖牙&左上第一磨牙&左上第二磨牙&牙齿缺失&右上第

			一双尖牙&右上第二双尖牙&右上第一磨牙&右上第二磨牙&烤瓷冠修复&牙齿磨耗
牙龈	牙龈萎缩&牙龈色红，探之出血	牙周	牙结石 I 度
舌腭	正常	腮腺	正常
颌下腺	正常	颞下颌关节	正常

***小结：**

(1) 左上第二双尖牙 左上第一磨牙 左上第二磨牙 牙齿缺失 右上第一双尖牙 右上第二双尖牙 右上第一磨牙 右上第二磨牙 烤瓷冠修复 牙齿磨耗

(2) 牙龈萎缩 牙龈色红，探之出血

(3) 牙周：牙结石

操作员：麻剑 检查日期：2023-11-20 检查医生：麻剑

检验报告

血流变

项目名称	检查结果	单位	参考值	提示
全血粘度高切 200/s	3.73	mpas	3.36--4.32	
全血粘度中切 100/s	4.01	mpas	3.43--4.59	
全血粘度中切 50/s	4.43	mpas	3.85--5.45	
全血还原粘度高切	5.45	mpas	3.69--8.74	
全血还原粘度低切	39.65	mpas	26.87--47.57	
血浆粘度	1.49	mpas	1.26--1.70	
血沉(ESR)	7.80	mm/h	0--20	
红细胞压积	0.41	L/L	0.35--0.45	
红细胞聚集指数	4.76		3.19--5.33	
红细胞变形指数	0.75		0.53--1.11	
红细胞刚性指数	3.66		2.17--6.94	
血沉方程 K 值	25.86	mm/h	0--80.48	
全血粘度 1/s	17.75	mpas	13.79--17.91	
全血高切相对指数	2.50		1.9--3.4	
全血低切相对指数	11.91		8.1--14.2	

***小结:**

未见异常

操作员：梁可欣 检查日期:2023-11-20 检查医生:陈建国

尿液分析+尿沉渣

项目名称	检查结果	单位	参考值	提示
白细胞尿	5	个/ul	0--13	
上皮细胞(EC)	0	/HP	0--28	
管型(CAST)	0	个/ul	0--1	

霉菌(尿)	0	/HP	0--0	
结晶	0	/HP	0--10	
透明度(CLA)	清亮			
胆红素(BIL)	-		阴性	
隐血(ERY)	-		阴性	
小圆上皮细胞(SRC)	0	个/ul	0--0	
维生素 C	-		阴性	
异常红细胞	0	个/ul	0--3	
红细胞(正常)	0	个/ul	0--6	
鳞状上皮细胞	0	个/ul	0--0	
粘液丝	6	个/ul	0--0	↑
颜色(Colour)	淡黄色			
尿葡萄糖(GLU)	-		阴性	
酮体(KET)	-		阴性	
比重(SG)	1.020		1.003--1.030	
酸碱度(PH)	6.0		4.5--8.0	
尿蛋白质(PRO)	-		阴性	
尿胆原(URO)	-		阴性	
亚硝酸盐(NIT)	-		阴性	
红细胞(尿)(RBC)	0	个/ul	0--6	
尿白细胞(LEU)	-		阴性	

***小结:**

粘液丝偏高(6 /HP)

操作员：祁佳佳 检查日期:2023-11-21 检查医生:陈建国

血常规（五分类）

项目名称	检查结果	单位	参考值	提示
白细胞(WBC)	5.42	10 ⁹ /L	3.5--9.5	

淋巴细胞绝对值(LY#)	2.10	10 ⁹ /L	1.1--3.2
淋巴细胞百分比(LY%)	38.7	%	20--50
中性粒细胞绝对值(GR#)	2.91	10 ⁹ /L	1.8--6.3
中性粒细胞百分比(GR%)	53.6	%	40--75
嗜碱性粒细胞绝对值(BA#)	0.01	10 ⁹ /L	0--0.06
嗜碱性粒细胞百分比(BA%)	0.2	%	0--1.0
嗜酸性粒细胞绝对值(EO#)	0.03	10 ⁹ /L	0.02--0.52
嗜酸性粒细胞百分比(EO%)	0.6	%	0.4--8.0
血小板(PLT)	157	10 ⁹ /L	125--350
血小板分布宽度(PDW)	16.2	%	15--17
平均血小板体积(MPV)	10.1	fl	6.0--14.0
血小板压积(PCT)	0.159	%	0.11--0.28
红细胞(RBC)	4.71	10 ¹² /L	3.8--5.1
血红蛋白	136	g/L	115--150
红细胞压积(HCT)	41.6	%	35--45
红细胞平均体积(MCV)	88.4	fl	82--100
平均血红蛋白含量(MCH)	28.9	pg	27--34
平均血红蛋白浓度(MCHC)	327	g/L	316--354
单核细胞绝对值(MO#)	0.37	10 ⁹ /L	0.1--0.60
单核细胞百分比(MO%)	6.9	%	3--10
红细胞分布宽度标准差(RDW-SD)	44.3	fl	35--56
红细胞分布宽度变异系数(RDW-CV)	13.2	%	10.6--16.6
大血小板比率	25.5	%	11--45
大血小板数目	40	10 ⁹ /L	30--90
未成熟粒细胞数目	0.01	10 ⁹ /L	0--999
未成熟粒细胞百分比	0.2	%	0--100

有核红细胞数目	0.000	10 ⁹ /L	0--9999	
有核红细胞百分比	0.00	/100WBC	0--9999	

***小结:**

未见异常

操作员：余雅倩 检查日期:2023-11-20 检查医生:陈建国

肾功三项

项目名称	检查结果	单位	参考值	提示
肌酐(CREA)	50.00	umol/L	41--81	
尿酸(UA)	301.00	umol/L	140--340	
尿素测定 (Urea)	6.40	mmol/L	3.1--8.8	

***小结:**

未见异常

操作员：王小雪 检查日期:2023-11-20 检查医生:陈建国

空腹血糖

项目名称	检查结果	单位	参考值	提示
葡萄糖(GLU)	5.29	mmol/L	3.89--6.1	

***小结:**

未见异常

操作员：王小雪 检查日期:2023-11-20 检查医生:陈建国

血脂四项

项目名称	检查结果	单位	参考值	提示
动脉硬化指数	2.47		1.31--3.19	
总胆固醇(CHOL)	4.46	mmol/L	2.59--5.2	
甘油三脂(TG)	0.97	mmol/L	0.7--1.7	
低密度脂蛋白(LDL)	2.96	mmol/L	0--4.13	

高密度脂蛋白(HDL)	1.20	mmol/L	0.77--1.55	
-------------	------	--------	------------	--

***小结:**

未见异常

操作员：王小雪 检查日期:2023-11-20 检查医生:陈建国

肝功能三项

项目名称	检查结果	单位	参考值	提示
γ-谷氨酰转肽酶(GGT)	27.0	U/L	7--45	
丙氨酸氨基转移酶(ALT)	92.00	U/L	7--40	↑
门冬氨酸氨基转移酶(AST)	37.00	U/L	13--35	↑
谷草比谷丙	0.40		0.4--2.5	

***小结:**

丙氨酸氨基转移酶(ALT)偏高(92.00 U/L) 门冬氨酸氨基转移酶(AST)偏高(37.00 U/L)

操作员：王小雪 检查日期:2023-11-20 检查医生:陈建国

大同现代医学检验实验室

液基薄层细胞学图文报告

ID: 2023091915

病理号: 087953

姓名: 徐琪

性别: 女

年龄: 60岁

送检科室: 体检科

电话号码: 13703528542

床号:

病历号:

体检号: 2309150738

送检医院: 大同瑞慈康复体检 送检日期: 2023-11-20

末次月经:

送检医生:

采样日期:

报告日期: 2023-11-20

标本满意度: 满意

细胞量: >40%

红细胞:

经期样本:

颈管细胞:

化生细胞:

鳞状细胞:

宫颈柱状细胞:

未见上皮内病变/恶性细胞:

正常范围内:

良性反应性改变:

- 炎性:
 - 轻度:
 - 中度:
 - 重度:
- 放疗:
- 妊娠:
- 萎缩性:
- 宫内避孕器:
- 其他:

病原体: 滴虫感染: 念珠菌感染: 细菌感染:

提示 HPV 感染: 疱疹病毒感染:

鳞状上皮细胞分析:

非典型鳞状细胞:

- 倾向上皮内瘤变:
- 倾向良性反应性改变:
- 不能明确意义(ASC-US):
- 不排除高度病变(ASC-H):

上皮内低度病变: 鳞癌:

上皮内高度病变:

- CIN2:
- CIN3:

腺上皮细胞分析:

非典型腺细胞:

- 宫内膜:
- 来源不明:

非典型腺细胞(宫颈管):

- 倾向原位腺癌:
- 不能明确意义:
- 倾向良性反应性改变:

腺癌:

- 宫颈管:
- 宫内膜:
- 其它:

炎细胞:

- 轻度:
- 中度:
- 重度:

可疑腺癌:

诊断意见: 未见上皮内病变或恶性细胞 (NILM)。

建议:

报告医师: 张荣生

地址: 大同市魏都大道 79 号, 本报告医师签字后有效
咨询: 0352-2830587 4006-122-995

妇科细胞学是筛查项目, 出于技术原因, 可能会有假阴性结果, 本检测仅对来样负责, 如果对结果有疑义, 请在收到报告 7 天内与我们联系。

大同瑞慈康复医院 12导联心电图报告

徐琪 女 60岁 体检号:448892

病床号:

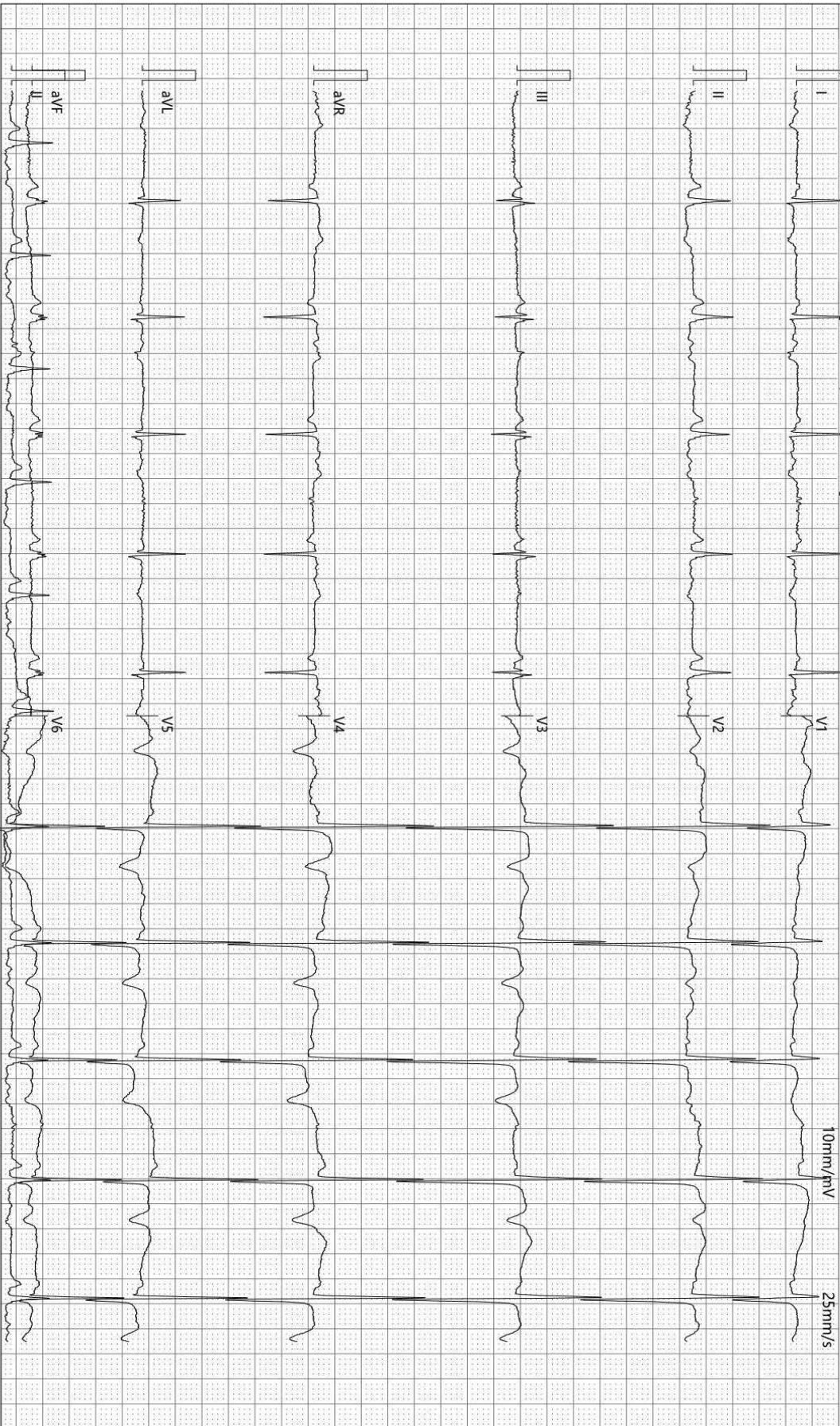
诊断结果:

- 1. 窦性心律
- 2. ST-T改变结合临床, 建议动态观察

诊断医生:

张之生

HR : 65bpm [60 ~ 100bpm]
P : 101ms [0 ~ 110ms]
PR : 142ms [120 ~ 200ms]
QRS : 100ms [60 ~ 100ms]
QT/QTc : 420/437ms [320 ~ 440/0 ~ 460ms]
P/QRS/T : 70/36/186 ↑ deg. [0 ~ 75/-30 ~ 90/0 ~ 75deg]
RV5/SV1 : 2.015/1.124mV [0.0 ~ 2.5/0.0 ~ 2.0mV]



检查时间:2023-11-20 10:19:34

诊断时间:2023-11-20 10:27:58

SEMIP V1.90

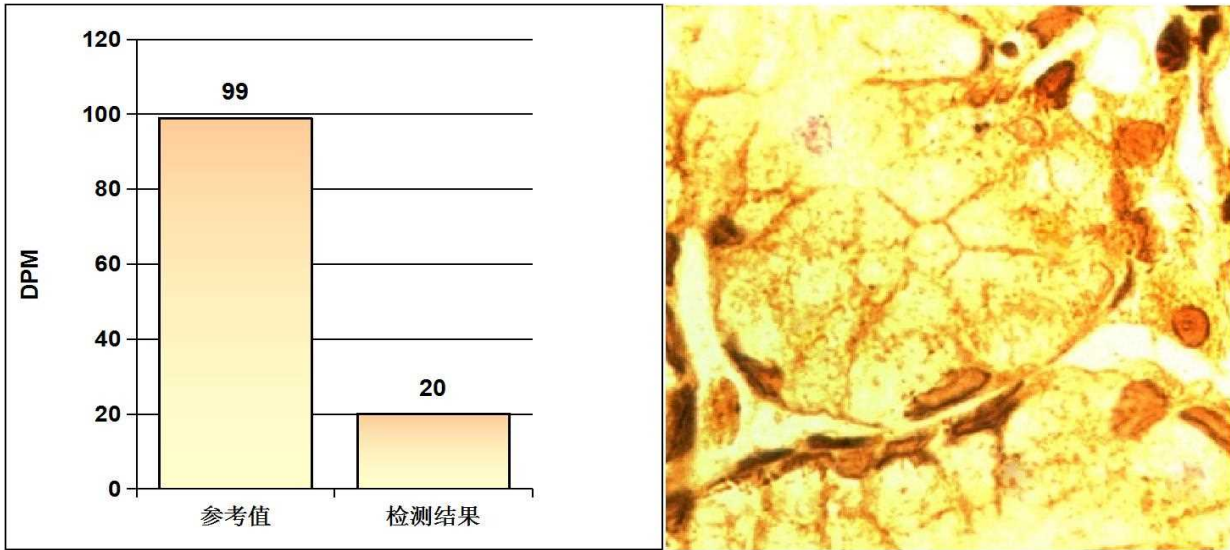
仅供临床参考

大同瑞慈康复医院

¹⁴C呼气试验检验报告

姓名	徐琪	年龄	60	性别	女
住院号	0	日期	2023/11/20 10:19:10	电话	0
送检医生	曹居杰	样品编号	7991	编号	2309150738

¹⁴C呼气试验



阳性参考值 (Disintegrations Per Minute(DPM)):

DPM值:	dpm > 2499	阳性++++
	1499 < dpm ≤ 2499	阳性+++
	499 < dpm ≤ 1499	阳性++
	149 < dpm ≤ 499	阳性+
	dpm ≤ 99	阴性
	99 < dpm ≤ 149	不确定

检测结果: **dpm= 20** **阴性**

医生建议: 注意保持健康及规律饮食

温馨提示: 您本次检测的结果为阴性

检测医生: 曹居杰

MRI 诊断图文报告

流水号: 2309150738

影像号: MR20231120024

姓名: 徐琪

年龄: 60 岁

性别: 女

检查设备: 西门子 1.5T 磁共振

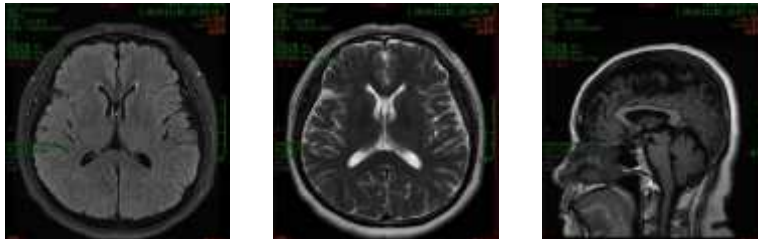体检号: 448892

申请医院: 本院

体检科室: 体检科

检查部位: 颅脑 MRI

经典图像:



影像所见:

双侧额顶叶皮髓质交界处见多发斑点状长 T1 长 T2 信号, T2 FLAIR 呈高信号, DWI 未见异常高信号。透明隔增宽, 最宽处 0.8cm。脑干、双侧小脑半球未见异常信号及占位征象, 脑室、脑池无扩大, 脑沟、脑裂无增宽, 中线结构居中。双侧上颌窦沿窦壁见环状等 T1 长 T2 信号。左侧上颌窦粘膜下见类圆形同样信号。

影像诊断:

- 1、双侧额顶叶皮髓质交界处多发缺血灶
- 2、双侧上颌窦炎伴粘膜肥厚, 左侧上颌窦粘膜下囊肿

报告医师: 李贵 1

检查日期: 2023-11-20

审核医师: 叶道斌

报告日期: 2023-11-20

双源 CT 诊断图文报告

流水号: 2309150738

影像号: CT20231120096

姓名: 徐琪

年龄: 60 岁

性别: 女

检查设备: 西门子量子双源 CT

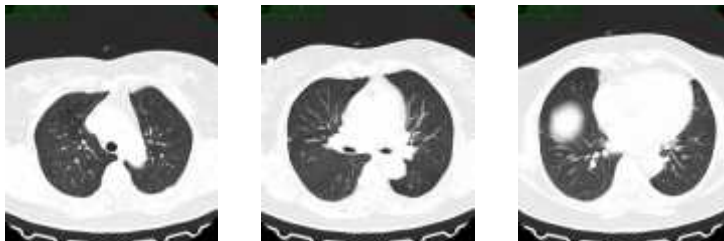体检号: 448892

申请医院: 本院

体检科室: 体检科

检查部位: CT 检查

经典图像:



影像所见:

胸廓对称, 骨性肋骨完整, 胸壁软组织结构良好, 两肺支气管血管纹理走行分布良好, 支气管束结构清晰, 双肺通气良好。肺门结构未见异常。纵隔无偏移, 段以上支气管通畅。心影及大血管形态结构正常, 纵隔内未见肿大淋巴结, 胸膜未见异常。

影像诊断:

胸部未见明显异常

报告医师: 剧艳军

检查日期: 2023-11-20

审核医师: 剧艳军

报告日期: 2023-11-20

超声诊断图文报告

流水号: 2309150738

影像号: 1455199

姓名: 徐琪

年龄: 60岁

性别: 女

检查设备: Vivid E95

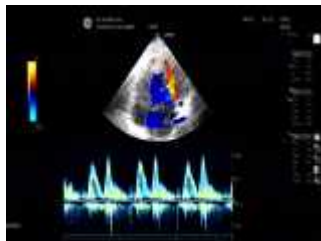
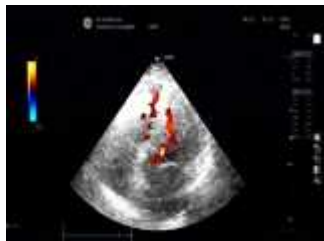体检号: 448892

申请医院: 本院

体检科室: 体检科

检查部位: 心脏彩超

经典图像:



影像所见:

超声测量 (单位: mm)

升主动脉内径 25 (32±3mm)

左房内径 30 (35mm)

室间隔 10 (8-11mm)

左室内径 40 (47±4mm)

左室后壁 10 (8-11mm)

EF70% (50-80%)

右室内径 25 (36±4mm)

右房内径 28 (36±4mm)

FS38% (28-41%)

主肺动脉内径 20 (23±3mm)

升主动脉内径正常, 心脏各腔室大小正常, 室间隔厚度正常, 左室壁未见明显节段性运动异常, 主动脉瓣、肺动脉瓣回声正常, 舒张期瓣下可见少量返流信号, 三尖瓣回声正常, 收缩期房侧可见少量返流信号, 余瓣膜及启闭功能未见明显异常, 舒张期二尖瓣口血流频谱 E/A<1, 心包腔未见积液。

影像诊断:

1. 主动脉瓣、肺动脉瓣、三尖瓣少量返流
2. 左室舒张功能减低

报告医师: 陈玉荣

检查日期: 2023-11-20

审核医师: 陈玉荣

报告日期: 2023-11-20

超声诊断图文报告

流水号: 2309150738

影像号: 1455204

姓名: 徐琪

年龄: 60岁

性别: 女

检查设备: Vivid E95

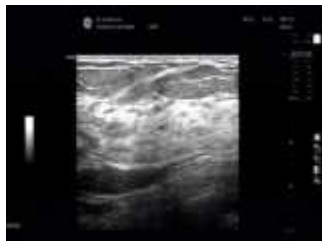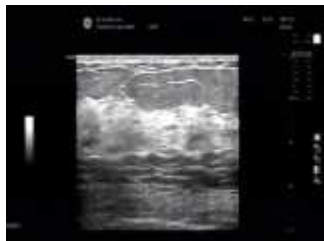体检号: 448892

申请医院: 本院

体检科室: 体检科

检查部位: 乳腺彩超

经典图像:



影像所见:

双侧乳腺腺体层次清晰, 右乳腺体厚 0.9cm, 左乳腺体厚 1.0cm, 乳导管未见扩张, 未见明显占位性病变, CDFI: 未见异常血流信号。

双侧腋下未见明显肿大淋巴结。

影像诊断:

双侧乳腺未见明显异常

报告医师: 陈玉荣

检查日期: 2023-11-20

审核医师: 陈玉荣

报告日期: 2023-11-20

超声诊断图文报告

流水号: 2309150738

影像号: 1455223

姓名: 徐琪

年龄: 60岁

性别: 女

检查设备: Vivid E95

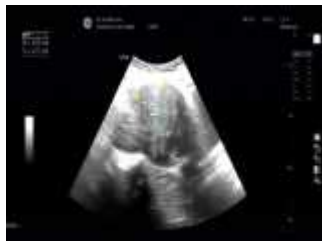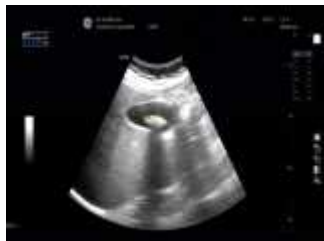体检号: 448892

申请医院: 本院

体检科室: 体检科

检查部位: 全腹彩超

经典图像:



影像所见:

肝脏大小形态正常, 包膜光滑完整, 实质回声细腻、增强, 肝内管道系统走行欠清晰, 门静脉及肝内胆管不扩张。

胆囊大小形态正常, 壁不厚、欠光滑, 囊内探及数个强回声团, 大者直径约 2.8cm, 后伴声影, 随体位移动, 肝外胆管不扩张。

胰腺大小形态正常, 实质回声均匀, 主胰管不扩张。

脾脏大小形态正常, 实质回声均匀, 脾门静脉不宽。

双肾大小形态正常, 皮髓质分界清晰, 集合系统未见分离, 双侧输尿管未见扩张。

膀胱充盈佳, 未见明显异常。

前位子宫, 形态失常, 体积增大, 肌壁回声不均匀, 于前、后壁均探及低回声结节, 大者约 6.5*4.7cm, 边界清, 内膜线清晰, 厚 0.3cm, 宫颈厚约 2.0cm, 双侧附件区未见异常。

影像诊断:

1. 轻度脂肪肝
2. 胆囊结石 多发
3. 子宫肌瘤 多发

报告医师: 陈玉荣

检查日期: 2023-11-20

审核医师: 陈玉荣

报告日期: 2023-11-20