



2309150737

# 大同瑞慈健康体检

## 报 告 册

体检编号	448891	工号	237
姓名	张宝荣		
性别	女	年龄	60岁
单位	云冈区税务局		
部门	云冈区税务局		
联系电话	13934265962		
体检日期	2023-12-09		

尊敬的 张宝荣女士 您好！

首先,瑞慈健康体检全体员工欢迎您的光临,并对您的信任表示衷心的感谢！

您于 2023-12-09 (体检编号: 448891) 完成健康检查,本机构的各科医生已根据您的体检项目及结果,汇总成此份健康体检报告,并经总检医生审核。据此提出对您健康状况的综合分析及建议。

瑞慈健康体检倡导“大健康、大康复”,提出“健康是第一财富 (Rich)”的人文理念。希望您仔细阅读并妥善地保管此份健康体检报告,并认真关注报告中的提示与建议,若您对报告内容有任何疑问,可直接与瑞慈健康体检客服部联系,进一步咨询。

健康体检咨询电话: **0352-2824444**

客户服务咨询电话: **0352-2830597**  
**400-6112995**

瑞慈健康体检报告由下列内容组成:

第一部分:主检报告

第二部分:分科分项结果

第三部分:检验报告

第四部分:附表

## 主检报告

### 检查综述

- 1、【外科（女）】（1）肛门：混合痔
- 2、【眼科】（1）左眼视力下降（2）右眼视力下降
- 3、【血脂四项】甘油三脂(TG)偏高(1.71 mmol/L)
- 4、【肝功能三项】谷草比谷丙偏高(2.73)
- 5、【尿液分析+尿沉渣】鳞状上皮细胞偏高(1 /HP)
- 6、【血流变】血沉(ESR)偏高(22.90 mm/h)
- 7、【颅脑 MRI】1、双侧额叶皮髓质交界处多发缺血灶 2、部分空泡蝶鞍
- 8、【妇科内诊】（1）阴道炎
- 9、【乳腺彩超】1.左乳结节 BI-RADS 3级 2.左乳囊肿 BI-RADS 2级
- 10、【全腹彩超】肝囊肿
- 11、【口腔科】（1）左上第三磨牙 右上第三磨牙（2）牙龈萎缩 牙龈色红，探之出血（3）牙周：牙结石
- 12、【C14 检测幽门螺杆菌】阳性++

### 医生建议

#### 【混合痔】：

- (1)由于直肠上、下静脉丛相互吻合，静脉曲张时相互影响，使上下静脉丛均发生曲张，称为混合痔。临床上可表现为便血、痔块脱出、疼痛、瘙痒等。
- (2)请您合理调节饮食，多吃水果和青菜，少吃刺激性食物。养成良好大便习惯，不宜久坐、久站，要适时改变体位，多作提肛运动。
- (3)痔的初期和无症状静止的痔，只需增加纤维性食物，改变不良的大便习惯，不需特殊治疗。有症状者可局部应用抗生素控制感染，或外敷痔疮膏、注射疗法、手术等治疗。建议往肛肠科就诊，在专科医生指导下选用合适的治疗方法。

#### 【视力下降】：

- (1)视力下降是由角膜白斑或角膜炎、晶状体混浊、眼底疾病、屈光不正等原因引起，建议眼科诊断治疗。

#### 【甘油三脂(TG)偏高】：

- (1)甘油三酯是甘油和脂肪酸所构成的有机化合物，甘油三酯测定是脂类代谢的重要指标之一。
- (2)甘油三酯增高与冠心病的发生有着重要的相关性，随年龄增大而有上升的趋势，其增高最常见于高脂和过量糖类饮食、肥胖等。
- (3)甘油三酯主要功能是为机体提供能量，其正常值在 0.7-1.7mmol/L 之间，1.7-2.29mmol/L 为边缘增高，提示应该注意饮食和运动了。
- (4)甘油三酯大于 2.3mmol/L，就称为高甘油三酯血症。甘油三酯增高虽然不会直接导致血管斑块的形成，但也会间接引起心脑血管疾病风险增加，同时，当甘油三酯大于 5.6mmol/L 时，还会增加急性胰腺炎的风险，所以降低甘油三酯的基础主要是控制饮食，饮食控制不佳可以选择药物治疗。
- (5)生活方式的干预是控制甘油三酯水平升高的基础，包括减重，增加运动量，限制酒精摄入以及避免食用果糖和高碳水化合物食物。多食蔬菜水果，定期复查。

(6)明显增高者在医师的指导下使用降脂药物治疗，首选他汀和贝特类药物。

**【谷草比谷丙偏高】：**

(1)建议内科诊断治疗。

**【鳞状上皮细胞偏高】：**

(1)在生理情况下，机体正常的新陈代谢都会引起鳞状上皮细胞的脱离，这是一种正常的机体现象。如果长时间出现鳞状上皮细胞偏高的现象时，则有可能是尿路感染、泌尿系统结石等因素导致，应及时往泌尿外科进一步诊断治疗。

**【血沉(ESR)偏高】：**

(1)供内科结合临床参考。

(2)建议病人做胸片、PPD，自身抗体谱测定，类风湿因子，C反应蛋白，甲状腺功能检查。

**【双侧额叶皮髓质交界处多发缺血灶】：**

(1)脑缺血灶就是脑部毛细血管发生堵塞后形成血管中空，血液不再流过，局部脑细胞缺氧坏死后形成的病灶。

(2)脑缺血灶是一种比较常见的脑内出血疾病，引起的原因比较多，常见于老年人，尤其是合并有高血压、糖尿病等危险因素的老年人更加常见。

(3)如果患有高血压这种慢性疾病，有可能会出这种疾病的表现，尤其是一些中老年朋友，长期的慢性疾病高血压，容易诱发脑缺血灶的发病，所以说患者要及时发现，及时治疗。

(4)脑缺血灶的一般症状是出现头晕头痛等现象，如果是病情发展后就有可能导致偏瘫、语言不清、大小便失禁、失去记忆力，甚至是意识糊涂、失明等情况。部分患者在临床上可以没有任何的临床表现，只是在无意中检查头颅CT或者磁共振才发现。

(5)脑内多发缺血灶在发病初期症状不是很明显，而且没什么危害。但是这种疾病却极其容易复发，让神经受损。而严重后果是会导致整个中枢神经功能损害，会发生瘫痪甚至危及生命。

(6)如果这种缺血灶是孤立的、个别的或者是很小的，一般不是什么大病。但是如果是弥漫性的病变，病灶比较大，往往提示患者动脉硬化的程度很重。

(7)饮食中需避免辛辣油炸、脂肪和胆固醇含量高的食物，多补充富含纤维素、维生素、蛋白质和钙质的食物，有助于脑部症状恢复。

(8)多吃纤维素含量比较高的食物，可以起到降低血脂的作用，如番薯、香蕉、大豆类等。多吃大蒜，因为大蒜能稀释血液，能起到缓解供血不足的症状还能降血压。

(9)多吃鱼和鸡蛋，因为鱼和鸡蛋富含蛋白质和钙质，能对大脑的细胞起到刺激作用，从而提高大脑记忆力。菠萝、土豆泥、葡萄糖等都能对记忆力起到改善的作用，起到提高记忆力的效果。

(10)避免不合理饮食。提倡采用低盐、低脂、低热量及富含维生素饮食，每日食盐量不超过6g。多食蔬菜、水果和纤维素丰富食物，既含丰富的维生素、纤维素，又含钾、钙丰富而含钠低的食品。

(11)保持健康的生活方式，戒烟、禁止酗酒。吸烟和酗酒可使血管痉挛，心跳加快，血压升高，血浆纤维蛋白含量增加，血液粘度增加，减少脑血流量及加速动脉硬化等。因此，向患者讲明吸烟的危害性，采用心理咨询、口服戒烟药等综合性干预措施，避免大量饮酒，控制体重。

(12)对原发病及早治疗，严格按照医嘱服药，进行正规治疗，控制血压、血脂、血糖。避免长期服药导致血液高凝，不得滥用药物，需在医生指导下服药。保持健康的体重，保持心情愉悦。

(13)对于心血管患者等高危人群需每年进行影像学 and 实验室检查，有一定的早期筛查作用。

**【空泡蝶鞍】：**

(1)正常的蝶鞍内由脑垂体占满，无蛛网膜和脑脊液，但有的人蝶鞍内垂体组织缩小，大部分被蛛网膜和脑脊液占用形成的“囊泡”，称为空泡蝶鞍。有的因压迫垂体可产生相应的临床内分泌症状，建议神经内科结合临床诊治。但大多数人没有任何表现，无需治疗，定期复查。

**【阴道炎】：**

(1)阴道炎是阴道粘膜及粘膜下结缔组织的炎症，是妇科门诊常见的疾病。

(2)正常健康妇女，由于解剖学及生物化学特点，阴道对病原体的侵入有自然防御功能，当阴道的自然防御功能遭到破坏，则病原体易于侵入，导致阴道炎症。

- (3)绝经后妇女由于雌激素缺乏，阴道上皮菲薄，细胞内糖原含量减少，阴道PH高达7左右，故阴道抵抗力低下，比青春期及育龄妇女易受感染。
- (4)阴道炎临床上以白带的性状发生改变以及外阴痒痒灼痛为主要临床特点，感染累及尿道时，可有尿痛、尿急等症状。常见的阴道炎有细菌性阴道病、滴虫性阴道炎、霉菌性阴道炎、老年性阴道炎。
- (5)阴道炎由不同的病原体感染所致，一旦出现外阴不适，白带异常，立即去医院检查，确定病原体，针对病因治疗。

**【左乳囊肿】：**

- (1)乳腺囊肿为良性病变，B超表现为无回声结节，其分为单纯性囊肿和积乳囊肿两种。
- (2)单纯囊肿是由于内分泌紊乱引起乳腺导管上皮增生，致使导管延伸迂曲折叠，折叠处管壁因缺血发生坏死，形成囊肿。积乳囊肿主要是由于泌乳期某一乳腺导管阻塞，引起乳汁淤积而引起囊肿。建议随诊观察，必要时外科诊治。

**【肝囊肿】：**

- (1)肝囊肿，通俗说就是肝脏中的水泡。绝大多数的肝囊肿都是先天性的，即因先天发育的某些异常导致了肝囊肿形成。
- (2)肝囊肿病因大多数系肝内小胆管发育障碍所致，单发性肝囊肿的发生是由于异位胆管造成。肝囊肿生长缓慢，所以可能长期或终生无症状，其临床表现也随囊肿位置、大小、数目以及有无压迫邻近器官和有无并发症而异。
- (3)肝囊肿是一种较常见的肝脏良性疾病，一般没有什么症状，也不会影响肝功。5CM以下的肝囊肿一般不需要特殊治疗。当囊肿长大到一定程度，可能会压迫胃肠道而引起症状，如上腹不适饱胀；也有因囊肿继发细菌感染而有腹痛、发热的。
- (4)肝囊肿首次发现，建议作MRI或CT检查，除外肝内其它占位性病变。
- (5)过大的肝囊肿，对肝脏本身或周围的器官有压迫症状的，或有炎症的，往外科治疗。
- (6)已确诊为肝囊肿，动态观察，定期B超检查进行对照，监测囊肿大小。
- (7)解除顾虑和紧张情绪，保持良好心态，切忌大怒。
- (8)多食新鲜蔬菜和水果，保持大便通畅，防止便秘；保证营养，宜食清淡富含蛋白质的食物为主；限制饮酒。
- (9)不宜剧烈运动，防止过度用力，以免增加腹腔压力。
- (10)如有症状请及时就诊。

**【牙结石】：**

- (1)牙结石又称牙石，是沉积在牙齿或修复体表面上已经钙化或正在钙化的菌斑或软垢。其开始时是软的，会因逐渐的钙化而变硬。它是由75%的磷酸钙，15-25%的水、有机物、磷酸锰、矿酸钙及微量的钾、钠、铁所构成，并呈现出黄色、棕色或者黑色。
- (2)牙结石通常存在于唾液腺开口处的牙齿表面（例如：下颚前牙的舌侧表面，上颚后牙的颊侧表面）和牙齿的颈部，以及口腔粘膜运动不到的牙齿表面等处。
- (3)牙结石形成后，可伴随牙龈出血、牙龈萎缩、口臭等症状。
- (4)牙结石是牙周病的重要病因，它会不断刺激牙周组织，并且压迫牙龈，影响血液循环，造成牙周组织的细菌感染，形成牙周囊袋，此后更易使食物残渣、牙菌斑、牙结石等的堆积，最终牙周支持组织全部破坏，导致牙齿松动，以至于不得不拔除牙齿。
- (5)早晚刷牙、饭后漱口是防治牙结石形成的最重要措施。应采取正确的竖刷牙法和巴氏刷牙法，纠正横刷牙法。
- (6)多吃富有维生素的粗纤维食物，如肉、蛋、各种蔬菜和水果，充分咀嚼以利于牙面清洁。少吃甜食及黏性很强的食物，不吃零食。
- (7)建议每半年进行一次口腔健康检查，每年进行2-3次全口超声波洁牙术，使牙面、牙颈部经常处于洁净状态。

**【牙龈色红，探之出血】：**

- (1)牙龈的这种情况一般是由于牙结石导致的牙龈局部发炎。
- (2)必须坚持每天认真和合理刷牙（采用竖刷法），彻底清除牙菌斑。要经常检查口腔，保持口腔卫生，防止牙龈出血。

- (3)正确的刷牙方法是：顺着牙齿长轴方向，上牙向下刷，下牙往上刷，每个牙面都要刷到，这样刷牙不仅能把牙刷干净而且对牙龈起到按摩作用，促进牙龈的血液循环。
- (4)建议每半年进行一次口腔健康检查，每年进行 2-3 次全口超声波洁牙术，使牙面、牙颈部经常处于洁净状态。
- (5)注意口腔清洁卫生，养成早晚刷牙，饭后漱口的良好习惯。
- (6)及时治疗牙龈炎，防止炎症侵犯深部牙周组织，形成牙周炎。
- (7)养成清晨排便习惯。进餐要规律，细嚼慢咽，多食蔬菜，如胡萝卜、菠菜、木耳。适量进食水果，如山楂、苹果。男性少抽烟少喝酒。

**【牙龈萎缩】：**

- (1)牙龈生理性萎缩主要是龈缘部分存在异物又长期得不到清理，细菌滋生刺激长期存在所致；另外随着年龄的增长也会或多或少发生萎缩，致使牙龈暴露，这种生理性萎缩，是无需要治疗的。
- (2)炎症性的牙龈萎缩，主要表现为牙龈红肿胀痛，刷牙常见出血，对冷热温度变化及酸性食物等异常敏感，妨碍进食，尤其应该注意防治。
- (3)掌握正确竖刷法的刷牙方法，注意口腔清洁卫生，养成早晚刷牙，饭后漱口的良好习惯。
- (4)定期到医院检查治疗，每年进行 2-3 次全口超声波洁牙术。
- (5)补充维生素 C 等微量元素，多食水果蔬菜，戒烟限酒，避免熬夜的不良生活习惯。

**【左乳结节 BI-RADS 3 级】：**

- (1)建议外科诊断治疗

**【呼气试验检验报告阳性++】：**

- (1)提示幽门螺旋杆菌（HP）感染。幽门螺旋杆菌是慢性活动性胃炎的病原菌，是消化道溃疡和胃癌等疾病的重要致病因子。
- (2)没有临床症状者（如中上腹不适、饱胀、反酸、恶心等），可暂不进行抗 HP 治疗。如果是 HP 感染的消化性溃疡、慢性胃炎、早期胃癌切除后和需要长期服用非甾体类抗炎药物（如阿司匹林）者，应在专科医生指导下进行抗 HP 治疗。
- (3)建议您先进行胃镜检查，或往消化内科咨询，再决定是否进行根除治疗。

汇总医生： 樊兴国

主检日期： 2023-12-11

主检医生：

## 分科结果

## 身高、体重、血压

项目名称	检查结果	项目名称	检查结果
身高	158cm	体重	50kg
血压	123/70mmHg		

**\*小结：**

未见异常

操作员：杨柳庆

检查日期:2023-12-09

检查医生：张彬艳

## 内科

项目名称	检查结果	项目名称	检查结果
心率	77 次/min	心律	齐
心脏杂音	无	心界	正常
肺部	正常	呼吸音	呼吸音清
啰音	未闻及	叩诊	叩诊呈清音
腹部触诊	腹部平软	发育	正常
肝胆	肋下未触及	脾脏	肋下未触及
双肾	无叩击痛	肠鸣音	正常
营养	良好	神经系统	正常
生理反射	生理反射存在	病理反射	病理反射未引出
颅神经	正常	运动功能	正常
深浅感觉	正常	其它	无异常发现
既往史	无		

**\*小结：**

未见异常

操作员：杨淑兰

检查日期:2023-12-09

检查医生：杨淑兰

## 外科（女）

项目名称	检查结果	项目名称	检查结果
皮肤	正常	甲状腺	无肿大
浅表淋巴结	无肿大	肛门	混合痔
泌尿外生殖器	正常	四肢关节	未见异常
腹股沟	未见异常	足背动脉	正常
紫绀	无	色素沉着	无
脱毛	无	脱色	无
浮肿	无	皮下结节	无
头颅	正常	颈部	正常
乳腺	正常	脊柱	正常
直肠	未检	皮肤黄疸	无
四肢	活动正常	其他	无

## \*小结:

(1) 肛门：混合痔

操作员：魏利平

检查日期:2023-12-09

检查医生：魏利平

## 眼科

项目名称	检查结果	项目名称	检查结果
视力(左)	0.5	视力(右)	0.6
辨色力	正常	眼睑	正常
结膜	正常	泪器	正常
角膜	正常	虹膜	正常
瞳孔	正常	晶状体	正常
玻璃体	正常	眼底	未见异常

## \*小结:

(1) 左眼视力下降

(2) 右眼视力下降

操作员：田野青 检查日期:2023-12-09 检查医生：田野青

### 耳鼻喉科

项目名称	检查结果	项目名称	检查结果
听力(左)	正常	听力(右)	正常
外耳道	正常	鼓膜	正常
鼻窦	正常	鼻中隔	正常
鼻腔	正常	扁桃体	无肿大
嗅觉	正常	咽喉	正常

**\*小结:**

未见异常

操作员：王存宝 检查日期:2023-12-09 检查医生：王存宝

### 妇科内诊

项目名称	检查结果	项目名称	检查结果
外阴	正常	尿道口	正常
阴道	阴道炎	子宫	正常
附件	正常	宫颈	光滑
后穹窿	正常		

**\*小结:**

(1) 阴道炎

操作员：智美玲 检查日期:2023-12-09 检查医生：智美玲

### 口腔科

项目名称	检查结果	项目名称	检查结果
唇颊	正常	齿	左上第三磨牙&右上第三磨牙色素沉着无对颌牙

齿龈	牙龈萎缩&牙龈色红，探之出血	牙周	牙结石Ⅰ度
舌腭	正常	腮腺	正常
颌下腺	正常	颞下颌关节	正常

**\*小结：**

- (1) 左上第三磨牙 右上第三磨牙
- (2) 牙龈萎缩 牙龈色红，探之出血
- (3) 牙周：牙结石

操作员：麻剑 检查日期:2023-12-09 检查医生：麻剑

## 检验报告

## 血流变

项目名称	检查结果	单位	参考值	提示
全血粘度高切 200/s	4.10	mpas	3.36--4.32	
全血粘度中切 100/s	4.38	mpas	3.43--4.59	
全血粘度中切 50/s	4.79	mpas	3.85--5.45	
全血还原粘度高切	6.95	mpas	3.69--8.74	
全血还原粘度低切	41.46	mpas	26.87--47.57	
血浆粘度	1.39	mpas	1.26--1.70	
血沉(ESR)	22.90	mm/h	0--20	↑
红细胞压积	0.39	L/L	0.35--0.45	
红细胞聚集指数	4.28		3.19--5.33	
红细胞变形指数	0.90		0.53--1.11	
红细胞刚性指数	5.00		2.17--6.94	
血沉方程 K 值	69.06	mm/h	0--80.48	
全血粘度 1/s	17.56	mpas	13.79--17.91	
全血高切相对指数	2.95		1.9--3.4	
全血低切相对指数	12.63		8.1--14.2	

## \*小结:

血沉(ESR)偏高(22.90 mm/h)

操作员：祁佳佳 检查日期:2023-12-09

检查医生:陈建国

## 尿液分析+尿沉渣

项目名称	检查结果	单位	参考值	提示
白细胞尿	1	个/ul	0--13	
上皮细胞(EC)	1	/HP	0--28	
管型(CAST)	0	个/ul	0--1	

霉菌(尿)	0	/HP	0--0	
结晶	0	/HP	0--10	
透明度(CLA)	清亮			
胆红素(BIL)	-		阴性	
隐血(ERY)	-		阴性	
小圆上皮细胞(SRC)	0	个/ul	0--0	
维生素 C	-		阴性	
异常红细胞	0	个/ul	0--3	
红细胞(正常)	0	个/ul	0--6	
鳞状上皮细胞	1	个/ul	0--0	↑
粘液丝	0	个/ul	0--0	
颜色(Colour)	淡黄色			
尿葡萄糖(GLU)	-		阴性	
酮体(KET)	-		阴性	
比重(SG)	1.010		1.003--1.030	
酸碱度(PH)	6.5		4.5--8.0	
尿蛋白质(PRO)	-		阴性	
尿胆原(URO)	-		阴性	
亚硝酸盐(NIT)	-		阴性	
红细胞(尿)(RBC)	0	个/ul	0--6	
尿白细胞(LEU)	-		阴性	

**\*小结:**

鳞状上皮细胞偏高(1 /HP)

操作员：李佳敏 检查日期：2023-12-09 检查医生：陈建国

**血常规（五分类）**

项目名称	检查结果	单位	参考值	提示
白细胞(WBC)	7.39	10 <sup>9</sup> /L	3.5--9.5	

淋巴细胞绝对值(LY#)	2.79	10 <sup>9</sup> /L	1.1--3.2	
淋巴细胞百分比(LY%)	37.8	%	20--50	
中性粒细胞绝对值(GR#)	4.02	10 <sup>9</sup> /L	1.8--6.3	
中性粒细胞百分比(GR%)	54.4	%	40--75	
嗜碱性粒细胞绝对值(BA#)	0.04	10 <sup>9</sup> /L	0--0.06	
嗜碱性粒细胞百分比(BA%)	0.5	%	0--1.0	
嗜酸性粒细胞绝对值(EO#)	0.19	10 <sup>9</sup> /L	0.02--0.52	
嗜酸性粒细胞百分比(EO%)	2.6	%	0.4--8.0	
血小板(PLT)	222	10 <sup>9</sup> /L	125--350	
血小板分布宽度(PDW)	16.0	%	15--17	
平均血小板体积(MPV)	11.0	fl	6.0--14.0	
血小板压积(PCT)	0.244	%	0.11--0.28	
红细胞(RBC)	4.17	10 <sup>12</sup> /L	3.8--5.1	
血红蛋白	132	g/L	115--150	
红细胞压积(HCT)	39.0	%	35--45	
红细胞平均体积(MCV)	93.6	fl	82--100	
平均血红蛋白含量(MCH)	31.6	pg	27--34	
平均血红蛋白浓度(MCHC)	338	g/L	316--354	
单核细胞绝对值(MO#)	0.35	10 <sup>9</sup> /L	0.1--0.60	
单核细胞百分比(MO%)	4.7	%	3--10	
红细胞分布宽度标准差(RDW-SD)	44.4	fl	35--56	
红细胞分布宽度变异系数(RDW-CV)	12.5	%	10.6--16.6	
大血小板比率	32.7	%	11--45	
大血小板数目	73	10 <sup>9</sup> /L	30--90	
未成熟粒细胞数目	0.04	10 <sup>9</sup> /L	0--999	
未成熟粒细胞百分比	0.5	%	0--100	

有核红细胞数目	0.000	10 <sup>9</sup> /L	0--9999	
有核红细胞百分比	0.00	/100WBC	0--9999	

**\*小结：**

未见异常

操作员：梁可欣 检查日期：2023-12-09 检查医生：陈建国

**肾功三项**

项目名称	检查结果	单位	参考值	提示
肌酐(CREA)	72.00	umol/L	41--81	
尿酸(UA)	264.00	umol/L	140--340	
尿素测定 (Urea)	5.50	mmol/L	3.1--8.8	

**\*小结：**

未见异常

操作员：刘慧芳 检查日期：2023-12-09 检查医生：陈建国

**空腹血糖**

项目名称	检查结果	单位	参考值	提示
葡萄糖(GLU)	4.81	mmol/L	3.89--6.1	

**\*小结：**

未见异常

操作员：刘慧芳 检查日期：2023-12-09 检查医生：陈建国

**血脂四项**

项目名称	检查结果	单位	参考值	提示
动脉硬化指数	2.64		1.31--3.19	
总胆固醇(CHOL)	4.87	mmol/L	2.59--5.2	
甘油三脂(TG)	1.71	mmol/L	0.7--1.7	↑
低密度脂蛋白(LDL)	3.20	mmol/L	0--4.13	

高密度脂蛋白(HDL)	1.21	mmol/L	0.77--1.55	
-------------	------	--------	------------	--

**\*小结:**

甘油三脂(TG)偏高(1.71 mmol/L)

操作员：刘慧芳 检查日期:2023-12-09 检查医生:陈建国

**肝功能三项**

项目名称	检查结果	单位	参考值	提示
γ-谷氨酰转肽酶(GGT)	12.0	U/L	7--45	
丙氨酸氨基转移酶(ALT)	11.00	U/L	7--40	
门冬氨酸氨基转移酶(AST)	30.00	U/L	13--35	
谷草比谷丙	2.73		0.4--2.5	↑

**\*小结:**

谷草比谷丙偏高(2.73)

操作员：刘慧芳 检查日期:2023-12-09 检查医生:陈建国

# 大同现代医学检验实验室

## 液基薄层细胞学图文报告

ID: 2023093199

病理号: 088882

姓名: 张宝荣

性别: 女

年龄: 60岁

送检科室: 体检科

电话号码: 13934265962

床号:

病历号:

体检号: 2309150737

送检医院: 大同瑞慈康复体检 送检日期: 2023-12-10

末次月经:

送检医生:

采样日期:

报告日期: 2023-12-10

标本满意度: 满意

细胞量: >40%

红细胞:

经期样本:

颈管细胞:

化生细胞:

鳞状细胞:

宫颈柱状细胞:

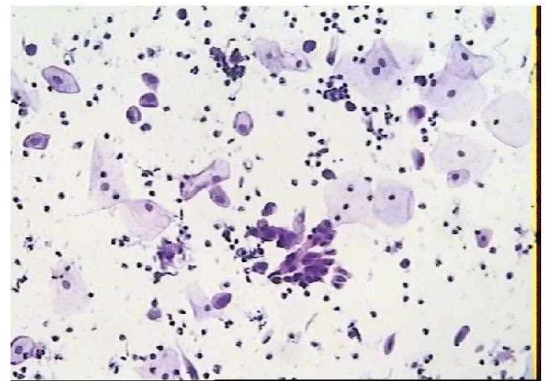
未见上皮内病变/恶性细胞:

正常范围内:

良性反应性改变:

- 炎性:
- 放疗:
- 妊娠:
- 萎缩性:
- 宫内避孕器:
- 其他:

- 轻度:
- 中度:
- 重度:



病原体: 滴虫感染:  念珠菌感染:  细菌感染:

提示 HPV 感染:  疱疹病毒感染:

鳞状上皮细胞分析:

- 非典型鳞状细胞:
- 倾向上皮内瘤变:
  - 倾向良性反应性改变:
  - 不能明确意义(ASC-US):
  - 不排除高度病变(ASC-H):

上皮内低度病变:  鳞癌:

上皮内高度病变:

- CIN2:
- CIN3:

腺上皮细胞分析:

非典型腺细胞:

- 宫内膜:
- 来源不明:

非典型腺细胞(宫颈管):

- 倾向原位腺癌:
- 不能明确意义:
- 倾向良性反应性改变:

腺癌:

- 宫颈管:
- 宫内膜:
- 其它:

炎细胞:

- 轻度:
- 中度:
- 重度:

可疑腺癌:

诊断意见: 未见上皮内病变或恶性细胞 (NILM)。

建议:

报告医师: 张荣生

地址: 大同市魏都大道 79 号, 本报告医师签字后有效  
咨询: 0352-2830587 4006-122-995

妇科细胞学是筛查项目, 出于技术原因, 可能会有假阴性结果, 本检测仅对来样负责, 如果对结果有疑义, 请在收到报告 7 天内与我们联系。

大同瑞慈康复医院 12导联心电图报告

张宝荣 女 60岁 体检号:448891

病床号:

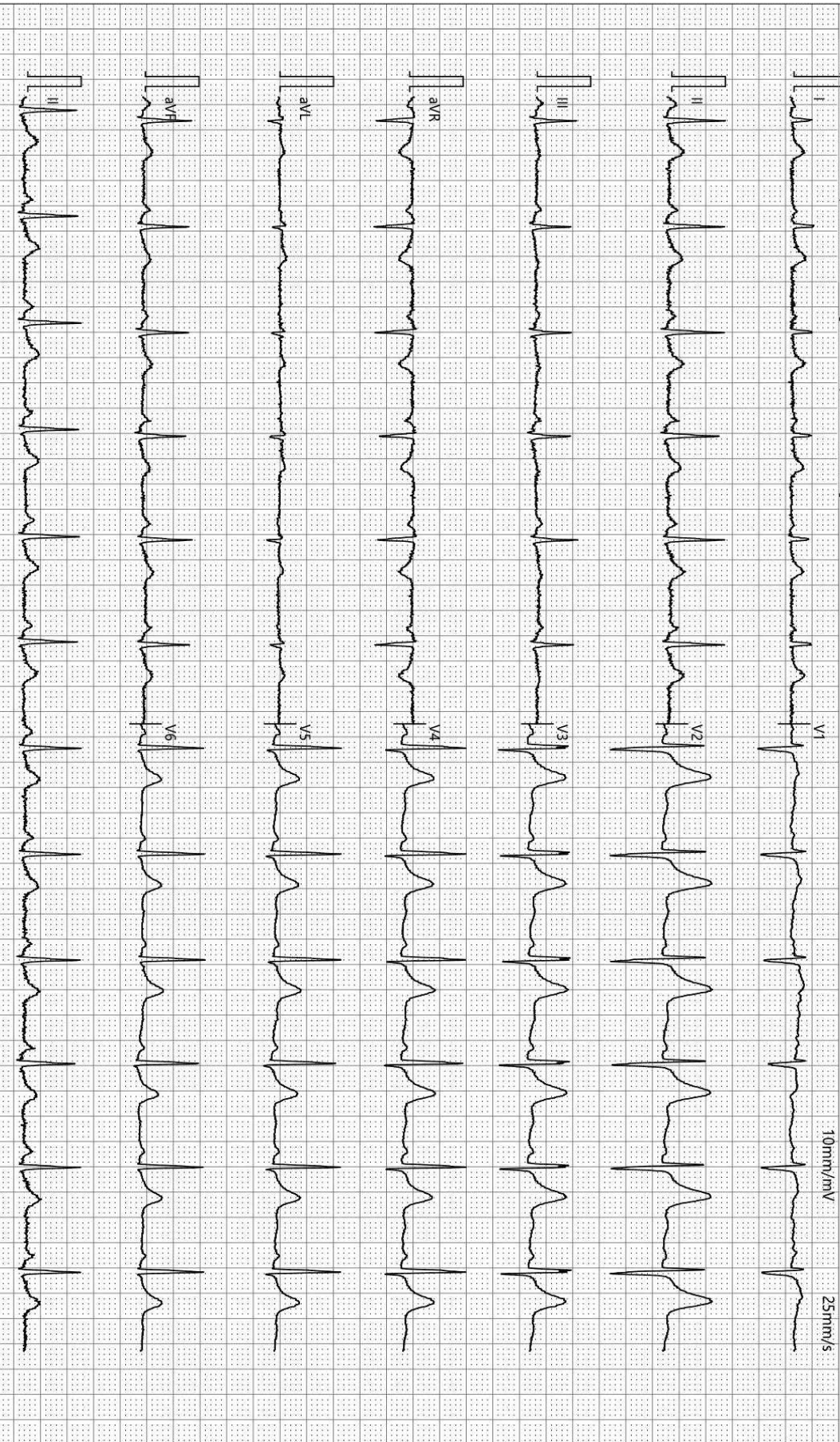
诊断结果:

- 1.窦性心律
- 2.正常心电图

诊断医生:

曹志 陶志峰

HR	: 71bpm	[60 ~ 100bpm]
P	: 100ms	[0 ~ 110ms]
PR	: 149ms	[120 ~ 200ms]
QRS	: 79ms	[60 ~ 100ms]
QT/QTc	: 374/408ms	[320 ~ 440/0 ~ 460ms]
P/QRS/T	: 67/68/46deg.	[0 ~ 75/-30 ~ 90/0 ~ 75deg]
RV5/SV1	: 1.238/0.584mV	[0.0 ~ 2.5/0.0 ~ 2.0mV]



检查时间:2023-12-09 09:46:14

诊断时间:2023-12-09 09:59:18

SEMIP V1.90

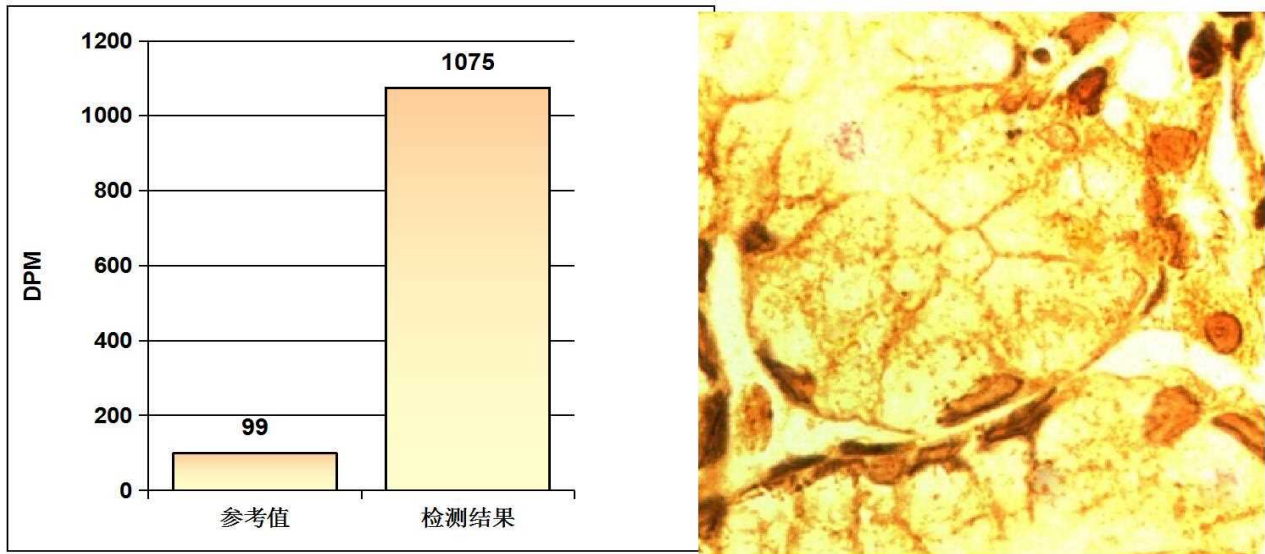
仅供临床参考

# 大同瑞慈康复医院

## <sup>14</sup>C呼气试验检验报告

姓名	张宝荣	年龄	60	性别	女
住院号	0	日期	2023/12/9 9:07:49	电话	0
送检医生	曹居杰	样品编号	8432	编号	2309150737

### <sup>14</sup>C呼气试验



#### 阳性参考值 (Disintegrations Per Minute(DPM)):

DPM值:	dpm > 2499	阳性++++
	1499 < dpm ≤ 2499	阳性+++
	499 < dpm ≤ 1499	阳性++
	149 < dpm ≤ 499	阳性+
	dpm ≤ 99	阴性
	99 < dpm ≤ 149	不确定

检测结果: **dpm= 1075**      **阳性++**

医生建议: 请接受正规的根除幽门螺杆菌(HP)的治疗, 并在治疗结束后一个月内复查; 注意保持健康及规律饮食!

温馨提示: 您本次检测的结果为阳性

检测医生: \_\_\_\_\_ 曹居杰

## MRI 诊断图文报告

流水号: 2309150737

影像号: MR20231209003

姓名: 张宝荣

年龄: 60 岁

性别: 女

检查设备: 西门子 1.5T 磁共振

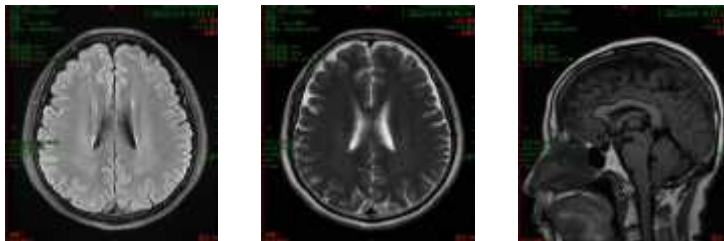体检号: 448891

申请医院: 本院

体检科室: 体检科

检查部位: 颅脑 MRI

经典图像:



影像所见:

双侧额叶皮髓质交界处见多发斑点状长 T1 长 T2 信号, T2 FLAIR 呈高信号, DWI 未见异常高信号。脑干、双侧小脑半球未见异常信号及占位征象, 脑室、脑池无扩大, 脑沟、脑裂无增宽, 中线结构居中。垂体变薄。

影像诊断:

- 1、双侧额叶皮髓质交界处多发缺血灶
- 2、部分空泡蝶鞍

报告医师: 李贵 1

检查日期: 2023-12-09

审核医师: 陈江莲

报告日期: 2023-12-09

## 双源 CT 诊断图文报告

流水号: 2309150737

影像号: CT20231209013

姓名: 张宝荣

年龄: 60 岁

性别: 女

检查设备: 西门子量子双源 CT

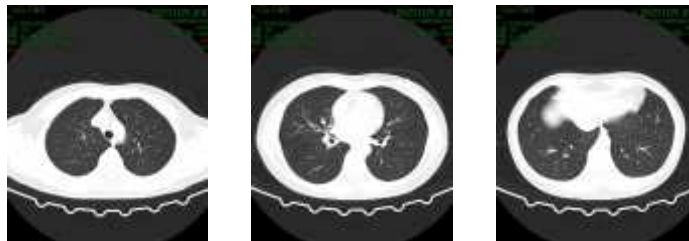体检号: 448891

申请医院: 本院

体检科室: 体检科

检查部位: CT 检查

经典图像:



影像所见:

胸廓对称, 骨性肋骨完整, 胸壁软组织结构良好, 两肺支气管血管纹理走行分布良好, 支气管束结构清晰, 双肺通气良好。肺门结构未见异常。纵隔无偏移, 段以上支气管通畅。心影及大血管形态结构正常, 纵隔内未见肿大淋巴结。胸膜未见异常。

影像诊断:

胸部未见明显异常

报告医师: 剧艳军

检查日期: 2023-12-11

审核医师: 剧艳军

报告日期: 2023-12-11

## 超声诊断图文报告

流水号: 2309150737

影像号: 1479966

姓名: 张宝荣

年龄: 60 岁

性别: 女

检查设备: Vivid E95

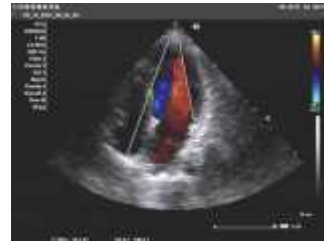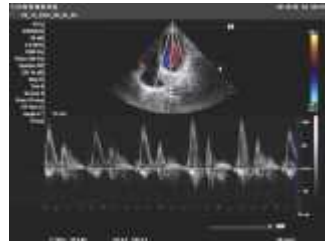
体检号: 448891

申请医院: 本院

体检科室: 体检科

检查部位: 心脏彩超

### 经典图像:



### 影像所见:

超声测量 (单位: mm)

升主动脉内径 25 (32±3mm)

左房内径 30 (35mm)

室间隔 10 (8-11mm)

左室内径 39 (47±4mm)

左室后壁 9 (8-11mm)

EF66% (50-80%)

右室内径 25 (36±4mm)

右房内径 28 (36±4mm)

FS36% (28-41%)

主肺动脉内径 20 (23±3mm)

升主动脉内径正常, 心脏各腔室大小正常, 室间隔厚度正常, 左室壁未见明显节段性运动异常, 各瓣膜及启闭功能未见明显异常, 舒张期二尖瓣口血流频谱 E/A>1, 心包腔未见积液。

### 影像诊断:

心脏结构及功能未见明显异常

报告医师: 郭丽霞

检查日期: 2023-12-09

审核医师: 郭丽霞

报告日期: 2023-12-09

## 超声诊断图文报告

流水号: 2309150737

影像号: 1480010

姓名: 张宝荣

年龄: 60岁

性别: 女

检查设备: Vivid E95

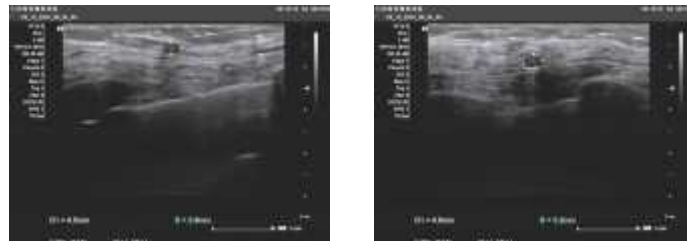
体检号: 448891

申请医院: 本院

体检科室: 体检科

检查部位: 乳腺彩超

经典图像:



影像所见:

双侧乳腺腺体层次清晰, 右乳腺体厚 0.8cm, 左乳腺体厚 0.8cm, 乳导管未见扩张, 左乳 10 点距乳头 1cm 处探及大小约 0.45\*0.28cm 低回声结节, 形态规则, 边界清, 另于 1 点距乳头 1cm 处探及大小约 0.46\*0.32cm 偏囊性结节, 形态规则, 内透声好, CDFI: 未见异常血流信号。

双侧腋下未见明显肿大淋巴结。

影像诊断:

1. 左乳结节 BI-RADS 3 级
2. 左乳囊肿 BI-RADS 2 级

报告医师: 郭丽霞

检查日期: 2023-12-09

审核医师: 郭丽霞

报告日期: 2023-12-09

## 超声诊断图文报告

流水号: 2309150737

影像号: 1480012

姓名: 张宝荣

年龄: 60岁

性别: 女

检查设备: Vivid E95

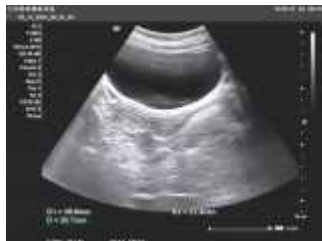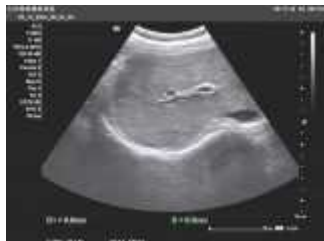体检号: 448891

申请医院: 本院

体检科室: 体检科

检查部位: 全腹彩超

### 经典图像:



### 影像所见:

肝脏大小形态正常,包膜光滑完整,右叶实质内探及大小约 1.0\*0.6cm 囊性回声,形态规则,内透声好,余实质回声均匀,肝内管道系统走行清晰,门静脉及肝内胆管不扩张。

胆囊大小形态正常,壁不厚、光滑,囊内透声好,肝外胆管不扩张。

胰腺大小形态正常,实质回声均匀,主胰管不扩张。

脾脏大小形态正常,实质回声均匀,脾门静脉不宽。

双肾大小形态正常,皮髓质分界清晰,集合系统未见分离,双侧输尿管未见扩张。

膀胱充盈佳,未见明显异常。

绝经后子宫,大小形态改变,肌壁回声均匀,内膜线清晰,厚 0.3cm,宫颈厚约 2.1cm,双侧附件区未见异常。

### 影像诊断:

肝囊肿

报告医师: 郭丽霞

检查日期: 2023-12-09

审核医师: 郭丽霞

报告日期: 2023-12-09