



2309150733

# 大同瑞慈健康体检

## 报 告 册

体检编号	448887	工号	233
姓名	赵建新		
性别	男	年龄	68岁
单位	云冈区税务局		
部门	云冈区税务局		
联系电话	13903522844		
体检日期	2023-12-04		

尊敬的 赵建新先生 您好！

首先,瑞慈健康体检全体员工欢迎您的光临,并对您的信任表示衷心的感谢！

您于 2023-12-04 (体检编号: 448887) 完成健康检查,本机构的各科医生已根据您的体检项目及结果,汇总成此份健康体检报告,并经总检医生审核。据此提出对您健康状况的综合分析及建议。

瑞慈健康体检倡导“大健康、大康复”,提出“健康是第一财富 (Rich)”的人文理念。希望您仔细阅读并妥善地保管此份健康体检报告,并认真关注报告中的提示与建议,若您对报告内容有任何疑问,可直接与瑞慈健康体检客服部联系,进一步咨询。

健康体检咨询电话: **0352-2824444**

客户服务咨询电话: **0352-2830597**

**400-6112995**

瑞慈健康体检报告由下列内容组成:

第一部分:主检报告

第二部分:分科分项结果

第三部分:检验报告

第四部分:附表

## 主检报告

### 检查综述

- 1、【身高、体重、血压】（1）体重指数 27.25：超重（2）血压 176/74：本次测量收缩期血压偏高
- 2、【内科】（1）心律：齐，心动过缓（2）心脏杂音：收缩期杂音
- 3、【眼科】（1）左眼视力下降（2）右眼视力下降
- 4、【血常规（五分类）】淋巴细胞百分比(LY%)偏低(19.5%)
- 5、【空腹血糖】葡萄糖(GLU)偏高(12.54 mmol/L)
- 6、【肝功能三项】门冬氨酸氨基转移酶(AST)偏低(13.00 U/L)
- 7、【尿液分析+尿沉渣】鳞状上皮细胞偏高(1 /HP) 粘液丝偏高(1 /HP) 尿葡萄糖(GLU) 3+
- 8、【颅脑 MRI】1. 双侧基底节区、侧脑室旁白质区、半卵圆中心多发腔隙性脑梗死（慢性期、部分软化）  
2. 双侧额顶叶皮髓质交界区多发缺血灶 3. 脑白质变性
- 9、【CT 检查】左肺舌段及右肺中叶纤维粘连 冠状动脉硬化性改变，进一步检查
- 10、【心电图】1. 窦性心动过缓 2. 左心室高电压 3. T波改变(I, II, III, aVF, V4)
- 11、【心脏彩超】1. 主动脉瓣、二尖瓣少量返流 2. 左室舒张功能减低
- 12、【全腹彩超】1. 轻度脂肪肝 2. 肝囊肿 3. 前列腺增生伴钙化斑
- 13、【口腔科】（1）左上第三磨牙 残根 右下第二磨牙 牙齿Ⅲ°松动（2）牙龈萎缩 牙龈色红，探之出血（3）牙周：牙结石
- 14、【动脉硬化检测】. 3 级高血压 2. 外周动脉僵硬度增高

### 医生建议

#### 【超重】：

- (1) 体重指数是判断体重超标或偏低的主要指标。体重是反映和衡量一个人健康状况的重要标志之一，过胖和过瘦都不利于健康，身高体重不协调也不会给人以美感。体重的变化，还会直接反映身体长期的热量平衡状态。
- (2) 当需要比较及分析一个人的体重对于不同身高的人所带来的健康影响时，体重指数是一个中立而可靠的指标。其主要适用于需要体重测试、体型肥胖和全身检查的人群。
- (3) 体重指数（BMI）是世界卫生组织推荐的国际统一使用的肥胖分型标准，也是目前国际上常用的衡量人体胖瘦程度以及是否健康的一个标准，其计算方式为： $BMI = \text{体重（千克）} / \text{身高（米} \times \text{米）}$ 。成人的标准值是 BMI 18.5-23.9 之间。低于 18.5 为体重指数偏低；高于 23.9 则为体重指数偏高。
- (4) 一般表现为体重超重或肥胖，超重及肥胖会出现一系列代谢性疾病，如高血压、高血糖、高血脂、高尿酸血症等，所以体重指数偏高者一定要注意控制体重。
- (5) 合理控制饮食，食品多样化，食物纤维可适量增加，饮食规律，避免暴饮暴食，低盐、低脂饮食为主，减少高热量食物的摄入。
- (6) 加强体育锻炼，每天最少保持 30 分钟的中等强度运动。鼓励每天至少快步走 6000 步比较健康。肥胖患者不适合较剧烈的运动，会加重膝关节的负担，可以选择游泳、划船等对膝关节负荷较小的运动。
- (7) 定期检查血糖、血脂、肝功、肝脏 B 超等，积极治疗基础性疾病。
- (8) 减少热量摄取及增加热量消耗。强调以健康行为、饮食、运动为主的综合治疗。

#### 【本次测量收缩期血压偏高】：

(1) 所谓单纯收缩期高血压，顾名思义是指一个人的舒张压（即低压）不高，仅仅是收缩压（即高压）超过正常范围。

(2) 单纯收缩期高血压标准为收缩压在 140mmHg 以上，舒张压为 90mmHg 以下。如果收缩压在 140-149mmHg，又称单纯收缩期临界高血压。由于单纯收缩期高血压大部分发生在 60 岁以上的老年人，故又称老年单纯收缩期高血压。

(3) 当病人患动脉硬化、甲状腺功能亢进、主动脉关闭不全、体循环动静脉瘘、动脉导管未闭及原因不明的高动力循环状态时，也常伴有收缩期高血压，但这些不包括在单纯收缩期高血压范围内。

(4) 劳逸结合，保持良好身心状态。避免各种诱因：如情绪低落、紧张等。改进生活方式，适当低盐、低脂、低胆固醇饮食，戒烟酒。必要时心血管专科诊治，定期复诊。

(5) 平时应低盐（每天 5~10g）、低脂饮食（少吃动物脂肪与内脏）；忌烟限酒。遵照医嘱坚持服药，定期测量血压，宜控制在 140/90mmHg 以下，若合并有糖尿病和肾病，要把血压控制在 130/80mmHg 以下。

(6) 血压到正常水平时，说明此时选用的降压药和治疗方案基本合适，但并不意味着高血压已被“治愈”，应坚持治疗。若盲目自行停药或间断服药，常会使血压波动很大，而加重心、脑、肾和血管的损害。

#### 【收缩期杂音】：

(1) 心脏杂音是有别于平常所能听到的正常心音之外，在收缩期或者是舒张期形成的能听到的心脏声音就叫心脏杂音。

(2) 心脏杂音从出现的时间大致分为两种，一是出现在心脏收缩期间，以吹风样声音为特征，称为收缩期杂音；二是出现在心脏舒张期间，以隆隆样声音为特征，称为舒张期杂音。

(3) 心脏杂音在进行心脏听诊检查时可以听到。声音的强度可分为 6 级。1-2 级杂音大部分属于生理性杂音，临床上没有实际意义，本身没有器质性心脏结构改变，完善心脏超声检查后无阳性结果，可无需治疗。

(4) 3 级以上杂音一般都是病理性杂音，很多都是因为患有器质性心脏疾病所致，如风湿性心脏病、高心病等都有可能引起这种表现。

(5) 多数心脏杂音多伴随心脏器质性结构的改变，如先天性心脏病的房间隔缺损、室间隔缺损、动脉导管未闭、狭窄瓣膜疾病的二尖瓣狭窄、二尖瓣关闭不全等疾病，这些疾病多数情况下是需要治疗的。

#### 【视力下降】：

(1) 视力下降是由角膜白斑或角膜炎、晶状体混浊、眼底疾病、屈光不正等原因引起，建议眼科诊断治疗。

#### 【淋巴细胞百分比(LY%)偏低】：

(1) 供内科结合临床参考。

#### 【葡萄糖(GLU)偏高】：

(1) 正常情况下，人体中糖的分解和合成代谢处于动态平衡，保持相对恒定。血清葡萄糖是指血液中的葡萄糖浓度，是诊断糖尿病最重要检查项目之一。

(2) 空腹血糖偏高可分为生理性偏高（如餐后、高糖饮食、剧烈运动、情绪激动等均可引起一过性增高，经过休息后血糖值可以恢复正常）和病理性增高（如糖尿病、甲状腺功能亢进、库欣综合征等）。

(3) 空腹血糖生理性增高经过调整饮食结构、避免剧烈活动、控制情绪等方式后可自行缓解，血糖值可以恢复正常。

(4) 排除生理性增高因素经复查仍然增高者属于病理性增高，应及时到内分泌科复诊，明确血糖偏高的原因及所患疾病的种类。

(5) 如果是首次检查发现血糖偏高，应及时到医院内分泌科进行详细的检查及正规的治疗。

(6) 已确诊的糖尿病患者，如血糖仍较高则说明血糖控制不佳，应及时到医院内分泌科诊治，修正以往的治疗方案及改变一些不良的生活习惯。

(7) 糖尿病的治疗强调早期治疗、长期治疗、综合治疗和措施个体化，综合防治包括糖尿病教育、饮食治疗、体育锻炼、药物治疗和血糖监测五个方面。

#### 【门冬氨酸氨基转移酶(AST)偏低】：

(1) 建议消化内科诊断治疗。

#### 【鳞状上皮细胞偏高】：

(1)在生理情况下，机体正常的新陈代谢都会引起鳞状上皮细胞的脱离，这是一种正常的机体现象。如果长时间出现鳞状上皮细胞偏高的现象时，则有可能是尿路感染、泌尿系统结石等因素导致，应及时往泌尿外科进一步诊断治疗。

**【粘液丝偏高】：**

- (1)尿常规中粘液丝是由尿路中细胞分泌出来的，在有尿路感染时分泌会明显增多，且伴有炎症细胞的出现。
- (2)粘液丝偏高，可分为生理性偏高和病理性偏高两种，生理性偏高一般是由于喝水较少导致的尿液浓缩，一般在喝水后就能达到稀释的效果。
- (3)病理性的粘液丝偏高是由于泌尿系炎症或者是前列腺炎导致的，需要注意观察，多喝水，同时有白细胞等炎症细胞增多时，应及时服用抗感染药物治疗。如果仅有粘液丝的增多而没有白细胞等炎症细胞增多时，尿路有炎症的可能性不大。
- (4)建议平时饮食注意清淡，多喝水，少吃油腻和辛辣的食物，要注意个人清洁卫生，勤洗阴部，注意休息。

**【尿葡萄糖(GLU)3+】：**

- (1)结合血糖、肾功能、肝功能结果分析，如有糖尿病者，提示血糖控制不理想，建议积极治疗原发病。常见于糖尿病，肾性糖尿，肝功能不全，甲亢等，请往内分泌科结合临床进一步检查、治疗。
- (2)在个别情况下，如果肾糖阈是降低的，也会出现尿葡萄糖阳性，但此时血糖是正常的。

**【腔隙性脑梗死】：**

- (1)腔隙性脑梗死又称腔隙性脑梗塞，简称为腔梗，是指大脑半球或脑干深部的小穿通动脉，在长期高血压的基础上，血管壁发生病变，导致管腔闭塞，形成小的梗死灶。病程较长的陈旧性腔隙性脑梗死也可称为腔隙灶。
- (2)常见的发病部位有壳核、尾状核、内囊、丘脑及脑桥、少数位于放射冠及脑室管膜下区。由于深穿支动脉供血范围有限，所以单一支的阻塞只引起很小范围脑组织的缺血坏死，即形成所谓的腔隙。
- (3)腔隙性脑梗死为直径0.2~15毫米的囊性病灶，呈多发性，小梗死灶仅稍大于血管管径。坏死组织被吸收后，可残留小囊腔。腔隙性脑梗死是脑梗死的一种。只是因为发生闭塞的血管较小，如穿支动脉，限于其较小的供血区，病灶较小，所以一般危害较小。
- (4)高血压在腔隙性脑梗死患者的发病率为45%~90%。长期高血压造成脑内小动脉血管壁变性，使得管腔变窄，在某种血流动力学因素或血液成分变化的诱因下发生小动脉的闭塞。
- (5)腔隙性脑梗死最常见的原因是高血压动脉硬化，尤其是慢性高血压超160/95mmHg时。且舒张压升高对本病的影响作用更明显。
- (6)一般症状有头晕头痛、肢体麻木、眩晕、记忆力减退、反应迟钝、抽搐、痴呆，无意识障碍，精神症状少见。主要临床体征为舌僵、说话速度减慢，语调语音变化，轻度的中枢性面瘫，偏侧肢体轻瘫或感觉障碍，部分锥体束征阳性，而共济失调少见。
- (7)但是，并不是所有发生的腔隙都会产生症状，只有那些累及重要神经通路或神经结构的腔隙才会有表现，否则也可以没有任何症状。
- (8)首先高血压患者应将血压控制在一个合理水平，积极治疗短暂性脑缺血发作。日常生活中保持平和的心态，许多脑梗死的发作，都与情绪激动有关。养成良好的生活习惯，进行适度的体育活动。
- (9)避免不良嗜好如吸烟、酗酒、暴饮、暴食。以低脂肪低热量，低盐饮食为主，保证足够优质的蛋白质、维生素、纤维素及微量元素。饮食过饱不利于健康，禁食霉变食品、咸鱼、冷食品等。
- (10)中老年人特别是体弱多病者，要特别小心气温骤变，气压、温度的明显变化以及严寒和盛夏季节，应及时添减衣物，避免发病。

**【脑白质变性】：**

- (1)建议神经内科结合临床考虑，动态观察；定期复查。

**【双侧额顶叶皮髓质交界区多发缺血灶】：**

- (1)建议神经内科进一步诊断治疗。

**【冠状动脉硬化性改变】：**

- (1)建议心血管内科诊断治疗。

**【左肺舌段及右肺中叶纤维粘连】：**

(1) 建议呼吸内科诊断治疗。

**【窦性心动过缓】：**

(1) 可见于正常人、体力劳动者、运动员，无症状者一般不需治疗，可定期随访，跟踪观察。  
(2) 如果有症状（胸闷、黑矇、晕厥等）请做动态心电图等相关检查，在医生指导下服用提升心率的药物如：心宝、红参等。如果每分钟心率低于 45 次伴有晕厥、胸闷等症状时，需安装心脏起搏器。请前往心内科进一步治疗，长期随访。

**【T 波改变】：**

(1) 可见于心肌劳损，电解质紊乱及神经调节异常，如疲劳，精神紧张等，往心血管内科咨询，进一步查找病因及治疗。

**【左心室高血压】：**

(1) 多见于高血压心脏病，二尖瓣狭窄、肺动脉狭窄、房间隔缺损以及心肌病等。建议查心脏彩超，心血管内科专科治疗。

**【左室舒张功能减低】：**

(1) 左心室舒张功能是指心肌弹性减低，心脏泵血功能减退。其引起原因，一是随着年龄的增长，心肌组织进行性变。其二是由于冠心病、高血压等慢性心肌病变。一般来说没有原发病变及年龄偏大的人员又无症状，不需要特殊处理，建议心内科结合临床考虑。

**【主动脉瓣、二尖瓣少量返流】：**

(1) 主动脉根部退行性变，会导致主动脉瓣关闭不全的现象，从而形成轻度返流。在很多人中，没有临床症状，只有在做心脏彩超时发现。一般不需要治疗，建议定期复查，必要时心内科结合临床考虑。  
(2) 由于二尖瓣瓣膜轻微的改变而产生二尖瓣相对关闭不全。在很多人中，没有临床症状，只有在做心脏彩超时发现。一般不需要治疗，建议定期复查，必要时心内科结合临床考虑。

**【肝囊肿】：**

(1) 肝囊肿，通俗说就是肝脏中的水泡。绝大多数的肝囊肿都是先天性的，即因先天发育的某些异常导致了肝囊肿形成。  
(2) 肝囊肿病因大多数系肝内小胆管发育障碍所致，单发性肝囊肿的发生是由于异位胆管造成。肝囊肿生长缓慢，所以可能长期或终生无症状，其临床表现也随囊肿位置、大小、数目以及有无压迫邻近器官和有无并发症而异。  
(3) 肝囊肿是一种较常见的肝脏良性疾病，一般没有什么症状，也不会影响肝功。5CM 以下的肝囊肿一般不需要特殊治疗。当囊肿长大到一定程度，可能会压迫胃肠道而引起症状，如上腹不适饱胀；也有因囊肿继发细菌感染而有腹痛、发热的。  
(4) 肝囊肿首次发现，建议作 MRI 或 CT 检查，除外肝内其它占位性病变。  
(5) 过大的肝囊肿，对肝脏本身或周围的器官有压迫症状的，或有炎症的，往外科治疗。  
(6) 已确诊为肝囊肿，动态观察，定期 B 超检查进行对照，监测囊肿大小。  
(7) 解除顾虑和紧张情绪，保持良好心态，切忌大怒。  
(8) 多食新鲜蔬菜和水果，保持大便通畅，防止便秘；保证营养，宜食清淡富含蛋白质的食物为主；限制饮酒。  
(9) 不宜剧烈运动，防止过度用力，以免增加腹腔压力。  
(10) 如有症状请及时就诊。

**【轻度脂肪肝】：**

(1) 脂肪肝是指肝脏被脂肪浸润，为一种多病因引起的获得性疾病。

(2)脂肪肝是以肝细胞脂肪变性和脂肪蓄积为病理特征，最常见易患因素有超重或肥胖、进食油腻食物、高脂血症（尤其甘油三酯升高）、营养失调（营养过量或不足）、饮酒、高脂血症、少运动、糖耐量异常、减肥造成体重急剧下降、营养不良、中毒和药物等。

(3)当肝内脂类（主要为甘油三酯）含量超过肝重的5%时为脂肪肝。脂肪肝是一个常见的临床现象，不是一个独立性的疾病。

(4)值得注意的是，过多的脂肪在肝组织、肝细胞内浸润，引起肝细胞肿大，严重可致肝硬化。脂肪肝是可逆性的，合理饮食、运动及治疗后可恢复。

(5)合理控制饮食，控制总摄入量，低盐、低脂和低糖类饮食，少吃动物内脏，多吃蔬菜水果；

(6)控制危险因素，如控制体重、改善胰岛素抵抗、调整血脂紊乱，戒酒、戒烟，坚持长期有氧运动，加强体育锻炼；

(7)定期复查腹部彩超、血脂、肝功能。

#### 【前列腺增生伴钙化斑】：

(1)前列腺增生又称前列腺肥大，增生的腺体位于膀胱颈部，会使尿路梗阻，引起尿频和排尿困难，严重影响患者的生活质量，是中老年男性的常见疾病。建议往泌尿科咨询，结合临床诊治。

(2)1、前列腺钙化斑大多数是由于前列腺炎症之后，前列腺内部组织局部出现了纤维化、钙质沉积而引起的。多数患者都是在体检时通过彩超检查时发现的，一般情况没有不适症状不需治疗。2、部分患者如有不适症状，建议前往泌尿科诊断治疗。

#### 【牙齿Ⅲ°松动】：

(1)牙齿在健康状态下有一定的活动度，主要是水平方向的，垂直方向的更是非常微小，而当由于某些疾病因素或者其他因素造成牙齿的活动度大于这个范围时，就称作牙齿松动。

(2)牙齿松动可急性引起或慢性缓慢进展，可伴有或不伴有牙齿的疼痛不适。对人体造成的主要影响是咀嚼食物时感觉无力或不适。

(3)慢性进展性的牙齿松动多由于牙周炎引起；如果牙齿的咬合状况不良，或有夜磨牙、紧咬牙的不良习惯等对牙齿的咬合造成了创伤，长期也会造成牙齿的松动。

(4)突发的牙齿松动多有明确的病因，如突然咬硬物、受外伤等；牙根尖周围组织的炎症也会引起牙齿松动；此外，女性激素水平的变化也可能引起牙齿松动度的改变，如在月经期可能出现轻度的牙齿松动等情况。

(5)根据牙齿松动的程度不同，临床上可分为I-III度。I度牙齿松动为颊舌方向活动，动度在1mm以内。II度牙齿松动为颊舌及近远中方向活动，动度在1-2mm之间。III度牙齿松动为颊舌、近远中及垂直三个方向的动度，动度超过2mm。

(6)牙齿松动的治疗首先应明确松动的原因，才能进行有针对性的治疗。如积极治疗牙周炎、根尖周围炎，调整牙齿咬合关系，因外伤引起的牙齿松动要尽早进行固位治疗。如果牙齿松动程度严重，周围炎症广泛，及时拔除过度松动的牙齿也是一种治疗方法。

(7)维持口腔卫生是预防牙齿松动形成的重要措施，应采取正确的竖刷牙法和巴氏刷牙法，纠正横刷牙法。

(8)多吃富有维生素的粗纤维食物，如肉、蛋、各种蔬菜和水果，充分咀嚼以利于牙面清洁。少吃甜食及黏性很强的食物，不吃零食。

(9)定期进行口腔检查、口腔洁治，建议每半年进行一次口腔健康检查，每年进行2-3次全口超声波洁牙术，使牙面、牙颈部经常处于洁净状态。

#### 【牙结石】：

(1)牙结石又称牙石，是沉积在牙齿或修复体表面上已经钙化或正在钙化的菌斑或软垢。其开始时是软的，会因逐渐的钙化而变硬。它是由75%的磷酸钙，15-25%的水、有机物、磷酸锰、矿酸钙及微量的钾、钠、铁所构成，并呈现出黄色、棕色或者黑色。

(2)牙结石通常存在于唾液腺开口处的牙齿表面（例如：下颚前牙的舌侧表面，上颚后牙的颊侧表面）和牙齿的颈部，以及口腔粘膜运动不到的牙齿表面等处。

(3)牙结石形成后，可伴随牙龈出血、牙龈萎缩、口臭等症状。

(4)牙结石是牙周病的重要病因，它会不断刺激牙周组织，并且压迫牙龈，影响血液循环，造成牙周组织的细菌感染，形成牙周囊袋，此后更易使食物残渣、牙菌斑、牙结石等的堆积，最终牙周支持组织全部破坏，导致牙齿松动，以至于不得不拔除牙齿。

(5)早晚刷牙、饭后漱口是防治牙结石形成的最重要措施。应采取正确的竖刷牙法和巴氏刷牙法，纠正横刷牙法。

(6)多吃富有维生素的粗纤维食物，如肉、蛋、各种蔬菜和水果，充分咀嚼以利于牙面清洁。少吃甜食及黏性很强的食物，不吃零食。

(7)建议每半年进行一次口腔健康检查，每年进行 2-3 次全口超声波洁牙术，使牙面、牙颈部经常处于洁净状态。

**【牙龈色红，探之出血】：**

(1)牙龈的这种情况一般是由于牙结石导致的牙龈局部发炎。

(2)必须坚持每天认真和合理刷牙（采用竖刷法），彻底清除牙菌斑。要经常检查口腔，保持口腔卫生，防止牙龈出血。

(3)正确的刷牙方法是：顺着牙齿长轴方向，上牙向下刷，下牙往上刷，每个牙面都要刷到，这样刷牙不仅能把牙刷干净而且对牙龈起到按摩作用，促进牙龈的血液循环。

(4)建议每半年进行一次口腔健康检查，每年进行 2-3 次全口超声波洁牙术，使牙面、牙颈部经常处于洁净状态。

(5)注意口腔清洁卫生，养成早晚刷牙，饭后漱口的良好习惯。

(6)及时治疗牙龈炎，防止炎症侵犯深部牙周组织，形成牙周炎。

(7)养成清晨排便习惯。进餐要规律，细嚼慢咽，多食蔬菜，如胡萝卜、菠菜、木耳。适量进食水果，如山楂、苹果。男性少抽烟少喝酒。

**【残根】：**

(1)牙齿由于龋坏等原因而致使牙冠的大部分缺损，称为残冠。牙冠基本缺失，仅剩余牙根，称为残根。

(2)残根、残冠一旦形成，牙齿的髓腔、根管就暴露于口腔的有菌环境中，细菌可通过根管到达根尖，形成根尖周围炎，使牙齿成为病灶牙。乳牙的残根、残冠可能会引起恒牙的牙釉质发育不全，遗留的残根还可以引起恒牙萌出过早或过晚，影响恒牙萌出的时间和位置，导致牙列畸形。

(3)乳牙的残根、残冠，引起根尖周炎，或影响恒牙的萌出时，应予拔除。

(4)恒牙的残根、残冠，根尖周病损较大，牙周情况不良或对口腔粘膜有长期慢性刺激时，应予拔除。

(5)牙周情况较好，根尖周病损不大的残冠，可以先进行彻底的根管治疗，然后通过桩冠修复，最后进行全冠修复以恢复牙齿的外型和功能。

(6)牙周情况较好，根尖周病损不大，牙根粗壮的残根，可以先进行彻底的根管治疗后行桩冠修复，或保留进行覆盖义齿修复。

**【牙龈萎缩】：**

(1)牙龈生理性萎缩主要是龈缘部分存在异物又长期得不到清理，细菌滋生刺激长期存在所致；另外随着年龄的增长也会或多或少发生萎缩，致使牙龈暴露，这种生理性萎缩，是无需要治疗的。

(2)炎症性的牙龈萎缩，主要表现为牙龈红肿胀痛，刷牙常见出血，对冷热温度变化及酸性食物等异常敏感，妨碍进食，尤其应该注意防治。

(3)掌握正确竖刷法的刷牙方法，注意口腔清洁卫生，养成早晚刷牙，饭后漱口的良好习惯。

(4)定期到医院检查治疗，每年进行 2-3 次全口超声波洁牙术。

(5)补充维生素 C 等微量元素，多食水果蔬菜，戒烟限酒，避免熬夜的不良生活习惯。

**【3 级高血压】：**

(1)高血压是指收缩期和（或）舒张期动脉血压高于正常，并连续三次不同日测量，血压都高于正常标准，可确定患高血压病。

(2)高血压的发病与遗传、精神过度紧张、肥胖、吸烟、酗酒、嗜盐等因素有关。血压持久增高，可导致心、脑、肾等脏器的损害。

(3)原发性高血压由于目前原因不明（部分与遗传有关），须终身服药降压。高血压主要危害心、脑血管和肾脏。一旦确诊“高血压”就要终生服药。

(4)平时应低盐（每天 5~10g）、低脂饮食（少吃动物脂肪与内脏）；忌烟限酒。遵照医嘱坚持服药，定期测量血压，宜控制在 140/90mmHg 以下，若合并有糖尿病和肾病，要把血压控制在 130/80mmHg 以下。

(5)血压到正常水平时，说明此时选用的降压药和治疗方案基本合适，但并不意味着高血压已被“治愈”，应坚持治疗。若盲目自行停药或间断服药，常会使血压波动很大，而加重心、脑、肾和血管的损害。

(6)建议您密切关注血压，保持心情舒畅，劳逸结合，适量运动，控制体重，避免过度劳累、情绪激动等。改进生活方式，适当低盐、低脂、低胆固醇饮食，戒烟酒。必要时心血管专科诊治。

**【外周动脉僵硬度增高】：**

(1)动脉硬化是全身性粥样硬化在肢体局部表现，是全身性动脉内膜及其中膜呈退行性、增生性改变，使血管壁变硬缩小，失去弹性，从而继发血栓形成致使远端血流量进行性减少或中断。

(2)要均衡饮食，要防止其他疾病引起的动脉粥样硬化，如糖尿病、肥胖、高血压。少吃含油脂和胆固醇多的食品，减少盐的摄入，多吃富含高密度脂蛋白的鱼类、海鲜。戒烟限酒，控制体重，保持良好的心态。通过适量的运动，可以明显改善动脉粥样硬化。必要时内科咨询及诊治。

**【心动过缓】：**

(1)无症状的窦缓通常无需治疗。如果心率过慢，建议心血管内科结合临床诊治。

汇总医生： 樊兴国

主检日期： 2023-12-05

主检医生：

## 分科结果

## 身高、体重、血压

项目名称	检查结果	项目名称	检查结果
身高	167cm	体重	76kg
血压	176/74mmHg		

**\*小结：**

(1) 体重指数 27.25：超重

(2) 血压 176/74：本次测量收缩期血压偏高

操作员：赵婉如

检查日期:2023-12-04

检查医生：名燕凌

## 内科

项目名称	检查结果	项目名称	检查结果
心率	55 次/min	心律	齐，心动过缓
心脏杂音	主动脉瓣区 II 级收缩期杂音&二尖瓣区收缩期 II 级杂音	心界	正常
肺部	正常	呼吸音	呼吸音清
啰音	未闻及	叩诊	叩诊呈清音
腹部触诊	腹部平软	发育	正常
肝胆	肋下未触及	脾脏	肋下未触及
双肾	无叩击痛	肠鸣音	正常
营养	良好	神经系统	正常
生理反射	生理反射存在	病理反射	病理反射未引出
颅神经	正常	运动功能	正常
深浅感觉	正常	其它	无异常发现
既往史	无		

**\*小结：**

(1) 心律：齐，心动过缓

(2) 心脏杂音：收缩期杂音

操作员：杨淑兰 检查日期:2023-12-04 检查医生：杨淑兰

外科（男）

项目名称	检查结果	项目名称	检查结果
皮肤	正常	甲状腺	无肿大
脊椎	无畸形	浅表淋巴结	无肿大
肛门	拒检	前列腺	未检
泌尿外生殖器	正常	四肢关节	未见异常
腹股沟	未见异常	足背动脉	正常
紫绀	无	色素沉着	无
脱毛	无	脱色	无
浮肿	无	皮下结节	无
头颅	正常	颈部	正常
乳腺	正常	脊柱	正常
直肠	未检	皮肤黄疸	无
四肢	活动正常	其他	无

\*小结:

未见异常

操作员：谷岱清 检查日期:2023-12-05 检查医生：谷岱清

眼科

项目名称	检查结果	项目名称	检查结果
视力(左)	0.25	视力(右)	0.4
辨色力	正常	眼睑	正常
结膜	正常	泪器	正常
角膜	正常	虹膜	正常
瞳孔	正常	晶状体	正常

玻璃体	正常	眼底	未见异常
-----	----	----	------

**\*小结:**

(1) 左眼视力下降

(2) 右眼视力下降

操作员：田野青 检查日期:2023-12-04 检查医生：田野青

**耳鼻喉科**

项目名称	检查结果	项目名称	检查结果
听力(左)	正常	听力(右)	正常
外耳道	正常	鼓膜	正常
鼻窦	正常	鼻中隔	正常
鼻腔	正常	扁桃体	无肿大
嗅觉	正常	咽喉	正常

**\*小结:**

未见异常

操作员：王存宝 检查日期:2023-12-04 检查医生：王存宝

**口腔科**

项目名称	检查结果	项目名称	检查结果
唇颊	右侧磨牙后垫及右下第二磨牙颊侧牙龈可见不规则增生色红伴出血	齿	左上第三磨牙&残根&右下第二磨牙&牙齿III°松动
牙龈	牙龈萎缩&牙龈色红，探之出血	牙周	牙结石II度
舌腭	正常	腮腺	正常
颌下腺	正常	颞下颌关节	正常

**\*小结:**

(1) 左上第三磨牙 残根 右下第二磨牙 牙齿III°松动

(2) 牙龈萎缩 牙龈色红，探之出血

(3) 牙周：牙结石

操作员：麻剑 检查日期:2023-12-04 检查医生：麻剑

---

## 检验报告

## 血流变

项目名称	检查结果	单位	参考值	提示
全血粘度高切 200/s	4.31	mpas	3.53--4.65	
全血粘度中切 100/s	4.63	mpas	3.6--4.9	
全血粘度中切 50/s	5.10	mpas	4.7--5.9	
全血还原粘度高切	7.28	mpas	3.66--8.48	
全血还原粘度低切	46.01	mpas	31.8--50.2	
血浆粘度	1.40	mpas	1.26--1.70	
血沉(ESR)	7.80	mm/h	0--15	
红细胞压积	0.40	L/L	0.40--0.50	
红细胞聚集指数	4.59		3.79--6.05	
红细胞变形指数	0.91		0.51--1.02	
红细胞刚性指数	5.20		2.15--6.73	
血沉方程 K 值	24.66	mm/h	0--77	
全血粘度 1/s	19.80	mpas	17.6--21.3	
全血高切相对指数	3.08		2.08--3.69	
全血低切相对指数	14.15		10.37--16.94	

## \*小结:

未见异常

操作员：祁佳佳 检查日期:2023-12-04

检查医生:陈建国

## 尿液分析+尿沉渣

项目名称	检查结果	单位	参考值	提示
白细胞尿	0	个/ul	0--13	
上皮细胞(EC)	1	/HP	0--28	
管型(CAST)	0	个/ul	0--1	

霉菌(尿)	0	/HP	0--0	
结晶	1	/HP	0--10	
透明度(CLA)	清亮			
胆红素(BIL)	-		阴性	
隐血(ERY)	-		阴性	
小圆上皮细胞(SRC)	0	个/ul	0--0	
维生素 C	-		阴性	
异常红细胞	0	个/ul	0--3	
红细胞(正常)	0	个/ul	0--6	
鳞状上皮细胞	1	个/ul	0--0	↑
粘液丝	1	个/ul	0--0	↑
颜色(Colour)	淡黄色			
尿葡萄糖(GLU)	3+		阴性	
酮体(KET)	-		阴性	
比重(SG)	1.020		1.003--1.030	
酸碱度(PH)	6.5		4.5--8.0	
尿蛋白质(PRO)	-		阴性	
尿胆原(URO)	-		阴性	
亚硝酸盐(NIT)	-		阴性	
红细胞(尿)(RBC)	0	个/ul	0--6	
尿白细胞(LEU)	-		阴性	

**\*小结:**

鳞状上皮细胞偏高(1 /HP) 粘液丝偏高(1 /HP) 尿葡萄糖(GLU)3+

操作员: 赵伟 检查日期:2023-12-04 检查医生:陈建国

**血常规 (五分类)**

项目名称	检查结果	单位	参考值	提示
白细胞(WBC)	6.30	10 <sup>9</sup> /L	3.5--9.5	

淋巴细胞绝对值(LY#)	1.23	10 <sup>9</sup> /L	1.1--3.2	
淋巴细胞百分比(LY%)	19.5	%	20--50	↓
中性粒细胞绝对值(GR#)	4.58	10 <sup>9</sup> /L	1.8--6.3	
中性粒细胞百分比(GR%)	72.7	%	40--75	
嗜碱性粒细胞绝对值(BA#)	0.05	10 <sup>9</sup> /L	0--0.06	
嗜碱性粒细胞百分比(BA%)	0.7	%	0--1.0	
嗜酸性粒细胞绝对值(EO#)	0.11	10 <sup>9</sup> /L	0.02--0.52	
嗜酸性粒细胞百分比(EO%)	1.8	%	0.4--8.0	
血小板(PLT)	243	10 <sup>9</sup> /L	125--350	
血小板分布宽度(PDW)	16.2	%	15--17	
平均血小板体积(MPV)	11.5	fl	6.0--14.0	
血小板压积(PCT)	0.280	%	0.11--0.28	
红细胞(RBC)	4.86	10 <sup>12</sup> /L	4.3--5.8	
血红蛋白	134	g/L	130--175	
红细胞压积(HCT)	40.5	%	40--50	
红细胞平均体积(MCV)	83.4	fl	82--100	
平均血红蛋白含量(MCH)	27.6	pg	27--34	
平均血红蛋白浓度(MCHC)	332	g/L	316--354	
单核细胞绝对值(MO#)	0.33	10 <sup>9</sup> /L	0.1--0.60	
单核细胞百分比(MO%)	5.3	%	3--10	
红细胞分布宽度标准差(RDW-SD)	40.6	fl	35--56	
红细胞分布宽度变异系数(RDW-CV)	12.8	%	10.6--16.6	
大血小板比率	36.0	%	11--45	
大血小板数目	88	10 <sup>9</sup> /L	30--90	
未成熟粒细胞数目	0.02	10 <sup>9</sup> /L	0--999	
未成熟粒细胞百分比	0.3	%	0--100	

有核红细胞数目	0.000	10 <sup>9</sup> /L	0--9999	
有核红细胞百分比	0.00	/100WBC	0--9999	

**\*小结:**

淋巴细胞百分比(LY%)偏低(19.5 %)

操作员：李佳敏 检查日期:2023-12-04 检查医生:陈建国

**肾功三项**

项目名称	检查结果	单位	参考值	提示
肌酐(CREA)	75.00	umol/L	57--111	
尿酸(UA)	346.00	umol/L	200--420	
尿素测定 (Urea)	6.30	mmol/L	3.6--9.5	

**\*小结:**

未见异常

操作员：王小雪 检查日期:2023-12-04 检查医生:陈建国

**空腹血糖**

项目名称	检查结果	单位	参考值	提示
葡萄糖(GLU)	12.54	mmol/L	3.89--6.1	↑

**\*小结:**

葡萄糖(GLU)偏高(12.54 mmol/L)

操作员：王小雪 检查日期:2023-12-04 检查医生:陈建国

**血脂四项**

项目名称	检查结果	单位	参考值	提示
动脉硬化指数	2.44		1.31--3.19	
总胆固醇(CHOL)	3.90	mmol/L	2.59--5.2	
甘油三脂(TG)	1.02	mmol/L	0.7--1.7	
低密度脂蛋白(LDL)	2.56	mmol/L	0--4.13	

高密度脂蛋白(HDL)	1.05	mmol/L	0.77--1.55	
-------------	------	--------	------------	--

**\*小结:**

未见异常

操作员：王小雪 检查日期:2023-12-04 检查医生:陈建国

**肝功能三项**

项目名称	检查结果	单位	参考值	提示
γ-谷氨酰转肽酶(GGT)	20.0	U/L	10--60	
丙氨酸氨基转移酶(ALT)	13.00	U/L	9--50	
门冬氨酸氨基转移酶(AST)	13.00	U/L	15--40	↓
谷草比谷丙	1.00		0.4--2.5	

**\*小结:**

门冬氨酸氨基转移酶(AST)偏低(13.00 U/L)

操作员：王小雪 检查日期:2023-12-04 检查医生:陈建国

# 大同瑞慈康复医院 12导联心电图报告

赵建新 男 68岁 体检号:448887

病床号:


诊断结果:

- 1.窦性心动过缓
- 2.左心室高电压
- 3.T波改变(I,II,III,aVF,V4)

诊断医生:

赵建新 陶志辉

HR : 44 ↓ bpm [60 ~ 100bpm]  
 P : 131 ↑ ms [0 ~ 110ms]  
 PR : 168ms [120 ~ 200ms]  
 QRS : 102 ↑ ms [60 ~ 100ms]  
 QT/QTc : 475/408ms [320 ~ 440/0 ~ 450ms]  
 P/QRS/T : 43/-18/-43 ↓ deg. [0 ~ 75/-30 ~ 90/0 ~ 75deg]  
 RV5/SV1 : 2.584 ↑ /1.116mV [0.0 ~ 2.5/0.0 ~ 2.0mV]



检查时间:2023-12-04 10:12:55

诊断时间:2023-12-04 10:20:28

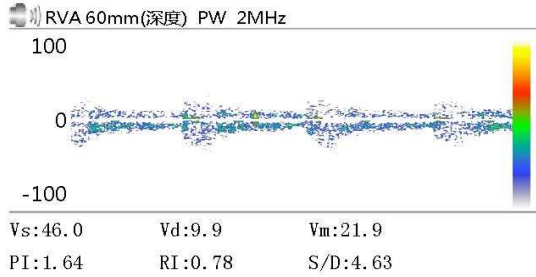
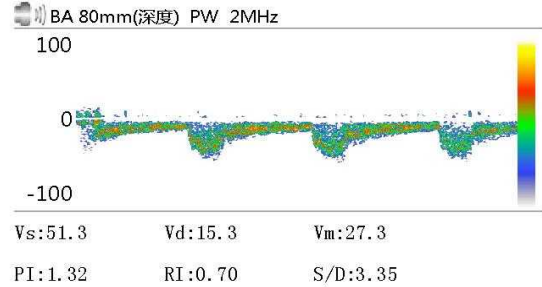
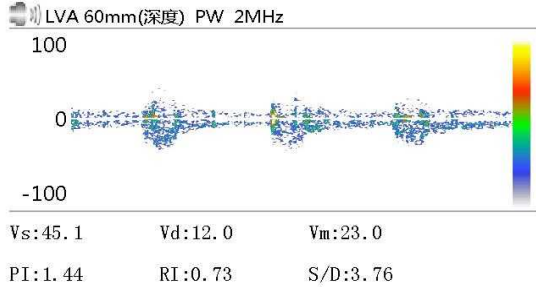
SEMIP V1 90

仅供临床参考



颅内多普勒血流图 (TCD) 检查报告单

姓名: 赵建新      性别: 男      年龄: 68 岁      检查号: 2309150733  
 申请科室: 体检科      申请医师: 李菊蓉      检查类型: 颅内血管



Vs:      Vd:      Vm:  
PI:      RI:      S/D:

Vs:      Vd:      Vm:  
PI:      RI:      S/D:

Vs:      Vd:      Vm:  
PI:      RI:      S/D:

医生意见

椎-基底动脉脑血管超声未见异常。

医师签名: 李菊蓉

检查日期: 2023-12-04  
地址:

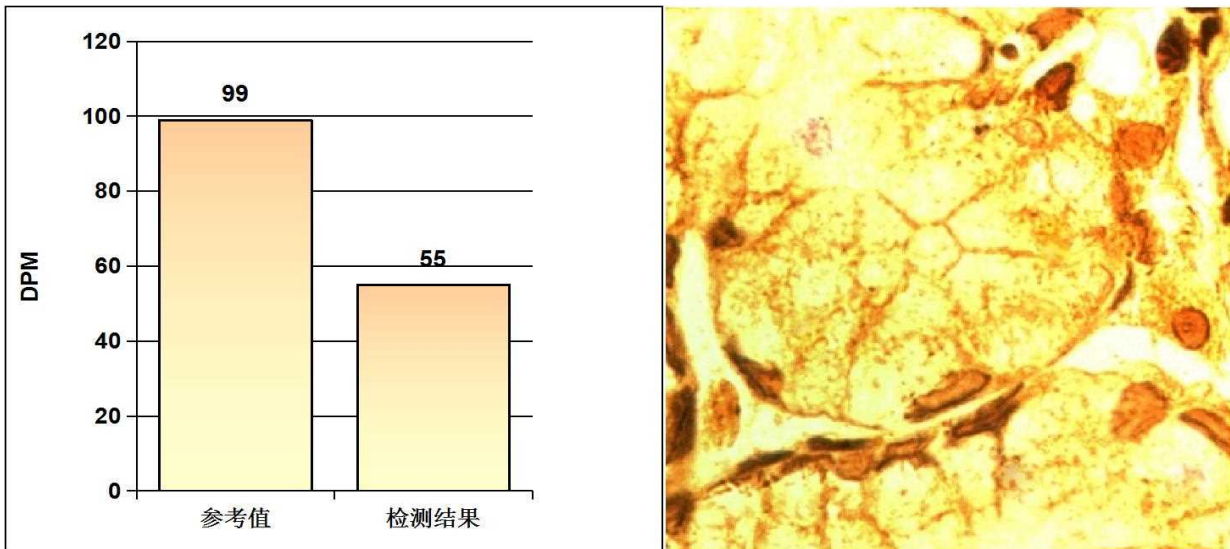
本报告单仅提供临床参考  
电话:

# 大同瑞慈康复医院

## <sup>14</sup>C呼气试验检验报告

姓名	赵建新	年龄	68	性别	男
住院号	0	日期	2023/12/4 10:13:56	电话	0
送检医生	曹居杰	样品编号	8326	编号	2309150733

### <sup>14</sup>C呼气试验



#### 阳性参考值 (Disintegrations Per Minute(DPM)):

DPM值:	dpm > 2499	阳性++++
	1499 < dpm ≤ 2499	阳性+++
	499 < dpm ≤ 1499	阳性++
	149 < dpm ≤ 499	阳性+
	dpm ≤ 99	阴性
	99 < dpm ≤ 149	不确定

**检测结果:** **dpm= 55** **阴性**

医生建议: 注意保持健康及规律饮食

温馨提示: 您本次检测的结果为阴性

检测医生: 曹居杰

# 大同瑞慈健康体检

## 骨密度检测报告

### 受检者信息

受检者ID: 2309150733

姓名: 赵建新

出生年月日: 1954/12/21

年龄: 68

性别: 男

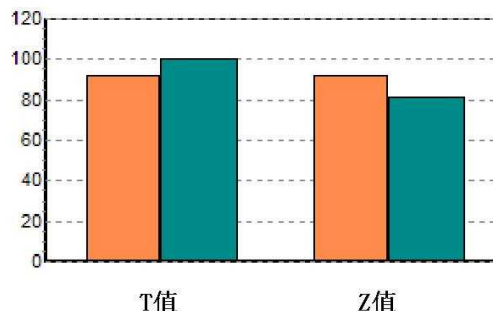
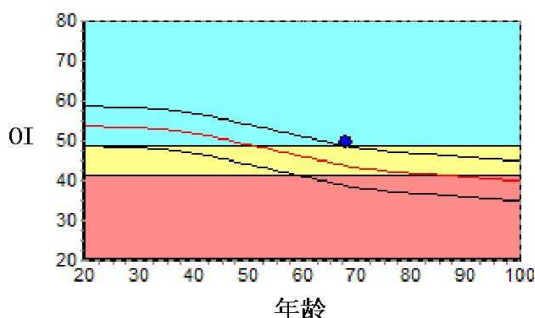
测定部位(右/左): 右

### 测定结果

测定日期: 2023/12/4 10:16:22

测试编号: 1/1

受测者 平均值



数据库: Asia

OI: 49.7

SOS: 1350.8 m/s, BUA: 40.0

T值: -0.83

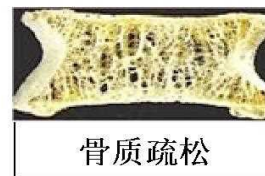
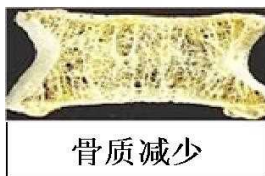Z值: 1.19

成人比: 92.3 %

同龄比: 113.5 %

OPR: N/A %

### 结果分析



### 注解

以上结论仅供参考

科室:

医生签名:

医院地址 大同瑞慈健康体检

地址 大同市平城区魏都大道79号

联系电话 0352-2824444

操作者 名燕凌

申请科室:

申请医师:

本报告单仅提供临床参考, 不作为诊断依据

# 大同瑞慈健康体检 外周动脉硬化检测报告单

病历号: 2309150733

检查号: 17673

姓名: 赵建新

性别: 男

年龄: 68

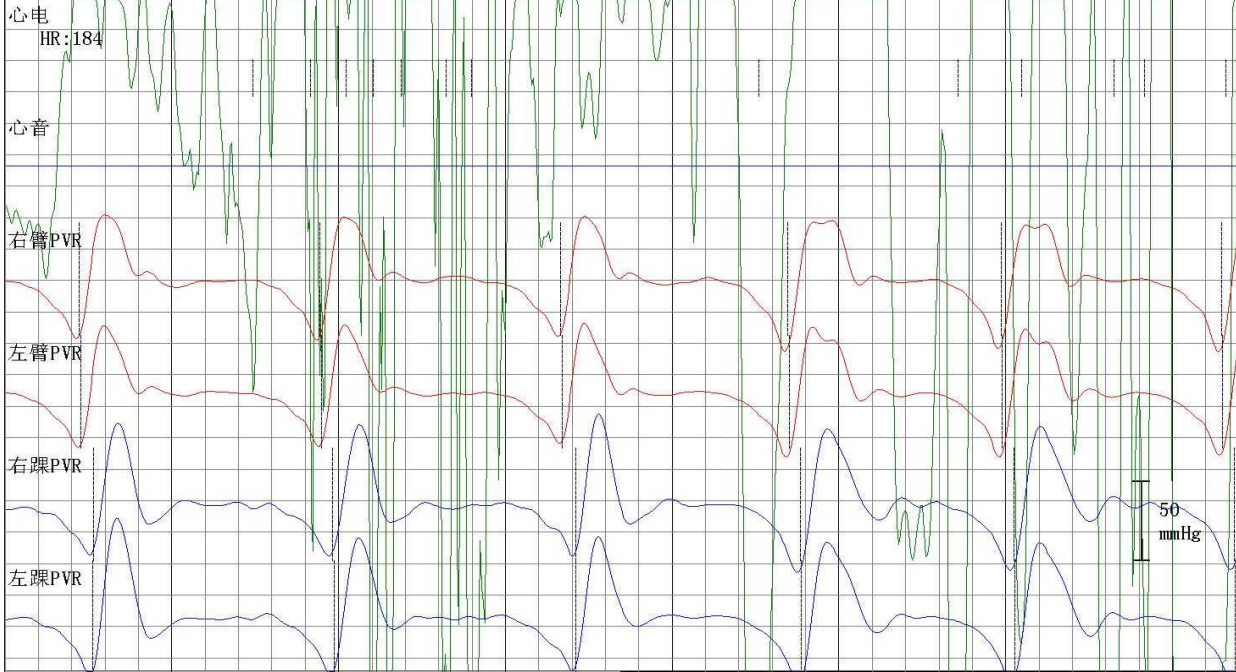
身高: 167

体重: 76

BMI: 27.3

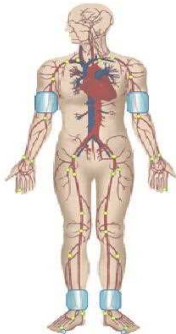
用药:

既往病史:

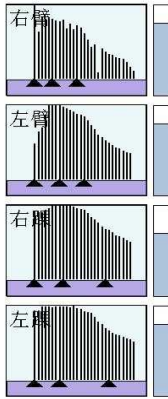


四肢动脉血压值 (mmHg)

右臂  
SBP: 184  
MBP: 140  
DBP: 97  
PP: 87



左臂  
SBP: 176  
MBP: 128  
DBP: 91  
PP: 85



右踝  
SBP: 201  
MBP: 152  
DBP: 100  
PP: 101

左踝  
SBP: 201  
MBP: 154  
DBP: 96  
PP: 105

动脉阻塞值

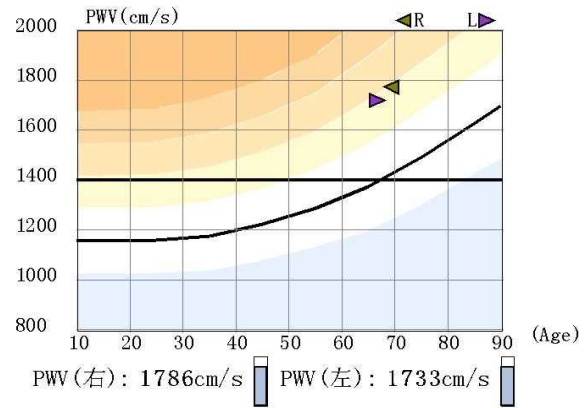
ABI (R): 1.09

ABI (L): 1.09

BAI (R): 0.91

BAI (L): 0.87

大动脉僵硬度值 (PWV)



检查所见

1. 双上肢收缩压偏高, 脉压增大, 两侧比较无明显差异  
双下肢两侧血压无明显差异
2. 双下肢静态ABI正常
3. 双上肢静态BAI正常
4. 左侧bapvw增快10%, 右侧bapvw增快14%
5. 双上肢动脉脉搏波形未见异常, 右下肢脉搏波形未见异常  
左下肢动脉脉搏波呈低幅波

操作者:

检查日期: 2023-12-04

医生意见

1. 3级高血压
2. 外周动脉僵硬度增高

医师签名: 李桂珍

高血压判断依据《中国高血压防治指南》(第三版)  
ABI判断依据《2011版美国心脏协会/美国心脏病学会周围动脉疾病指南》

## MRI 诊断图文报告

流水号: 2309150733

影像号: MR20231204002

姓名: 赵建新

年龄: 68 岁

性别: 男

检查设备: 西门子 1.5T 磁共振

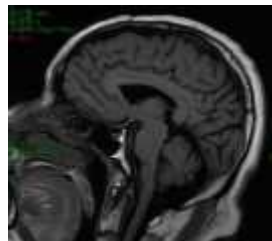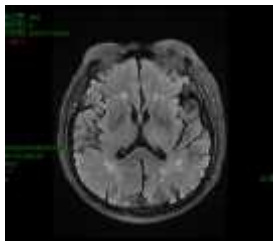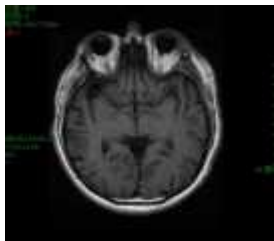体检号: 448887

申请医院: 本院

体检科室: 体检科

检查部位: 颅脑 MRI

经典图像:



影像所见:

双侧基底节区、侧脑室旁白质区、半卵圆中心、额顶叶皮髓质交界区、侧脑室前后角旁见多发斑点状、斑片状长 T1 长 T2 信号, T2FLAIR 呈高信号, 部分低信号, DWI 未见高信号。脑干、双侧小脑半球未见异常信号及占位征象。脑室、脑池无扩大, 脑沟、脑裂无增宽。中线结构居中。

影像诊断:

1. 双侧基底节区、侧脑室旁白质区、半卵圆中心多发腔隙性脑梗死 (慢性期、部分软化)
2. 双侧额顶叶皮髓质交界区多发缺血灶
3. 脑白质变性

报告医师: 张剑峰

检查日期: 2023-12-04

审核医师: 陈江莲

报告日期: 2023-12-04

## 双源 CT 诊断图文报告

流水号: 2309150733

影像号: CT20231204006

姓名: 赵建新

年龄: 68 岁

性别: 男

检查设备: 西门子量子双源 CT

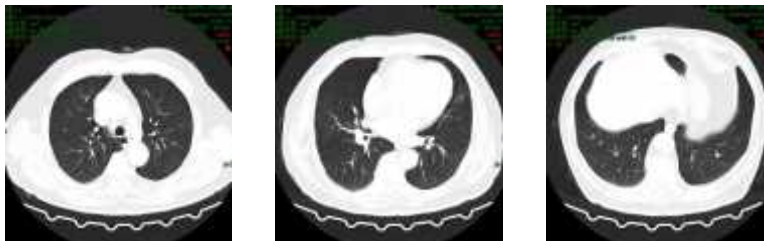体检号: 448887

申请医院: 本院

体检科室: 体检科

检查部位: CT 检查

经典图像:



影像所见:

胸廓对称, 骨性肋骨完整, 胸壁软组织结构良好, 两肺支气管血管纹理走行分布良好, 支气管束结构清晰, 左肺舌段及右肺中叶纤维粘连, 双肺通气良好。肺门结构未见异常。纵隔无偏移, 段以上支气管通畅。心影及大血管形态结构正常, 冠状动脉走行区钙化, 纵隔内未见肿大淋巴结。胸膜未见异常。

影像诊断:

左肺舌段及右肺中叶纤维粘连  
冠状动脉硬化性改变, 进一步检查

报告医师: 剧艳军

检查日期: 2023-12-05

审核医师: 剧艳军

报告日期: 2023-12-05

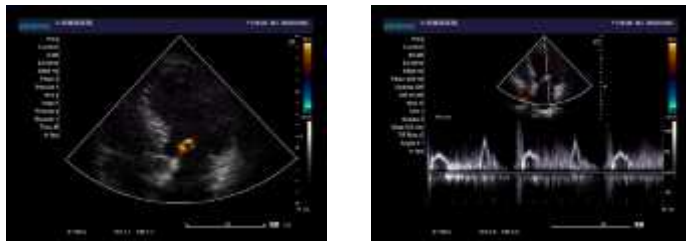
# 超声诊断图文报告

流水号: 2309150733

影像号: 1472248

姓名: 赵建新      年龄: 68岁      性别: 男      检查设备: Vivid E95  
体检号: 448887      申请医院: 本院      体检科室: 体检科      检查部位: 心脏彩超

经典图像:



影像所见:

超声测量 (单位: mm)

升主动脉内径 30 (32±3mm)      左房内径 35 (35mm)      室间隔 9.3 (8-11mm)  
左室内径 54 (47±4mm)      左室后壁 9.3 (8-11mm)      EF65% (50-80%)  
右室内径 34 (36±4mm)      右房内径 37 (36±4mm)      FS32% (28-41%)  
主肺动脉内径 21 (23±3mm)

升主动脉内径正常, 心脏各腔室大小正常, 室间隔厚度正常, 左室壁未见明显节段性运动异常, CDFI: 主动脉瓣、二尖瓣均探及少量返流信号, 余瓣膜及启闭功能未见明显异常, 舒张期二尖瓣口血流频谱 E/A<1, 心包腔未见积液。

影像诊断:

- 1. 主动脉瓣、二尖瓣少量返流
- 2. 左室舒张功能减低

报告医师: 李菊蓉

检查日期: 2023-12-04

审核医师: 李菊蓉

报告日期: 2023-12-04

## 超声诊断图文报告

流水号: 2309150733

影像号: 1472252

姓名: 赵建新

年龄: 68 岁

性别: 男

检查设备: Vivid E95

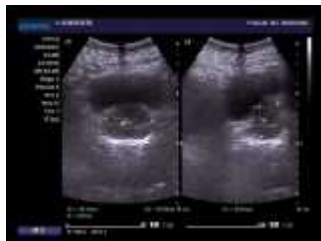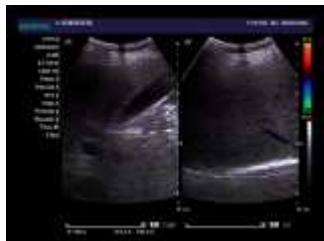体检号: 448887

申请医院: 本院

体检科室: 体检科

检查部位: 全腹彩超

经典图像:



影像所见:

肝脏大小形态正常,包膜光滑完整,于肝右叶探及囊性结构,大小约 1.0\*0.7cm,边界清,余实质回声细腻、增强,肝内管道系统走行欠清晰,门静脉及肝内胆管不扩张。

胆囊大小形态正常,壁不厚、光滑,囊内透声好,肝外胆管不扩张。

胰腺大小形态正常,实质回声均匀,主胰管不扩张。

脾脏大小形态正常,实质回声均匀,脾门静脉不宽。

双肾大小形态正常,皮髓质分界清晰,集合系统未见分离,双侧输尿管未见扩张。

膀胱充盈尚可,壁光滑,内清晰。

前列腺形态饱满,大小约 4.7\*3.7\*3.3cm,实质回声欠均匀,其内探及强回声斑,直径约 0.4cm。

影像诊断:

1. 轻度脂肪肝
2. 肝囊肿
3. 前列腺增生伴钙化斑

报告医师: 李菊蓉

检查日期: 2023-12-04

审核医师: 李菊蓉

报告日期: 2023-12-04