



2309150721

大同瑞慈健康体检

报 告 册

体检编号	448877	工号	221
姓名	闫怀青		
性别	男	年龄	37岁
单位	云冈区税务局		
部门	云冈区税务局		
联系电话	18835208520		
体检日期	2023-11-17		

尊敬的闫怀青先生您好！

首先，瑞慈健康体检全体员工欢迎您的光临，并对您的信任表示衷心的感谢！

您于 2023-11-17 （体检编号：448877）完成健康检查，本机构的各科医生已根据您的体检项目及结果，汇总成此份健康体检报告，并经总检医生审核。据此提出对您健康状况的综合分析及建议。

瑞慈健康体检倡导“大健康、大康复”，提出“健康是第一财富（Rich）”的人文理念。希望您仔细阅读并妥善地保管此份健康体检报告，并认真关注报告中的提示与建议，若您对报告内容有任何疑问，可直接与瑞慈健康体检客服部联系，进一步咨询。

健康体检咨询电话：**0352-2824444**

客户服务咨询电话：**0352-2830597**

400-6112995

瑞慈健康体检报告由下列内容组成：

第一部分：主检报告

第二部分：分科分项结果

第三部分：检验报告

第四部分：附表

主检报告

检查综述

- 1、【身高、体重、血压】（1）体重指数 27.17：超重
- 2、【耳鼻喉科】（1）鼻中隔偏曲
- 3、【血常规（五分类）】白细胞(WBC)偏高($10.32 \times 10^9/L$) 中性粒细胞绝对值(GR#)偏高($6.91 \times 10^9/L$)
- 4、【肾功三项】尿酸(UA)偏高(491.00 $\mu\text{mol/L}$)
- 5、【血脂四项】动脉硬化指数偏高(3.60) 甘油三酯(TG)偏高(2.68 mmol/L)
- 6、【颅脑 MRI】1、脑内 MRI 扫描无异常 2、右侧上颌窦粘膜下囊肿
- 7、【心电图】1. 窦性心律不齐
- 8、【全腹彩超】1. 轻度脂肪肝 2. 前列腺多发钙化斑
- 9、【骨密度检查】骨质减少
- 10、【口腔科】（1）左上第一双尖牙 楔状缺损 右下第三磨牙 左上第三磨牙 （2）牙周：牙结石

医生建议

【超重】：

(1) 体重指数是判断体重超标或偏低的主要指标。体重是反映和衡量一个人健康状况的重要标志之一，过胖和过瘦都不利于健康，身高体重不协调也不会给人以美感。体重的变化，还会直接反映身体长期的热量平衡状态。

(2) 当需要比较及分析一个人的体重对于不同身高的人所带来的健康影响时，体重指数是一个中立而可靠的指标。其主要适用于需要体重测试、体型肥胖和全身检查的人群。

(3) 体重指数(BMI)是世界卫生组织推荐的国际统一使用的肥胖分型标准，也是目前国际上常用的衡量人体胖瘦程度以及是否健康的一个标准，其计算方式为： $\text{BMI} = \text{体重}(\text{千克}) / \text{身高}(\text{米} \times \text{米})$ 。成人的标准值是 BMI 18.5-23.9 之间。低于 18.5 为体重指数偏低；高于 23.9 则为体重指数偏高。

(4) 一般表现为体重超重或肥胖，超重及肥胖会出现一系列代谢性疾病，如高血压、高血糖、高血脂、高尿酸血症等，所以体重指数偏高者一定要注意控制体重。

(5) 合理控制饮食，食品多样化，食物纤维可适量增加，饮食规律，避免暴饮暴食，低盐、低脂饮食为主，减少高热量食物的摄入。

(6) 加强体育锻炼，每天最少保持 30 分钟的中等强度运动。鼓励每天至少快步走 6000 步比较健康。肥胖患者不适合较剧烈的运动，会加重膝关节的负担，可以选择游泳、划船等对膝关节负荷较小的运动。

(7) 定期检查血糖、血脂、肝功、肝脏 B 超等，积极治疗基础性疾病。

(8) 减少热量摄取及增加热量消耗。强调以健康行为、饮食、运动为主的综合治疗。

【鼻中隔偏曲】：

(1) 因鼻部外伤或发育异常所致，一般无症状为正常，如表现鼻塞，鼻出血，反射性头痛，应前往耳鼻喉科就诊，治疗及手术为主。可以在医生指导下选择治疗。

【白细胞(WBC)偏高】：

(1) 白细胞是机体防御系统的重要组成部分。白细胞通过不同的方式、不同的机制消灭病原体、消除过敏原和参与免疫反应产生的抗体等。

(2)升高多见于细菌感染，明显升高也可见于某些血液病、急性出血等。建议复查全血细胞分析，内科咨询，待排感染性疾病，进一步明确诊断，结合临床诊治。

(3)复查血常规。

(4)若明显升高，请抗感染治疗。

【中性粒细胞绝对值(GR#)偏高】：

(1)结合白细胞计数，供内科临床参考。

【尿酸(UA)偏高】：

(1)尿酸(UA)是体内嘌呤代谢的最终产物。食物中的核酸分解生成嘌呤，体内组织中的核酸分解成嘌呤核苷，嘌呤和嘌呤核苷经过分解脱氨及氧化作用生成尿酸(UA)。

(2)大部分的尿酸由肾脏排出，其余在肝脏分解破坏或随胆汁排泄。肾脏在排泄尿酸过程中，由肾小球滤出尿酸，若肾功能不好的人，排泄功能差，尿中排出的尿酸少了，血尿酸就会增高。

(3)常见于肾脏疾病(如慢性肾炎、肾结核、肾积水晚期等)；还可见于长期吃高嘌呤食物，如动物内脏、海鲜、贝类等，这种情况下，若不控制饮食，导致嘌呤长期偏高，即使肾功能正常，也会受高浓度尿酸的影响。

(4)另外，需要警惕的是，若尿酸长期偏高，会由尿酸盐结晶沉积引起痛风性关节炎、慢性间质性肾炎，血尿酸增高是诊断痛风的主要依据。

(5)应避免食用含嘌呤高的食物，如各种动物内脏、豆制品、海鲜等，不要喝酒，尤其是啤酒。忌酸性食物，忌醋，多喝水，每日尿量在2公升以上，碱化尿液。

(6)必要时在肾内科医生指导下进行降尿酸治疗，定期复查。

【动脉硬化指数偏高】：

(1)动脉硬化指数偏高，提示动脉硬化的风险性会更高，也就是心脑血管疾病的发病率会相对较高。建议控制血脂、血糖，少吃油腻食物，多吃蔬菜水果，加强锻炼，减轻体重。

【甘油三酯(TG)偏高】：

(1)甘油三酯是甘油和脂肪酸所构成的有机化合物，甘油三酯测定是脂类代谢的重要指标之一。

(2)甘油三酯增高与冠心病的发生有着重要的相关性，随年龄增大而有上升的趋势，其增高最常见于高脂和过量糖类饮食、肥胖等。

(3)甘油三酯主要功能是为机体提供能量，其正常值在0.7-1.7mmol/L之间，1.7-2.29mmol/L为边缘增高，提示应该注意饮食和运动了。

(4)甘油三酯大于2.3mmol/L，就称为高甘油三酯血症。甘油三酯增高虽然不会直接导致血管斑块的形成，但也会间接引起心脑血管疾病风险增加，同时，当甘油三酯大于5.6mmol/L时，还会增加急性胰腺炎的风险，所以降低甘油三酯的基础主要是控制饮食，饮食控制不佳可以选择药物治疗。

(5)生活方式的干预是控制甘油三酯水平升高的基础，包括减重，增加运动量，限制酒精摄入以及避免食用果糖和高碳水化合物食物。多食蔬菜水果，定期复查。

(6)明显增高者在医师的指导下使用降脂药物治疗，首选他汀和贝特类药物。

【右侧上颌窦粘膜下囊肿】：

(1)建议耳鼻喉科诊断治疗。

【窦性心律不齐】：

(1)供内科临床参考，可见于正常人，无重要临床意义。

(2)见于正常人，是一种随呼吸节律而变化的正常心律。

【轻度脂肪肝】：

(1)脂肪肝是指肝脏被脂肪浸润，为一种多病因引起的获得性疾病。

(2)脂肪肝是以肝细胞脂肪变性和脂肪蓄积为病理特征，最常见易患因素有超重或肥胖、进食油腻食物、高脂血症（尤其甘油三酯升高）、营养失调（营养过量或不足）、饮酒、高脂血症、少运动、糖耐量异常、减肥造成体重急剧下降、营养不良、中毒和药物等。

(3)当肝内脂类（主要为甘油三酯）含量超过肝重的5%时为脂肪肝。脂肪肝是一个常见的临床现象，不是一个独立性的疾病。

(4)值得注意的是，过多的脂肪在肝组织、肝细胞内浸润，引起肝细胞肿大，严重可致肝硬化。脂肪肝是可逆性的，合理饮食、运动及治疗后可恢复。

(5)合理控制饮食，控制总摄入量，低盐、低脂和低糖类饮食，少吃动物内脏，多吃蔬菜水果；

(6)控制危险因素，如控制体重、改善胰岛素抵抗、调整血脂紊乱，戒酒、戒烟，坚持长期有氧运动，加强体育锻炼；

(7)定期复查腹部彩超、血脂、肝功能。

【前列腺多发钙化斑】：

(1)1、前列腺钙化斑大多数是由于前列腺炎症之后，前列腺内部组织局部出现了纤维化、钙质沉积而引起的。多数患者都是在体检时通过彩超检查时发现的，一般情况没有不适症状不需治疗。2、部分患者如有不适症状，建议前往泌尿科诊断治疗。

【骨质减少】：

(1)骨质减少是指以单位体积内骨组织量减少为特点的代谢性骨病变，表示骨骼密度低于正常水平，因为骨骼密度是测量骨骼强度的指标。骨质减少是一种渐进的形式，但能够反映骨骼状况。骨质减少是骨质疏松的前兆，其发展到严重程度就是骨质疏松。

(2)骨骼随着年龄的增长，细胞活跃程度会逐渐降低，并且年龄增长后，体内性激素水平会逐渐下降，钙、锌、维生素D等微量元素吸收不足，导致骨质减少。此外，如果缺乏运动、过度挑食、偏食等情况，也会影响机体对微量元素的吸收，进而导致骨质减少。

(3)骨质减少在临床上多见于孕妇和中老年人群，孕妇因为胎儿生长发育需要钙质，骨质会出现减少；中老年人群因为年龄增长也会出现钙质的流失。

(4)此外，女性绝经期后雌激素分泌会明显下降导致破骨细胞活跃，引起骨量丢失而出现骨质减少；甲状腺、甲状旁腺功能亢进等继发性疾病也可导致骨质减少。

(5)临床上常用双能X线骨密度测量作为测量骨质流失的一种方法，其测量骨密度主要是在脊柱、髋关节等部位；跟骨的定量超声也可用于普通筛查，其方法费用低、便携且无电离辐射。

(6)定期复查骨密度，每年做一次骨密度的检测。如果骨质继续减少，就需要药物的治疗（如钙尔奇D、骨化三醇等）。

(7)经常晒太阳或补充维生素D。加强体育锻炼，多参加户外运动。补钙，钙含量多的食品主要见于海产品、牛奶、豆腐、豆浆、酸奶、芝麻、绿色蔬菜等，到了五十岁以后最好口服钙片，以促进钙的吸收。

【楔状缺损】：

(1)楔状缺损是牙齿颈部硬组织缓慢消耗而形成的缺损，呈“V”状，由于它的外形酷似木匠用的楔子，因而称之为楔状缺损。多见于前牙的唇颊面，以中老年患者居多。

(2)牙齿颈部硬组织牙釉质和牙骨质的交界部分，因为结构比较薄弱故易被磨损，其最常见的原因是采用不正确横向用力的刷牙方式，牙刷毛过硬所导致；此外，牙龈沟内的酸性分泌物，唾液PH值偏低、酸性食物、胃病反酸、接触酸的工作都可能使牙齿硬组织脱钙溶解。

(3)楔状缺损如早期出现，应立即改变不良的刷牙方式，病症就不会进展，即使不治疗也可以维持现状；如果缺损有一定的深度，则需进行牙体修补，应用树脂材料修复缺损部位。

(4)楔状缺损的预防主要是采用正确的刷牙方式，竖刷法或巴氏刷牙法，避免横向刷牙，刷牙时不要用力过大，刷牙的时间至少要三分钟，不要使用刷毛过硬的牙刷。

(5)在咬合时，牙颈部是应力集中的区域，负担过重的时候会出现损耗，故平时应少吃坚硬食物，比如咬坚果壳、蚕豆等。

【牙结石】：

(1)牙结石又称牙石，是沉积在牙齿或修复体表面上已经钙化或正在钙化的菌斑或软垢。其开始时是软的，会因逐渐的钙化而变硬。它是由75%的磷酸钙，15-25%的水、有机物、磷酸锰、矿酸钙及微量的钾、钠、铁所构成，并呈现出黄色、棕色或者黑色。

(2) 牙结石通常存在于唾液腺开口处的牙齿表面（例如：下颚前牙的舌侧表面，上颚后牙的颊侧表面）和牙齿的颈部，以及口腔粘膜运动不到的牙齿表面等处。

(3) 牙结石形成后，可伴随牙龈出血、牙龈萎缩、口臭等症状。

(4) 牙结石是牙周病的重要病因，它会不断刺激牙周组织，并且压迫牙龈，影响血液循环，造成牙周组织的细菌感染，形成牙周囊袋，此后更易使食物残渣、牙菌斑、牙结石等的堆积，最终牙周支持组织全部破坏，导致牙齿松动，以至于不得不拔除牙齿。

(5) 早晚刷牙、饭后漱口是防治牙结石形成的最重要措施。应采取正确的竖刷牙法和巴氏刷牙法，纠正横刷牙法。

(6) 多吃富有维生素的粗纤维食物，如肉、蛋、各种蔬菜和水果，充分咀嚼以利于牙面清洁。少吃甜食及黏性很强的食物，不吃零食。

(7) 建议每半年进行一次口腔健康检查，每年进行 2-3 次全口超声波洁牙术，使牙面、牙颈部经常处于洁净状态。

汇总医生： 丁昊炜

主检日期： 2023-11-18

主检医生：

分科结果

身高、体重、血压

项目名称	检查结果	项目名称	检查结果
身高	184cm	体重	92kg
血压	108/62mmHg		

***小结：**

(1) 体重指数 27.17：超重

操作员：张悦

检查日期：2023-11-17

检查医生：卢文举

内科

项目名称	检查结果	项目名称	检查结果
心率	67 次/min	心律	齐
心脏杂音	无	心界	正常
肺部	正常	呼吸音	呼吸音清
啰音	未闻及	叩诊	叩诊呈清音
腹部触诊	腹部平软	发育	正常
肝胆	肋下未触及	脾脏	肋下未触及
双肾	无叩击痛	肠鸣音	正常
营养	良好	神经系统	正常
生理反射	生理反射存在	病理反射	病理反射未引出
颅神经	正常	运动功能	正常
深浅感觉	正常	其它	无异常发现
既往史	无		

***小结：**

未见异常

操作员：杨淑兰

检查日期：2023-11-17

检查医生：杨淑兰

外科（男）

项目名称	检查结果	项目名称	检查结果
皮肤	正常	甲状腺	无肿大
脊椎	无畸形	浅表淋巴结	无肿大
肛门	拒检	前列腺	未检
泌尿外生殖器	正常	四肢关节	未见异常
腹股沟	未见异常	足背动脉	正常
紫绀	无	色素沉着	无
脱毛	无	脱色	无
浮肿	无	皮下结节	无
头颅	正常	颈部	正常
乳腺	正常	脊柱	正常
直肠	未检	皮肤黄疸	无
四肢	活动正常	其他	无

*小结:

未见异常

操作员：谷岱清

检查日期:2023-11-17

检查医生：谷岱清

眼科

项目名称	检查结果	项目名称	检查结果
视力(左)	1.0	视力(右)	1.0
辨色力	正常	眼睑	正常
结膜	正常	泪器	正常
角膜	正常	虹膜	正常
瞳孔	正常	晶状体	正常
玻璃体	正常	眼底	未见异常

*小结:

未见异常

操作员：田野青 检查日期:2023-11-17 检查医生：田野青

耳鼻喉科

项目名称	检查结果	项目名称	检查结果
听力(左)	正常	听力(右)	正常
外耳道	正常	鼓膜	正常
鼻窦	正常	鼻中隔	偏曲
鼻腔	正常	扁桃体	无肿大
嗅觉	正常	咽喉	正常

***小结:**

(1) 鼻中隔偏曲

操作员：王存宝 检查日期:2023-11-17 检查医生：王存宝

口腔科

项目名称	检查结果	项目名称	检查结果
唇颊	正常	齿	左上第一双尖牙&楔状缺损&右下第三磨牙&右上第三磨牙颊侧倾斜&左上第三磨牙色素沉着无对颌牙
齿龈	正常	牙周	牙结石 I 度
舌腭	正常	腮腺	正常
颌下腺	正常	颞下颌关节	正常

***小结:**

(1) 左上第一双尖牙 楔状缺损 右下第三磨牙 左上第三磨牙

(2) 牙周：牙结石

操作员：麻剑 检查日期:2023-11-17 检查医生：麻剑

检验报告

血流变

项目名称	检查结果	单位	参考值	提示
全血粘度高切 200/s	4.10	mpas	3.53--4.65	
全血粘度中切 100/s	4.38	mpas	3.6--4.9	
全血粘度中切 50/s	4.80	mpas	4.7--5.9	
全血还原粘度高切	5.86	mpas	3.66--8.48	
全血还原粘度低切	36.53	mpas	31.8--50.2	
血浆粘度	1.46	mpas	1.26--1.70	
血沉(ESR)	3.70	mm/h	0--15	
红细胞压积	0.45	L/L	0.40--0.50	
红细胞聚集指数	4.37		3.79--6.05	
红细胞变形指数	0.75		0.51--1.02	
红细胞刚性指数	4.01		2.15--6.73	
血沉方程 K 值	14.89	mm/h	0--77	
全血粘度 1/s	17.90	mpas	17.6--21.3	
全血高切相对指数	2.80		2.08--3.69	
全血低切相对指数	12.26		10.37--16.94	

*小结:

未见异常

操作员：梁可欣 检查日期:2023-11-17

检查医生:陈建国

尿液分析+尿沉渣

项目名称	检查结果	单位	参考值	提示
白细胞尿	0	个/ul	0--13	
上皮细胞(EC)	0	/HP	0--28	
管型(CAST)	0	个/ul	0--1	

霉菌(尿)	0	/HP	0--0	
结晶	0	/HP	0--10	
透明度(CLA)	清亮			
胆红素(BIL)	-		阴性	
隐血(ERY)	-		阴性	
小圆上皮细胞(SRC)	0	个/ul	0--0	
维生素 C	-		阴性	
异常红细胞	0	个/ul	0--3	
红细胞(正常)	0	个/ul	0--6	
鳞状上皮细胞	0	个/ul	0--0	
粘液丝	0	个/ul	0--0	
颜色(Colour)	淡黄色			
尿葡萄糖(GLU)	-		阴性	
酮体(KET)	-		阴性	
比重(SG)	1.020		1.003--1.030	
酸碱度(PH)	6.0		4.5--8.0	
尿蛋白质(PRO)	-		阴性	
尿胆原(URO)	-		阴性	
亚硝酸盐(NIT)	-		阴性	
红细胞(尿)(RBC)	0	个/ul	0--6	
尿白细胞(LEU)	-		阴性	

***小结:**

未见异常

操作员：余雅倩 检查日期：2023-11-17 检查医生：陈建国

血常规（五分类）

项目名称	检查结果	单位	参考值	提示
白细胞(WBC)	10.32	10 ⁹ /L	3.5--9.5	↑

淋巴细胞绝对值(LY#)	2.81	10 ⁹ /L	1.1--3.2	
淋巴细胞百分比(LY%)	27.3	%	20--50	
中性粒细胞绝对值(GR#)	6.91	10 ⁹ /L	1.8--6.3	↑
中性粒细胞百分比(GR%)	66.8	%	40--75	
嗜碱性粒细胞绝对值(BA#)	0.02	10 ⁹ /L	0--0.06	
嗜碱性粒细胞百分比(BA%)	0.2	%	0--1.0	
嗜酸性粒细胞绝对值(EO#)	0.06	10 ⁹ /L	0.02--0.52	
嗜酸性粒细胞百分比(EO%)	0.6	%	0.4--8.0	
血小板(PLT)	184	10 ⁹ /L	125--350	
血小板分布宽度(PDW)	16.5	%	15--17	
平均血小板体积(MPV)	10.5	fl	6.0--14.0	
血小板压积(PCT)	0.194	%	0.11--0.28	
红细胞(RBC)	4.93	10 ¹² /L	4.3--5.8	
血红蛋白	152	g/L	130--175	
红细胞压积(HCT)	45.1	%	40--50	
红细胞平均体积(MCV)	91.4	fl	82--100	
平均血红蛋白含量(MCH)	30.7	pg	27--34	
平均血红蛋白浓度(MCHC)	336	g/L	316--354	
单核细胞绝对值(MO#)	0.52	10 ⁹ /L	0.1--0.60	
单核细胞百分比(MO%)	5.1	%	3--10	
红细胞分布宽度标准差(RDW-SD)	41.9	fl	35--56	
红细胞分布宽度变异系数(RDW-CV)	12.1	%	10.6--16.6	
大血小板比率	29.8	%	11--45	
大血小板数目	55	10 ⁹ /L	30--90	
未成熟粒细胞数目	0.03	10 ⁹ /L	0--999	
未成熟粒细胞百分比	0.3	%	0--100	

有核红细胞数目	0.000	10 ⁹ /L	0--9999	
有核红细胞百分比	0.00	/100WBC	0--9999	

***小结:**白细胞(WBC)偏高(10.32 10⁹/L) 中性粒细胞绝对值(GR#)偏高(6.91 10⁹/L)

操作员：余雅倩 检查日期:2023-11-17 检查医生:陈建国

肾功三项

项目名称	检查结果	单位	参考值	提示
肌酐(CREA)	68.00	umol/L	57--97	
尿酸(UA)	491.00	umol/L	200--420	↑
尿素测定 (Urea)	3.60	mmol/L	3.1--8.0	

***小结:**

尿酸(UA)偏高(491.00 umol/L)

操作员：李丹 检查日期:2023-11-17 检查医生:陈建国

空腹血糖

项目名称	检查结果	单位	参考值	提示
葡萄糖(GLU)	4.99	mmol/L	3.89--6.1	

***小结:**

未见异常

操作员：李丹 检查日期:2023-11-17 检查医生:陈建国

血脂四项

项目名称	检查结果	单位	参考值	提示
动脉硬化指数	3.60		1.31--3.19	↑
总胆固醇(CHOL)	4.75	mmol/L	2.59--5.2	
甘油三脂(TG)	2.68	mmol/L	0.7--1.7	↑
低密度脂蛋白(LDL)	3.02	mmol/L	0--4.13	

高密度脂蛋白(HDL)	0.84	mmol/L	0.77--1.55	
-------------	------	--------	------------	--

***小结:**

动脉硬化指数偏高(3.60) 甘油三脂(TG)偏高(2.68 mmol/L)

操作员：李丹 检查日期:2023-11-17 检查医生:陈建国

肝功能三项

项目名称	检查结果	单位	参考值	提示
γ-谷氨酰转肽酶(GGT)	34.0	U/L	10--60	
丙氨酸氨基转移酶(ALT)	35.00	U/L	9--50	
门冬氨酸氨基转移酶(AST)	18.00	U/L	15--40	
谷草比谷丙	0.51		0.4--2.5	

***小结:**

未见异常

操作员：李丹 检查日期:2023-11-17 检查医生:陈建国

大同瑞慈康复医院 12导联心电图报告

闫体青 男 37岁

体检号:448877

病床号:

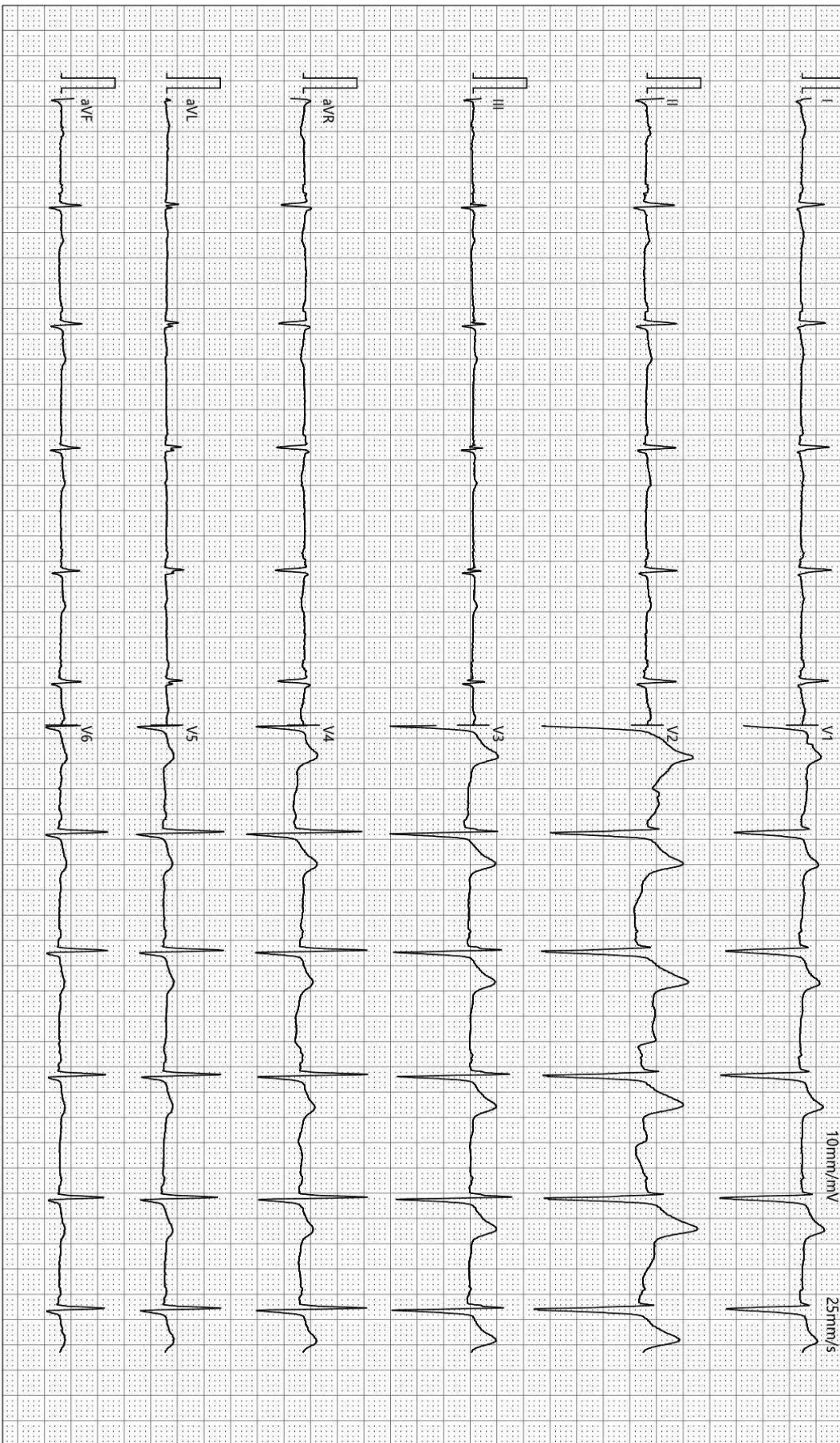
诊断结果:

窦性心律不齐

诊断医生:

张生 闫志娟

HR	: 64bpm	[60 ~ 100bpm]
P	: 101ms	[0 ~ 110ms]
PR	: 151ms	[120 ~ 200ms]
QRS	: 110 ↑ ms	[60 ~ 100ms]
QT/QTc	: 385/400ms	[320 ~ 440/0 ~ 450ms]
P/QRS/T	: 37/20/54deg.	[0 ~ 75/-30 ~ 90/0 ~ 75deg]
RV5fSV1	: 1.034/1.403mV	[0.0 ~ 2.5/0.0 ~ 2.0mV]



检查时间:2023-11-17 10:07:09

诊断时间:2023-11-17 10:28:16

SEMIP V1 90

仅供临床参考

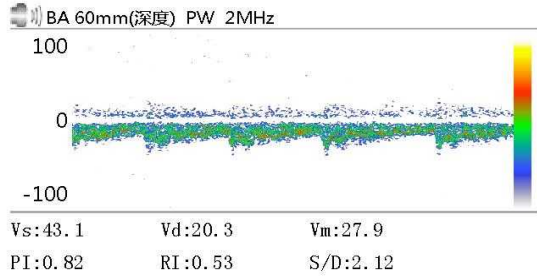
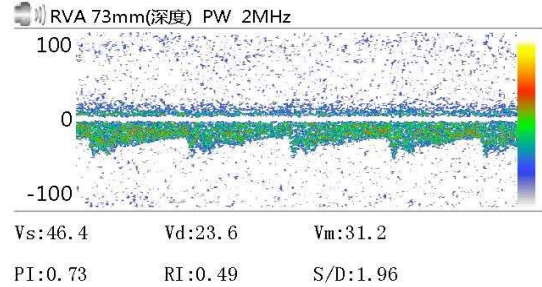
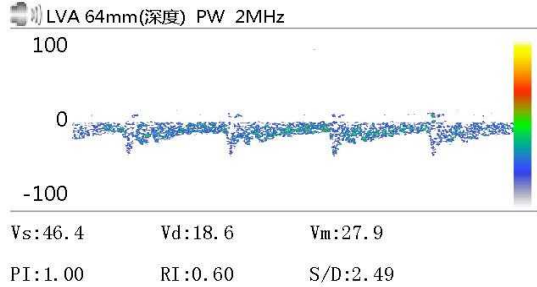
Text



大同瑞慈健康体检

颅内多普勒血流图 (TCD) 检查报告单

姓名: 闫怀青 性别: 男 年龄: 37 岁 检查号: 2309150721
 申请科室: 体检科 申请医师: 李菊蓉 检查类型: 颅内血管 床号:



Vs: Vd: Vm:
 PI: RI: S/D:

Vs: Vd: Vm:
 PI: RI: S/D:

Vs: Vd: Vm:
 PI: RI: S/D:

医生意见

结论: 椎-基底动脉脑血管超声未见异常。

李菊蓉

检查日期: 2023-11-17

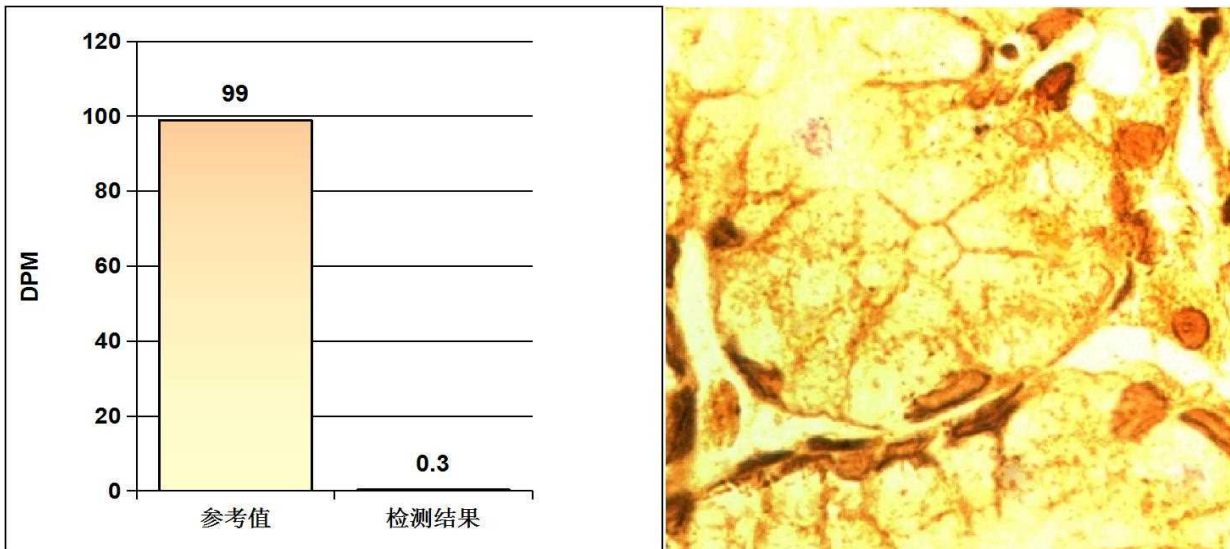
本报告单仅提供临床参考

大同瑞慈康复医院

¹⁴C呼气试验检验报告

姓名	闫怀青-T	年龄	37	性别	男
住院号	0	日期	2023/11/17 10:32:27	电话	0
送检医生	曹居杰	样品编号	7934	编号	2309150721

¹⁴C呼气试验



阳性参考值 (Disintegrations Per Minute(DPM)):

DPM值:	dpm > 2499	阳性++++
	1499 < dpm ≤ 2499	阳性+++
	499 < dpm ≤ 1499	阳性++
	149 < dpm ≤ 499	阳性+
	dpm ≤ 99	阴性
	99 < dpm ≤ 149	不确定

检测结果: **dpm= 0** **阴性**

医生建议: 注意保持健康及规律饮食

温馨提示: 您本次检测的结果为阴性

检测医生: 曹居杰

大同瑞慈健康体检

骨密度检测报告

受检者信息

受检者ID: 2309150721
姓名: 闫怀青-T
出生年月日: 1986/3/17

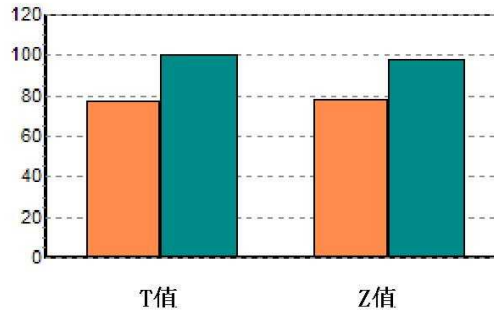
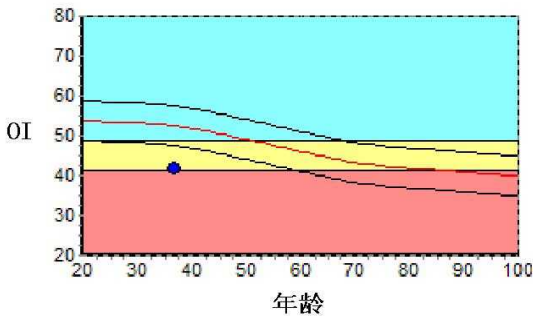
年龄: 37
性别: 男
测定部位(右/左): 右

测定结果

测定日期: 2023/11/17 9:50:42

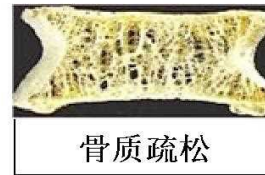

测试编号: 1/1

■ 受测者 ■ 平均值



数据库:	Asia	成人比:	77.6	%
OI:	41.8	同龄比:	79.8	%
SOS:	1350.8 m/s	OPR:	N/A	%
T值:	-2.41			
Z值:	-2.11			

结果分析



注解

以上结论仅供参考

科室:

医生签名:

医院地址 大同瑞慈健康体检
地址 大同市平城区魏都大道79号

联系电话 0352-2824444
操作者 名燕凌

MRI 诊断图文报告

流水号: 2309150721

影像号: MR20231117015

姓名: 闫怀青

年龄: 37 岁

性别: 男

检查设备: 西门子 1.5T 磁共振

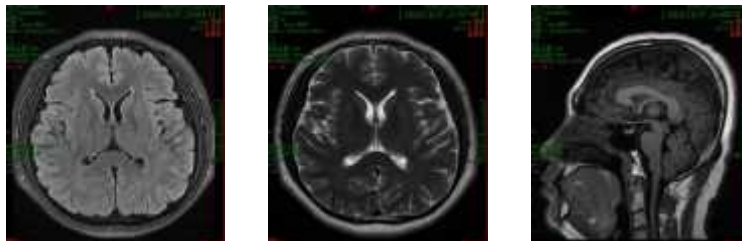体检号: 448877

申请医院: 本院

体检科室: 体检科

检查部位: 颅脑 MRI

经典图像:



影像所见:

双侧大脑半球对称, 皮髓质分界清, 未见异常信号。脑干、双侧小脑半球未见异常信号及占位征象, 脑室、脑池无扩大, 脑沟、脑裂无增宽, 中线结构居中。右侧上颌窦粘膜下见一直径约 0.5cm 等 T1 长 T2 信号。

影像诊断:

- 1、脑内 MRI 扫描无异常
- 2、右侧上颌窦粘膜下囊肿

报告医师: 李贵 1

检查日期: 2023-11-17

审核医师: 陈江莲

报告日期: 2023-11-17

双源 CT 诊断图文报告

流水号: 2309150721

影像号: CT20231117047

姓名: 闫怀青

年龄: 37 岁

性别: 男

检查设备: 西门子量子双源 CT

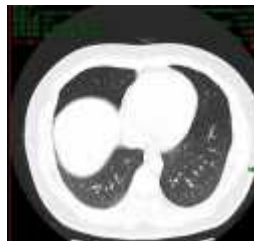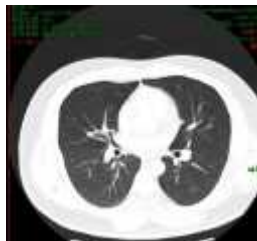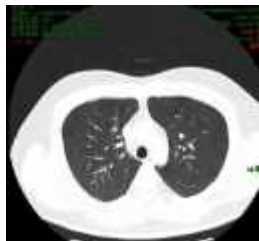体检号: 448877

申请医院: 本院

体检科室: 体检科

检查部位: CT 检查

经典图像:



影像所见:

胸廓对称, 骨性肋骨完整, 胸壁软组织结构良好, 两肺支气管血管纹理走行分布良好, 支气管束结构清晰, 双肺通气良好。肺门结构未见异常。纵隔无偏移, 段以上支气管通畅。心影及大血管形态结构正常, 纵隔内未见肿大淋巴结。胸膜未见异常。

影像诊断:

胸部未见明显异常

报告医师: 剧艳军

检查日期: 2023-11-17

审核医师: 剧艳军

报告日期: 2023-11-17

超声诊断图文报告

流水号: 2309150721

影像号: 1451806

姓名: 闫怀青

年龄: 37 岁

性别: 男

检查设备: Vivid E95

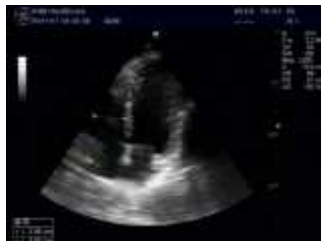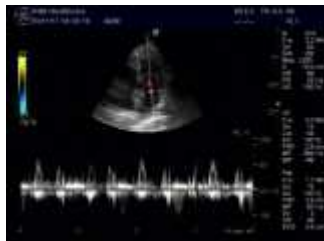体检号: 448877

申请医院: 本院

体检科室: 体检科

检查部位: 心脏彩超

经典图像:



影像所见:

超声测量 (单位: mm)

升主动脉内径 29 (32±3mm)

左房内径 32 (35mm)

室间隔 10 (8-11mm)

左室内径 48 (47±4mm)

左室后壁 10 (8-11mm)

EF66% (50-80%)

右室内径 28 (36±4mm)

右房内径 30 (36±4mm)

FS37% (28-41%)

主肺动脉内径 21 (23±3mm)

升主动脉内径正常, 心脏各腔室大小正常, 室间隔厚度正常, 左室壁未见明显节段性运动异常, 各瓣膜及启闭功能未见明显异常, 舒张期二尖瓣口血流频谱 E/A>1, 心包腔未见积液。

影像诊断:

心脏结构及功能未见明显异常

报告医师: 李菊蓉

检查日期: 2023-11-17

审核医师: 李菊蓉

报告日期: 2023-11-17

超声诊断图文报告

流水号: 2309150721

影像号: 1451810

姓名: 闫怀青

年龄: 37 岁

性别: 男

检查设备: Vivid E95

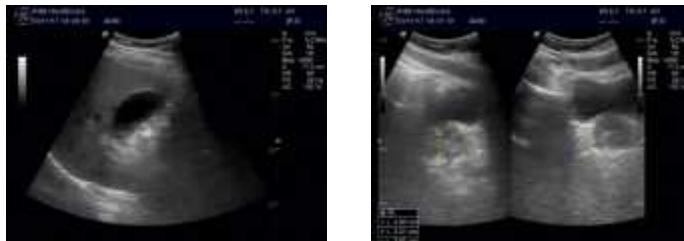体检号: 448877

申请医院: 本院

体检科室: 体检科

检查部位: 全腹彩超

经典图像:



影像所见:

肝脏大小形态正常, 包膜光滑完整, 实质回声细腻增强, 肝内管道系统走行尚清晰, 门静脉及肝内胆管不扩张。
胆囊大小形态正常, 壁不厚、光滑, 囊内透声好, 肝外胆管不扩张。
胰腺大小形态正常, 实质回声均匀, 主胰管不扩张。
脾脏大小形态正常, 实质回声均匀, 脾门静脉不宽。
双肾大小形态正常, 皮髓质分界清晰, 集合系统未见分离, 双侧输尿管未见扩张。
膀胱充盈尚可, 壁光滑, 内清晰。
前列腺形态正常, 大小约 3.7*3.2*2.9cm, 实质回声欠均匀, 内探及数个强回声斑, 较大的约 0.6cm。

影像诊断:

1. 轻度脂肪肝
2. 前列腺多发钙化斑

报告医师: 李菊蓉

检查日期: 2023-11-17

审核医师: 李菊蓉

报告日期: 2023-11-17