



2309150714

大同瑞慈健康体检

报 告 册

体检编号	448871	工号	214
姓名	韩官亮		
性别	男	年龄	61岁
单位	云冈区税务局		
部门	云冈区税务局		
联系电话	18903526266		
体检日期	2023-12-12		

尊敬的 韩官亮先生 您好！

首先，瑞慈健康体检全体员工欢迎您的光临，并对您的信任表示衷心的感谢！

您于 2023-12-12 （体检编号：448871）完成健康检查，本机构的各科医生已根据您的体检项目及结果，汇总成此份健康体检报告，并经总检医生审核。据此提出对您健康状况的综合分析及建议。

瑞慈健康体检倡导“大健康、大康复”，提出“健康是第一财富（Rich）”的人文理念。希望您仔细阅读并妥善地保管此份健康体检报告，并认真关注报告中的提示与建议，若您对报告内容有任何疑问，可直接与瑞慈健康体检客服部联系，进一步咨询。

健康体检咨询电话：**0352-2824444**

客户服务咨询电话：**0352-2830597**

400-6112995

瑞慈健康体检报告由下列内容组成：

第一部分：主检报告

第二部分：分科分项结果

第三部分：检验报告

第四部分：附表

主检报告

检查综述

- 1、【内科】 (1) 肺部：双上肺间断哮鸣音
- 2、【眼科】 (1) 右眼视力下降
- 3、【血常规（五分类）】 红细胞压积(HCT)偏低(39.0 %)
- 4、【空腹血糖】 葡萄糖(GLU)偏高(6.59 mmol/L)
- 5、【血脂四项】 动脉硬化指数偏高(3.41) 甘油三脂(TG)偏高(2.24 mmol/L)
- 6、【血流变】 红细胞压积偏低(0.39 L/L)
- 7、【心脏彩超】 左室舒张功能减低
- 8、【全腹彩超】 1. 脂肪肝（轻度） 2. 左肾囊肿 3. 前列腺增生

医生建议

【哮鸣音】：

(1) 常见于支气管哮喘、慢性支气管炎和心源性哮喘等。呼吸内科进一步检查治疗。

【视力下降】：

(1) 视力下降是由角膜白斑或角膜炎、晶状体混浊、眼底疾病、屈光不正等原因引起，建议眼科诊断治疗。

【红细胞压积(HCT)偏低】：

(1) 结合临床，内科咨询。

(2) 血液流动性增加，其降低的临床意义可能是由于体内水分较多，或有贫血，定期复查血常规，血液科随诊。

【葡萄糖(GLU)偏高】：

(1) 正常情况下，人体中糖的分解和合成代谢处于动态平衡，保持相对恒定。血清葡萄糖是指血液中的葡萄糖浓度，是诊断糖尿病最重要检查项目之一。

(2) 空腹血糖偏高可分为生理性偏高（如餐后、高糖饮食、剧烈运动、情绪激动等均可引起一过性增高，经过休息后血糖值可以恢复正常）和病理性增高（如糖尿病、甲状腺功能亢进、库欣综合征等）。

(3) 空腹血糖生理性增高经过调整饮食结构、避免剧烈活动、控制情绪等方式后可自行缓解，血糖值可以恢复正常。

(4) 排除生理性增高因素经复查仍然增高者属于病理性增高，应及时到内分泌科复诊，明确血糖偏高的原因及所患疾病的种类。

(5) 如果是首次检查发现血糖偏高，应及时到医院内分泌科进行详细的检查及正规的治疗。

(6) 已确诊的糖尿病患者，如血糖仍较高则说明血糖控制不佳，应及时到医院内分泌科诊治，修正以往的治疗方案及改变一些不良的生活习惯。

(7) 糖尿病的治疗强调早期治疗、长期治疗、综合治疗和措施个体化，综合防治包括糖尿病教育、饮食治疗、体育锻炼、药物治疗和血糖监测五个方面。

【动脉硬化指数偏高】：

(1) 动脉硬化指数偏高，提示动脉硬化的风险性会更高，也就是心脑血管疾病的发病率会相对较高。建议控制血脂、血糖，少吃油腻食物，多吃蔬菜水果，加强锻炼，减轻体重。

【甘油三脂(TG)偏高】：

- (1)甘油三酯是甘油和脂肪酸所构成的有机化合物，甘油三酯测定是脂类代谢的重要指标之一。
- (2)甘油三酯增高与冠心病的发生有着重要的相关性，随年龄增大而有上升的趋势，其增高最常见于高脂和过量糖类饮食、肥胖等。
- (3)甘油三酯主要功能是为机体提供能量，其正常值在 0.7-1.7mmol/L 之间，1.7-2.29mmol/L 为边缘增高，提示应该注意饮食和运动了。
- (4)甘油三酯大于 2.3mmol/L，就称为高甘油三酯血症。甘油三酯增高虽然不会直接导致血管斑块的形成，但也会间接引起心脑血管疾病风险增加，同时，当甘油三酯大于 5.6mmol/L 时，还会增加急性胰腺炎的风险，所以降低甘油三酯的基础主要是控制饮食，饮食控制不佳可以选择药物治疗。
- (5)生活方式的干预是控制甘油三酯水平升高的基础，包括减重，增加运动量，限制酒精摄入以及避免食用果糖和高碳水化合物食物。多食蔬菜水果，定期复查。
- (6)明显增高者在医师的指导下使用降脂药物治疗，首选他汀和贝特类药物。

【红细胞压积偏低】：

- (1)供内科结合临床参考。

【左室舒张功能减低】：

- (1)左心室舒张功能是指心肌弹性减低，心脏泵血功能减退。其引起原因，一是随着年龄的增长，心肌组织进行性变。其二是由于冠心病、高血压等慢性心肌病变。一般来说没有原发病变及年龄偏大的人员又无症状，不需要特殊处理，建议心内科结合临床考虑。

【脂肪肝】：

- (1)脂肪肝是指肝脏被脂肪浸润，为一种多病因引起的获得性疾病。
- (2)脂肪肝是以肝细胞脂肪变性和脂肪蓄积为病理特征，最常见易患因素有超重或肥胖、进食油腻食物、高脂血症（尤其甘油三酯升高）、营养失调（营养过量或不足）、饮酒、高脂血症、少运动、糖耐量异常、减肥造成体重急剧下降、营养不良、中毒和药物等。
- (3)当肝内脂类（主要为甘油三酯）含量超过肝重的 5% 时为脂肪肝。脂肪肝是一个常见的临床现象，不是一个独立性的疾病。
- (4)值得注意的是，过多的脂肪在肝组织、肝细胞内浸润，引起肝细胞肿大，严重可致肝硬化。脂肪肝是可逆性的，合理饮食、运动及治疗后可恢复。
- (5)合理控制饮食，控制总摄入量，低盐、低脂和低糖类饮食，少吃动物内脏，多吃蔬菜水果；
- (6)控制危险因素，如控制体重、改善胰岛素抵抗、调整血脂紊乱，戒酒、戒烟，坚持长期有氧运动，加强体育锻炼；
- (7)定期复查腹部彩超、血脂、肝功能。

【前列腺增生】：

- (1)前列腺增生又称前列腺肥大，增生的腺体位于膀胱颈部，会使尿路梗阻，引起尿频和排尿困难，严重影响患者的生活质量，是中老年男性的常见疾病。建议往泌尿科咨询，结合临床诊治。

【左肾囊肿】：

- (1)肾囊肿是肾脏内出现大小不等的与外界不相通的囊性肿块的总称。肾囊肿属于良性肿瘤，在肾囊性疾病中以单纯性肾囊肿最为常见。其发生原因尚可能与先天性肾小球、肾小管结构异常和后天性损伤感染有关。
- (2)单纯性肾囊肿大多数无症状，常在体检彩超时被发现。一般直径大于 5cm 或者合并感染、破裂、出血时才引起症状，主要表现为腰腹部或背部胀痛，当出现并发症时疼痛加重。
- (3)肾囊肿直径小于 4cm，无肾盂肾盏明显受压，无感染、恶变、高血压及症状不明显者，只需密切随访观察，定期彩超检查。
- (4)肾囊肿多数是先天性的，对人体健康没有多大影响，不会癌变，可以工作，可以运动，生活上没什么要特别注意的地方。其发病率可随便年龄增长而增高，50 岁以上的人有 50% 可以发现这种囊肿，借助彩超、CT 可确诊。
- (5)首次发现，建议作 MRI 或 CT 检查，以排除肾内其它占位性病变。

(6) 过大的囊肿，对肾脏本身或周围的器官有压迫症状的，或有炎症的，往外科治疗。定期复查。

汇总医生： 丁昊炜

主检日期： 2023-12-13

主检医生：

分科结果

内科

项目名称	检查结果	项目名称	检查结果
心率	72 次/min	心律	齐
心脏杂音	无	心界	正常
肺部	双上肺间断哮鸣音	呼吸音	呼吸音清
啰音	未闻及	叩诊	叩诊呈清音
腹部触诊	腹部平软	发育	正常
肝胆	肋下未触及	脾脏	肋下未触及
双肾	无叩击痛	肠鸣音	正常
营养	良好	神经系统	正常
生理反射	生理反射存在	病理反射	病理反射未引出
颅神经	正常	运动功能	正常
深浅感觉	正常	其它	无异常发现
既往史	无		

*小结:

(1) 肺部：双上肺间断哮鸣音

操作员：杨淑兰

检查日期:2023-12-12

检查医生：杨淑兰

眼科

项目名称	检查结果	项目名称	检查结果
视力(左)	0.8	视力(右)	0.6
辨色力	正常	眼睑	正常
结膜	正常	泪器	正常
角膜	正常	虹膜	正常
瞳孔	正常	晶状体	正常
玻璃体	正常	眼底	未见异常

*小结:

(1) 右眼视力下降

操作员：田野青 检查日期:2023-12-12 检查医生：田野青

耳鼻喉科

项目名称	检查结果	项目名称	检查结果
听力(左)	正常	听力(右)	正常
外耳道	正常	鼓膜	正常
鼻窦	正常	鼻中隔	正常
鼻腔	正常	扁桃体	无肿大
嗅觉	正常	咽喉	正常

***小结:**

未见异常

操作员：王存宝 检查日期:2023-12-12 检查医生：王存宝

检验报告

血流变

项目名称	检查结果	单位	参考值	提示
全血粘度高切 200/s	4.51	mpas	3.53--4.65	
全血粘度中切 100/s	4.83	mpas	3.6--4.9	
全血粘度中切 50/s	5.30	mpas	4.7--5.9	
全血还原粘度高切	7.85	mpas	3.66--8.48	
全血还原粘度低切	47.82	mpas	31.8--50.2	
血浆粘度	1.45	mpas	1.26--1.70	
血沉(ESR)	8.10	mm/h	0--15	
红细胞压积	0.39	L/L	0.40--0.50	↓
红细胞聚集指数	4.46		3.79--6.05	
红细胞变形指数	0.94		0.51--1.02	
红细胞刚性指数	5.41		2.15--6.73	
血沉方程 K 值	24.43	mm/h	0--77	
全血粘度 1/s	20.10	mpas	17.6--21.3	
全血高切相对指数	3.11		2.08--3.69	
全血低切相对指数	13.86		10.37--16.94	

*小结:

红细胞压积偏低(0.39 L/L)

操作员：乔叶 检查日期:2023-12-12

检查医生:陈建国

尿液分析+尿沉渣

项目名称	检查结果	单位	参考值	提示
白细胞尿	0	个/ul	0--13	
上皮细胞(EC)	0	/HP	0--28	
管型(CAST)	0	个/ul	0--1	

霉菌(尿)	0	/HP	0--0	
结晶	0	/HP	0--10	
透明度(CLA)	清亮			
胆红素(BIL)	-		阴性	
隐血(ERY)	-		阴性	
小圆上皮细胞(SRC)	0	个/ul	0--0	
维生素 C	-		阴性	
异常红细胞	0	个/ul	0--3	
红细胞(正常)	0	个/ul	0--6	
鳞状上皮细胞	0	个/ul	0--0	
粘液丝	0	个/ul	0--0	
颜色(Colour)	淡黄色			
尿葡萄糖(GLU)	-		阴性	
酮体(KET)	-		阴性	
比重(SG)	1.015		1.003--1.030	
酸碱度(PH)	6.0		4.5--8.0	
尿蛋白质(PRO)	-		阴性	
尿胆原(URO)	-		阴性	
亚硝酸盐(NIT)	-		阴性	
红细胞(尿)(RBC)	0	个/ul	0--6	
尿白细胞(LEU)	-		阴性	

***小结:**

未见异常

操作员：赵伟 检查日期:2023-12-12 检查医生:陈建国

血常规（五分类）

项目名称	检查结果	单位	参考值	提示
白细胞(WBC)	5.46	10 ⁹ /L	3.5--9.5	

淋巴细胞绝对值(LY#)	1.73	10 ⁹ /L	1.1--3.2	
淋巴细胞百分比(LY%)	31.8	%	20--50	
中性粒细胞绝对值(GR#)	3.24	10 ⁹ /L	1.8--6.3	
中性粒细胞百分比(GR%)	59.1	%	40--75	
嗜碱性粒细胞绝对值(BA#)	0.03	10 ⁹ /L	0--0.06	
嗜碱性粒细胞百分比(BA%)	0.6	%	0--1.0	
嗜酸性粒细胞绝对值(EO#)	0.13	10 ⁹ /L	0.02--0.52	
嗜酸性粒细胞百分比(EO%)	2.4	%	0.4--8.0	
血小板(PLT)	165	10 ⁹ /L	125--350	
血小板分布宽度(PDW)	15.9	%	15--17	
平均血小板体积(MPV)	11.2	fl	6.0--14.0	
血小板压积(PCT)	0.185	%	0.11--0.28	
红细胞(RBC)	4.41	10 ¹² /L	4.3--5.8	
血红蛋白	133	g/L	130--175	
红细胞压积(HCT)	39.0	%	40--50	↓
红细胞平均体积(MCV)	88.4	fl	82--100	
平均血红蛋白含量(MCH)	30.1	pg	27--34	
平均血红蛋白浓度(MCHC)	340	g/L	316--354	
单核细胞绝对值(MO#)	0.33	10 ⁹ /L	0.1--0.60	
单核细胞百分比(MO%)	6.1	%	3--10	
红细胞分布宽度标准差(RDW-SD)	43.3	fl	35--56	
红细胞分布宽度变异系数(RDW-CV)	12.9	%	10.6--16.6	
大血小板比率	34.0	%	11--45	
大血小板数目	56	10 ⁹ /L	30--90	
未成熟粒细胞数目	0.01	10 ⁹ /L	0--999	
未成熟粒细胞百分比	0.1	%	0--100	

有核红细胞数目	0.000	10 ⁹ /L	0--9999	
有核红细胞百分比	0.00	/100WBC	0--9999	

***小结:**

红细胞压积(HCT)偏低(39.0 %)

操作员：余雅倩 检查日期:2023-12-12 检查医生:陈建国

肾功三项

项目名称	检查结果	单位	参考值	提示
肌酐(CREA)	87.00	umol/L	57--111	
尿酸(UA)	393.00	umol/L	200--420	
尿素测定 (Urea)	6.20	mmol/L	3.6--9.5	

***小结:**

未见异常

操作员：王小雪 检查日期:2023-12-12 检查医生:陈建国

空腹血糖

项目名称	检查结果	单位	参考值	提示
葡萄糖(GLU)	6.59	mmol/L	3.89--6.1	↑

***小结:**

葡萄糖(GLU)偏高(6.59 mmol/L)

操作员：王小雪 检查日期:2023-12-12 检查医生:陈建国

血脂四项

项目名称	检查结果	单位	参考值	提示
动脉硬化指数	3.41		1.31--3.19	↑
总胆固醇(CHOL)	4.18	mmol/L	2.59--5.2	
甘油三脂(TG)	2.24	mmol/L	0.7--1.7	↑
低密度脂蛋白(LDL)	3.00	mmol/L	0--4.13	

高密度脂蛋白(HDL)	0.88	mmol/L	0.77--1.55	
-------------	------	--------	------------	--

***小结:**

动脉硬化指数偏高(3.41) 甘油三脂(TG)偏高(2.24 mmol/L)

操作员：王小雪 检查日期:2023-12-12 检查医生:陈建国

肝功能三项

项目名称	检查结果	单位	参考值	提示
γ-谷氨酰转肽酶(GGT)	21.0	U/L	10--60	
丙氨酸氨基转移酶(ALT)	17.00	U/L	9--50	
门冬氨酸氨基转移酶(AST)	15.00	U/L	15--40	
谷草比谷丙	0.88		0.4--2.5	

***小结:**

未见异常

操作员：王小雪 检查日期:2023-12-12 检查医生:陈建国

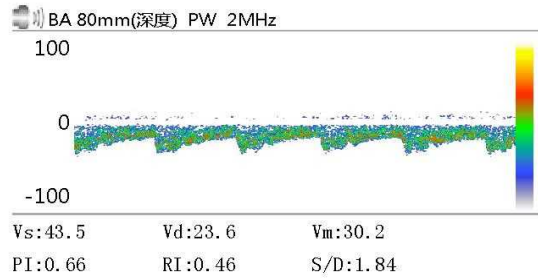
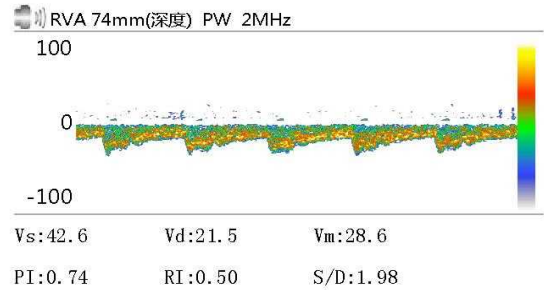
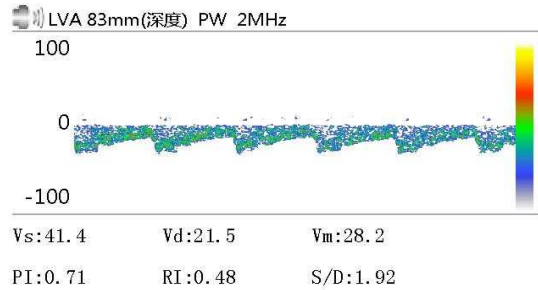
Text



大同瑞慈健康体检

颅内多普勒血流图 (TCD) 检查报告单

姓名: 韩官亮 性别: 男 年龄: 61 岁 检查号: 2309150714
 申请科室: 体检科 申请医师: 李菊蓉 检查类型: 颅内血管 床号:



Vs: Vd: Vm:
 PI: RI: S/D:

Vs: Vd: Vm:
 PI: RI: S/D:

Vs: Vd: Vm:
 PI: RI: S/D:

医生意见

结论: 椎-基底动脉脑血管超声未见异常。

李菊蓉

检查日期: 2023-12-12

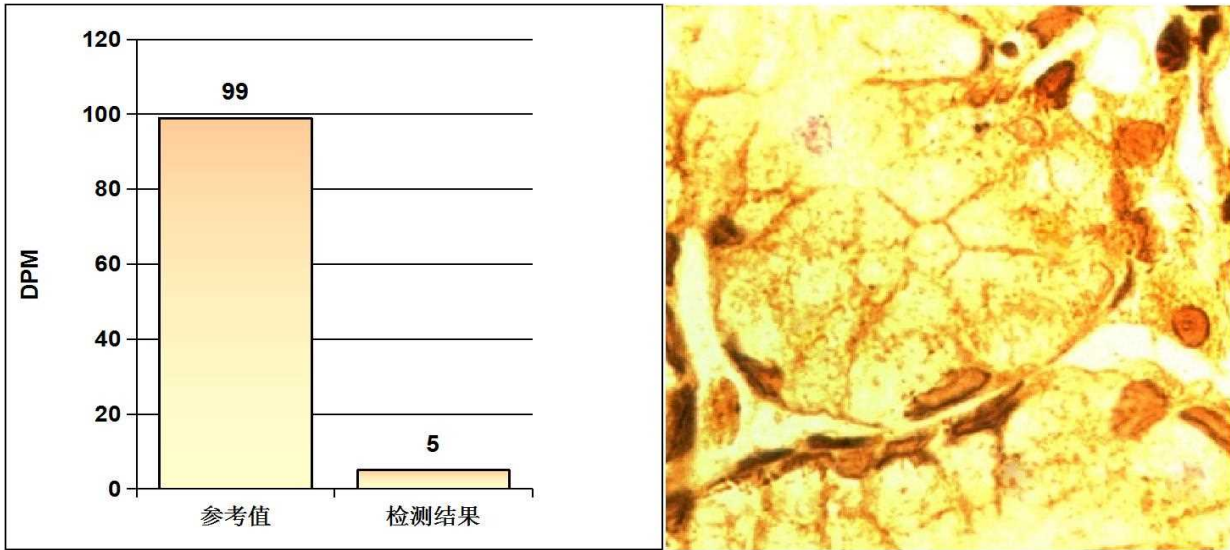
本报告单仅提供临床参考

大同瑞慈康复医院

¹⁴C呼气试验检验报告

姓名	韩官亮	年龄	61	性别	男
住院号	0	日期	2023/12/12 10:23:09	电话	0
送检医生	曹居杰	样品编号	8530	编号	2309150714

¹⁴C呼气试验



阳性参考值 (Disintegrations Per Minute(DPM)):

DPM值:	dpm > 2499	阳性++++
	1499 < dpm ≤ 2499	阳性+++
	499 < dpm ≤ 1499	阳性++
	149 < dpm ≤ 499	阳性+
	dpm ≤ 99	阴性
	99 < dpm ≤ 149	不确定

检测结果: **dpm= 5** **阴性**

医生建议: 注意保持健康及规律饮食

温馨提示: 您本次检测的结果为阴性

检测医生: 曹居杰

MRI 诊断图文报告

流水号: 2309150714

影像号: MR20231212016

姓名: 韩官亮

年龄: 61 岁

性别: 男

检查设备: 西门子 1.5T 磁共振

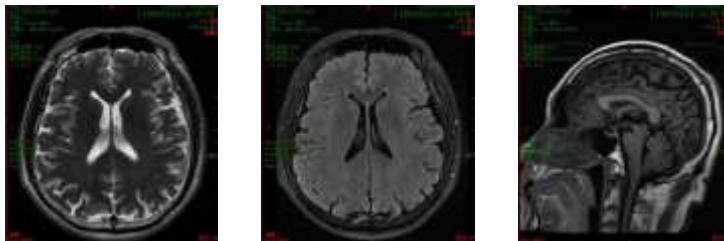体检号: 448871

申请医院: 本院

体检科室: 体检科

检查部位: 颅脑 MRI

经典图像:



影像所见:

双侧大脑半球对称, 皮髓质分界清, 未见异常信号。脑干、双侧小脑半球未见异常信号及占位征象。脑室、脑池无扩大, 脑沟、脑裂无增宽。中线结构居中。

影像诊断:

头颅 MRI 扫描未见异常

报告医师: 李贵 1

检查日期: 2023-12-12

审核医师: 叶道斌

报告日期: 2023-12-12

双源 CT 诊断图文报告

流水号: 2309150714

影像号: CT20231212049

姓名: 韩官亮

年龄: 61 岁

性别: 男

检查设备: 西门子量子双源 CT

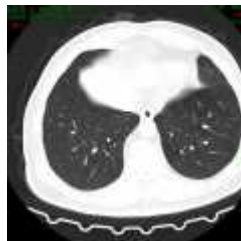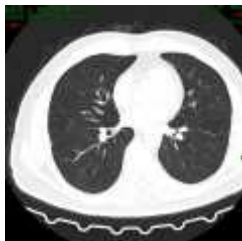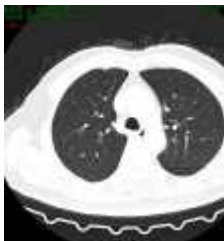
体检号: 448871

申请医院: 本院

体检科室: 体检科

检查部位: CT 检查

经典图像:



影像所见:

胸廓对称, 骨性肋骨完整, 胸壁软组织结构良好, 两肺支气管血管纹理走行分布良好, 支气管束结构清晰, 双肺通气良好。肺门结构未见异常。纵隔无偏移, 段以上支气管通畅。心影及大血管形态结构正常, 纵隔内未见肿大淋巴结。胸膜未见异常。

影像诊断:

胸部未见明显异常

报告医师: 剧艳军

检查日期: 2023-12-13

审核医师: 剧艳军

报告日期: 2023-12-13

超声诊断图文报告

流水号: 2309150714

影像号: 1484875

姓名: 韩官亮

年龄: 61 岁

性别: 男

检查设备: Vivid E95

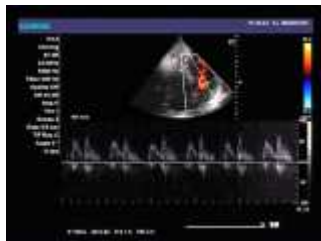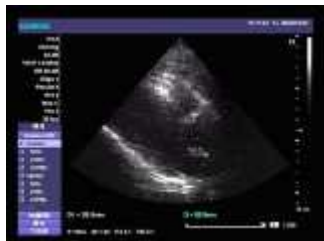体检号: 448871

申请医院: 本院

体检科室: 体检科

检查部位: 心脏彩超

经典图像:



影像所见:

超声测量 (单位: mm)

升主动脉内径 29 (32±3mm)

左房内径 26 (35mm)

室间隔 9 (8-11mm)

左室内径 45 (47±4mm)

左室后壁 10 (8-11mm)

EF66% (50-80%)

右室内径 32 (36±4mm)

右房内径 35 (36±4mm)

FS36% (28-41%)

主肺动脉内径 20 (23±3mm)

升主动脉内径正常, 心脏各腔室大小正常, 室间隔厚度正常, 左室壁未见明显节段性运动异常, 各瓣膜及启闭功能未见明显异常, 舒张期二尖瓣口血流频谱 E/A<1, 心包腔未见积液。

影像诊断:

左室舒张功能减低

报告医师: 李菊蓉

检查日期: 2023-12-12

审核医师: 李菊蓉

报告日期: 2023-12-12



大同市医学影像研究中心

注: 本报告仅供临床医生参考!

地址: 大同市魏都大道 79 号。若有疑问, 请致电: 0352-2830580

超声诊断图文报告

流水号: 2309150714

影像号: 1484885

姓名: 韩官亮

年龄: 61 岁

性别: 男

检查设备: Vivid E95

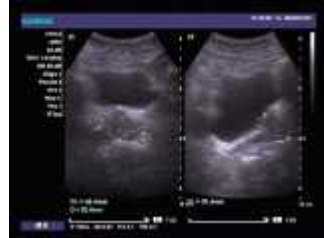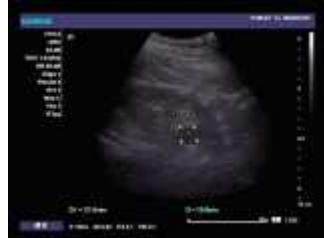体检号: 448871

申请医院: 本院

体检科室: 体检科

检查部位: 全腹彩超

经典图像:



影像所见:

肝脏大小形态正常, 包膜光滑完整, 实质回声细腻、增强, 肝内管道系统走行欠清晰, 门静脉及肝内胆管不扩张。

胆囊大小形态正常, 壁不厚、光滑, 囊内透声好, 肝外胆管不扩张。

胰腺大小形态正常, 实质回声均匀, 主胰管不扩张。

脾脏大小形态正常, 实质回声均匀, 脾门静脉不宽。

双肾大小形态正常, 皮髓质分界清晰, 左肾下极探及大小约 2.2*2.0cm 囊性回声, 形态规则, 边界清, 双肾集合系统未见分离, 双侧输尿管未见扩张。

膀胱充盈尚可, 壁光滑, 内清晰。

前列腺形态饱满, 大小约 4.4*3.2*3.2cm, 实质回声欠均匀。

影像诊断:

1. 脂肪肝 (轻度)
2. 左肾囊肿
3. 前列腺增生

报告医师: 李菊蓉

检查日期: 2023-12-12

审核医师: 李菊蓉

报告日期: 2023-12-12