



2309150710

大同瑞慈健康体检

报 告 册

体检编号	448867	工号	210
姓名	许存喜		
性别	男	年龄	59岁
单位	云冈区税务局		
部门	云冈区税务局		
联系电话	15034209351		
体检日期	2023-12-19		

尊敬的许存喜先生您好！

首先，瑞慈健康体检全体员工欢迎您的光临，并对您的信任表示衷心的感谢！

您于 2023-12-19 （体检编号：448867）完成健康检查，本机构的各科医生已根据您的体检项目及结果，汇总成此份健康体检报告，并经总检医生审核。据此提出对您健康状况的综合分析及建议。

瑞慈健康体检倡导“大健康、大康复”，提出“健康是第一财富（Rich）”的人文理念。希望您仔细阅读并妥善地保管此份健康体检报告，并认真关注报告中的提示与建议，若您对报告内容有任何疑问，可直接与瑞慈健康体检客服部联系，进一步咨询。

健康体检咨询电话：**0352-2824444**

客户服务咨询电话：**0352-2830597**

400-6112995

瑞慈健康体检报告由下列内容组成：

第一部分：主检报告

第二部分：分科分项结果

第三部分：检验报告

第四部分：附表

主检报告

检查综述

- 1、【眼科】 (1) 左眼视力下降 (2) 右眼视力下降
- 2、【耳鼻喉科】 (1) 鼻中隔偏曲
- 3、【血常规（五分类）】 淋巴细胞百分比(LY%)偏低(16.5 %)
- 4、【血脂四项】 动脉硬化指数偏低(1.07) 高密度脂蛋白(HDL)偏高(1.64 mmol/L)
- 5、【肝功能三项】 γ -谷氨酰转肽酶(GGT)偏高(175.0 U/L)
- 6、【颅脑MRI】 1、脑干、左侧基底节区、双侧侧脑室旁白质区、半卵圆中心多发腔隙性脑梗死（慢性期，部分软化） 2、双侧额顶叶皮髓质交界处多发缺血灶 3、左侧基底节区陈旧性出血 4、脑白质变性 5、左侧上颌窦炎伴粘膜肥厚
- 7、【CT检查】 胸部未见明显异常 冠状动脉硬化性改变，进一步检查
- 8、【心脏彩超】 主动脉瓣、二尖瓣少量返流
- 9、【全腹彩超】 前列腺多发钙化斑
- 10、【动脉硬化检测】 1.2级高血压 2..外周动脉僵硬度增高

医生建议

【视力下降】：

(1) 视力下降是由角膜白斑或角膜炎、晶状体混浊、眼底疾病、屈光不正等原因引起，建议眼科诊断治疗。

【鼻中隔偏曲】：

(1) 因鼻部外伤或发育异常所致，一般无症状为正常，如表现鼻塞，鼻出血，反射性头痛，应前往耳鼻喉科就诊，治疗及手术为主。可以在医生指导下选择治疗。

【淋巴细胞百分比(LY%)偏低】：

(1) 供内科结合临床参考。

【动脉硬化指数偏低】：

(1) 建议内科结合临床参考。

【高密度脂蛋白(HDL)偏高】：

- (1) 高密度脂蛋白(HDL)主要在肝脏合成，具有抗动脉粥样硬化的功能，是冠心病的保护因子。高密度脂蛋白(HDL)能将周围组织包括动脉壁内的胆固醇运转到肝脏进行代谢，是一种抗动脉粥样硬化的血浆脂蛋白。
- (2) 高密度脂蛋白(HDL)的含量与心血管的发病率和病变程度呈负相关，即高密度脂蛋白(HDL)减低，患冠心病的危险性增加；高密度脂蛋白(HDL)含量增高，患冠心病的危险性降低。
- (3) 高密度脂蛋白(HDL)对冠心病的临床诊断是一个重要的参考指标。它的升高是临床冠心病保护因子之一，并能防治和延缓动脉粥样硬化的发展。
- (4) 血清中高密度脂蛋白(HDL)的降低，预示着冠心病的出现。临床上常同时测定高密度脂蛋白(HDL)和血清总胆固醇，并根据它们的比值作为冠心病的信息指标。

- (5) 高密度脂蛋白(HDL)减少，主要见于冠心病、冠状动脉粥样硬化、高甘油三酯血症、慢性贫血、脑血管病、糖尿病、急慢性肝炎、肝硬化等疾病。
- (6) 戒烟，增强运动，采用低脂、低糖饮食，少食富含脂肪、胆固醇及饱和脂肪酸的食物，多进食蔬菜、水果、豆制品、粗粮、鱼和高纤维食品。
- (7) 建议当高密度脂蛋白(HDL)减少时，可参考其他相关指标，积极治疗基础性疾病，往内分泌科复诊。

【 γ -谷氨酰转肽酶(GGT)偏高】：

- (1) γ -谷氨酰转肽酶(GGT)人体血清中一个重要的转氨酶，存在于血清及除肌肉以外的所有细胞中，肾脏中含量最为丰富。血清中 γ -谷氨酰转肽酶(GGT)主要来自肝胆系统，因此当肝内合成亢进或胆汁排出受阻时血中 γ -谷氨酰转肽酶(GGT)就会升高。
- (2) 临床上很多情况都会导致 γ -谷氨酰转肽酶(GGT)轻度升高，如长期熬夜、剧烈活动、过度劳累、饮食不节等不良生活习惯。一般情况下，一过性偏高在改善不良生活习惯后，数值可逐渐恢复正常。
- (3) 除此之外，一些病理性的原因也可导致 γ -谷氨酰转肽酶(GGT)明显升高。单独的 γ -谷氨酰转肽酶(GGT)检查，不具特异性，往往需要结合病史以及其他检查结果进行综合评估。
- (4) 长期大量饮酒者、长期服药者(如巴比妥类药物、苯妥英钠等)，可能会造成肝脏代谢出现问题，致 γ -谷氨酰转肽酶(GGT)升高，一般戒酒停药数值可逐渐恢复正常。
- (5) 各种急慢性肝炎均可出现 γ -谷氨酰转肽酶(GGT)升高的情况，常见的有病毒性肝炎、酒精性肝炎、药物性肝炎、慢性活动性肝炎、肝硬化、脂肪肝及肝癌等，由于肝细胞破坏致 γ -谷氨酰转肽酶(GGT)升高，一般需要结合其他化验和影像学检查明确诊断。
- (6) 胆道疾病也可出现 γ -谷氨酰转肽酶(GGT)升高，包括胆道阻塞性疾病(如慢性胆汁性胆囊炎、胆管炎等)，胆道出现梗阻，导致大量 γ -谷氨酰转肽酶(GGT)堆积入血致使其升高，此时应积极治疗原发病。

【双侧额顶叶皮髓质交界处多发缺血灶】：

- (1) 脑缺血灶就是脑部毛细血管发生堵塞后形成血管中空，血液不再流过，局部脑细胞缺氧坏死后形成的病灶。
- (2) 脑缺血灶是一种比较常见的脑内出血疾病，引起的原因比较多，常见于老年人，尤其是合并有高血压、糖尿病等危险因素的老人更加常见。
- (3) 如果患有高血压这种慢性疾病，有可能会出这种疾病的表现，尤其是一些中老年朋友，长期的慢性疾病高血压，容易诱发脑缺血灶的发病，所以说患者要及时发现，及时治疗。
- (4) 脑缺血灶的一般症状是出现头晕头痛等现象，如果是病情发展后就有可能导致偏瘫、语言不清、大小便失禁、失去记忆力、甚至是意识糊涂、失明等情况。部分患者在临床上可以没有任何的临床表现，只是在无意中检查头颅CT或者磁共振才发现。
- (5) 脑内多发缺血灶在发病初期症状不是很明显，而且没什么危害。但是这种疾病却极易容易复发，让神经受损。而严重后果是会导致整个中枢神经功能损害，会发生瘫痪甚至危及生命。
- (6) 如果这种缺血灶是孤立的、个别的或者是很小的，一般不是什么大病。但是如果是弥漫性的病变，病灶比较大，往往提示患者动脉硬化的程度很重。
- (7) 饮食中需避免辛辣油炸、脂肪和胆固醇含量高的食物，多补充富含纤维素、维生素、蛋白质和钙质的食物，有助于脑部症状恢复。
- (8) 6、多吃纤维素含量比较高的食物，可以起到降低血脂的作用，如番薯、香蕉、大豆类等。多吃大蒜，因为大蒜能稀释血液，能起到缓解供血不足的症状还能降血压。
- (9) 多吃鱼和鸡蛋，因为鱼和鸡蛋富含蛋白质和钙质，能对大脑的细胞起到刺激作用，从而提高大脑记忆力。菠萝、土豆泥、葡萄糖等都能对记忆力起到改善的作用，起到提高记忆力的效果。
- (10) 避免不合理饮食。提倡采用低盐、低脂、低热量及富含维生素饮食，每日食盐量不超过6g。多食蔬菜、水果和纤维素丰富食物，既含丰富的维生素、纤维素，又含钾、钙丰富而含钠低的食品。
- (11) 保持健康的生活方式，戒烟、禁止酗酒。吸烟和酗酒可使血管痉挛，心跳加快，血压升高，血浆纤维蛋白含量增加，血液粘度增加，减少脑血流量及加速动脉硬化等。因此，向患者讲明吸烟的危害性，采用心理咨询、口服戒烟药等综合性干预措施，避免大量饮酒，控制体重。
- (12) 对原发病及早治疗，严格按照医嘱服药，进行正规治疗，控制血压、血脂、血糖。避免长期服药导致血液高凝，不得滥用药物，需在医生指导下服药。保持健康的体重，保持心情愉悦。
- (13) 对于心血管患者等高危人群需每年进行影像学 and 实验室检查，有一定的早期筛查作用。

【左侧上颌窦炎伴粘膜肥厚】：

- (1) 建议耳鼻喉科诊断治疗。

【脑白质变性】：

(1) 建议神经内科结合临床考虑，动态观察；定期复查。

【冠状动脉硬化性改变】：

(1) 建议心血管内科诊断治疗。

【主动脉瓣、二尖瓣少量返流】：

(1) 主动脉根部退行性变，会导致主动脉瓣关闭不全的现象，从而形成轻度返流。在很多人中，没有临床症状，只有在做心脏彩超时发现。一般不需要治疗，建议定期复查，必要时心内科结合临床考虑。

(2) 由于二尖瓣瓣膜轻微的改变而产生二尖瓣相对关闭不全。在很多人中，没有临床症状，只有在做心脏彩超时发现。一般不需要治疗，建议定期复查，必要时心内科结合临床考虑。

【前列腺多发钙化斑】：

(1) 1、前列腺钙化斑大多数是由于前列腺炎症之后，前列腺内部组织局部出现了纤维化、钙质沉积而引起的。多数患者都是在体检时通过彩超检查时发现的，一般情况没有不适症状不需治疗。2、部分患者如有不适症状，建议前往泌尿科诊断治疗。

【2级高血压】：

(1) 高血压是指收缩期和（或）舒张期动脉血压高于正常，并连续三次不同日测量，血压都高于正常标准，可确定患高血压病。

(2) 高血压的发病与遗传、精神过度紧张、肥胖、吸烟、酗酒、嗜盐等因素有关。血压持久增高，可导致心、脑、肾等脏器的损害。

(3) 原发性高血压由于目前原因不明（部分与遗传有关），须终身服药降压。高血压主要危害心、脑血管和肾脏。一旦确诊“高血压”就要终生服药。

(4) 平时应低盐（每天5~10g）、低脂饮食（少吃动物脂肪与内脏）；戒烟限酒。遵照医嘱坚持服药，定期测量血压，宜控制在140/90mmHg以下，若合并有糖尿病和肾病，要把血压控制在130/80mmHg以下。

(5) 血压到正常水平时，说明此时选用的降压药和治疗方案基本合适，但并不意味着高血压已被“治愈”，应坚持治疗。若盲目自行停药或间断服药，常会使血压波动很大，而加重心、脑、肾和血管的损害。

(6) 建议您密切关注血压，保持心情舒畅，劳逸结合，适量运动，控制体重，避免过度劳累、情绪激动等。改进生活方式，适当低盐、低脂、低胆固醇饮食，戒烟酒。必要时心血管专科诊治。

【外周动脉僵硬度增高】：

(1) 动脉硬化是全身性粥样硬化在肢体局部表现，是全身性动脉内膜及其中膜呈退行性、增生性改变，使血管壁变硬缩小，失去弹性，从而继发血栓形成致使远端血流量进行性减少或中断。

(2) 要均衡饮食，要防止其他疾病引起的动脉粥样硬化，如糖尿病、肥胖、高血压。少吃含油脂和胆固醇多的食品，减少盐的摄入，多吃富含高密度脂蛋白的鱼类、海鲜。戒烟限酒，控制体重，保持良好的心态。通过适量的运动，可以明显改善动脉粥样硬化。必要时内科咨询及诊治。

【左侧基底节区陈旧性出血】：

(1) 建议脑外科诊断治疗。

【腔隙性脑梗死】：

(1) 腔隙性脑梗死又称腔隙性脑梗塞，简称为腔梗，是指大脑半球或脑干深部的小穿通动脉，在长期高血压的基础上，血管壁发生病变，导致管腔闭塞，形成小的梗死灶。病程较长的陈旧性腔隙性脑梗死也可称为腔隙灶。

(2) 常见的发病部位有壳核、尾状核、内囊、丘脑及脑桥、少数位于放射冠及脑室管膜下区。由于深穿支动脉供血范围有限，所以单一支的阻塞只引起很小范围脑组织的缺血坏死，即形成所谓的腔隙。

(3)腔隙性脑梗死为直径 0.2~15 毫米的囊性病灶，呈多发性，小梗死灶仅稍大于血管管径。坏死组织被吸收后，可残留小囊腔。腔隙性脑梗死是脑梗死的一种。只是因为发生闭塞的血管较小，如穿支动脉，限于其较小的供血区，病灶较小，所以一般危害较小。

(4)高血压在腔隙性脑梗死患者的发病率为 45%~90%。长期高血压造成脑内小动脉血管壁变性，使得管腔变窄，在某种血流动力学因素或血液成分变化的诱因下发生小动脉的闭塞。

(5)腔隙性脑梗死最常见的原因是高血压动脉硬化，尤其是慢性高血压超 160/95mmHg 时。且舒张压升高对本病的影响作用更明显。

(6)一般症状有头晕头痛、肢体麻木、眩晕、记忆力减退、反应迟钝、抽搐、痴呆，无意识障碍，精神症状少见。主要临床体征为舌僵、说话速度减慢，语调语音变化，轻度的中枢性面瘫，偏侧肢体轻瘫或感觉障碍，部分锥体束征阳性，而共济失调少见。

(7)但是，并不是所有发生的腔隙都会产生症状，只有那些累及重要神经通路或神经结构的腔隙才会有表现，否则也可以没有任何症状。

(8)首先高血压患者应将血压控制在一个合理水平，积极治疗短暂性脑缺血发作。日常生活中保持平和的心态，许多脑梗死的发作，都与情绪激动有关。养成良好的生活习惯，进行适度的体育活动。

(9)避免不良嗜好如吸烟、酗酒、暴饮、暴食。以低脂肪低热量，低盐饮食为主，保证足够优质的蛋白质、维生素、纤维素及微量元素。饮食过饱不利于健康，禁食霉变食品、咸鱼、冷食品等。

(10)中老年人特别是体弱多病者，要特别小心气温骤变，气压、温度的明显变化以及严寒和盛夏季节，应及时添减衣物，避免发病。

汇总医生： 丁昊炜

主检日期： 2023-12-20

主检医生：

分科结果

眼科

项目名称	检查结果	项目名称	检查结果
视力(左)	0.6	视力(右)	0.6
辨色力	正常	眼睑	正常
结膜	正常	泪器	正常
角膜	正常	虹膜	正常
瞳孔	正常	晶状体	正常
玻璃体	正常	眼底	未见异常

***小结：**

(1) 左眼视力下降

(2) 右眼视力下降

操作员：田野青

检查日期:2023-12-19

检查医生：田野青

耳鼻喉科

项目名称	检查结果	项目名称	检查结果
听力(左)	正常	听力(右)	正常
外耳道	正常	鼓膜	正常
鼻窦	正常	鼻中隔	偏曲
鼻腔	正常	扁桃体	无肿大
嗅觉	正常	咽喉	正常

***小结：**

(1) 鼻中隔偏曲

操作员：王存宝

检查日期:2023-12-19

检查医生：王存宝

检验报告

血流变

项目名称	检查结果	单位	参考值	提示
全血粘度高切 200/s	4.02	mpas	3.53--4.65	
全血粘度中切 100/s	4.35	mpas	3.6--4.9	
全血粘度中切 50/s	4.83	mpas	4.7--5.9	
全血还原粘度高切	6.40	mpas	3.66--8.48	
全血还原粘度低切	47.82	mpas	31.8--50.2	
血浆粘度	1.46	mpas	1.26--1.70	
血沉(ESR)	3.30	mm/h	0--15	
红细胞压积	0.40	L/L	0.40--0.50	
红细胞聚集指数	5.12		3.79--6.05	
红细胞变形指数	0.83		0.51--1.02	
红细胞刚性指数	4.38		2.15--6.73	
血沉方程 K 值	10.43	mm/h	0--77	
全血粘度 1/s	20.59	mpas	17.6--21.3	
全血高切相对指数	2.75		2.08--3.69	
全血低切相对指数	14.10		10.37--16.94	

*小结:

未见异常

操作员：乔叶 检查日期:2023-12-19

检查医生:陈建国

尿液分析+尿沉渣

项目名称	检查结果	单位	参考值	提示
白细胞尿	0	个/ul	0--13	
上皮细胞(EC)	0	/HP	0--28	
管型(CAST)	0	个/ul	0--1	

霉菌(尿)	0	/HP	0--0	
结晶	0	/HP	0--10	
透明度(CLA)	清亮			
胆红素(BIL)	-		阴性	
隐血(ERY)	-		阴性	
小圆上皮细胞(SRC)	0	个/ul	0--0	
维生素 C	-		阴性	
异常红细胞	0	个/ul	0--3	
红细胞(正常)	0	个/ul	0--6	
鳞状上皮细胞	0	个/ul	0--0	
粘液丝	0	个/ul	0--0	
颜色(Colour)	淡黄色			
尿葡萄糖(GLU)	-		阴性	
酮体(KET)	-		阴性	
比重(SG)	1.005		1.003--1.030	
酸碱度(PH)	7.0		4.5--8.0	
尿蛋白质(PRO)	-		阴性	
尿胆原(URO)	-		阴性	
亚硝酸盐(NIT)	-		阴性	
红细胞(尿)(RBC)	0	个/ul	0--6	
尿白细胞(LEU)	-		阴性	

***小结:**

未见异常

操作员：李佳敏 检查日期：2023-12-19 检查医生：陈建国

血常规（五分类）

项目名称	检查结果	单位	参考值	提示
白细胞(WBC)	7.07	10 ⁹ /L	3.5--9.5	

淋巴细胞绝对值(LY#)	1.17	10 ⁹ /L	1.1--3.2	
淋巴细胞百分比(LY%)	16.5	%	20--50	↓
中性粒细胞绝对值(GR#)	5.12	10 ⁹ /L	1.8--6.3	
中性粒细胞百分比(GR%)	72.4	%	40--75	
嗜碱性粒细胞绝对值(BA#)	0.03	10 ⁹ /L	0--0.06	
嗜碱性粒细胞百分比(BA%)	0.4	%	0--1.0	
嗜酸性粒细胞绝对值(EO#)	0.35	10 ⁹ /L	0.02--0.52	
嗜酸性粒细胞百分比(EO%)	5.0	%	0.4--8.0	
血小板(PLT)	261	10 ⁹ /L	125--350	
血小板分布宽度(PDW)	15.4	%	15--17	
平均血小板体积(MPV)	9.1	fl	6.0--14.0	
血小板压积(PCT)	0.238	%	0.11--0.28	
红细胞(RBC)	4.31	10 ¹² /L	4.3--5.8	
血红蛋白	139	g/L	130--175	
红细胞压积(HCT)	40.3	%	40--50	
红细胞平均体积(MCV)	93.7	fl	82--100	
平均血红蛋白含量(MCH)	32.3	pg	27--34	
平均血红蛋白浓度(MCHC)	345	g/L	316--354	
单核细胞绝对值(MO#)	0.40	10 ⁹ /L	0.1--0.60	
单核细胞百分比(MO%)	5.7	%	3--10	
红细胞分布宽度标准差(RDW-SD)	48.1	fl	35--56	
红细胞分布宽度变异系数(RDW-CV)	13.5	%	10.6--16.6	
大血小板比率	16.8	%	11--45	
大血小板数目	44	10 ⁹ /L	30--90	
未成熟粒细胞数目	0.03	10 ⁹ /L	0--999	
未成熟粒细胞百分比	0.4	%	0--100	

有核红细胞数目	0.000	10 ⁹ /L	0--9999	
有核红细胞百分比	0.00	/100WBC	0--9999	

***小结:**

淋巴细胞百分比(LY%)偏低(16.5 %)

操作员：黄璐瑶 检查日期:2023-12-19 检查医生:陈建国

肾功三项

项目名称	检查结果	单位	参考值	提示
肌酐(CREA)	71.00	umol/L	57--97	
尿酸(UA)	376.00	umol/L	200--420	
尿素测定 (Urea)	5.00	mmol/L	3.1--8.0	

***小结:**

未见异常

操作员：王小雪 检查日期:2023-12-19 检查医生:陈建国

空腹血糖

项目名称	检查结果	单位	参考值	提示
葡萄糖(GLU)	5.99	mmol/L	3.89--6.1	

***小结:**

未见异常

操作员：王小雪 检查日期:2023-12-19 检查医生:陈建国

血脂四项

项目名称	检查结果	单位	参考值	提示
动脉硬化指数	1.07		1.31--3.19	↓
总胆固醇(CHOL)	3.68	mmol/L	2.59--5.2	
甘油三脂(TG)	1.70	mmol/L	0.7--1.7	
低密度脂蛋白(LDL)	1.76	mmol/L	0--4.13	

高密度脂蛋白(HDL)	1.64	mmol/L	0.77--1.55	↑
-------------	------	--------	------------	---

***小结:**

动脉硬化指数偏低(1.07) 高密度脂蛋白(HDL)偏高(1.64 mmol/L)

操作员：王小雪 检查日期:2023-12-19 检查医生:陈建国

肝功能三项

项目名称	检查结果	单位	参考值	提示
γ-谷氨酰转肽酶(GGT)	175.0	U/L	10--60	↑
丙氨酸氨基转移酶(ALT)	29.00	U/L	9--50	
门冬氨酸氨基转移酶(AST)	27.00	U/L	15--40	
谷草比谷丙	0.93		0.4--2.5	

***小结:**

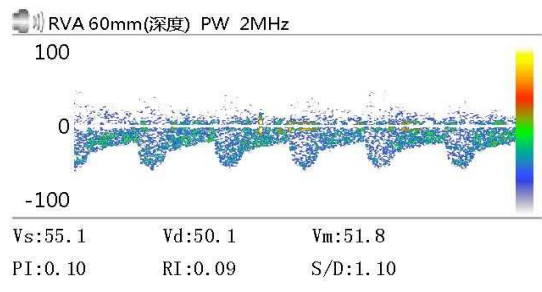
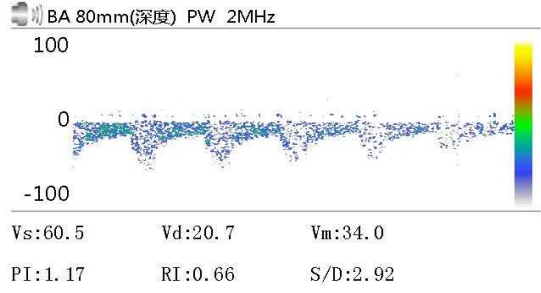
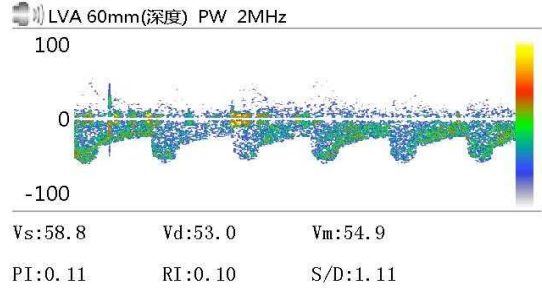
γ-谷氨酰转肽酶(GGT)偏高(175.0 U/L)

操作员：王小雪 检查日期:2023-12-19 检查医生:陈建国



颅内多普勒血流图 (TCD) 检查报告单

姓名: 许存喜 性别: 男 年龄: 59 岁 检查号: 2309150710
 申请科室: 体检科 申请医师: 李菊蓉 检查类型: 颅内血管



Vs: Vd: Vm:
 PI: RI: S/D:

Vs: Vd: Vm:
 PI: RI: S/D:

Vs: Vd: Vm:
 PI: RI: S/D:

医生意见
 椎-基底动脉脑血管超声未见异常。

医师签名: 李菊蓉

检查日期: 2023-12-19
 地址:

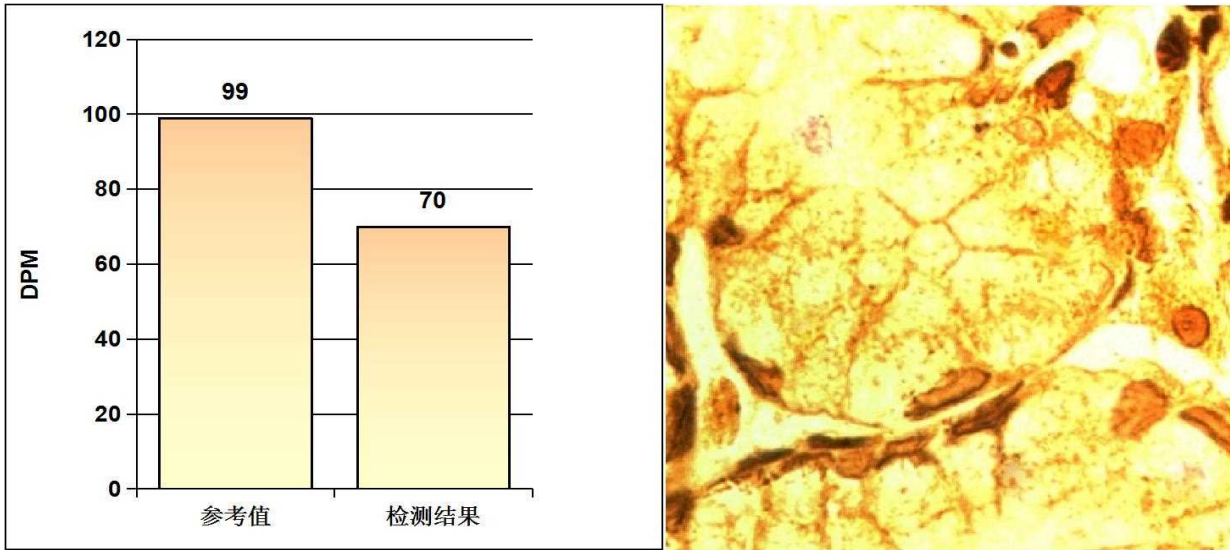
本报告单仅提供临床参考
 电话:

大同瑞慈康复医院

¹⁴C呼气试验检验报告

姓名	许存喜	年龄	59	性别	男
住院号	0	日期	2023/12/19 9:09:54	电话	0
送检医生	曹居杰	样品编号	8672	编号	2309150710

¹⁴C呼气试验



阳性参考值 (Disintegrations Per Minute(DPM)):

DPM值:	dpm > 2499	阳性++++
	1499 < dpm ≤ 2499	阳性+++
	499 < dpm ≤ 1499	阳性++
	149 < dpm ≤ 499	阳性+
	dpm ≤ 99	阴性
	99 < dpm ≤ 149	不确定

检测结果: **dpm= 70** **阴性**

医生建议: 注意保持健康及规律饮食

温馨提示: 您本次检测的结果为阴性

检测医生: 曹居杰

大同瑞慈健康体检

骨密度检测报告

受检者信息

受检者ID: 2309150710

姓名: 许存喜

出生年月日: 1964/11/15

年龄: 59

性别: 男

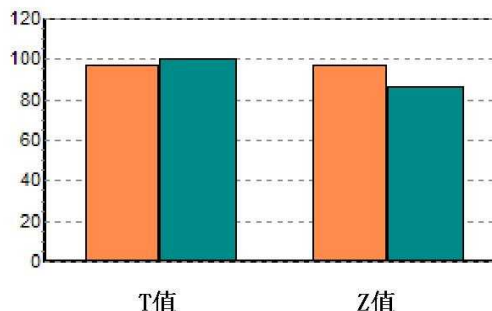
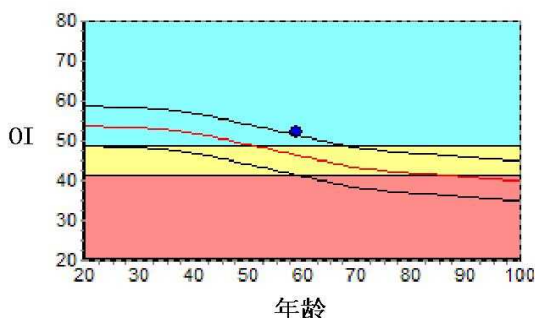
测定部位(右/左): 右

测定结果

测定日期: 2023/12/19 8:49:34

测试编号: 1/1

受测者 平均值



数据库: Asia

OI: 52.1

SOS: 1364.3 m/s, BUA: 38.1

T值: -0.35

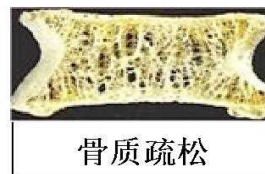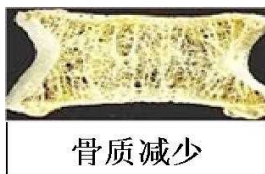Z值: 1.17

成人比: 96.8 %

同龄比: 112.6 %

OPR: N/A %

结果分析



注解

以上结论仅供参考

科室:

医生签名:

医院地址 大同瑞慈健康体检

地址 大同市平城区魏都大道79号

联系电话 0352-2824444

操作者 名燕凌

MRI 诊断图文报告

流水号: 2309150710

影像号: MR20231219006

姓名: 许存喜

年龄: 59 岁

性别: 男

检查设备: 西门子 1.5T 磁共振

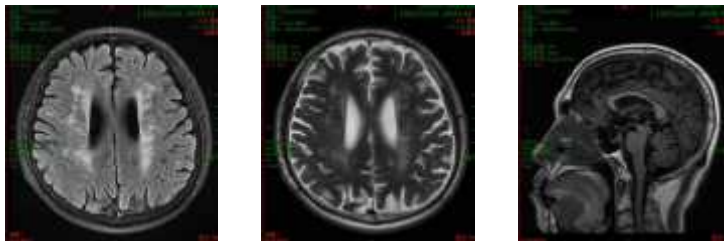体检号: 448867

申请医院: 本院

体检科室: 体检科

检查部位: 颅脑 MRI

经典图像:



影像所见:

脑干、左侧基底节区、双侧侧脑室旁白质区、半卵圆中心、额顶叶皮髓质交界处、侧脑室前后角旁见多发斑片状长 T1 长 T2 信号, T2FLAIR 呈高信号, 部分低信号, DWI 未见异常信号。左侧基底节区见条状长 T1 长短 T2 信号, T2FLAIR 呈高低信号。双侧小脑半球未见异常信号及占位征象, 脑室、脑池无扩大, 脑沟、脑裂无增宽。中线结构居中。左侧上颌窦沿窦壁见环形等 T1 长 T2 信号。

影像诊断:

- 1、脑干、左侧基底节区、双侧侧脑室旁白质区、半卵圆中心多发腔隙性脑梗死 (慢性期, 部分软化)
- 2、双侧额顶叶皮髓质交界处多发缺血灶
- 3、左侧基底节区陈旧性出血
- 4、脑白质变性
- 5、左侧上颌窦炎伴粘膜肥厚

报告医师: 李贵 1

检查日期: 2023-12-19

审核医师: 叶道斌

报告日期: 2023-12-19

双源 CT 诊断图文报告

流水号: 2309150710

影像号: CT20231219011

姓名: 许存喜

年龄: 59 岁

性别: 男

检查设备: 西门子量子双源 CT

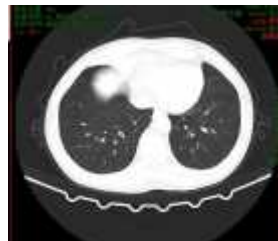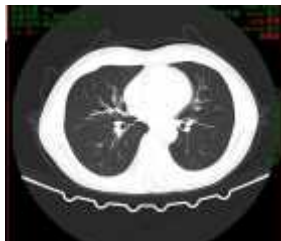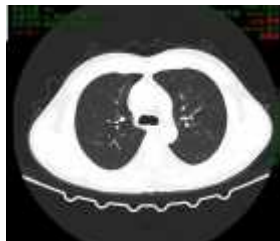体检号: 448867

申请医院: 本院

体检科室: 体检科

检查部位: CT 检查

经典图像:



影像所见:

胸廓对称, 骨性肋骨完整, 胸壁软组织结构良好, 两肺支气管血管纹理走行分布良好, 支气管束结构清晰, 双肺通气良好。肺门结构未见异常。纵隔无偏移, 段以上支气管通畅。心影及大血管形态结构正常, 冠状动脉走行区钙化, 纵隔内未见肿大淋巴结。胸膜未见异常。

影像诊断:

胸部未见明显异常

冠状动脉硬化性改变, 进一步检查

报告医师: 剧艳军

检查日期: 2023-12-19

审核医师: 剧艳军

报告日期: 2023-12-19

超声诊断图文报告

流水号: 2309150710

影像号: 1490708

姓名: 许存喜

年龄: 59 岁

性别: 男

检查设备: Vivid E95

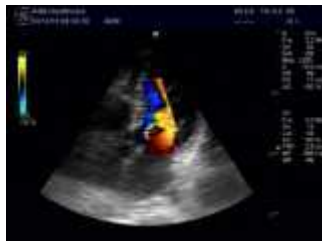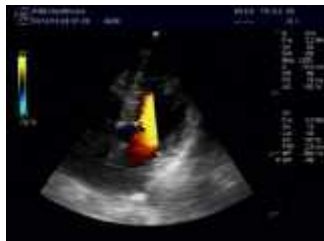体检号: 448867

申请医院: 本院

体检科室: 体检科

检查部位: 心脏彩超

经典图像:



影像所见:

超声测量 (单位: mm)

升主动脉内径 25 (32±3mm)

左房内径 29 (35mm)

室间隔 10 (8-11mm)

左室内径 43 (47±4mm)

左室后壁 9 (8-11mm)

EF67% (50-80%)

右室内径 26 (36±4mm)

右房内径 28 (36±4mm)

FS37% (28-41%)

主肺动脉内径 20 (23±3mm)

升主动脉内径正常, 心脏各腔室大小正常, 室间隔厚度正常, 左室壁未见明显节段性运动异常, 主动脉瓣回声正常, 舒张期瓣下可见少量返流信号, 二尖瓣回声正常, 收缩期房侧可见少量返流信号, 余瓣膜及启闭功能未见明显异常, 舒张期二尖瓣口血流频谱 E/A>1, 心包腔未见积液。

影像诊断:

主动脉瓣、二尖瓣少量返流

报告医师: 李菊蓉

检查日期: 2023-12-19

审核医师: 李菊蓉

报告日期: 2023-12-19



大同市医学影像研究中心

注: 本报告仅供临床医生参考!

地址: 大同市魏都大道 79 号。若有疑问, 请致电: 0352---2830580

超声诊断图文报告

流水号: 2309150710

影像号: 1490710

姓名: 许存喜

年龄: 59 岁

性别: 男

检查设备: Vivid E95

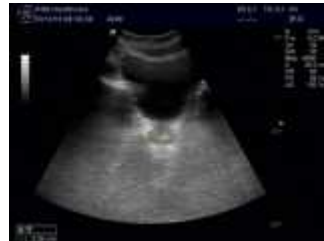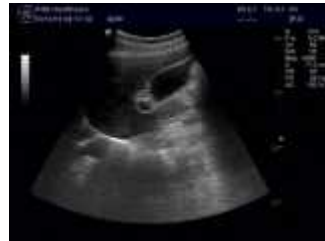体检号: 448867

申请医院: 本院

体检科室: 体检科

检查部位: 全腹彩超

经典图像:



影像所见:

肝脏大小形态正常, 包膜光滑完整, 实质回声均匀, 肝内管道系统走行清晰, 门静脉及肝内胆管不扩张。

胆囊大小形态正常, 壁不厚、光滑, 囊内透声好, 肝外胆管不扩张。

胰腺大小形态正常, 实质回声均匀, 主胰管不扩张。

脾脏大小形态正常, 实质回声均匀, 脾门静脉不宽。

双肾大小形态正常, 皮髓质分界清晰, 集合系统未见分离, 双侧输尿管未见扩张。

膀胱充盈尚可, 壁光滑, 内清晰。

前列腺形态正常, 大小约 3.3*2.3*2.7cm, 实质回声欠均匀, 内探及数个强回声斑, 较大的约 0.5cm。

影像诊断:

前列腺多发钙化斑

报告医师: 李菊蓉

检查日期: 2023-12-19

审核医师: 李菊蓉

报告日期: 2023-12-19