



2309150682

大同瑞慈健康体检

报 告 册

体检编号	448841	工号	182
姓名	赵超		
性别	男	年龄	60岁
单位	云冈区税务局		
部门	云冈区税务局		
联系电话	15392526697		
体检日期	2023-11-04		

尊敬的 赵超先生 您好!

首先,瑞慈健康体检全体员工欢迎您的光临,并对您的信任表示衷心的感谢!

您于 2023-11-04 (体检编号: 448841) 完成健康检查,本机构的各科医生已根据您的体检项目及结果,汇总成此份健康体检报告,并经总检医生审核。据此提出对您健康状况的综合分析及建议。

瑞慈健康体检倡导“大健康、大康复”,提出“健康是第一财富 (Rich)”的人文理念。希望您仔细阅读并妥善地保管此份健康体检报告,并认真关注报告中的提示与建议,若您对报告内容有任何疑问,可直接与瑞慈健康体检客服部联系,进一步咨询。

健康体检咨询电话: **0352-2824444**

客户服务咨询电话: **0352-2830597**

400-6112995

瑞慈健康体检报告由下列内容组成:

第一部分:主检报告

第二部分:分科分项结果

第三部分:检验报告

第四部分:附表

主检报告

检查综述

- 1、【肾功三项】肌酐(CREA)偏低(47.00 umol/L)
- 2、【血脂四项】动脉硬化指数偏低(1.21)
- 3、【肝功能三项】 γ -谷氨酰转肽酶(GGT)偏高(61.0 U/L)
- 4、【尿液分析+尿沉渣】鳞状上皮细胞偏高(8 /HP) 尿蛋白质(PRO)+- 尿白细胞(LEU)1+
- 5、【颅脑MRI】1. 双侧侧脑室旁白质区、半卵圆中心多发腔隙性脑梗死(慢性期) 2. 双侧额顶叶皮髓质交界区多发缺血灶 3. 脑白质变性 4. 双侧筛窦炎伴粘膜肥厚
- 6、【CT检查】右肺上叶纤维结节钙化灶
- 7、【心电图】1. 窦性心律 2. ST-T改变(II, III, aVF, V1-V6)
- 8、【心脏彩超】1. 左房增大 2. 三尖瓣、主动脉瓣少量反流 3. 左室舒张功能减低
- 9、【全腹彩超】胆囊息肉
- 10、【骨密度检查】骨质减少
- 11、【口腔科】(1) 左上第二磨牙 铸造冠修复 左上第一磨牙 左上第二双尖牙 烤瓷冠修复 右上第二磨牙 牙齿缺失 右下第三磨牙 (2) 牙龈萎缩
- 12、【动脉硬化检测】1. 外周动脉僵硬度增高

医生建议

【肌酐(CREA)偏低】：

- (1) 临床上肾功能检查项目很多，常规体检一般只做三项测定，即血肌酐(Cr)、血尿素氮(BUN)、血尿酸(UA)，通过这三项可初筛肾功能的情况。
- (2) 血肌酐(Cr)由外源性和内源性两类组成。血肌酐是肌肉中肌酸代谢的最终产物，产生之后会被血液运到肾脏由肾小球滤过排出体外，肾小管基本不吸收且分泌量较少。
- (3) 在外源性肌酐摄入量保持稳定的情况下，血中肌酐浓度取决于肾小球滤过能力，当肾实质损害，肾小球滤过率下降至正常人的1/3时肌酐浓度就会明显上升，故测定肌酐浓度可作为肾小球滤过受损的指标，也是判定肾功能是否受损的重要指标。
- (4) 血肌酐升高常见于各种原因引起的滤过功能减退，如急性慢性肾衰竭；另外如果血肌酐在正常高值附近，就要引起重视了，若同时尿常规也有问题，建议尽快前往肾内科诊治。
- (5) 在临床上如果肉食摄入过多、体育活动多导致肌肉分解代谢旺盛、体型强壮的人肌酐水平易偏高；反之，长期素食、卧床、肌肉萎缩、体型瘦小的人肌酐水平易偏低，需要饮食均衡，加强蛋白质的摄入。

【动脉硬化指数偏低】：

- (1) 建议内科结合临床参考。

【 γ -谷氨酰转肽酶(GGT)偏高】：

- (1) γ -谷氨酰转肽酶(GGT)人体血清中一个重要的转氨酶，存在于血清及除肌肉以外的所有细胞中，肾脏中含量最为丰富。血清中 γ -谷氨酰转肽酶(GGT)主要来自肝胆系统，因此当肝内合成亢进或胆汁排出受阻时血中 γ -谷氨酰转肽酶(GGT)就会升高。
- (2) 临床上很多情况都会导致 γ -谷氨酰转肽酶(GGT)轻度升高，如长期熬夜、剧烈活动、过度劳累、饮食不节等不良生活习惯。一般情况下，一过性偏高在改善不良生活习惯后，数值可逐渐恢复正常。

(3)除此之外，一些病理性的原因也可导致 γ -谷氨酰转肽酶（GGT）明显升高。单独的 γ -谷氨酰转肽酶（GGT）检查，不具特异性，往往需要结合病史以及其他检查结果进行综合评估。

(4)长期大量饮酒者、长期服药者（如巴比妥类药物、苯妥英钠等），可能会造成肝脏代谢出现问题，致 γ -谷氨酰转肽酶（GGT）升高，一般戒酒停药数值可逐渐恢复正常。

(5)各种急慢性肝炎均可出现 γ -谷氨酰转肽酶（GGT）升高的情况，常见的有病毒性肝炎、酒精性肝炎、药物性肝炎、慢性活动性肝炎、肝硬化、脂肪肝及肝癌等，由于肝细胞破坏致 γ -谷氨酰转肽酶（GGT）升高，一般需结合其他化验和影像学检查明确诊断。

(6)胆道疾病也可出现 γ -谷氨酰转肽酶（GGT）升高，包括胆道阻塞性疾病（如慢性胆汁性胆囊炎、胆管炎等），胆道出现梗阻，导致大量 γ -谷氨酰转肽酶（GGT）堆积入血致使其升高，此时应积极治疗原发病。

【鳞状上皮细胞偏高】：

(1)在生理情况下，机体正常的新陈代谢都会引起鳞状上皮细胞的脱离，这是一种正常的机体现象。如果长时间出现鳞状上皮细胞偏高的现象时，则有可能是尿路感染、泌尿系统结石等因素导致，应及时往泌尿外科进一步诊断治疗。

【尿白细胞(LEU)1+】：

(1)建议泌尿外科诊断治疗。

【尿蛋白质(PRO)+-】：

(1)建议专科复查，结合临床诊治。

【腔隙性脑梗死】：

(1)腔隙性脑梗死又称腔隙性脑梗塞，简称为腔梗，是指大脑半球或脑干深部的小穿通动脉，在长期高血压的基础上，血管壁发生病变，导致管腔闭塞，形成小的梗死灶。病程较长的陈旧性腔隙性脑梗死也可称为腔隙灶。

(2)常见的发病部位有壳核、尾状核、内囊、丘脑及脑桥、少数位于放射冠及脑室管膜下区。由于深穿支动脉供血范围有限，所以单一支的阻塞只引起很小范围脑组织的缺血坏死，即形成所谓的腔隙。

(3)腔隙性脑梗死为直径0.2~15毫米的囊性病灶，呈多发性，小梗死灶仅稍大于血管管径。坏死组织被吸收后，可残留小囊腔。腔隙性脑梗死是脑梗死的一种。只是因为发生闭塞的血管较小，如穿支动脉，限于其较小的供血区，病灶较小，所以一般危害较小。

(4)高血压在腔隙性脑梗死患者的发病率为45%~90%。长期高血压造成脑内小动脉血管壁变性，使得管腔变窄，在某种血流动力学因素或血液成分变化的诱因下发生小动脉的闭塞。

(5)腔隙性脑梗死最常见的原因是高血压动脉硬化，尤其是慢性高血压超160/95mmHg时。且舒张压升高对本病的影响作用更明显。

(6)一般症状有头晕头痛、肢体麻木、眩晕、记忆力减退、反应迟钝、抽搐、痴呆，无意识障碍，精神症状少见。主要临床体征为舌僵、说话速度减慢，语调语音变化，轻度的中枢性面瘫，偏侧肢体轻瘫或感觉障碍，部分锥体束征阳性，而共济失调少见。

(7)但是，并不是所有发生的腔隙都会产生症状，只有那些累及重要神经通路或神经结构的腔隙才会有表现，否则也可以没有任何症状。

(8)首先高血压患者应将血压控制在一个合理水平，积极治疗短暂性脑缺血发作。日常生活中保持平和的心态，许多脑梗死的发作，都与情绪激动有关。养成良好的生活习惯，进行适度的体育活动。

(9)避免不良嗜好如吸烟、酗酒、暴饮、暴食。以低脂肪低热量，低盐饮食为主，保证足够优质的蛋白质、维生素、纤维素及微量元素。饮食过饱不利于健康，禁食霉变食品、咸鱼、冷食品等。

(10)中老年人特别是体弱多病者，要特别小心气温骤变，气压、温度的明显变化以及严寒和盛夏季节，应及时添减衣物，避免发病。

【脑白质变性】：

(1)建议神经内科结合临床考虑，动态观察；定期复查。

【双侧筛窦炎伴粘膜肥厚】：

(1)建议耳鼻喉科就诊；定期复查。

【双侧额顶叶皮髓质交界区多发缺血灶】：

(1) 建议神经内科进一步诊断治疗。

【右肺上叶纤维结节钙化灶】：

(1) 建议呼吸内科诊断治疗。

【ST-T 改变】：

(1) ST-T 改变主要是反映心肌缺血现象，具有 ST 段抬高和下移两种表现，多见于慢性冠状动脉供血不足、心绞痛、心肌炎、心肌劳损等，但有时也见于神经植物功能紊乱、精神紧张、电解质紊乱、内分泌疾病等。

(2) 临床上把心肌缺血疾病的 ST-T 改变称为特异性 ST-T 改变，把超出正常范围而又不具备特异性 ST-T 改变归结为非特异性 ST-T 改变。建议定期复查、动态观察，并心内科结合临床考虑，必要时心脏彩超、冠脉 CTA 检查。

【左室舒张功能减低】：

(1) 左心室舒张功能是指心肌弹性减低，心脏泵血功能减退。其引起原因，一是随着年龄的增长，心肌组织退行性变。其二是由于冠心病、高血压等慢性心肌病变。一般来说没有原发病变及年龄偏大的人员又无症状，不需要特殊处理，建议心内科结合临床考虑。

【左房增大】：

(1) 建议心血管内科就诊；定期复查。

【三尖瓣、主动脉瓣少量反流】：

(1) 由于三尖瓣瓣膜轻微的改变而产生三尖瓣相对关闭不全。在很多人中，没有临床症状，只有在做心脏彩超时发现。一般不需要治疗，建议定期复查，必要时心内科结合临床考虑。

(2) 主动脉根部退行性变，会导致主动脉瓣关闭不全的现象，从而形成轻度返流。在很多人中，没有临床症状，只有在做心脏彩超时发现。一般不需要治疗，建议定期复查，必要时心内科结合临床考虑。

【胆囊息肉】：

(1) 胆囊息肉又称胆囊隆起样病变，其临床症状无特异性，大部分患者为查体时所发现。主要症状为中上腹部隐痛。发病年龄多在 30~50 岁，以中青年为主。

(2) 一般认为，胆囊息肉是胆囊癌的诱发因素，如胆囊息肉大于 1cm 时，最好先行手术治疗，以杜绝胆囊癌的发生。

(3) 胆囊息肉临床特点有，一是发病率逐渐增高。高胆固醇饮食、长期酗酒、过多进食刺激性饮食、饮食规律紊乱如：不吃早餐、晚餐过盛、过多等不良饮食习惯多可造成胆囊息肉的形成；

(4) 二是隐蔽攻击性强。胆囊息肉多无症状，85% 以上的患者都是在例行体检中发现。3-4mm 以下的息肉在 CT 和核磁共振中难以发现或常常漏诊；

(5) 禁酒及含酒精类饮料，因酒精在体内主要通过肝脏分解、解毒，所以，酒精可直接损伤肝功能，引起肝胆功能失调，使胆汁的分泌、排出过程紊乱，从而刺激胆囊息肉增长。

(6) 饮食规律、吃好早餐对胆囊息肉患者很重要。肝脏主要分泌胆汁，分泌的胆汁存储入胆囊内，而胆汁的功能主要是消化油性食物。如果不吃早餐，胆汁在胆囊内滞留时间长，可刺激胆囊形成胆囊息肉或使原来的息肉增大或发生变化。所以，要调配营养丰富的早餐和养成吃早餐的生活习惯。

(7) 低胆固醇饮食，胆固醇摄入过多，可加重肝胆的代谢负担，并引起多余的胆固醇在胆囊壁结晶、积聚和沉淀，从而形成息肉，所以，胆囊息肉患者应降低胆固醇摄入量，尤其是晚上，应避免进食高胆固醇类食品，如鸡蛋（尤其是蛋黄）、肥肉、海鲜、无鳞鱼类、动物内脏等食品。

(8) 宜多食各种新鲜水果、蔬菜，进低脂肪、低胆固醇食品，如香菇、木耳、芹菜、豆芽、海带、藕、鱼肉、兔肉、鸡肉、鲜豆类等；宜多食干豆类及其制品；宜选用植物油，不用动物油；

(9) 少吃辣椒、生蒜等刺激性食物或辛辣食品；不用油煎、炸、烤、熏的烹调方法；饮水时，用少量山楂、银杏、绞股蓝草放入水杯中饮用。

【骨质减少】：

- (1)骨质减少是指以单位体积内骨组织量减少为特点的代谢性骨病变，表示骨骼密度低于正常水平，因为骨骼密度是测量骨骼强度的指标。骨质减少是一种渐进的形式，但能够反映骨骼状况。骨质减少是骨质疏松的前兆，其发展到严重程度就是骨质疏松。
- (2)骨骼随着年龄的增长，细胞活跃程度会逐渐降低，并且年龄增长后，体内性激素水平会逐渐下降，钙、锌、维生素D等微量元素吸收不足，导致骨质减少。此外，如果缺乏运动、过度挑食、偏食等情况，也会影响机体对微量元素的吸收，进而导致骨质减少。
- (3)骨质减少在临床上多见于孕妇和中老年人群，孕妇因为胎儿生长发育需要钙质，骨质会出现减少；中老年人群因为年龄增长也会出现钙质的流失。
- (4)此外，女性绝经期后雌激素分泌会明显下降导致破骨细胞活跃，引起骨量丢失而出现骨质减少；甲状腺、甲状旁腺功能亢进等继发性疾病也可导致骨质减少。
- (5)临床上常用双能X线骨密度测量作为测量骨质流失的一种方法，其测量骨密度主要是在脊柱、髋关节等部位；跟骨的定量超声也可用于普通筛查，其方法费用低、便携且无电离辐射。
- (6)定期复查骨密度，每年做一次骨密度的检测。如果骨质继续减少，就需要药物的治疗（如钙尔奇D、骨化三醇等）。
- (7)经常晒太阳或补充维生素D。加强体育锻炼，多参加户外运动。补钙，钙含量多的食品主要见于海产品、牛奶、豆腐、豆浆、酸奶、芝麻、绿色蔬菜等，到了五十岁以后最好口服钙片，以促进钙的吸收。

【牙齿缺失】：

- (1)牙齿缺失常见于龋齿、牙周炎等原因导致的拔除或意外事故所致缺失。中老年患者居多，影响牙齿健康美观。
- (2)牙齿缺失可以导致牙列的完整性遭到破坏，若较长时间不修复，邻近的牙齿由于失去了依靠和约束，会变得倾斜，易造成咬颌功能的紊乱。长时间的缺失还会导致牙槽骨的萎缩、咀嚼功能减退、食物嵌塞等不良后果
- (3)如果牙齿缺失，应该尽早去口腔医院诊治，最常见的修复方法有三种，即活动义齿、固定义齿、种植义齿。
- (4)义齿修复完毕，应定期复查与医疗护理，勤漱口、勤刷牙、避免食用过硬的食物，如果种植牙选择钛种植体，还应注意对钛种植体的保护。

【烤瓷冠修复】：

- (1)烤瓷冠一般称为烤瓷牙，这种修复体具有金属的高强度、瓷的美观性和牙齿的逼真性，以及耐磨等优点，对缺失的前牙和后牙的修复，都能达到修复缺失牙理想的功能、形态的目的。
- (2)烤瓷冠从结构上分内冠和釉面瓷层，从质地上分为金属内冠和全瓷内冠两种，金属内冠主要以镍铬合金、钴铬合金、钛合金等为代表；全瓷内冠，其主要成分以二氧化锆为主。
- (3)牙齿缺损、牙齿排列不齐、牙齿异常变色、种植牙等都可应用烤瓷冠进行修复。
- (4)烤瓷冠的制造通俗的说就是给牙齿戴一个套子，在制作之前就需要先将牙齿磨小一圈，然后再套上这个套子，或者说戴上牙冠，以恢复牙齿原来的大小和形态。
- (5)烤瓷冠的优点是改善了牙齿的形态和色泽，恢复了正常的咀嚼功能。缺点是在牙体预备时磨除了部分牙体组织，初戴烤瓷冠时，可能会出现冷热敏感，但随着时间推移会逐渐缓解。
- (6)注意日常饮食，缓慢进食，避免吃一些过凉过热的食物，少食辛辣刺激性的食物，注意多吃一些清淡的饮食。烤瓷冠毕竟不是真牙，受到过大压力时会碎瓷，所以不要咬太硬的食物。
- (7)烤瓷冠与牙齿的接合部位容易聚集菌斑，易形成牙石，此外菌斑长时间的聚集也可导致龋病，所以必须注意保持口腔清洁，牙缝间使用牙线清洁，每天坚持早晚刷牙，勤漱口，定期洁牙。
- (8)烤瓷冠修复后如有不适，应及时就医，定期往医院口腔科复查。

【铸造冠修复】：

- (1)铸造冠是牙齿固定类修复的一种，是用高熔铸造技术精密制作的修复体。
- (2)铸造冠的制备方式与烤瓷冠基本相同，也是在制作之前应先将牙齿磨小一圈，再以粘结剂将金属牙冠粘结在牙齿上。
- (3)铸造冠从材料上主要分为镍铬铸造冠、钴铬铸造冠、纯钛铸造冠等几类。
- (4)铸造冠相对于烤瓷冠而言磨除牙体组织较少、厚度可调、强度更高、耐磨性也较好，可以承受较大的咬合力，一般不会产生变形或破损；但因为其本身就是金属材质，不含瓷层，故其美观性较差，适用范围也比较局限，多用于后牙的修复。

(5)日常生活中注意饮食，缓慢进食，避免吃一些过凉过热的食物，少食辛辣刺激性的食物，注意多吃一些清淡的饮食。

(6)铸造冠与牙齿的接合部位容易聚集菌斑，易形成牙石，此外菌斑长时间的聚集也可导致龋病，所以必须注意保持口腔清洁，牙缝间使用牙线清洁，每天坚持早晚刷牙，勤漱口，定期洁牙。

(7)铸造冠修复后如有不适应及时就医，定期往医院口腔科复查。

【牙龈萎缩】：

(1)牙龈生理性萎缩主要是龈缘部分存在异物又长期得不到清理，细菌滋生刺激长期存在所致；另外随着年龄的增长也会或多或少发生萎缩，致使牙龈暴露，这种生理性萎缩，是无需要治疗的。

(2)炎症性的牙龈萎缩，主要表现为牙龈红肿胀痛，刷牙常见出血，对冷热温度变化及酸性食物等异常敏感，妨碍进食，尤其应该注意防治。

(3)掌握正确竖刷法的刷牙方法，注意口腔清洁卫生，养成早晚刷牙，饭后漱口的良好习惯。

(4)定期到医院检查治疗，每年进行 2-3 次全口超声波洁牙术。

(5)补充维生素 C 等微量元素，多食水果蔬菜，戒烟限酒，避免熬夜的不良生活习惯。

【外周动脉僵硬度增高】：

(1)动脉硬化是全身性粥样硬化在肢体局部表现，是全身性动脉内膜及其中膜呈退行性、增生性改变，使血管壁变硬缩小，失去弹性，从而继发血栓形成致使远端血流量进行性减少或中断。

(2)要均衡饮食，要防止其他疾病引起的动脉粥样硬化，如糖尿病、肥胖、高血压。少吃含油脂和胆固醇多的食品，减少盐的摄入，多吃富含高密度脂蛋白的鱼类、海鲜。戒烟限酒，控制体重，保持良好的心态。通过适量的运动，可以明显改善动脉粥样硬化。必要时内科咨询及诊治。

汇总医生： 樊兴国

主检日期： 2023-11-07

主检医生：

分科结果

身高、体重、血压

项目名称	检查结果	项目名称	检查结果
身高	159cm	体重	59kg
血压	112/67mmHg		

***小结:**

未见异常

操作员：杨彦霞 检查日期:2023-11-06 检查医生：张彬艳

内科

项目名称	检查结果	项目名称	检查结果
心率	84 次/min	心律	齐
心脏杂音	无	心界	正常
肺部	正常	呼吸音	呼吸音清
啰音	未闻及	叩诊	叩诊呈清音
腹部触诊	腹部平软	发育	正常
肝胆	肋下未触及	脾脏	肋下未触及
双肾	无叩击痛	肠鸣音	正常
营养	良好	神经系统	正常
生理反射	生理反射存在	病理反射	病理反射未引出
颅神经	正常	运动功能	正常
深浅感觉	正常	其它	无异常发现
既往史	无		

***小结:**

未见异常

操作员：杨淑兰 检查日期:2023-11-04 检查医生：杨淑兰

外科（男）

项目名称	检查结果	项目名称	检查结果
皮肤	正常	甲状腺	无肿大
脊椎	无畸形	浅表淋巴结	无肿大
肛门	拒检	前列腺	未检
泌尿外生殖器	正常	四肢关节	未见异常
腹股沟	未见异常	足背动脉	正常
紫绀	无	色素沉着	无
脱毛	无	脱色	无
浮肿	无	皮下结节	无
头颅	正常	颈部	正常
乳腺	正常	脊柱	正常
直肠	未检	皮肤黄疸	无
四肢	活动正常	其他	无

*小结:

操作员：魏利平 检查日期:2023-11-04 检查医生：魏利平

眼科

项目名称	检查结果	项目名称	检查结果
视力(左)	正常	视力(右)	正常
辨色力	正常	眼睑	正常
结膜	正常	泪器	正常
角膜	正常	虹膜	正常
瞳孔	正常	晶状体	正常
玻璃体	正常	眼底	未见异常

*小结:

未见异常

操作员：田野青 检查日期：2023-11-04 检查医生：田野青

耳鼻喉科

项目名称	检查结果	项目名称	检查结果
听力(左)	正常	听力(右)	正常
外耳道	正常	鼓膜	正常
鼻窦	正常	鼻中隔	正常
鼻腔	正常	扁桃体	无肿大
嗅觉	正常	咽喉	正常

***小结：**

未见异常

操作员：王存宝 检查日期：2023-11-04 检查医生：王存宝

口腔科

项目名称	检查结果	项目名称	检查结果
唇颊	正常	齿	左上第二磨牙&铸造冠修复&左上第一磨牙&左上第二双尖牙&烤瓷冠修复&右上第二磨牙&牙齿缺失&右下第三磨牙伸长无对颌牙
牙龈	牙龈萎缩	牙周	正常
舌腭	正常	腮腺	正常
颌下腺	正常	颞下颌关节	正常

***小结：**

(1) 左上第二磨牙 铸造冠修复 左上第一磨牙 左上第二双尖牙 烤瓷冠修复 右上第二磨牙 牙齿缺失 右下第三磨牙

(2) 牙龈萎缩

操作员：麻剑 检查日期：2023-11-04 检查医生：麻剑

检验报告

血流变

项目名称	检查结果	单位	参考值	提示
全血粘度高切 200/s	4.31	mpas	3.53--4.65	
全血粘度中切 100/s	4.63	mpas	3.6--4.9	
全血粘度中切 50/s	5.09	mpas	4.7--5.9	
全血还原粘度高切	7.46	mpas	3.66--8.48	
全血还原粘度低切	45.70	mpas	31.8--50.2	
血浆粘度	1.33	mpas	1.26--1.70	
血沉(ESR)	10.80	mm/h	0--15	
红细胞压积	0.40	L/L	0.40--0.50	
红细胞聚集指数	4.55		3.79--6.05	
红细胞变形指数	0.94		0.51--1.02	
红细胞刚性指数	5.61		2.15--6.73	
血沉方程 K 值	34.15	mm/h	0--77	
全血粘度 1/s	19.61	mpas	17.6--21.3	
全血高切相对指数	3.24		2.08--3.69	
全血低切相对指数	14.74		10.37--16.94	

***小结:**

未见异常

操作员：梁可欣 检查日期:2023-11-05 检查医生:陈建国

尿液分析+尿沉渣

项目名称	检查结果	单位	参考值	提示
白细胞尿	1	个/ul	0--13	
上皮细胞(EC)	8	/HP	0--28	
管型(CAST)	0	个/ul	0--1	

霉菌(尿)	0	/HP	0--0	
结晶	0	/HP	0--10	
透明度(CLA)	清亮			
胆红素(BIL)	-		阴性	
隐血(ERY)	-		阴性	
小圆上皮细胞(SRC)	0	个/ul	0--0	
维生素 C	-		阴性	
异常红细胞	0	个/ul	0--3	
红细胞(正常)	0	个/ul	0--6	
鳞状上皮细胞	8	个/ul	0--0	↑
粘液丝	0	个/ul	0--0	
颜色(Colour)	淡黄色			
尿葡萄糖(GLU)	-		阴性	
酮体(KET)	-		阴性	
比重(SG)	1.015		1.003--1.030	
酸碱度(PH)	7.5		4.5--8.0	
尿蛋白质(PRO)	+-		阴性	
尿胆原(URO)	-		阴性	
亚硝酸盐(NIT)	-		阴性	
红细胞(尿)(RBC)	0	个/ul	0--6	
尿白细胞(LEU)	1+		阴性	

***小结:**

鳞状上皮细胞偏高(8 /HP) 尿蛋白质(PRO)+- 尿白细胞(LEU)1+

操作员：赵伟 检查日期:2023-11-05 检查医生:陈建国

血常规（五分类）

项目名称	检查结果	单位	参考值	提示
白细胞(WBC)	4.26	10 ⁹ /L	3.5--9.5	

淋巴细胞绝对值(LY#)	1.56	10 ⁹ /L	1.1--3.2
淋巴细胞百分比(LY%)	36.7	%	20--50
中性粒细胞绝对值(GR#)	2.20	10 ⁹ /L	1.8--6.3
中性粒细胞百分比(GR%)	51.4	%	40--75
嗜碱性粒细胞绝对值(BA#)	0.02	10 ⁹ /L	0--0.06
嗜碱性粒细胞百分比(BA%)	0.5	%	0--1.0
嗜酸性粒细胞绝对值(EO#)	0.17	10 ⁹ /L	0.02--0.52
嗜酸性粒细胞百分比(EO%)	4.0	%	0.4--8.0
血小板(PLT)	260	10 ⁹ /L	125--350
血小板分布宽度(PDW)	15.5	%	15--17
平均血小板体积(MPV)	8.8	fl	6.0--14.0
血小板压积(PCT)	0.230	%	0.11--0.28
红细胞(RBC)	4.37	10 ¹² /L	4.3--5.8
血红蛋白	136	g/L	130--175
红细胞压积(HCT)	40.2	%	40--50
红细胞平均体积(MCV)	91.9	fl	82--100
平均血红蛋白含量(MCH)	31.1	pg	27--34
平均血红蛋白浓度(MCHC)	338	g/L	316--354
单核细胞绝对值(MO#)	0.31	10 ⁹ /L	0.1--0.60
单核细胞百分比(MO%)	7.4	%	3--10
红细胞分布宽度标准差(RDW-SD)	44.1	fl	35--56
红细胞分布宽度变异系数(RDW-CV)	12.6	%	10.6--16.6
大血小板比率	17.2	%	11--45
大血小板数目	45	10 ⁹ /L	30--90
未成熟粒细胞数目	0.02	10 ⁹ /L	0--999
未成熟粒细胞百分比	0.4	%	0--100

有核红细胞数目	0.000	10 ⁹ /L	0--9999	
有核红细胞百分比	0.00	/100WBC	0--9999	

***小结:**

未见异常

操作员：贺琰 检查日期:2023-11-05 检查医生:陈建国

肾功三项

项目名称	检查结果	单位	参考值	提示
肌酐(CREA)	47.00	umol/L	57--111	↓
尿酸(UA)	258.00	umol/L	200--420	
尿素测定 (Urea)	3.90	mmol/L	3.6--9.5	

***小结:**

肌酐(CREA)偏低(47.00 umol/L)

操作员：王文静 检查日期:2023-11-05 检查医生:陈建国

空腹血糖

项目名称	检查结果	单位	参考值	提示
葡萄糖(GLU)	5.18	mmol/L	3.89--6.1	

***小结:**

未见异常

操作员：王文静 检查日期:2023-11-05 检查医生:陈建国

血脂四项

项目名称	检查结果	单位	参考值	提示
动脉硬化指数	1.21		1.31--3.19	↓
总胆固醇(CHOL)	3.34	mmol/L	2.59--5.2	
甘油三脂(TG)	0.85	mmol/L	0.7--1.7	
低密度脂蛋白(LDL)	1.58	mmol/L	0--4.13	

高密度脂蛋白(HDL)	1.31	mmol/L	0.77--1.55	
-------------	------	--------	------------	--

***小结:**

动脉硬化指数偏低(1.21)

操作员：王文静 检查日期:2023-11-05 检查医生:陈建国

肝功能三项

项目名称	检查结果	单位	参考值	提示
γ-谷氨酰转肽酶(GGT)	61.0	U/L	10--60	↑
丙氨酸氨基转移酶(ALT)	25.00	U/L	9--50	
门冬氨酸氨基转移酶(AST)	30.00	U/L	15--40	
谷草比谷丙	1.20		0.4--2.5	

***小结:**

γ-谷氨酰转肽酶(GGT)偏高(61.0 U/L)

操作员：王文静 检查日期:2023-11-05 检查医生:陈建国

大同瑞慈康复医院 12导联心电图报告

赵超 男 60岁 体检号:448841 病床号:

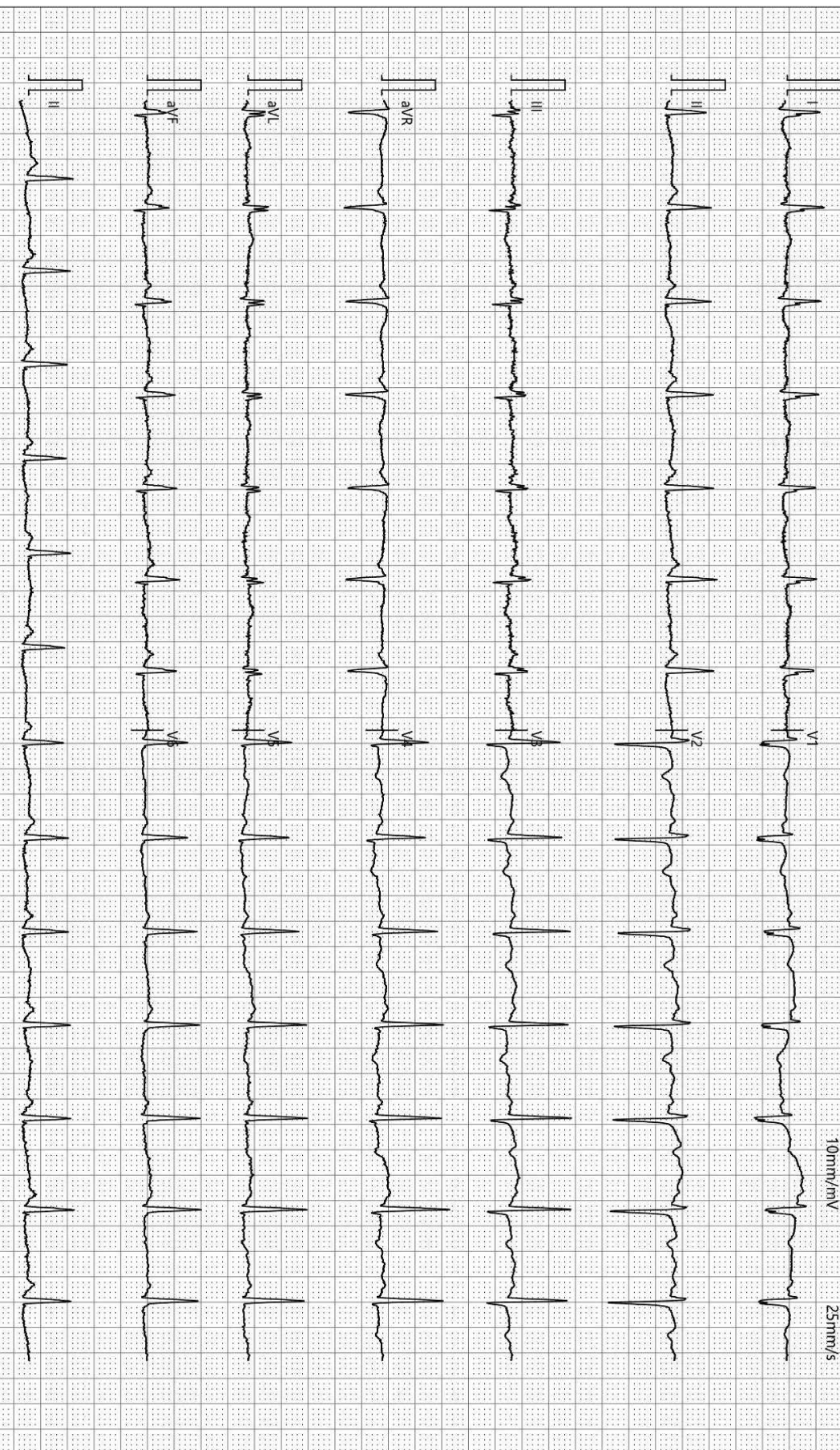
诊断结果:

- 1.窦性心律
- 2.ST-T改变(II,III,aVF,V1-V6)

诊断医生:

张生 陶志娟

HR	: 80bpm	[60 ~ 100bpm]
P	: 100ms	[0 ~ 110ms]
PR	: 133ms	[120 ~ 200ms]
QRS	: 93ms	[60 ~ 100ms]
QT/QTc	: 373/433ms	[320 ~ 440/0 ~ 450ms]
P/QRS/T	: 57/20/-18 ↓ deg.	[0 ~ 75/-30 ~ 90/0 ~ 75deg]
RV5/SV1	: 0.948/0.496mV	[0.0 ~ 2.5/0.0 ~ 2.0mV]



检查时间:2023-11-04 10:32:32

诊断时间:2023-11-04 10:38:05

SEMIP V1 90

仅供临床参考

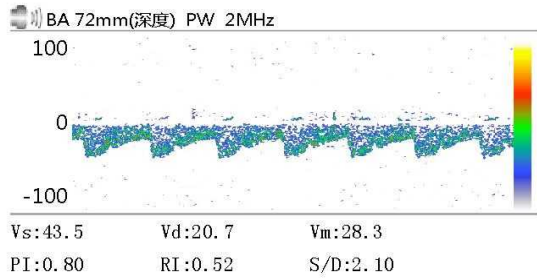
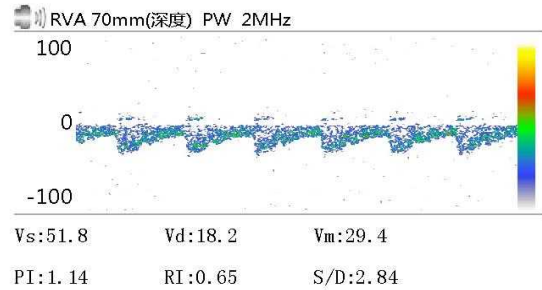
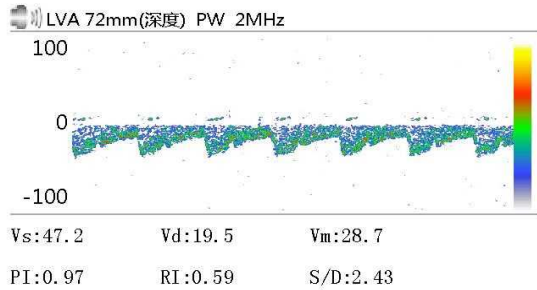
Text



大同瑞慈健康体检

颅内多普勒血流图 (TCD) 检查报告单

姓名: 赵超 性别: 男 年龄: 60 岁 检查号: 2309150682
 申请科室: 体检科 申请医师: 李菊蓉 检查类型: 颅内血管 床号:



Vs: Vd: Vm:
 PI: RI: S/D:

Vs: Vd: Vm:
 PI: RI: S/D:

Vs: Vd: Vm:
 PI: RI: S/D:

医生意见

结论: 椎-基底动脉脑血管超声未见异常。

李菊蓉

检查日期: 2023-11-04

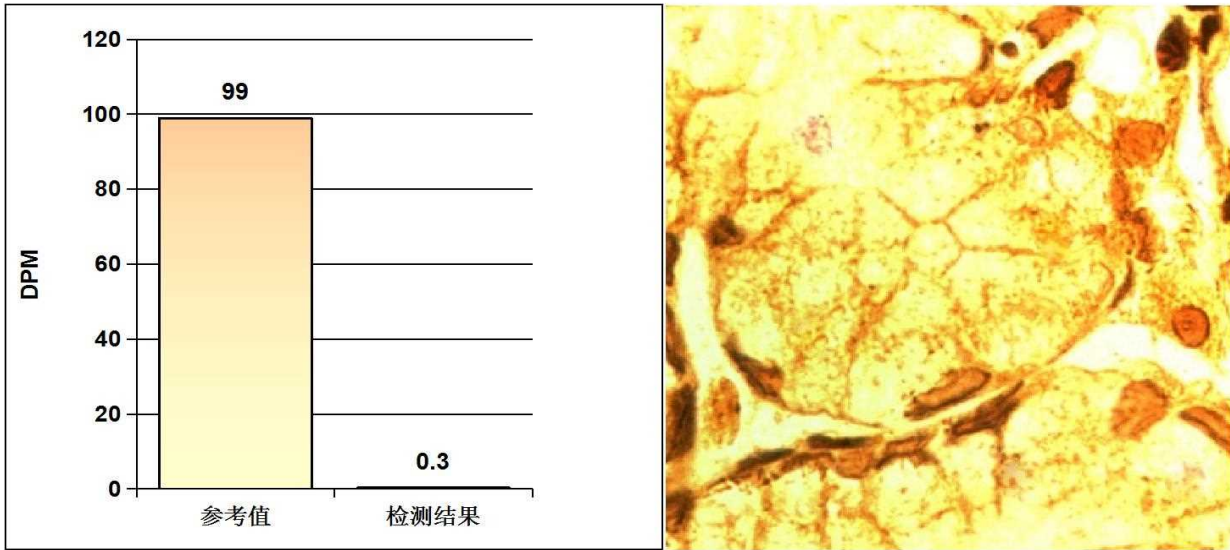
本报告单仅提供临床参考

大同瑞慈康复医院

¹⁴C呼气试验检验报告

姓名	赵超-T	年龄	60	性别	男
住院号	0	日期	2023/11/5 10:34:53	电话	0
送检医生	曹居杰	样品编号	7670	编号	2309150682

¹⁴C呼气试验



阳性参考值 (Disintegrations Per Minute(DPM)):

DPM值:	dpm > 2499	阳性++++
	1499 < dpm ≤ 2499	阳性+++
	499 < dpm ≤ 1499	阳性++
	149 < dpm ≤ 499	阳性+
	dpm ≤ 99	阴性
	99 < dpm ≤ 149	不确定

检测结果: **dpm= 0** **阴性**

医生建议: 注意保持健康及规律饮食

温馨提示: 您本次检测的结果为阴性

检测医生: 曹居杰

大同瑞慈健康体检

骨密度检测报告

受检者信息

受检者ID: 2309150682

姓名: 赵超-T

出生年月日: 1963/12/24

年龄: 59

性别: 女

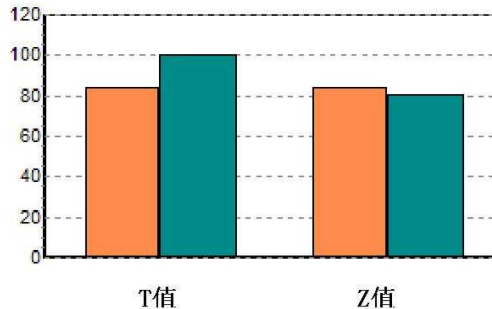
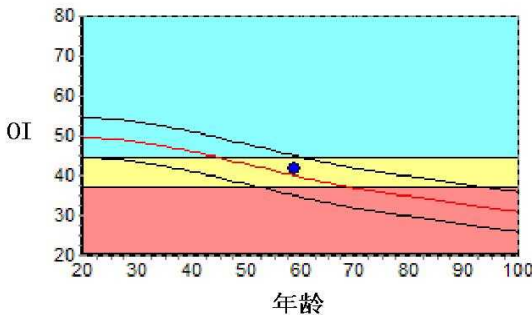
测定部位(右/左): 右

测定结果

测定日期: 2023/11/4 9:49:23

测试编号: 1/1

受测者 平均值



数据库: Asia

OI: 41.5

SOS: 1364.3 m/s, BUA: 16.7

T值: -1.64

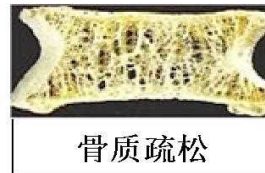
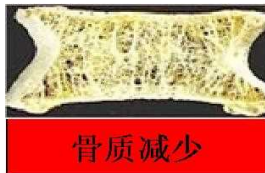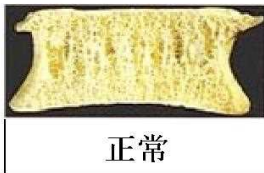
Z值: 0.30

成人比: 83.5 %

同龄比: 103.8 %

OPR: N/A %

结果分析



注解

以上结论仅供参考

科室:

医生签名:

医院地址 大同瑞慈健康体检

地址 大同市平城区魏都大道79号

联系电话 0352-2824444

操作者 名燕凌

MRI 诊断图文报告

流水号: 2309150682

影像号: MR20231105021

姓名: 赵超

年龄: 60 岁

性别: 男

检查设备: 西门子 1.5T 磁共振

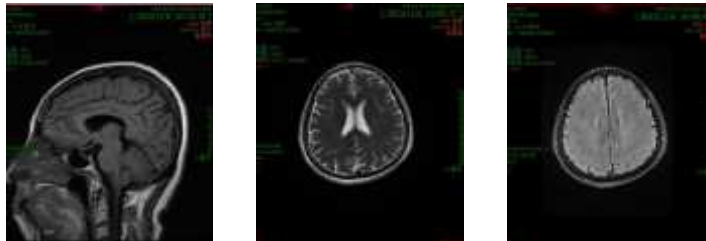体检号: 448841

申请医院: 本院

体检科室: 体检科

检查部位: 颅脑 MRI

经典图像:



影像所见:

双侧侧脑室旁白质区、半卵圆中心、额顶叶皮髓质交界区、侧脑室前后角旁见多发斑点状、斑片状长 T1 长 T2 信号，T2FLAIR 呈高信号，DWI 未见高信号。脑干、双侧小脑半球未见异常信号及占位征象。脑室、脑池无扩大，脑沟、脑裂无增宽。中线结构居中。双侧筛窦沿窦壁见环形等 T1 长 T2 信号。

影像诊断:

1. 双侧侧脑室旁白质区、半卵圆中心多发腔隙性脑梗死（慢性期）
2. 双侧额顶叶皮髓质交界区多发缺血灶
3. 脑白质变性
4. 双侧筛窦炎伴粘膜肥厚

报告医师: 张剑峰

检查日期: 2023-11-06

审核医师: 叶道斌

报告日期: 2023-11-06

双源 CT 诊断图文报告

流水号: 2309150682

影像号: CT20231105081

姓名: 赵超

年龄: 60 岁

性别: 男

检查设备: 西门子量子双源 CT

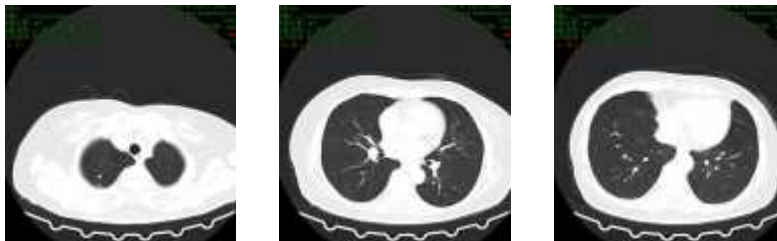体检号: 448841

申请医院: 本院

体检科室: 体检科

检查部位: CT 检查

经典图像:



影像所见:

胸廓对称, 骨性肋骨完整, 胸壁软组织结构良好, 两肺支气管血管纹理走行分布良好, 支气管束结构清晰, 右肺上叶纤维结节钙化灶, 双肺通气良好。肺门结构未见异常。纵隔无偏移, 段以上支气管通畅。心影及大血管形态结构正常, 纵隔内未见肿大淋巴结。胸膜未见异常。

影像诊断:

右肺上叶纤维结节钙化灶

报告医师: 剧艳军

检查日期: 2023-11-05

审核医师: 剧艳军

报告日期: 2023-11-05

超声诊断图文报告

流水号: 2309150682

影像号: 1441746

姓名: 赵超

年龄: 60岁

性别: 男

检查设备: Vivid E95

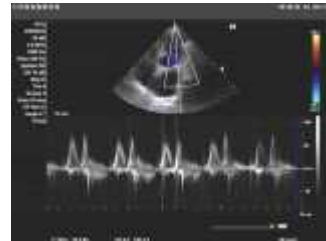
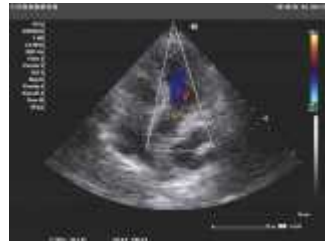体检号: 448841

申请医院: 本院

体检科室: 体检科

检查部位: 心脏彩超

经典图像:



影像所见:

超声测量 (单位: mm)

升主动脉内径 25 (32±3mm)

左房内径 43 (35mm)

室间隔 10 (8-11mm)

左室内径 39 (47±4mm)

左室后壁 9 (8-11mm)

EF66% (50-80%)

右室内径 25 (36±4mm)

右房内径 26 (36±4mm)

FS36% (28-41%)

主肺动脉内径 20 (23±3mm)

升主动脉内径正常, 左房增大, 余心脏各腔室大小正常, 室间隔厚度正常, 左室壁未见明显节段性运动异常, CDFI: 三尖瓣、主动脉瓣瓣口均可见少量反流, 余各瓣膜及启闭功能未见明显异常, 舒张期二尖瓣口血流频谱 E/A<1, 心包腔未见积液。

影像诊断:

1. 左房增大
2. 三尖瓣、主动脉瓣少量反流
3. 左室舒张功能减低

报告医师: 郭丽霞

检查日期: 2023-11-05

审核医师: 郭丽霞

报告日期: 2023-11-05

超声诊断图文报告

流水号: 2309150682

影像号: 1441748

姓名: 赵超

年龄: 60岁

性别: 男

检查设备: Vivid E95

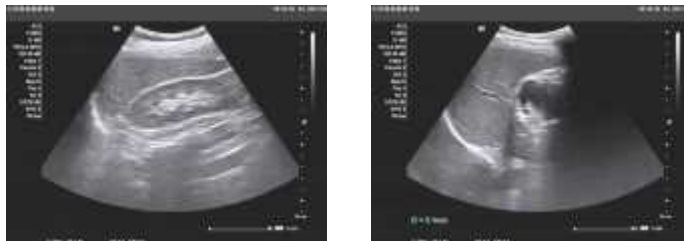
体检号: 448841

申请医院: 本院

体检科室: 体检科

检查部位: 全腹彩超

经典图像:



影像所见:

肝脏大小形态正常, 包膜光滑完整, 实质回声均匀, 肝内管道系统走行清晰, 门静脉及肝内胆管不扩张。

胆囊大小形态正常, 壁不厚、欠光滑, 颈部探及直径约 0.3cm 高回声凸起, 位置固定, 后无声影, 囊内透声好, 肝外胆管不扩张。

胰腺大小形态正常, 实质回声均匀, 主胰管不扩张。

脾脏大小形态正常, 实质回声均匀, 脾门静脉不宽。

双肾大小形态正常, 皮髓质分界清晰, 集合系统未见分离, 双侧输尿管未见扩张。

影像诊断:

胆囊息肉

报告医师: 郭丽霞

检查日期: 2023-11-05

审核医师: 郭丽霞

报告日期: 2023-11-05