



2309150676

# 大同瑞慈健康体检

## 报 告 册

体检编号	448836	工号	176
姓名	郭俊山		
性别	男	年龄	46岁
单位	云冈区税务局		
部门	云冈区税务局		
联系电话	13513526259		
体检日期	2023-12-15		

尊敬的郭俊山先生您好！

首先，瑞慈健康体检全体员工欢迎您的光临，并对您的信任表示衷心的感谢！

您于 2023-12-15 （体检编号：448836）完成健康检查，本机构的各科医生已根据您的体检项目及结果，汇总成此份健康体检报告，并经总检医生审核。据此提出对您健康状况的综合分析及建议。

瑞慈健康体检倡导“大健康、大康复”，提出“健康是第一财富（Rich）”的人文理念。希望您仔细阅读并妥善地保管此份健康体检报告，并认真关注报告中的提示与建议，若您对报告内容有任何疑问，可直接与瑞慈健康体检客服部联系，进一步咨询。

健康体检咨询电话：**0352-2824444**

客户服务咨询电话：**0352-2830597**

**400-6112995**

瑞慈健康体检报告由下列内容组成：

第一部分：主检报告

第二部分：分科分项结果

第三部分：检验报告

第四部分：附表

## 主检报告

## 检查综述

- 1、【尿液分析+尿沉渣】 粘液丝偏高(14 /HP)
- 2、【全腹彩超】 1.轻度脂肪肝 2.前列腺多发钙化斑

## 医生建议

## 【粘液丝偏高】：

- (1)尿常规中粘液丝是由尿路中细胞分泌出来的，在有尿路感染时分泌会明显增多，且伴有炎症细胞的出现。
- (2)粘液丝偏高，可分为生理性偏高和病理性偏高两种，生理性偏高一般是由于喝水较少导致的尿液浓缩，一般在喝水后就能达到稀释的效果。
- (3)病理性的粘液丝偏高是由于泌尿系炎症或者是前列腺炎导致的，需要注意观察，多喝水，同时有白细胞等炎症细胞增多时，应及时服用抗感染药物治疗。如果仅有粘液丝的增多而没有白细胞等炎症细胞增多时，尿路有炎症的可能性不大。
- (4)建议平时饮食注意清淡，多喝水，少吃油腻和辛辣的食物，要注意个人清洁卫生，勤洗阴部，注意休息。

## 【轻度脂肪肝】：

- (1)脂肪肝是指肝脏被脂肪浸润，为一种多病因引起的获得性疾病。
- (2)脂肪肝是以肝细胞脂肪变性和脂肪蓄积为病理特征，最常见易患因素有超重或肥胖、进食油腻食物、高脂血症（尤其甘油三酯升高）、营养失调（营养过量或不足）、饮酒、高脂血症、少运动、糖耐量异常、减肥造成体重急剧下降、营养不良、中毒和药物等。
- (3)当肝内脂类（主要为甘油三酯）含量超过肝重的5%时为脂肪肝。脂肪肝是一个常见的临床现象，不是一个独立性的疾病。
- (4)值得注意的是，过多的脂肪在肝组织、肝细胞内浸润，引起肝细胞肿大，严重可致肝硬化。脂肪肝是可逆性的，合理饮食、运动及治疗后可恢复。
- (5)合理控制饮食，控制总摄入量，低盐、低脂和低糖类饮食，少吃动物内脏，多吃蔬菜水果；
- (6)控制危险因素，如控制体重、改善胰岛素抵抗、调整血脂紊乱，戒酒、戒烟，坚持长期有氧运动，加强体育锻炼；
- (7)定期复查腹部彩超、血脂、肝功能。

## 【前列腺多发钙化斑】：

- (1)1、前列腺钙化斑大多数是由于前列腺炎症之后，前列腺内部组织局部出现了纤维化、钙质沉积而引起的。多数患者都是在体检时通过彩超检查时发现的，一般情况没有不适症状不需治疗。2、部分患者如有不适症状，建议前往泌尿科诊断治疗。

汇总医生： 丁昊炜

主检日期： 2023-12-16

主检医生：

## 分科结果

## 身高、体重、血压

项目名称	检查结果	项目名称	检查结果
身高	172cm	体重	69kg
血压	136/74mmHg		

**\*小结：**

未见异常

操作员：赵婉如

检查日期：2023-12-15

检查医生：名燕凌

## 内科

项目名称	检查结果	项目名称	检查结果
心率	64 次/min	心律	齐
心脏杂音	无	心界	正常
肺部	正常	呼吸音	呼吸音清
啰音	未闻及	叩诊	叩诊呈清音
腹部触诊	腹部平软	发育	正常
肝胆	肋下未触及	脾脏	肋下未触及
双肾	无叩击痛	肠鸣音	正常
营养	良好	神经系统	正常
生理反射	生理反射存在	病理反射	病理反射未引出
颅神经	正常	运动功能	正常
深浅感觉	正常	其它	无异常发现
既往史	无		

**\*小结：**

未见异常

操作员：名燕凌

检查日期：2023-12-15

检查医生：名燕凌

## 外科（男）

项目名称	检查结果	项目名称	检查结果
皮肤	正常	甲状腺	无肿大
脊椎	无畸形	浅表淋巴结	无肿大
肛门	拒检	前列腺	未检
泌尿外生殖器	正常	四肢关节	未见异常
腹股沟	未见异常	足背动脉	正常
紫绀	无	色素沉着	无
脱毛	无	脱色	无
浮肿	无	皮下结节	无
头颅	正常	颈部	正常
乳腺	正常	脊柱	正常
直肠	未检	皮肤黄疸	无
四肢	活动正常	其他	无

## \*小结:

未见异常

操作员：谷岱清

检查日期:2023-12-15

检查医生: 谷岱清

## 眼科

项目名称	检查结果	项目名称	检查结果
视力(左)	正常	视力(右)	正常
辨色力	正常	眼睑	正常
结膜	正常	泪器	正常
角膜	正常	虹膜	正常
瞳孔	正常	晶状体	正常
玻璃体	正常	眼底	未见异常

## \*小结:

未见异常

操作员：田野青 检查日期:2023-12-15 检查医生：田野青

耳鼻喉科

项目名称	检查结果	项目名称	检查结果
听力(左)	正常	听力(右)	正常
外耳道	正常	鼓膜	正常
鼻窦	正常	鼻中隔	正常
鼻腔	正常	扁桃体	无肿大
嗅觉	正常	咽喉	正常

\*小结:

未见异常

操作员：王存宝 检查日期:2023-12-15 检查医生：王存宝

## 检验报告

## 血流变

项目名称	检查结果	单位	参考值	提示
全血粘度高切 200/s	4.22	mpas	3.53--4.65	
全血粘度中切 100/s	4.54	mpas	3.6--4.9	
全血粘度中切 50/s	5.02	mpas	4.7--5.9	
全血还原粘度高切	6.73	mpas	3.66--8.48	
全血还原粘度低切	44.13	mpas	31.8--50.2	
血浆粘度	1.32	mpas	1.26--1.70	
血沉(ESR)	2.50	mm/h	0--15	
红细胞压积	0.43	L/L	0.40--0.50	
红细胞聚集指数	4.81		3.79--6.05	
红细胞变形指数	0.86		0.51--1.02	
红细胞刚性指数	5.10		2.15--6.73	
血沉方程 K 值	9.13	mm/h	0--77	
全血粘度 1/s	20.29	mpas	17.6--21.3	
全血高切相对指数	3.19		2.08--3.69	
全血低切相对指数	15.37		10.37--16.94	

## \*小结:

未见异常

操作员：乔叶 检查日期:2023-12-15

检查医生:陈建国

## 尿液分析+尿沉渣

项目名称	检查结果	单位	参考值	提示
白细胞尿	1	个/ul	0--13	
上皮细胞(EC)	0	/HP	0--28	
管型(CAST)	0	个/ul	0--1	

霉菌(尿)	0	/HP	0--0	
结晶	0	/HP	0--10	
透明度(CLA)	清亮			
胆红素(BIL)	-		阴性	
隐血(ERY)	-		阴性	
小圆上皮细胞(SRC)	0	个/ul	0--0	
维生素 C	-		阴性	
异常红细胞	0	个/ul	0--3	
红细胞(正常)	0	个/ul	0--6	
鳞状上皮细胞	0	个/ul	0--0	
粘液丝	14	个/ul	0--0	↑
颜色(Colour)	淡黄色			
尿葡萄糖(GLU)	-		阴性	
酮体(KET)	-		阴性	
比重(SG)	1.020		1.003--1.030	
酸碱度(PH)	6.0		4.5--8.0	
尿蛋白质(PRO)	-		阴性	
尿胆原(URO)	-		阴性	
亚硝酸盐(NIT)	-		阴性	
红细胞(尿)(RBC)	0	个/ul	0--6	
尿白细胞(LEU)	-		阴性	

**\*小结:**

粘液丝偏高(14 /HP)

操作员：赵伟 检查日期:2023-12-15 检查医生:陈建国

**血常规（五分类）**

项目名称	检查结果	单位	参考值	提示
白细胞(WBC)	5.98	10 <sup>9</sup> /L	3.5--9.5	

淋巴细胞绝对值(LY#)	2.42	10 <sup>9</sup> /L	1.1--3.2
淋巴细胞百分比(LY%)	40.4	%	20--50
中性粒细胞绝对值(GR#)	3.03	10 <sup>9</sup> /L	1.8--6.3
中性粒细胞百分比(GR%)	50.7	%	40--75
嗜碱性粒细胞绝对值(BA#)	0.06	10 <sup>9</sup> /L	0--0.06
嗜碱性粒细胞百分比(BA%)	1.0	%	0--1.0
嗜酸性粒细胞绝对值(EO#)	0.09	10 <sup>9</sup> /L	0.02--0.52
嗜酸性粒细胞百分比(EO%)	1.6	%	0.4--8.0
血小板(PLT)	208	10 <sup>9</sup> /L	125--350
血小板分布宽度(PDW)	16.2	%	15--17
平均血小板体积(MPV)	12.1	fl	6.0--14.0
血小板压积(PCT)	0.251	%	0.11--0.28
红细胞(RBC)	4.68	10 <sup>12</sup> /L	4.3--5.8
血红蛋白	146	g/L	130--175
红细胞压积(HCT)	43.0	%	40--50
红细胞平均体积(MCV)	91.8	fl	82--100
平均血红蛋白含量(MCH)	31.1	pg	27--34
平均血红蛋白浓度(MCHC)	339	g/L	316--354
单核细胞绝对值(MO#)	0.38	10 <sup>9</sup> /L	0.1--0.60
单核细胞百分比(MO%)	6.3	%	3--10
红细胞分布宽度标准差(RDW-SD)	44.0	fl	35--56
红细胞分布宽度变异系数(RDW-CV)	12.6	%	10.6--16.6
大血小板比率	39.6	%	11--45
大血小板数目	83	10 <sup>9</sup> /L	30--90
未成熟粒细胞数目	0.05	10 <sup>9</sup> /L	0--999
未成熟粒细胞百分比	0.9	%	0--100

有核红细胞数目	0.000	10 <sup>9</sup> /L	0--9999	
有核红细胞百分比	0.00	/100WBC	0--9999	

**\*小结:**

未见异常

操作员：梁可欣 检查日期:2023-12-15 检查医生:陈建国

**肾功三项**

项目名称	检查结果	单位	参考值	提示
肌酐(CREA)	83.00	umol/L	57--97	
尿酸(UA)	349.00	umol/L	200--420	
尿素测定 (Urea)	4.50	mmol/L	3.1--8.0	

**\*小结:**

未见异常

操作员：祁佳佳 检查日期:2023-12-15 检查医生:陈建国

**空腹血糖**

项目名称	检查结果	单位	参考值	提示
葡萄糖(GLU)	4.88	mmol/L	3.89--6.1	

**\*小结:**

未见异常

操作员：祁佳佳 检查日期:2023-12-15 检查医生:陈建国

**血脂四项**

项目名称	检查结果	单位	参考值	提示
动脉硬化指数	2.87		1.31--3.19	
总胆固醇(CHOL)	4.93	mmol/L	2.59--5.2	
甘油三脂(TG)	1.62	mmol/L	0.7--1.7	
低密度脂蛋白(LDL)	3.36	mmol/L	0--4.13	

高密度脂蛋白(HDL)	1.17	mmol/L	0.77--1.55	
-------------	------	--------	------------	--

**\*小结:**

未见异常

操作员：祁佳佳 检查日期:2023-12-15 检查医生:陈建国

**肝功能三项**

项目名称	检查结果	单位	参考值	提示
γ-谷氨酰转肽酶(GGT)	44.0	U/L	10--60	
丙氨酸氨基转移酶(ALT)	40.00	U/L	9--50	
门冬氨酸氨基转移酶(AST)	17.00	U/L	15--40	
谷草比谷丙	0.42		0.4--2.5	

**\*小结:**

未见异常

操作员：祁佳佳 检查日期:2023-12-15 检查医生:陈建国

# 大同瑞慈康复医院 12导联心电图报告

郭俊山 男 46岁 体检号:448836

病床号:

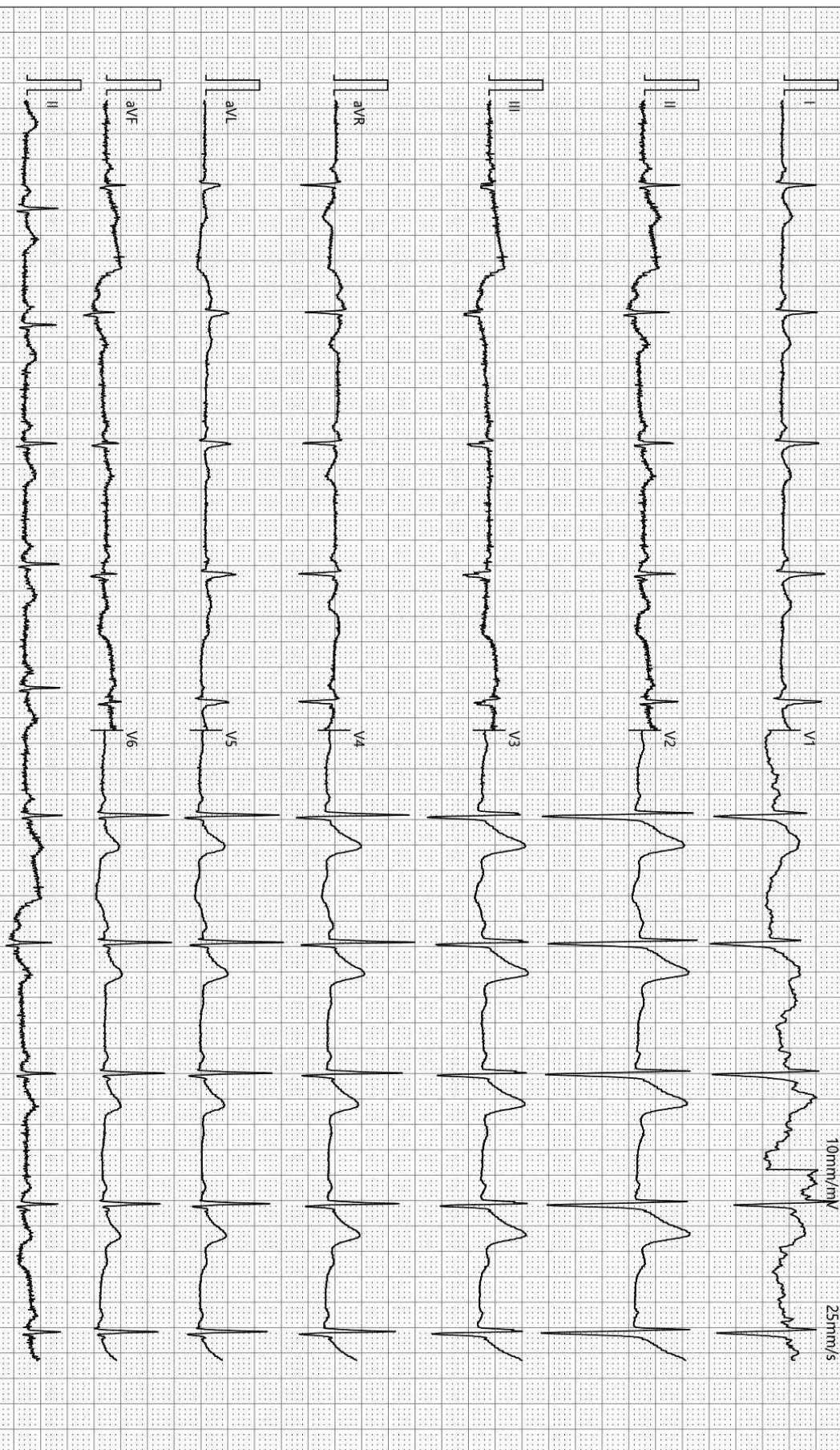
诊断结果:

- 1.窦性心律
- 2.正常心电图

诊断医生:

*张生 陶文婷*

HR	: 60bpm	[60 ~ 100bpm]
P	: 111 f ms	[0 ~ 110ms]
PR	: 151ms	[120 ~ 200ms]
QRS	: 88ms	[60 ~ 100ms]
QT/QTc	: 387/388ms	[320 ~ 440/0 ~ 450ms]
P/QRS/T	: 53/5/40deg.	[0 ~ 75/-30 ~ 90/0 ~ 75deg]
RV5/SV1	: 1.355/1.141mV	[0.0 ~ 2.5/0.0 ~ 2.0mV]



检查时间:2023-12-15 09:05:56

诊断时间:2023-12-15 09:19:59

SEMIP V1 90

仅供临床参考

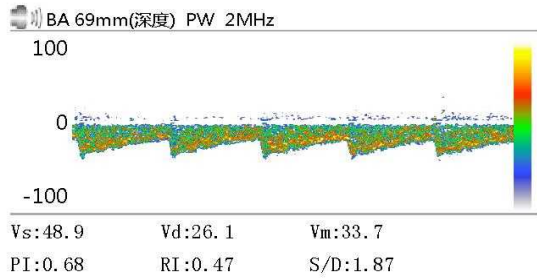
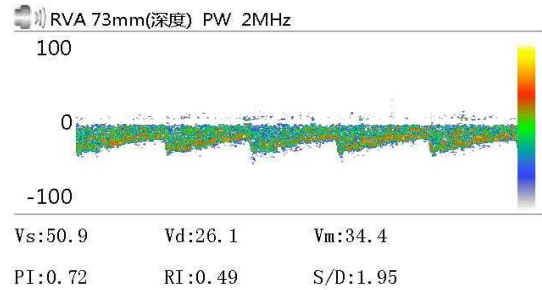
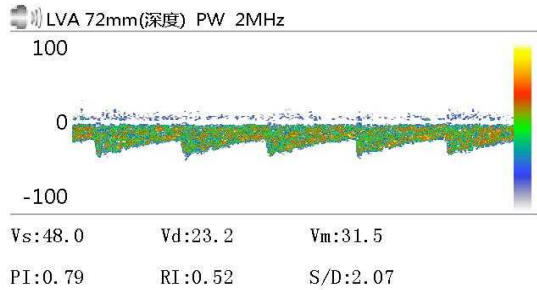
Text



# 大同瑞慈健康体检

## 颅内多普勒血流图 (TCD) 检查报告单

姓名: 郭俊山      性别: 男      年龄: 46 岁      检查号: 2309150676  
 申请科室: 体检科      申请医师: 李菊蓉      检查类型: 颅内血管      床号:



Vs:              Vd:              Vm:  
 PI:              RI:              S/D:

Vs:              Vd:              Vm:  
 PI:              RI:              S/D:

Vs:              Vd:              Vm:  
 PI:              RI:              S/D:

### 医生意见

结论: 椎-基底动脉脑血管超声未见异常。

李菊蓉

检查日期: 2023-12-15

本报告单仅提供临床参考

# 大同瑞慈康复医院

## <sup>14</sup>C呼气试验检验报告

姓名	郭俊山	年龄	46	性别	男
住院号	0	日期	2023/12/15 9:05:32	电话	0
送检医生	曹居杰	样品编号	8604	编号	2309150676

### <sup>14</sup>C呼气试验



#### 阳性参考值 (Disintegrations Per Minute(DPM)):

DPM值:	dpm > 2499	阳性++++
	1499 < dpm ≤ 2499	阳性+++
	499 < dpm ≤ 1499	阳性++
	149 < dpm ≤ 499	阳性+
	dpm ≤ 99	阴性
	99 < dpm ≤ 149	不确定

**检测结果:** **dpm= 0** **阴性**

医生建议: 注意保持健康及规律饮食

温馨提示: 您本次检测的结果为阴性

检测医生: 曹居杰

# 大同瑞慈健康体检

## 骨密度检测报告

### 受检者信息

受检者ID: 2309150676

姓名: 郭俊山

出生年月日: 1977/11/15

年龄: 46

性别: 男

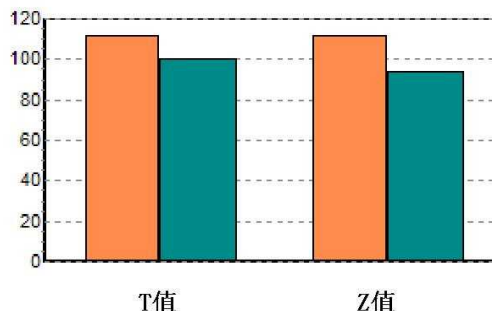
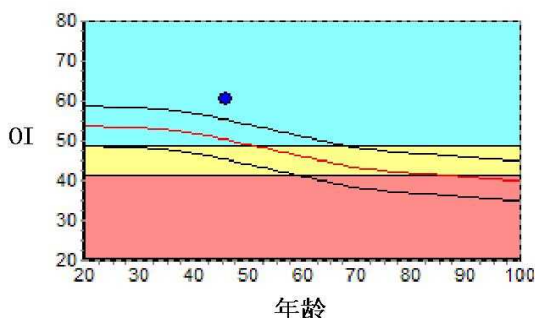
测定部位(右/左): 右

### 测定结果

测定日期: 2023/12/15 8:40:03

测试编号: 1/1

受测者 平均值



数据库: Asia

OI: 60.3

SOS: 1373.1 m/s, BUA: 50.1

T值: 1.30

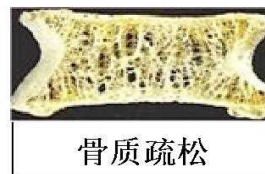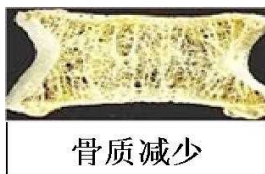Z值: 2.02

成人比: 112.1 %

同龄比: 120.1 %

OPR: N/A %

### 结果分析



### 注解

以上结论仅供参考

科室:

医生签名:

医院地址 大同瑞慈健康体检

地址 大同市平城区魏都大道79号

联系电话 0352-2824444

操作者 名燕凌



## MRI 诊断图文报告

流水号: 2309150676

影像号: MR20231215007

姓名: 郭俊山

年龄: 46 岁

性别: 男

检查设备: 西门子 1.5T 磁共振

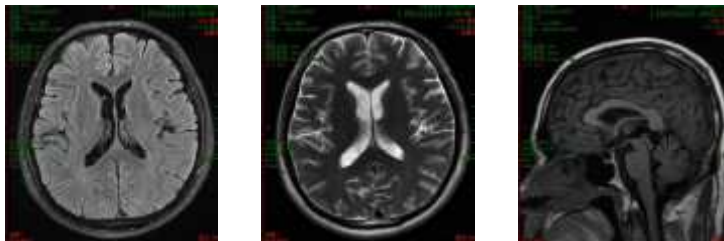体检号: 448836

申请医院: 本院

体检科室: 体检科

检查部位: 颅脑 MRI

经典图像:



影像所见:

双侧大脑半球对称, 皮髓质分界清, 未见异常信号。脑干、双侧小脑半球未见异常信号及占位征象。脑室、脑池无扩大, 脑沟、脑裂无增宽。中线结构居中。

影像诊断:

头颅 MRI 扫描未见异常

报告医师: 李贵 1

检查日期: 2023-12-15

审核医师: 叶道斌

报告日期: 2023-12-15

## 双源 CT 诊断图文报告

流水号: 2309150676

影像号: CT20231215026

姓名: 郭俊山

年龄: 46 岁

性别: 男

检查设备: 西门子量子双源 CT

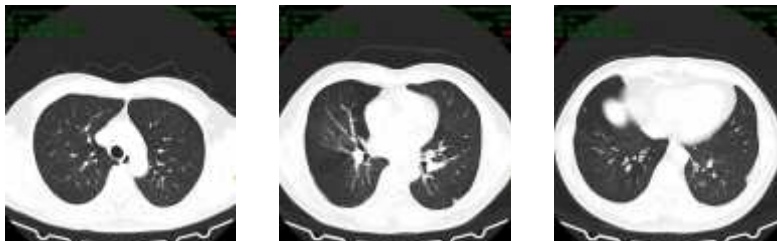体检号: 448836

申请医院: 本院

体检科室: 体检科

检查部位: CT 检查

经典图像:



影像所见:

胸廓对称, 骨性肋骨完整, 胸壁软组织结构良好, 两肺支气管血管纹理走行分布良好, 支气管束结构清晰, 双肺通气良好。肺门结构未见异常。纵隔无偏移, 段以上支气管通畅。心影及大血管形态结构正常, 纵隔内未见肿大淋巴结。胸膜未见异常。

影像诊断:

胸部未见明显异常

报告医师: 剧艳军

检查日期: 2023-12-16

审核医师: 剧艳军

报告日期: 2023-12-16

## 超声诊断图文报告

流水号: 2309150676

影像号: 1487955

姓名: 郭俊山

年龄: 46岁

性别: 男

检查设备: Vivid E95

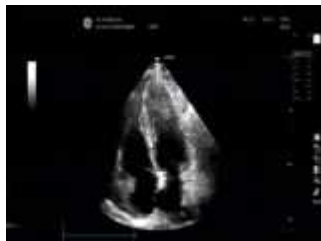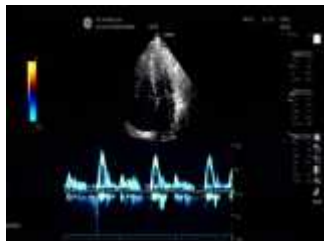体检号: 448836

申请医院: 本院

体检科室: 体检科

检查部位: 心脏彩超

### 经典图像:



### 影像所见:

超声测量 (单位: mm)

升主动脉内径 25 (32±3mm)

左房内径 30 (35mm)

室间隔 10 (8-11mm)

左室内径 42 (47±4mm)

左室后壁 10 (8-11mm)

EF66% (50-80%)

右室内径 25 (36±4mm)

右房内径 28 (36±4mm)

FS35% (28-41%)

主肺动脉内径 20 (23±3mm)

升主动脉内径正常, 心脏各腔室大小正常, 室间隔厚度正常, 左室壁未见明显节段性运动异常, 各瓣膜及启闭功能未见明显异常, 舒张期二尖瓣口血流频谱 E/A>1, 心包腔未见积液。

### 影像诊断:

心脏结构及功能未见明显异常

报告医师: 陈玉荣

检查日期: 2023-12-15

审核医师: 陈玉荣

报告日期: 2023-12-15

## 超声诊断图文报告

流水号: 2309150676

影像号: 1487974

姓名: 郭俊山

年龄: 46 岁

性别: 男

检查设备: Vivid E95

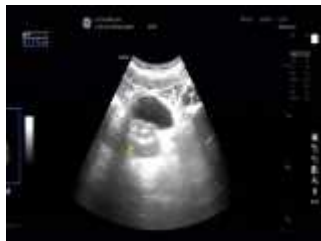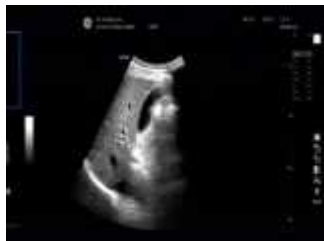体检号: 448836

申请医院: 本院

体检科室: 体检科

检查部位: 全腹彩超

经典图像:



影像所见:

肝脏大小形态正常, 包膜光滑完整, 实质回声细腻、增强, 肝内管道系统走行欠清晰, 门静脉及肝内胆管不扩张。

胆囊大小形态正常, 壁不厚、光滑, 囊内透声好, 肝外胆管不扩张。

胰腺大小形态正常, 实质回声均匀, 主胰管不扩张。

脾脏大小形态正常, 实质回声均匀, 脾门静脉不宽。

双肾大小形态正常, 皮髓质分界清晰, 集合系统未见分离, 双侧输尿管未见扩张。

膀胱充盈欠佳。

前列腺大小形态正常, 实质回声欠均匀, 其内探及数个强回声斑, 大者直径约 0.6cm。

影像诊断:

1. 轻度脂肪肝
2. 前列腺多发钙化斑

报告医师: 陈玉荣

检查日期: 2023-12-15

审核医师: 陈玉荣

报告日期: 2023-12-15