



2309150655

大同瑞慈健康体检

报 告 册

体检编号	448817	工号	155
姓名	马利鹏		
性别	男	年龄	32岁
单位	云冈区税务局		
部门	云冈区税务局		
联系电话	18535227876		
体检日期	2023-11-01		

尊敬的马利鹏先生您好！

首先,瑞慈健康体检全体员工欢迎您的光临,并对您的信任表示衷心的感谢！

您于 2023-11-01 (体检编号: 448817) 完成健康检查,本机构的各科医生已根据您的体检项目及结果,汇总成此份健康体检报告,并经总检医生审核。据此提出对您健康状况的综合分析及建议。

瑞慈健康体检倡导“大健康、大康复”,提出“健康是第一财富 (Rich)”的人文理念。希望您仔细阅读并妥善地保管此份健康体检报告,并认真关注报告中的提示与建议,若您对报告内容有任何疑问,可直接与瑞慈健康体检客服部联系,进一步咨询。

健康体检咨询电话: **0352-2824444**

客户服务咨询电话: **0352-2830597**
400-6112995

瑞慈健康体检报告由下列内容组成:

第一部分:主检报告

第二部分:分科分项结果

第三部分:检验报告

第四部分:附表

主检报告

检查综述

- 1、【眼科】（1）人工晶体
- 2、【血常规（五分类）】嗜酸性粒细胞绝对值(E0#)偏低($0.01 \times 10^9/L$) 嗜酸性粒细胞百分比(E0%)偏低(0.3%)
- 3、【尿液分析+尿沉渣】粘液丝偏高(15 /HP)
- 4、【颅脑 MRI】1. 双侧额叶皮髓质交界区多发缺血灶 2. 双侧筛窦炎伴粘膜肥厚
- 5、【心电图】1. 窦性心动过缓 2. ST段改变
- 6、【经颅多普勒】椎-基底动脉血流速度减慢
- 7、【C14检测幽门螺杆菌】阳性++
- 8、【心脏彩超】1. 主动脉瓣退行性改变 2. 二尖瓣、三尖瓣少量返流 3. 左室舒张功能减低
- 9、【全腹彩超】1. 胆囊切除术后 肝外胆管不扩张
- 10、【口腔科】（1）左下尖牙 左下侧切牙 左下中切牙 右下中切牙 右下侧切牙 右下尖牙 烤瓷冠修复 （2）牙龈萎缩 （3）牙周：牙结石
- 11、【动脉硬化检测】1. 外周动脉僵硬度增高

医生建议

【视力下降】：

(1) 视力下降是由角膜白斑或角膜炎、晶状体混浊、眼底疾病、屈光不正等原因引起，建议眼科诊断治疗。

【人工晶体】：

(1) 眼科定期复查

【嗜酸性粒细胞百分比(E0%)偏低】：

(1) 供内科结合临床参考。

【嗜酸性粒细胞绝对值(E0#)偏低】：

(1) 建议内科咨询，定期复查。

【粘液丝偏高】：

- (1) 尿常规中粘液丝是由尿路中细胞分泌出来的，在有尿路感染时分泌会明显增多，且伴有炎症细胞的出现。
- (2) 粘液丝偏高，可分为生理性偏高和病理性偏高两种，生理性偏高一般是由于喝水较少导致的尿液浓缩，一般在喝水后就能达到稀释的效果。
- (3) 病理性的粘液丝偏高是由于泌尿系炎症或者是前列腺炎导致的，需要注意观察，多喝水，同时有白细胞等炎症细胞增多时，应及时服用抗感染药物治疗。如果仅有粘液丝的增多而没有白细胞等炎症细胞增多时，尿路有炎症的可能性不大。
- (4) 建议平时饮食注意清淡，多喝水，少吃油腻和辛辣的食物，要注意个人清洁卫生，勤洗阴部，注意休息。

【双侧额叶皮髓质交界区多发缺血灶】：

(1) 建议神经内科诊断治疗。

【双侧筛窦炎伴粘膜肥厚】：

(1) 建议耳鼻喉科就诊；定期复查。

【窦性心动过缓】：

(1) 可见于正常人、体力劳动者、运动员，无症状者一般不需治疗，可定期随访，跟踪观察。
(2) 如果有症状（胸闷、黑矇、晕厥等）请做动态心电图等相关检查，在医生指导下服用提升心率的药物如：心宝、红参等。如果每分钟心率低于 45 次伴有晕厥、胸闷等症状时，需安装心脏起搏器。请前往心内科进一步治疗，长期随访。

【ST 段改变】：

(1) ST-T 改变主要是反映心肌缺血现象，具有 ST 段抬高和下移两种表现，多见于慢性冠状动脉供血不足、心绞痛、心肌炎、心肌劳损等，但有时也见于神经植物功能紊乱、精神紧张、电解质紊乱、内分泌疾病等。
(2) 临床上把心肌缺血疾病的 ST-T 改变称为特异性 ST-T 改变，把超出正常范围而又不具备特异性 ST-T 改变归结为非特异性 ST-T 改变。建议定期复查、动态观察，并心内科结合临床考虑。

【椎-基底动脉血流速减慢】：

(1) 建议专科结合临床考虑，动态观察；定期复查。

【左室舒张功能减低】：

(1) 左心室舒张功能是指心肌弹性减低，心脏泵血功能减退。其引起原因，一是随着年龄的增长，心肌组织进行性变。其二是由于冠心病、高血压等慢性心肌病变。一般来说没有原发病变及年龄偏大的人员又无症状，不需要特殊处理，建议心内科结合临床考虑。

【主动脉瓣退行性改变】：

(1) 建议心血管内科就诊；定期复查。

【二尖瓣、三尖瓣少量返流】：

(1) 由于二尖瓣瓣膜轻微的改变而产生二尖瓣相对关闭不全。在很多人中，没有临床症状，只有在做心脏彩超时发现。一般不需要治疗，建议定期复查，必要时心内科结合临床考虑。
(2) 由于三尖瓣瓣膜轻微的改变而产生三尖瓣相对关闭不全。在很多人中，没有临床症状，只有在做心脏彩超时发现。一般不需要治疗，建议定期复查，必要时心内科结合临床考虑。

【胆囊切除术后】：

(1) 建议肝胆外科定期复查。

【烤瓷冠修复】：

(1) 烤瓷冠一般称为烤瓷牙，这种修复体具有金属的高强度、瓷的美观性和牙齿的逼真性，以及耐磨等优点，对缺失的前牙和后牙的修复，都能达到修复缺失牙理想的功能、形态的目的。
(2) 烤瓷冠从结构上分内冠和釉面瓷层，从质地上分为金属内冠和全瓷内冠两种，金属内冠主要以镍铬合金、钴铬合金、钛合金等为代表；全瓷内冠，其主要成分以二氧化锆为主。
(3) 牙齿缺损、牙齿排列不齐、牙齿异常变色、种植牙等都可应用烤瓷冠进行修复。
(4) 烤瓷冠的制造通俗的说就是给牙齿戴一个套子，在制作之前就需要先将牙齿磨小一圈，然后再套上这个套子，或者说戴上牙冠，以恢复牙齿原来的大小和形态。
(5) 烤瓷冠的优点是改善了牙齿的形态和色泽，恢复了正常的咀嚼功能。缺点是在牙体预备时磨除了部分牙体组织，初戴烤瓷冠时，可能会出现冷热敏感，但随着时间推移会逐渐缓解。
(6) 注意日常饮食，缓慢进食，避免吃一些过凉过热的食物，少食辛辣刺激性的食物，注意多吃一些清淡的饮食。烤瓷冠毕竟不是真牙，受到过大压力时会碎瓷，所以不要咬太硬的食物。

- (7) 烤瓷冠与牙齿的接合部位容易聚集菌斑，易形成牙石，此外菌斑长时间的聚集也可导致龋病，所以必须注意保持口腔清洁，牙缝间使用牙线清洁，每天坚持早晚刷牙，勤漱口，定期洁牙。
- (8) 烤瓷冠修复后如有不适，应及时就医，定期往医院口腔科复查。

【牙结石】：

- (1) 牙结石又称牙石，是沉积在牙齿或修复体表面上已经钙化或正在钙化的菌斑或软垢。其开始时是软的，会因逐渐的钙化而变硬。它是由 75% 的磷酸钙，15-25% 的水、有机物、磷酸锰、矿酸钙及微量的钾、钠、铁所构成，并呈现出黄色、棕色或者黑色。
- (2) 牙结石通常存在于唾液腺开口处的牙齿表面（例如：下颚前牙的舌侧表面，上颚后牙的颊侧表面）和牙齿的颈部，以及口腔粘膜运动不到的牙齿表面等处。
- (3) 牙结石形成后，可伴随牙龈出血、牙龈萎缩、口臭等症状。
- (4) 牙结石是牙周病的重要病因，它会不断刺激牙周组织，并且压迫牙龈，影响血液循环，造成牙周组织的细菌感染，形成牙周囊袋，此后更易使食物残渣、牙菌斑、牙结石等的堆积，最终牙周支持组织全部破坏，导致牙齿松动，以至于不得不拔除牙齿。
- (5) 早晚刷牙、饭后漱口是防治牙结石形成的最重要措施。应采取正确的竖刷牙法和巴氏刷牙法，纠正横刷牙法。
- (6) 多吃富有维生素的粗纤维食物，如肉、蛋、各种蔬菜和水果，充分咀嚼以利于牙面清洁。少吃甜食及黏性很强的食物，不吃零食。
- (7) 建议每半年进行一次口腔健康检查，每年进行 2-3 次全口超声波洁牙术，使牙面、牙颈部经常处于洁净状态。

【牙龈萎缩】：

- (1) 牙龈生理性萎缩主要是龈缘部分存在异物又长期得不到清理，细菌滋生刺激长期存在所致；另外随着年龄的增长也会或多或少发生萎缩，致使牙龈暴露，这种生理性萎缩，是无需要治疗的。
- (2) 炎症性的牙龈萎缩，主要表现为牙龈红肿胀痛，刷牙常见出血，对冷热温度变化及酸性食物等异常敏感，妨碍进食，尤其应该注意防治。
- (3) 掌握正确竖刷牙的刷牙方法，注意口腔清洁卫生，养成早晚刷牙，饭后漱口的良好习惯。
- (4) 定期到医院检查治疗，每年进行 2-3 次全口超声波洁牙术。
- (5) 补充维生素 C 等微量元素，多食水果蔬菜，戒烟限酒，避免熬夜的不良生活习惯。

【外周动脉僵硬度增高】：

- (1) 动脉硬化是全身性粥样硬化在肢体局部表现，是全身性动脉内膜及其中膜呈退行性、增生性改变，使血管壁变硬缩小，失去弹性，从而继发血栓形成致使远端血流量进行性减少或中断。
- (2) 要均衡饮食，要防止其他疾病引起的动脉粥样硬化，如糖尿病、肥胖、高血压。少吃含油脂和胆固醇多的食品，减少盐的摄入，多吃富含高密度脂蛋白的鱼、海鲜。戒烟限酒，控制体重，保持良好的心态。通过适量的运动，可以明显改善动脉粥样硬化。必要时内科咨询及诊治。

【呼气试验检验报告阳性】：

- (1) 提示幽门螺旋杆菌（HP）感染。幽门螺旋杆菌是慢性活动性胃炎的病原菌，是消化道溃疡和胃癌等疾病的重要致病因子。
- (2) 没有临床症状者（如中上腹不适、饱胀、反酸、恶心等），可暂不进行抗 HP 治疗。如果是 HP 感染的消化性溃疡、慢性胃炎、早期胃癌切除后和需要长期服用非甾体类抗炎药物（如阿司匹林）者，应在专科医生指导下进行抗 HP 治疗。
- (3) 建议您先进行胃镜检查，或往消化内科咨询，再决定是否进行根除治疗。

汇总医生： 丁昊炜

主检日期： 2023-11-02

主检医生：

分科结果

身高、体重、血压

项目名称	检查结果	项目名称	检查结果
身高	170cm	体重	64kg
血压	124/80mmHg		

***小结：**

未见异常

操作员：赵婉如

检查日期：2023-11-02

检查医生：名燕凌

内科

项目名称	检查结果	项目名称	检查结果
心率	60次/min	心律	齐
心脏杂音	无	心界	正常
肺部	正常	呼吸音	呼吸音清
啰音	未闻及	叩诊	叩诊呈清音
腹部触诊	腹部平软	发育	正常
肝胆	肋下未触及	脾脏	肋下未触及
双肾	无叩击痛	肠鸣音	正常
营养	良好	神经系统	正常
生理反射	生理反射存在	病理反射	病理反射未引出
颅神经	正常	运动功能	正常
深浅感觉	正常	其它	无异常发现
既往史	无		

***小结：**

未见异常

操作员：名燕凌

检查日期：2023-11-01

检查医生：名燕凌

外科（男）

项目名称	检查结果	项目名称	检查结果
皮肤	正常	甲状腺	无肿大
脊椎	无畸形	浅表淋巴结	无肿大
肛门	拒检	前列腺	未检
泌尿外生殖器	正常	四肢关节	未见异常
腹股沟	未见异常	足背动脉	正常
紫绀	无	色素沉着	无
脱毛	无	脱色	无
浮肿	无	皮下结节	无
头颅	正常	颈部	正常
乳腺	正常	脊柱	正常
直肠	未检	皮肤黄疸	无
四肢	活动正常	其他	无

*小结:

未见异常

操作员：谷岱清

检查日期:2023-11-01

检查医生：谷岱清

眼科

项目名称	检查结果	项目名称	检查结果
视力(左)	0.8	视力(右)	0.8
辨色力	正常	眼睑	正常
结膜	正常	泪器	正常
角膜	正常	虹膜	正常
瞳孔	正常	晶状体	人工晶体
玻璃体	正常	眼底	未见异常

*小结:

(1) 人工晶体

操作员：田野青 检查日期:2023-11-01 检查医生：田野青

耳鼻喉科

项目名称	检查结果	项目名称	检查结果
听力(左)	正常	听力(右)	正常
外耳道	正常	鼓膜	正常
鼻窦	正常	鼻中隔	正常
鼻腔	正常	扁桃体	无肿大
嗅觉	正常	咽喉	正常

***小结:**

未见异常

操作员：王存宝 检查日期:2023-11-01 检查医生：王存宝

口腔科

项目名称	检查结果	项目名称	检查结果
唇颊	正常	齿	左下尖牙&左下侧切牙 &左下中切牙&右下中切牙&右下侧切牙&右下尖牙&烤瓷冠修复
牙龈	牙龈萎缩	牙周	牙结石 I 度
舌腭	正常	腮腺	正常
颌下腺	正常	颞下颌关节	正常

***小结:**

(1) 左下尖牙 左下侧切牙 左下中切牙 右下中切牙 右下侧切牙 右下尖牙 烤瓷冠修复

(2) 牙龈萎缩

(3) 牙周：牙结石

操作员：麻剑 检查日期:2023-11-01 检查医生：麻剑

检验报告

血流变

项目名称	检查结果	单位	参考值	提示
全血粘度高切 200/s	4.41	mpas	3.53--4.65	
全血粘度中切 100/s	4.74	mpas	3.6--4.9	
全血粘度中切 50/s	5.21	mpas	4.7--5.9	
全血还原粘度高切	6.56	mpas	3.66--8.48	
全血还原粘度低切	40.35	mpas	31.8--50.2	
血浆粘度	1.33	mpas	1.26--1.70	
血沉(ESR)	1.70	mm/h	0--15	
红细胞压积	0.47	L/L	0.40--0.50	
红细胞聚集指数	4.60		3.79--6.05	
红细胞变形指数	0.81		0.51--1.02	
红细胞刚性指数	4.93		2.15--6.73	
血沉方程 K 值	7.55	mm/h	0--77	
全血粘度 1/s	20.29	mpas	17.6--21.3	
全血高切相对指数	3.32		2.08--3.69	
全血低切相对指数	15.26		10.37--16.94	

*小结:

未见异常

操作员：乔叶 检查日期:2023-11-01

检查医生:陈建国

尿液分析+尿沉渣

项目名称	检查结果	单位	参考值	提示
白细胞尿	0	个/ul	0--13	
上皮细胞(EC)	0	/HP	0--28	
管型(CAST)	0	个/ul	0--1	

霉菌(尿)	0	/HP	0--0	
结晶	0	/HP	0--10	
透明度(CLA)	清亮			
胆红素(BIL)	-		阴性	
隐血(ERY)	-		阴性	
小圆上皮细胞(SRC)	0	个/ul	0--0	
维生素 C	-		阴性	
异常红细胞	1	个/ul	0--3	
红细胞(正常)	0	个/ul	0--6	
鳞状上皮细胞	0	个/ul	0--0	
粘液丝	15	个/ul	0--0	↑
颜色(Colour)	淡黄色			
尿葡萄糖(GLU)	-		阴性	
酮体(KET)	-		阴性	
比重(SG)	1.025		1.003--1.030	
酸碱度(PH)	6.5		4.5--8.0	
尿蛋白质(PRO)	-		阴性	
尿胆原(URO)	-		阴性	
亚硝酸盐(NIT)	-		阴性	
红细胞(尿)(RBC)	1	个/ul	0--6	
尿白细胞(LEU)	-		阴性	

***小结:**

粘液丝偏高(15 /HP)

操作员：祁佳佳 检查日期:2023-11-01 检查医生:陈建国

血常规（五分类）

项目名称	检查结果	单位	参考值	提示
白细胞(WBC)	4.95	10 ⁹ /L	3.5--9.5	

淋巴细胞绝对值(LY#)	1.31	10 ⁹ /L	1.1--3.2	
淋巴细胞百分比(LY%)	26.5	%	20--50	
中性粒细胞绝对值(GR#)	3.27	10 ⁹ /L	1.8--6.3	
中性粒细胞百分比(GR%)	65.9	%	40--75	
嗜碱性粒细胞绝对值(BA#)	0.01	10 ⁹ /L	0--0.06	
嗜碱性粒细胞百分比(BA%)	0.3	%	0--1.0	
嗜酸性粒细胞绝对值(EO#)	0.01	10 ⁹ /L	0.02--0.52	↓
嗜酸性粒细胞百分比(EO%)	0.3	%	0.4--8.0	↓
血小板(PLT)	172	10 ⁹ /L	125--350	
血小板分布宽度(PDW)	15.7	%	15--17	
平均血小板体积(MPV)	9.6	fl	6.0--14.0	
血小板压积(PCT)	0.165	%	0.11--0.28	
红细胞(RBC)	5.04	10 ¹² /L	4.3--5.8	
血红蛋白	161	g/L	130--175	
红细胞压积(HCT)	47.5	%	40--50	
红细胞平均体积(MCV)	94.3	fl	82--100	
平均血红蛋白含量(MCH)	31.9	pg	27--34	
平均血红蛋白浓度(MCHC)	338	g/L	316--354	
单核细胞绝对值(MO#)	0.35	10 ⁹ /L	0.1--0.60	
单核细胞百分比(MO%)	7.0	%	3--10	
红细胞分布宽度标准差(RDW-SD)	48.8	fl	35--56	
红细胞分布宽度变异系数(RDW-CV)	13.7	%	10.6--16.6	
大血小板比率	21.9	%	11--45	
大血小板数目	38	10 ⁹ /L	30--90	
未成熟粒细胞数目	0.02	10 ⁹ /L	0--999	
未成熟粒细胞百分比	0.4	%	0--100	

有核红细胞数目	0.000	10 ⁹ /L	0--9999	
有核红细胞百分比	0.00	/100WBC	0--9999	

***小结：**

嗜酸性粒细胞绝对值(EO#)偏低(0.01 10⁹/L) 嗜酸性粒细胞百分比(EO%)偏低(0.3 %)

操作员：贺琰 检查日期:2023-11-01 检查医生:陈建国

肾功三项

项目名称	检查结果	单位	参考值	提示
肌酐(CREA)	75.00	umol/L	57--97	
尿酸(UA)	303.00	umol/L	200--420	
尿素测定 (Urea)	4.80	mmol/L	3.1--8.0	

***小结：**

未见异常

操作员：李丹 检查日期:2023-11-01 检查医生:陈建国

空腹血糖

项目名称	检查结果	单位	参考值	提示
葡萄糖(GLU)	5.34	mmol/L	3.89--6.1	

***小结：**

未见异常

操作员：李丹 检查日期:2023-11-01 检查医生:陈建国

血脂四项

项目名称	检查结果	单位	参考值	提示
动脉硬化指数	1.63		1.31--3.19	
总胆固醇(CHOL)	4.65	mmol/L	2.59--5.2	
甘油三脂(TG)	0.72	mmol/L	0.7--1.7	
低密度脂蛋白(LDL)	2.46	mmol/L	0--4.13	

高密度脂蛋白(HDL)	1.51	mmol/L	0.77--1.55	
-------------	------	--------	------------	--

***小结:**

未见异常

操作员：李丹 检查日期:2023-11-01 检查医生:陈建国

肝功能三项

项目名称	检查结果	单位	参考值	提示
γ-谷氨酰转肽酶(GGT)	20.0	U/L	10--60	
丙氨酸氨基转移酶(ALT)	23.00	U/L	9--50	
门冬氨酸氨基转移酶(AST)	21.00	U/L	15--40	
谷草比谷丙	0.91		0.4--2.5	

***小结:**

未见异常

操作员：李丹 检查日期:2023-11-01 检查医生:陈建国

大同瑞慈康复医院 12导联心电图报告

马利鹏

男

32岁

ID:2309150655

申请科室:瑞慈体检科

体检号:448817

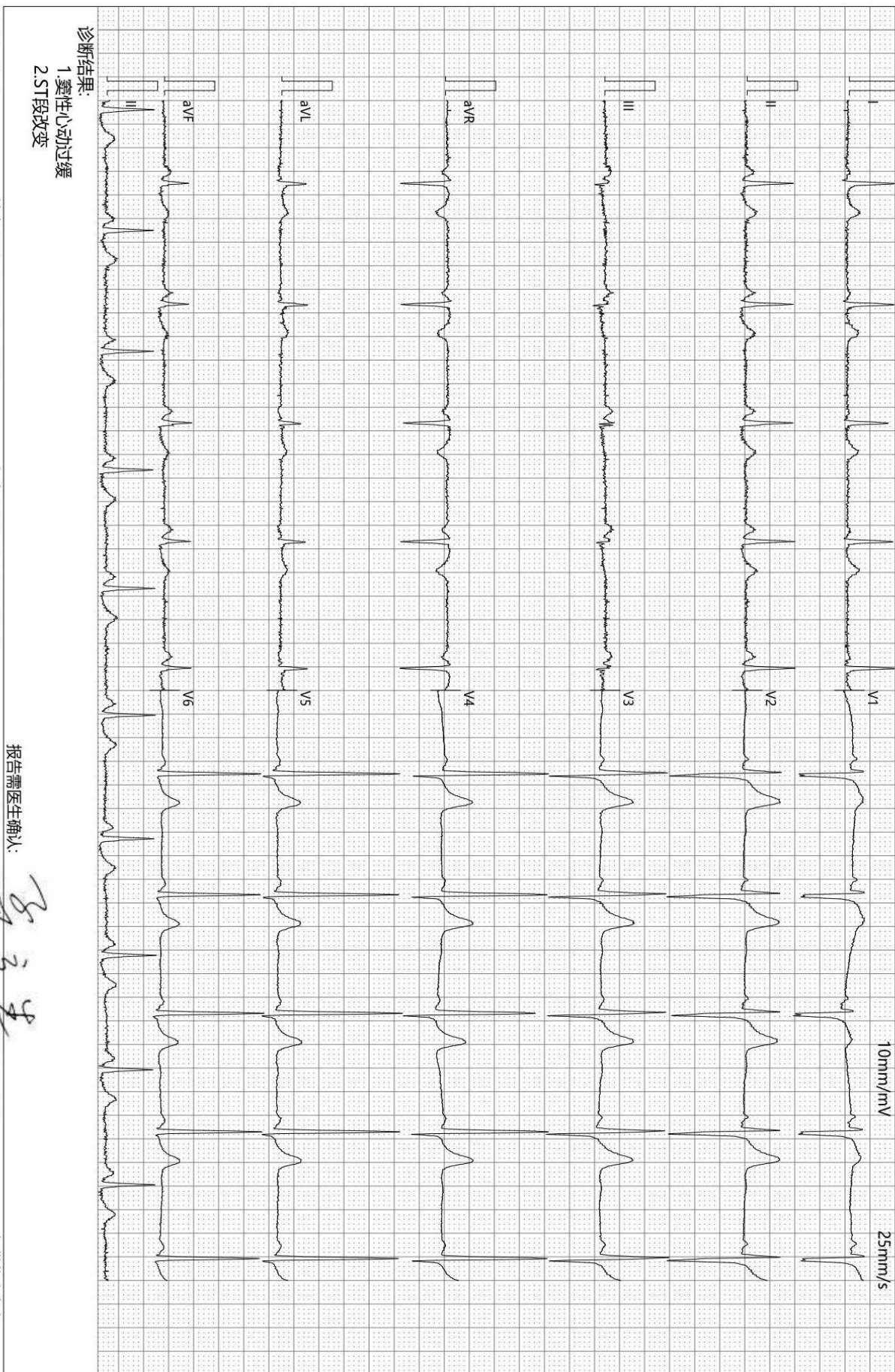
病床号:

HR: 59 ↓ bpm
QT/QTc:372/370ms

P: 105ms
P/QRS/T :75/28/14deg.

PR: 122ms
RV5/SV1 :2.449/0.975mV

QRS: 92ms



诊断结果:

- 1. 窦性心动过缓
- 2. ST段改变

-35Hz AC50

检查:2023-11-01 09:53:02

打印:2023-11-01 10:13:59

报告需医生确认:

马利鹏

SEMIP V1.90

仅供临床参考

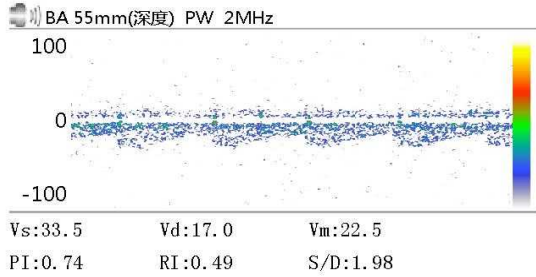
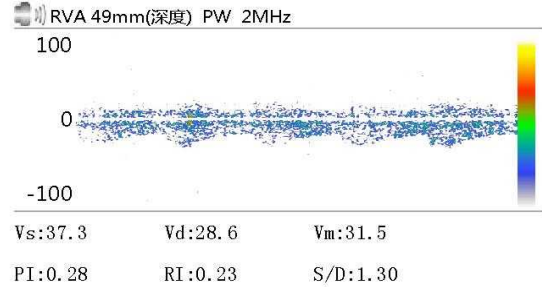
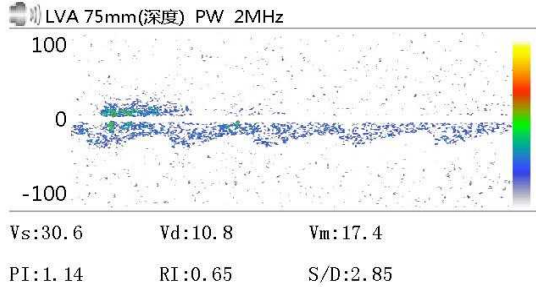
Text



大同瑞慈健康体检

颅内多普勒血流图 (TCD) 检查报告单

姓名: 马利鹏 性别: 男 年龄: 32 岁 检查号: 2309150655
 申请科室: 体检科 申请医师: 李菊蓉 检查类型: 颅内血管 床号:



Vs: Vd: Vm:
 PI: RI: S/D:

Vs: Vd: Vm:
 PI: RI: S/D:

Vs: Vd: Vm:
 PI: RI: S/D:

医生意见

结论: 椎-基底动脉血流速减慢

李菊蓉

检查日期: 2023-11-01

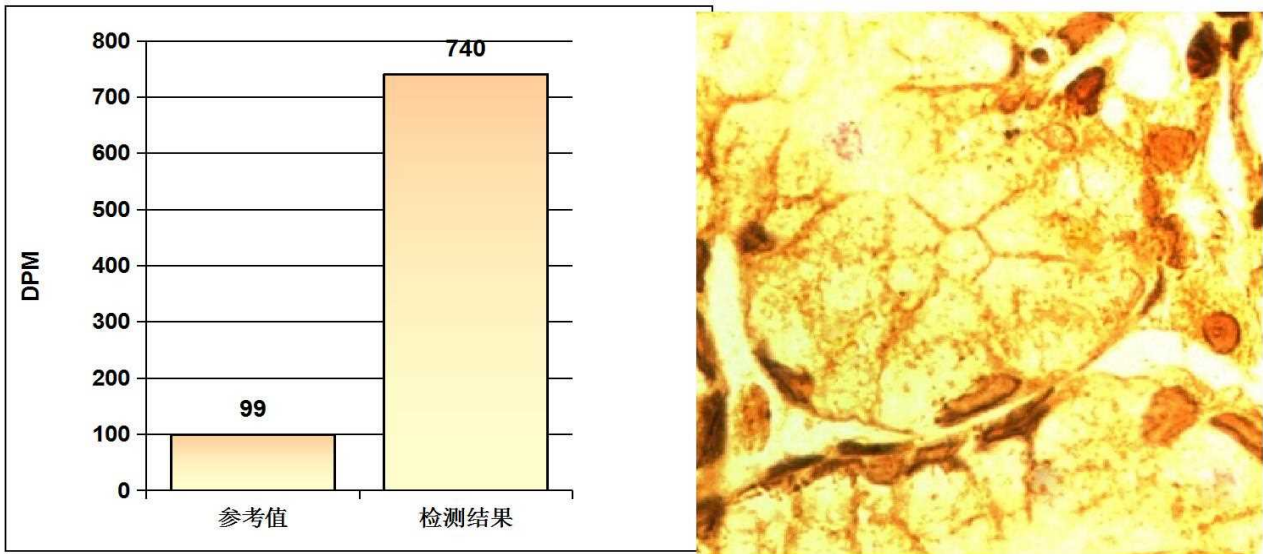
本报告单仅提供临床参考

大同瑞慈康复医院

¹⁴C呼气试验检验报告

姓名	马利鹏-T	年龄	32	性别	男
住院号	0	日期	2023/11/1 10:45:38	电话	0
送检医生	曹居杰	样品编号	7589	编号	2309150655

¹⁴C呼气试验



阳性参考值 (Disintegrations Per Minute(DPM)):

DPM值:	dpm > 2499	阳性++++
	1499 < dpm ≤ 2499	阳性+++
	499 < dpm ≤ 1499	阳性++
	149 < dpm ≤ 499	阳性+
	dpm ≤ 99	阴性
	99 < dpm ≤ 149	不确定

检测结果: **dpm= 740** **阳性++**

医生建议: 请接受正规的根除幽门螺杆菌(HP)的治疗, 并在治疗结束后一个月内复查; 注意保持健康及规律饮食!

温馨提示: 您本次检测的结果为阳性

检测医生: _____ 曹居杰

大同瑞慈健康体检

骨密度检测报告

受检者信息

受检者ID: 2309150655
姓名: 马利鹏-T
出生年月日: 1958/11/20

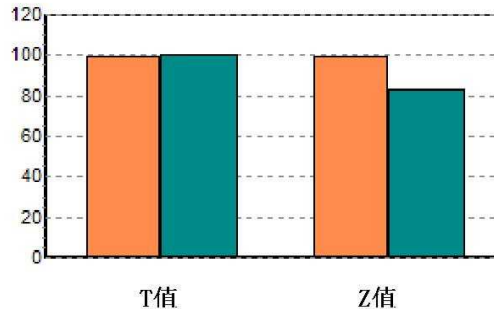
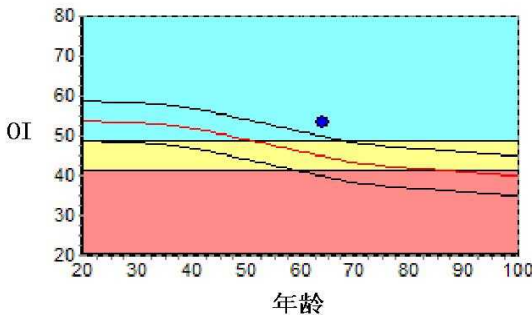
年龄: 64
性别: 男
测定部位(右/左): 右

测定结果

测定日期: 2023/11/1 9:45:29

测试编号: 1/1

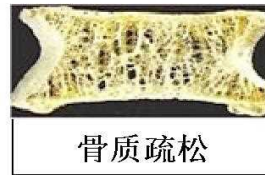
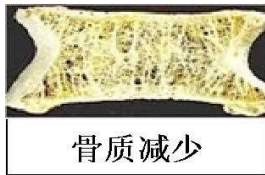■ 受测者 ■ 平均值



数据库: Asia
OI: 53.5
SOS: 1360.9 m/s, BUA: 42.6
T值: -0.07
Z值: 1.75

成人比: 99.4 %
同龄比: 119.5 %
OPR: N/A %

结果分析



注解

以上结论仅供参考

科室:

医生签名:

医院地址 大同瑞慈健康体检
地址 大同市平城区魏都大道79号

联系电话 0352-2824444
操作者 名燕凌

MRI 诊断图文报告

流水号: 2309150655

影像号: MR20231031068

姓名: 马利鹏

年龄: 32 岁

性别: 男

检查设备: 西门子 1.5T 磁共振

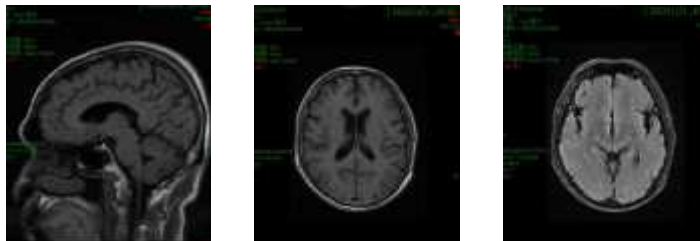体检号: 448817

申请医院: 本院

体检科室: 体检科

检查部位: 颅脑 MRI

经典图像:



影像所见:

双侧额叶皮髓质交界区见多发斑点状长 T1 长 T2 信号, T2FLAIR 呈高信号, DWI 未见高信号。脑干、双侧小脑半球未见异常信号及占位征象, 脑室、脑池无扩大, 脑沟、脑裂无增宽。中线结构居中。双侧筛窦沿窦壁见环形等 T1 长 T2 信号。

影像诊断:

1. 双侧额叶皮髓质交界区多发缺血灶
2. 双侧筛窦炎伴粘膜肥厚

报告医师: 张剑峰

检查日期: 2023-11-01

审核医师: 陈江莲

报告日期: 2023-11-01

双源 CT 诊断图文报告

流水号: 2309150655

影像号: CT20231031165

姓名: 马利鹏

年龄: 32 岁

性别: 男

检查设备: 西门子量子双源 CT

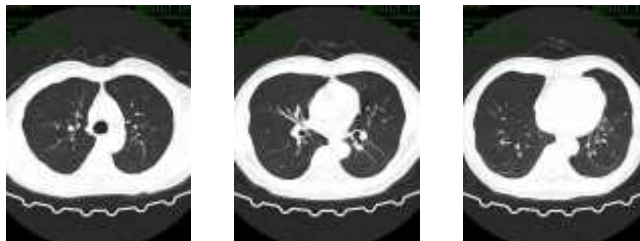体检号: 448817

申请医院: 本院

体检科室: 体检科

检查部位: CT 检查

经典图像:



影像所见:

胸廓对称, 骨性肋骨完整, 胸壁软组织结构良好, 两肺支气管血管纹理走行分布良好, 支气管束结构清晰, 双肺通气良好。肺门结构未见异常。纵隔无偏移, 段以上支气管通畅。心影及大血管形态结构正常, 纵隔内未见肿大淋巴结。胸膜未见异常。

影像诊断:

胸部未见明显异常

报告医师: 剧艳军

检查日期: 2023-11-01

审核医师: 剧艳军

报告日期: 2023-11-01

超声诊断图文报告

流水号: 2309150655

影像号: 1436647

姓名: 马利鹏

年龄: 32 岁

性别: 男

检查设备: Vivid E95

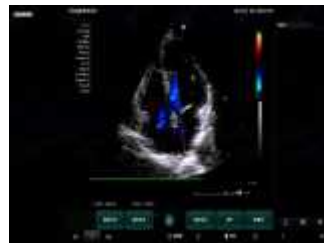
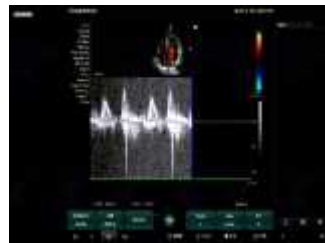
体检号: 448817

申请医院: 本院

体检科室: 体检科

检查部位: 心脏彩超

经典图像:



影像所见:

超声测量 (单位: mm)

升主动脉内径 30 (32±3mm)

左房内径 32 (35mm)

室间隔 10 (8-11mm)

左室内径 42 (47±4mm)

左室后壁 10 (8-11mm)

EF59% (50-80%)

右室内径 25 (36±4mm)

右房内径 28 (36±4mm)

FS31% (28-41%)

主肺动脉内径 20 (23±3mm)

升主动脉内径正常, 心脏各腔室大小正常, 室间隔厚度正常, 左室壁未见明显节段性运动异常, 主动脉瓣回声增强, 二尖瓣、三尖瓣回声正常, 收缩期房侧可见少量返流信号, 余瓣膜及启闭功能未见明显异常, 舒张期二尖瓣口血流频谱 E/A<1, 心包腔未见积液。

影像诊断:

1. 主动脉瓣退行性改变
2. 二尖瓣、三尖瓣少量返流
3. 左室舒张功能减低

报告医师: 侯爱兰

检查日期: 2023-11-01

审核医师: 侯爱兰

报告日期: 2023-11-01

超声诊断图文报告

流水号: 2309150655

影像号: 1436650

姓名: 马利鹏

年龄: 32 岁

性别: 男

检查设备: Vivid E95

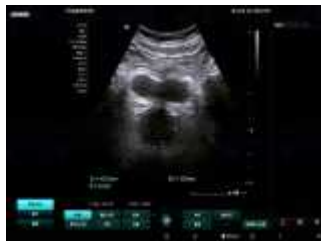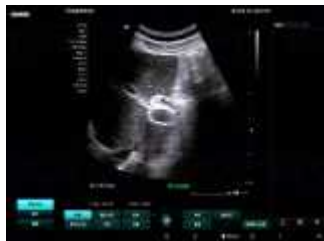体检号: 448817

申请医院: 本院

体检科室: 体检科

检查部位: 全腹彩超

经典图像:



影像所见:

肝脏大小形态正常, 包膜光滑完整, 实质回声均匀, 肝内管道系统走行清晰, 门静脉及肝内胆管不扩张。
胆囊切除术后, 肝外胆管不扩张, 胆总管内径宽约 0.6cm。
胰腺大小形态正常, 实质回声均匀, 主胰管不扩张。
脾脏大小形态正常, 实质回声均匀, 脾门静脉不宽。
双肾大小形态正常, 皮髓质分界清晰, 集合系统未见分离, 双侧输尿管未见扩张。
膀胱充盈尚可, 壁光滑, 内清晰。
前列腺形态正常, 大小约 4.0*3.3*3.8cm, 实质回声欠均匀。

影像诊断:

1. 胆囊切除术后 肝外胆管不扩张

报告医师: 侯爱兰

检查日期: 2023-11-01

审核医师: 侯爱兰

报告日期: 2023-11-01