



2309150649

大同瑞慈健康体检

报 告 册

体检编号	448811	工号	149
姓名	辛彩君		
性别	女	年龄	54岁
单位	云冈区税务局		
部门	云冈区税务局		
联系电话	18635294189		
体检日期	2023-10-31		

尊敬的辛彩君女士您好！

首先,瑞慈健康体检全体员工欢迎您的光临,并对您的信任表示衷心的感谢！

您于 2023-10-31 (体检编号: 448811) 完成健康检查,本机构的各科医生已根据您的体检项目及结果,汇总成此份健康体检报告,并经总检医生审核。据此提出对您健康状况的综合分析及建议。

瑞慈健康体检倡导“大健康、大康复”,提出“健康是第一财富 (Rich)”的人文理念。希望您仔细阅读并妥善地保管此份健康体检报告,并认真关注报告中的提示与建议,若您对报告内容有任何疑问,可直接与瑞慈健康体检客服部联系,进一步咨询。

健康体检咨询电话: **0352-2824444**

客户服务咨询电话: **0352-2830597**
400-6112995

瑞慈健康体检报告由下列内容组成:

第一部分:主检报告

第二部分:分科分项结果

第三部分:检验报告

第四部分:附表

主检报告

检查综述

- 1、【耳鼻喉科】（1）咽后壁淋巴滤泡增生
- 2、【尿液分析+尿沉渣】鳞状上皮细胞偏高(3 /HP) 粘液丝偏高(19 /HP)
- 3、【颈椎 MRI】 1. 颈 4 椎体向后滑脱 I 度 2. 颈 4-5、颈 5-6、颈 6-7 椎间盘突出（中央型） 3. 颈 7、胸 1 椎体终板炎 I 型 4. 颈 4-颈 7 椎体及对应椎小关节骨质增生 5. 甲状腺右侧叶异常信号，建议甲状腺相关检查
- 4、【腰椎 MRI】 1. 腰 3-4、腰 4-5、腰 5-骶 1 椎间盘膨出伴突出（中央型） 2. 腰 4、腰 5 椎体终板炎 II 型 3. 腰椎椎体骨质增生 4. 腰 3-5 棘间筋膜炎
- 5、【心电图】 1. 窦性心律 2. ST 段改变
- 6、【口腔科】（1）左上第一磨牙 左上第二双尖牙 右上第一磨牙 楔状缺损 （2）牙龈萎缩 牙龈色红，探之出血 （3）牙周：牙结石
- 7、【C14 检测幽门螺杆菌】 阳性+

医生建议

【咽后壁淋巴滤泡增生】：

(1) 建议往耳鼻喉科检查治疗。

【鳞状上皮细胞偏高】：

(1) 在生理情况下，机体正常的新陈代谢都会引起鳞状上皮细胞的脱离，这是一种正常的机体现象。如果长时间出现鳞状上皮细胞偏高的现象时，则有可能是尿路感染、泌尿系统结石等因素导致，应及时往泌尿外科进一步诊断治疗。

【粘液丝偏高】：

- (1) 尿常规中粘液丝是由尿路中细胞分泌出来的，在有尿路感染时分泌会明显增多，且伴有炎症细胞的出现。
- (2) 粘液丝偏高，可分为生理性偏高和病理性偏高两种，生理性偏高一般是由于喝水较少导致的尿液浓缩，一般在喝水后就能达到稀释的效果。
- (3) 病理性的粘液丝偏高是由于泌尿系炎症或者是前列腺炎导致的，需要注意观察，多喝水，同时有白细胞等炎症细胞增多时，应及时服用抗感染药物治疗。如果仅有粘液丝的增多而没有白细胞等炎症细胞增多时，尿路有炎症的可能性不大。
- (4) 建议平时饮食注意清淡，多喝水，少吃油腻和辛辣的食物，要注意个人清洁卫生，勤洗阴部，注意休息。

【椎体向后滑脱 I 度】：

(1) 建议脊柱外科诊断治疗。

【甲状腺右侧叶异常信号】：

(1) 建议内分泌科诊断治疗。

【椎体及对应椎小关节骨质增生】：

(1) 建议脊柱外科诊断治疗。

【椎间盘突出（中央型）】：

(1)椎间盘突出症指椎间盘的纤维环破裂，髓核组织从破裂处突出（脱出）于后方或者椎管内，导致相邻脊神经根遭受刺激，从而产生颈部、腰部疼痛或下肢麻木疼痛一系列症状。临床上可分为膨隆型、突出型、脱垂游离型等。建议骨科诊治。

【棘间筋膜炎】：

(1)建议脊柱外科诊断治疗。

【椎体骨质增生】：

(1)椎体骨质增生是老年人常见的骨关节病变，注意病变部位的骨关节适度运动，必要时请到骨科门诊进一步诊治咨询。

【椎间盘膨出伴突出】：

(1)椎间盘膨出指的是由于退行性变或者外伤导致间盘中央的髓核细胞组织突破内层纤维环，而未突破外层纤维环的状态。属于椎间盘突出症当中较轻的一种，临床症状较轻，可采取保守治疗，并可取得良好的疗效。建议骨科咨询及诊治。

(2)椎间盘突出症指椎间盘的纤维环破裂，髓核组织从破裂处突出（脱出）于后方或者椎管内，导致相邻脊神经根遭受刺激，从而产生颈部、腰部疼痛或下肢麻木疼痛一系列症状。临床上可分为膨隆型、突出型、脱垂游离型等。建议骨科诊治。

【椎体终板炎】：

(1)即椎体终板软骨炎，多由陈旧性损伤、无菌性炎症、长期服用激素、老年性劳损等原因引起。
(2)建议脊柱外科诊治。

【ST段改变】：

(1)ST-T改变主要是反映心肌缺血现象，具有ST段抬高和下移两种表现，多见于慢性冠状动脉供血不足、心绞痛、心肌炎、心肌劳损等，但有时也见于神经植物功能紊乱、精神紧张、电解质紊乱、内分泌疾病等。
(2)临床上把心肌缺血疾病的ST-T改变称为特异性ST-T改变，把超出正常范围而又不具备特异性ST-T改变归结为非特异性ST-T改变。建议定期复查、动态观察，并心内科结合临床考虑。

【楔状缺损】：

(1)楔状缺损是牙齿颈部硬组织缓慢消耗而形成的缺损，呈“V”状，由于它的外形酷似木匠用的楔子，因而称之为楔状缺损。多见于前牙的唇颊面，以中老年患者居多。
(2)牙齿颈部硬组织牙釉质和牙骨质的交界部分，因为结构比较薄弱故易被磨损，其最常见的原因是采用不正确横向用力的刷牙方式，牙刷毛过硬所导致；此外，牙龈沟内的酸性分泌物，唾液PH值偏低、酸性食物、胃病反酸、接触酸的工作都可能使牙齿硬组织脱钙溶解。
(3)楔状缺损如早期出现，应立即改变不良的刷牙方式，病症就不会进展，即使不治疗也可以维持现状；如果缺损有一定的深度，则需进行牙体修补，应用树脂材料修复缺损部位。
(4)楔状缺损的预防主要是采用正确的刷牙方式，竖刷牙或巴氏刷牙法，避免横向刷牙，刷牙时不要用力过大，刷牙的时间至少要三分钟，不要使用刷毛过硬的牙刷。
(5)在咬合时，牙颈部是应力集中的区域，负担过重的时候会出现损耗，故平时应少吃坚硬食物，比如咬坚果壳、蚕豆等。

【牙结石】：

(1)牙结石又称牙石，是沉积在牙齿或修复体表面上已经钙化或正在钙化的菌斑或软垢。其开始时是软的，会因逐渐的钙化而变硬。它是由75%的磷酸钙，15-25%的水、有机物、磷酸锰、矿酸钙及微量的钾、钠、铁所构成，并呈现出黄色、棕色或者黑色。
(2)牙结石通常存在于唾液腺开口处的牙齿表面（例如：下颚前牙的舌侧表面，上颚后牙的颊侧表面）和牙齿的颈部，以及口腔粘膜运动不到的牙齿表面等处。

- (3) 牙结石形成后，可伴随牙龈出血、牙龈萎缩、口臭等症状。
- (4) 牙结石是牙周病的重要病因，它会不断刺激牙周组织，并且压迫牙龈，影响血液循环，造成牙周组织的细菌感染，形成牙周囊袋，此后更易使食物残渣、牙菌斑、牙结石等的堆积，最终牙周支持组织全部破坏，导致牙齿松动，以至于不得不拔除牙齿。
- (5) 早晚刷牙、饭后漱口是防治牙结石形成的最重要措施。应采取正确的竖刷牙法和巴氏刷牙法，纠正横刷牙法。
- (6) 多吃富有维生素的粗纤维食物，如肉、蛋、各种蔬菜和水果，充分咀嚼以利于牙面清洁。少吃甜食及黏性很强的食物，不吃零食。
- (7) 建议每半年进行一次口腔健康检查，每年进行 2-3 次全口超声波洁牙术，使牙面、牙颈部经常处于洁净状态。

【牙龈色红，探之出血】：

- (1) 牙龈的这种情况一般是由于牙结石导致的牙龈局部发炎。
- (2) 必须坚持每天认真和合理刷牙（采用竖刷法），彻底清除牙菌斑。要经常检查口腔，保持口腔卫生，防止牙龈出血。
- (3) 正确的刷牙方法是：顺着牙齿长轴方向，上牙向下刷，下牙往上刷，每个牙面都要刷到，这样刷牙不仅能把牙刷干净而且对牙龈起到按摩作用，促进牙龈的血液循环。
- (4) 建议每半年进行一次口腔健康检查，每年进行 2-3 次全口超声波洁牙术，使牙面、牙颈部经常处于洁净状态。
- (5) 注意口腔清洁卫生，养成早晚刷牙，饭后漱口的良好习惯。
- (6) 及时治疗牙龈炎，防止炎症侵犯深部牙周组织，形成牙周炎。
- (7) 养成清晨排便习惯。进餐要规律，细嚼慢咽，多食蔬菜，如胡萝卜、菠菜、木耳。适量进食水果，如山楂、苹果。男性少抽烟少喝酒。

【牙龈萎缩】：

- (1) 牙龈生理性萎缩主要是龈缘部分存在异物又长期得不到清理，细菌滋生刺激长期存在所致；另外随着年龄的增长也会或多或少发生萎缩，致使牙龈暴露，这种生理性萎缩，是无需要治疗的。
- (2) 炎症性的牙龈萎缩，主要表现为牙龈红肿胀痛，刷牙常见出血，对冷热温度变化及酸性食物等异常敏感，妨碍进食，尤其应该注意防治。
- (3) 掌握正确竖刷法的刷牙方法，注意口腔清洁卫生，养成早晚刷牙，饭后漱口的良好习惯。
- (4) 定期到医院检查治疗，每年进行 2-3 次全口超声波洁牙术。
- (5) 补充维生素 C 等微量元素，多食水果蔬菜，戒烟限酒，避免熬夜的不良生活习惯。

【呼气试验检验报告阳性+】：

- (1) 提示幽门螺旋杆菌（HP）感染。幽门螺旋杆菌是慢性活动性胃炎的病原菌，是消化道溃疡和胃癌等疾病的重要致病因子。
- (2) 没有临床症状者（如中上腹不适、饱胀、反酸、恶心等），可暂不进行抗 HP 治疗。如果是 HP 感染的消化性溃疡、慢性胃炎、早期胃癌切除后和需要长期服用非甾体类抗炎药物（如阿司匹林）者，应在专科医生指导下进行抗 HP 治疗。
- (3) 建议您先进行胃镜检查，或往消化内科咨询，再决定是否进行根除治疗。

汇总医生： 樊兴国

主检日期： 2023-11-01

主检医生：

分科结果

身高、体重、血压

项目名称	检查结果	项目名称	检查结果
身高	169cm	体重	54kg
血压	124/65mmHg		

***小结：**

未见异常

操作员：闫辛儿

检查日期：2023-10-31

检查医生：名燕凌

内科

项目名称	检查结果	项目名称	检查结果
心率	84 次/min	心律	齐
心脏杂音	无	心界	正常
肺部	正常	呼吸音	呼吸音清
啰音	未闻及	叩诊	叩诊呈清音
腹部触诊	腹部平软	发育	正常
肝胆	肋下未触及	脾脏	肋下未触及
双肾	无叩击痛	肠鸣音	正常
营养	良好	神经系统	正常
生理反射	生理反射存在	病理反射	病理反射未引出
颅神经	正常	运动功能	正常
深浅感觉	正常	其它	无异常发现
既往史	无		

***小结：**

未见异常

操作员：杨淑兰

检查日期：2023-10-31

检查医生：杨淑兰

外科（女）

项目名称	检查结果	项目名称	检查结果
皮肤	正常	甲状腺	无肿大
浅表淋巴结	无肿大	肛门	拒检
泌尿外生殖器	正常	四肢关节	未见异常
腹股沟	未见异常	足背动脉	正常
紫绀	无	色素沉着	无
脱毛	无	脱色	无
浮肿	无	皮下结节	无
头颅	正常	颈部	正常
乳腺	正常	脊柱	正常
直肠	未检	皮肤黄疸	无
四肢	活动正常	其他	无

*小结:

未见异常

操作员：魏利平

检查日期:2023-10-31

检查医生：魏利平

眼科

项目名称	检查结果	项目名称	检查结果
视力(左)	0.8	视力(右)	0.8
辨色力	正常	眼睑	正常
结膜	正常	泪器	正常
角膜	正常	虹膜	正常
瞳孔	正常	晶状体	正常
玻璃体	正常	眼底	未见异常

*小结:

未见异常

操作员：田野青

检查日期:2023-10-31

检查医生：田野青

耳鼻喉科

项目名称	检查结果	项目名称	检查结果
听力(左)	正常	听力(右)	正常
外耳道	正常	鼓膜	正常
鼻窦	正常	鼻中隔	正常
鼻腔	正常	扁桃体	无肿大
嗅觉	正常	咽喉	咽后壁淋巴滤泡增生

*小结:

(1) 咽后壁淋巴滤泡增生

操作员：王存宝 检查日期:2023-10-31 检查医生：王存宝

口腔科

项目名称	检查结果	项目名称	检查结果
唇颊	正常	齿	左上第一磨牙&左上第二双尖牙&右上第一磨牙&楔状缺损
牙龈	牙龈萎缩&牙龈色红，探之出血	牙周	牙结石 I 度
舌腭	正常	腮腺	正常
颌下腺	正常	颞下颌关节	正常

*小结:

(1) 左上第一磨牙 左上第二双尖牙 右上第一磨牙 楔状缺损

(2) 牙龈萎缩 牙龈色红，探之出血

(3) 牙周：牙结石

操作员：麻剑 检查日期:2023-10-31 检查医生：麻剑

检验报告

血流变

项目名称	检查结果	单位	参考值	提示
全血粘度高切 200/s	4.12	mpas	3.36--4.32	
全血粘度中切 100/s	4.36	mpas	3.43--4.59	
全血粘度中切 50/s	4.71	mpas	3.85--5.45	
全血还原粘度高切	6.59	mpas	3.69--8.74	
全血还原粘度低切	32.73	mpas	26.87--47.57	
血浆粘度	1.35	mpas	1.26--1.70	
血沉(ESR)	3.90	mm/h	0--20	
红细胞压积	0.42	L/L	0.35--0.45	
红细胞聚集指数	3.67		3.19--5.33	
红细胞变形指数	0.86		0.53--1.11	
红细胞刚性指数	4.88		2.17--6.94	
血沉方程 K 值	13.57	mm/h	0--80.48	
全血粘度 1/s	15.10	mpas	13.79--17.91	
全血高切相对指数	3.05		1.9--3.4	
全血低切相对指数	11.18		8.1--14.2	

*小结:

未见异常

操作员：贺琰 检查日期:2023-10-31

检查医生:陈建国

尿液分析+尿沉渣

项目名称	检查结果	单位	参考值	提示
白细胞尿	13	个/ul	0--13	
上皮细胞(EC)	3	/HP	0--28	
管型(CAST)	0	个/ul	0--1	

霉菌(尿)	0	/HP	0--0	
结晶	0	/HP	0--10	
透明度(CLA)	清亮			
胆红素(BIL)	-		阴性	
隐血(ERY)	-		阴性	
小圆上皮细胞(SRC)	0	个/ul	0--0	
维生素 C	-		阴性	
异常红细胞	0	个/ul	0--3	
红细胞(正常)	1	个/ul	0--6	
鳞状上皮细胞	3	个/ul	0--0	↑
粘液丝	19	个/ul	0--0	↑
颜色(Colour)	淡黄色			
尿葡萄糖(GLU)	-		阴性	
酮体(KET)	-		阴性	
比重(SG)	1.020		1.003--1.030	
酸碱度(PH)	6.0		4.5--8.0	
尿蛋白质(PRO)	-		阴性	
尿胆原(URO)	-		阴性	
亚硝酸盐(NIT)	-		阴性	
红细胞(尿)(RBC)	1	个/ul	0--6	
尿白细胞(LEU)	-		阴性	

***小结:**

鳞状上皮细胞偏高(3 /HP) 粘液丝偏高(19 /HP)

操作员：赵伟 检查日期:2023-10-31 检查医生:陈建国

血常规（五分类）

项目名称	检查结果	单位	参考值	提示
白细胞(WBC)	5.52	10 ⁹ /L	3.5--9.5	

淋巴细胞绝对值(LY#)	2.27	10 ⁹ /L	1.1--3.2
淋巴细胞百分比(LY%)	41.1	%	20--50
中性粒细胞绝对值(GR#)	2.91	10 ⁹ /L	1.8--6.3
中性粒细胞百分比(GR%)	52.7	%	40--75
嗜碱性粒细胞绝对值(BA#)	0.02	10 ⁹ /L	0--0.06
嗜碱性粒细胞百分比(BA%)	0.4	%	0--1.0
嗜酸性粒细胞绝对值(EO#)	0.04	10 ⁹ /L	0.02--0.52
嗜酸性粒细胞百分比(EO%)	0.8	%	0.4--8.0
血小板(PLT)	159	10 ⁹ /L	125--350
血小板分布宽度(PDW)	16.0	%	15--17
平均血小板体积(MPV)	11.0	fl	6.0--14.0
血小板压积(PCT)	0.175	%	0.11--0.28
红细胞(RBC)	4.69	10 ¹² /L	3.8--5.1
血红蛋白	142	g/L	115--150
红细胞压积(HCT)	42.5	%	35--45
红细胞平均体积(MCV)	90.5	fl	82--100
平均血红蛋白含量(MCH)	30.3	pg	27--34
平均血红蛋白浓度(MCHC)	334	g/L	316--354
单核细胞绝对值(MO#)	0.28	10 ⁹ /L	0.1--0.60
单核细胞百分比(MO%)	5.0	%	3--10
红细胞分布宽度标准差(RDW-SD)	45.0	fl	35--56
红细胞分布宽度变异系数(RDW-CV)	13.1	%	10.6--16.6
大血小板比率	32.4	%	11--45
大血小板数目	51	10 ⁹ /L	30--90
未成熟粒细胞数目	0.02	10 ⁹ /L	0--999
未成熟粒细胞百分比	0.3	%	0--100

有核红细胞数目	0.000	10 ⁹ /L	0--9999	
有核红细胞百分比	0.00	/100WBC	0--9999	

***小结:**

未见异常

操作员：祁佳佳 检查日期:2023-10-31 检查医生:陈建国

肾功三项

项目名称	检查结果	单位	参考值	提示
肌酐(CREA)	63.00	umol/L	41--73	
尿酸(UA)	275.00	umol/L	140--340	
尿素测定 (Urea)	4.90	mmol/L	2.6--7.5	

***小结:**

未见异常

操作员：李丹 检查日期:2023-10-31 检查医生:陈建国

空腹血糖

项目名称	检查结果	单位	参考值	提示
葡萄糖(GLU)	5.19	mmol/L	3.89--6.1	

***小结:**

未见异常

操作员：李丹 检查日期:2023-10-31 检查医生:陈建国

血脂四项

项目名称	检查结果	单位	参考值	提示
动脉硬化指数	1.34		1.31--3.19	
总胆固醇(CHOL)	4.49	mmol/L	2.59--5.2	
甘油三脂(TG)	1.35	mmol/L	0.7--1.7	
低密度脂蛋白(LDL)	1.90	mmol/L	0--4.13	

高密度脂蛋白(HDL)	1.42	mmol/L	0.77--1.55	
-------------	------	--------	------------	--

***小结:**

未见异常

操作员：李丹 检查日期:2023-10-31 检查医生:陈建国

肝功能三项

项目名称	检查结果	单位	参考值	提示
γ-谷氨酰转肽酶(GGT)	30.0	U/L	7--45	
丙氨酸氨基转移酶(ALT)	11.00	U/L	7--40	
门冬氨酸氨基转移酶(AST)	14.00	U/L	13--35	
谷草比谷丙	1.27		0.4--2.5	

***小结:**

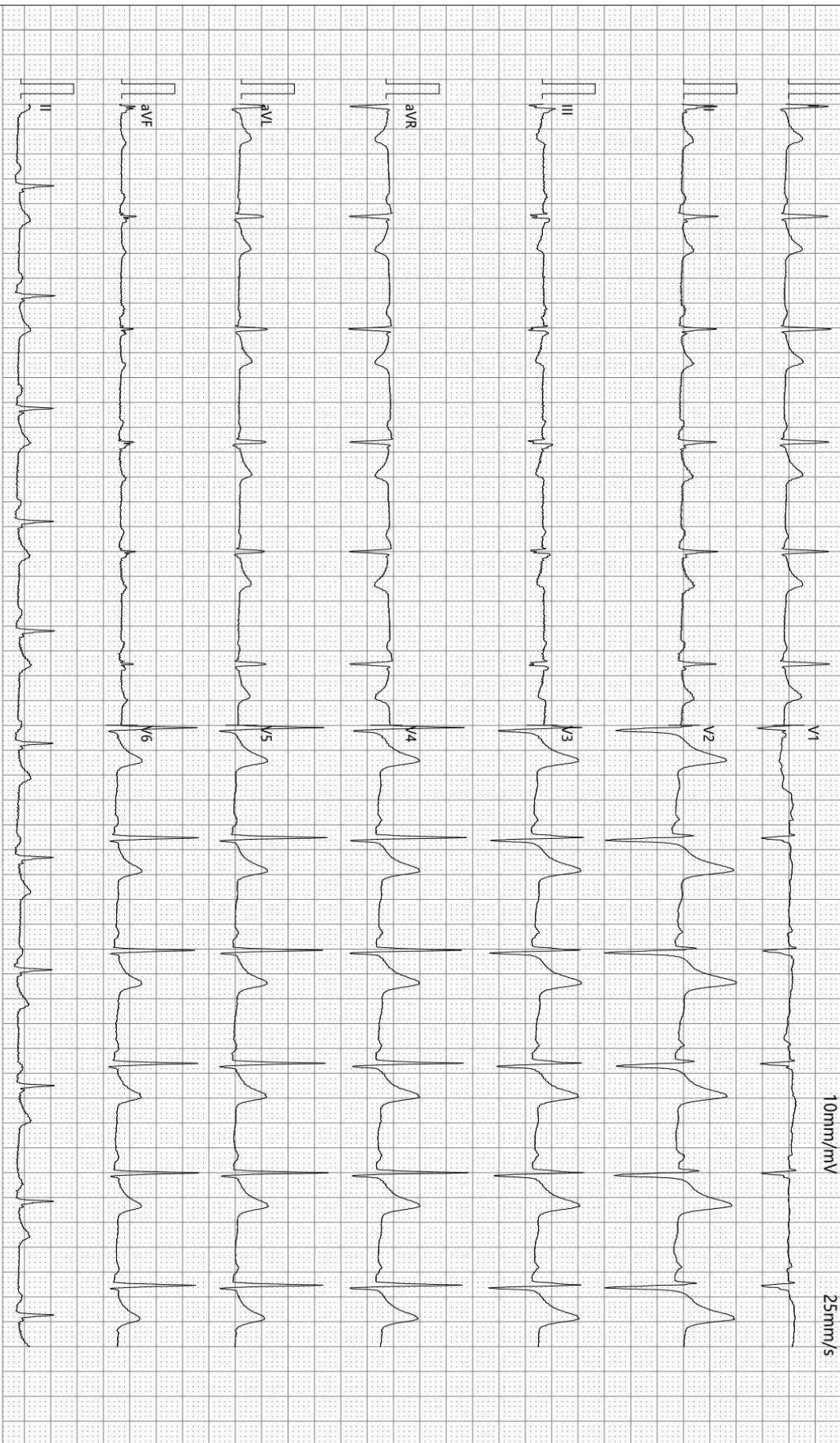
未见异常

操作员：李丹 检查日期:2023-10-31 检查医生:陈建国

大同瑞慈康复医院 12导联心电图报告

辛彩君 女 54岁 ID:2309150649 申请科室:瑞慈体检科 体检号:448811 病床号:

HR: 66bpm P: 116 ↑ms QRs: 95ms
QT/QTc:378/396ms P/QRS/T: 60/27/11deg. RV5/SV1: 1.725/0.531mV



诊断结果:
1.窦性心律
2.ST段改变

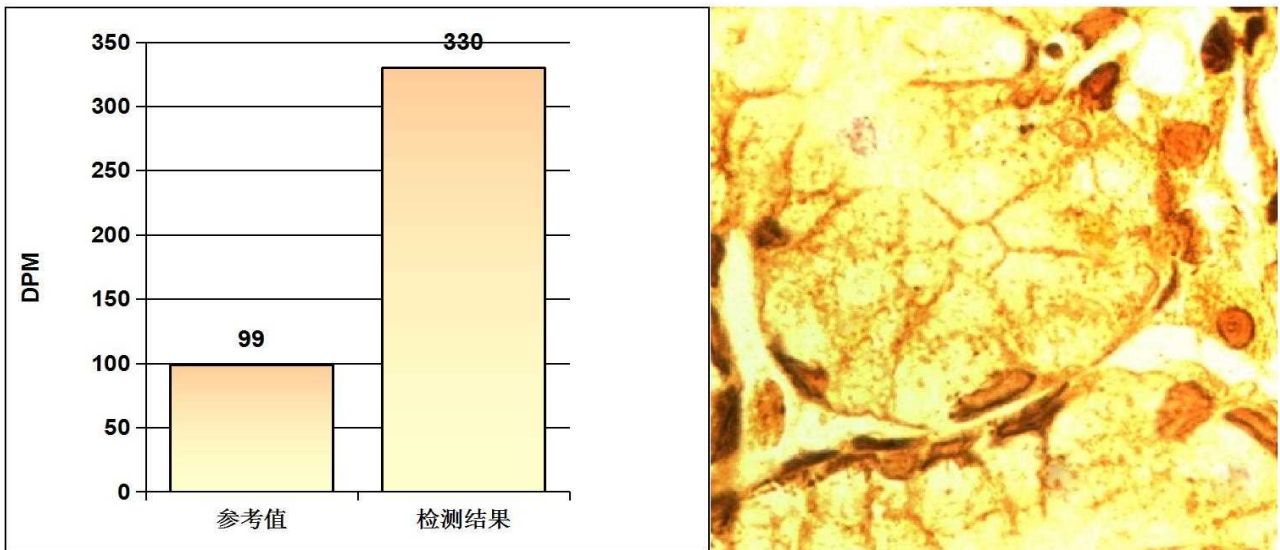
-35Hz AC50 检查:2023-11-01 09:52:23 打印:2023-11-01 10:28:02 报告需医生确认: 孙立生 SEMIP V1.90 仅供临床参考

大同瑞慈康复医院

¹⁴C呼气试验检验报告

姓名	辛彩君-T	年龄	54	性别	女
住院号	0	日期	2023/10/31 10:55:04	电话	0
送检医生	曹居杰	样品编号	7554	编号	2309150649

¹⁴C呼气试验



阳性参考值 (Disintegrations Per Minute(DPM)):

DPM值:	dpm > 2499	阳性++++
	1499 < dpm ≤ 2499	阳性+++
	499 < dpm ≤ 1499	阳性++
	149 < dpm ≤ 499	阳性+
	dpm ≤ 99	阴性
	99 < dpm ≤ 149	不确定

检测结果: **dpm= 330** **阳性+**

医生建议: 请接受正规的根除幽门螺杆菌(HP)的治疗,并在治疗结束后一个月内复查;注意保持健康及规律饮食!

温馨提示: 您本次检测的结果为阳性

检测医生: _____ 曹居杰

MRI 诊断图文报告

流水号: 2309150649

影像号: MR20231031044

姓名: 辛彩君

年龄: 54 岁

性别: 女

检查设备: 西门子 1.5T 磁共振

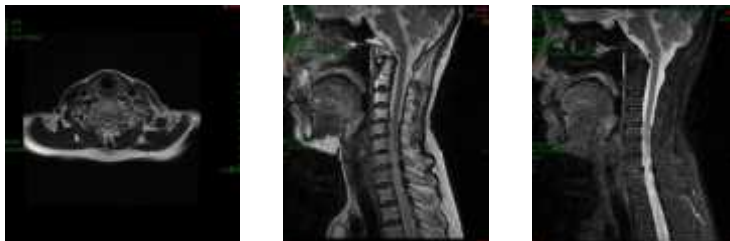体检号: 448811

申请医院: 本院

体检科室: 体检科

检查部位: 颈椎 MRI

经典图像:



影像所见:

颈 4 椎体向后方轻度移位。颈 4-颈 7 椎体及对应椎小关节变尖, 颈 7、胸 1 椎体边缘见条片状长 T1 长 T2 信号, T2 抑脂像呈高信号。各椎间盘脱水变性, 于 T2WI 像信号减低, 颈 4-5、颈 5-6、颈 6-7 椎间盘向后突出, 双侧椎间孔狭窄, 硬膜囊及双侧神经根受压。脊髓内未见异常信号。扫及层面甲状腺右侧叶见一直径约 0.5cm 的长 T2 信号。

影像诊断:

1. 颈 4 椎体向后滑脱 I 度
2. 颈 4-5、颈 5-6、颈 6-7 椎间盘突出 (中央型)
3. 颈 7、胸 1 椎体终板炎 I 型
4. 颈 4-颈 7 椎体及对应椎小关节骨质增生
5. 甲状腺右侧叶异常信号, 建议甲状腺相关检查

报告医师: 张剑峰

检查日期: 2023-10-31

审核医师: 陈江莲

报告日期: 2023-10-31

MRI 诊断图文报告

流水号: 2309150649

影像号: MR20231031045

姓名: 辛彩君

年龄: 54 岁

性别: 女

检查设备: 西门子 1.5T 磁共振

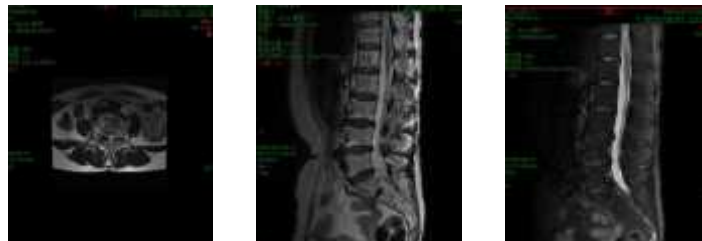体检号: 448811

申请医院: 本院

体检科室: 体检科

检查部位: 腰椎 MRI

经典图像:



影像所见:

腰椎椎体序列正常, 生理曲度存在。诸椎体边缘变尖。腰 4、腰 5 椎体边缘见条片状短 T1 长 T2 信号, T2 抑脂像呈稍高信号。各椎间盘脱水变性, 于 T2WI 像信号减低, 腰 3-4、腰 4-5、腰 5-骶 1 椎间盘膨出伴向后突出, 双侧椎间孔狭窄, 硬膜囊及双侧神经根受压。脊髓圆锥位置、形态、信号无异常。腰 3-5 棘突间见条状 T2 抑脂像高信号。

影像诊断:

1. 腰 3-4、腰 4-5、腰 5-骶 1 椎间盘膨出伴突出 (中央型)
2. 腰 4、腰 5 椎体终板炎 II 型
3. 腰椎椎体骨质增生
4. 腰 3-5 棘间筋膜炎

报告医师: 张剑峰

检查日期: 2023-10-31

审核医师: 陈江莲

报告日期: 2023-10-31

双源 CT 诊断图文报告

流水号: 2309150649

影像号: CT20231031119

姓名: 辛彩君

年龄: 54 岁

性别: 女

检查设备: 西门子量子双源 CT

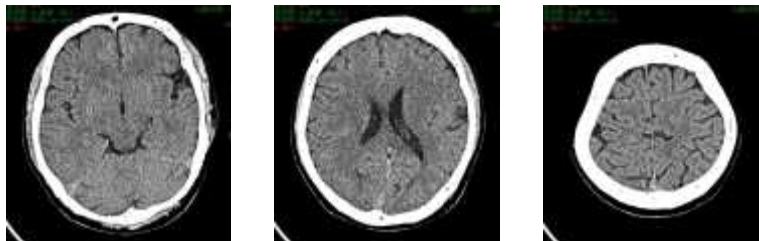体检号: 448811

申请医院: 本院

体检科室: 体检科

检查部位: CT 检查

经典图像:



影像所见:

颅脑结构双侧对称, 脑实质内未见异常密度。中线结构居中。脑沟、裂、池及脑室系统等未见异常。

影像诊断:

颅脑未见明显异常

报告医师: 剧艳军

检查日期: 2023-10-31

审核医师: 剧艳军

报告日期: 2023-10-31