



2309150635

大同瑞慈健康体检

报 告 册

| | | | |
|------|-------------|----|-----|
| 体检编号 | 448798 | 工号 | 135 |
| 姓名 | 胡建新 | | |
| 性别 | 男 | 年龄 | 57岁 |
| 单位 | 云冈区税务局 | | |
| 部门 | 云冈区税务局 | | |
| 联系电话 | 13546032933 | | |
| 体检日期 | 2023-11-28 | | |

尊敬的胡建新先生您好！

首先，瑞慈健康体检全体员工欢迎您的光临，并对您的信任表示衷心的感谢！

您于 2023-11-28 （体检编号：448798）完成健康检查，本机构的各科医生已根据您的体检项目及结果，汇总成此份健康体检报告，并经总检医生审核。据此提出对您健康状况的综合分析及建议。

瑞慈健康体检倡导“大健康、大康复”，提出“健康是第一财富（Rich）”的人文理念。希望您仔细阅读并妥善地保管此份健康体检报告，并认真关注报告中的提示与建议，若您对报告内容有任何疑问，可直接与瑞慈健康体检客服部联系，进一步咨询。

健康体检咨询电话：**0352-2824444**

客户服务咨询电话：**0352-2830597**
400-6112995

瑞慈健康体检报告由下列内容组成：

第一部分：主检报告

第二部分：分科分项结果

第三部分：检验报告

第四部分：附表

主检报告

检查综述

- 【身高、体重、血压】 (1) 体重指数 25.35: 超重
- 【眼科】 (1) 左眼视力下降 (2) 右眼视力下降 (3) 人工晶体
- 【血常规(五分类)】 大血小板数目偏低($23 \times 10^9/L$)
- 【肾功三项】 尿酸(UA)偏高($428.00 \mu\text{mol/L}$) 尿素测定(Urea)偏低(2.60 mmol/L)
- 【空腹血糖】 葡萄糖(GLU)偏高(6.31 mmol/L)
- 【尿液分析+尿沉渣】 隐血(ERY)+-
- 【颅脑MRI】 左侧额顶叶皮髓质交界处多发缺血灶
- 【心电图】 1. 窦性心动过速
- 【心脏彩超】 1. 左室舒张功能减低
- 【全腹彩超】 1. 轻度脂肪肝
- 【口腔科】 (1) 左上第一磨牙 牙齿缺失 右下第三磨牙 阻生齿 右下第二磨牙 充填体部分脱落 (2) 牙龈萎缩 牙龈色红, 探之出血 (3) 牙周: 牙结石
- 【动脉硬化化检测】 1.1 级高血压 2. 外周动脉僵硬度增高
- 【CT检查】 右肺下叶背段陈旧性纤维斑。

医生建议

【超重】:

- 体重指数是判断体重超标或偏低的主要指标。体重是反映和衡量一个人健康状况的重要标志之一, 过胖和过瘦都不利于健康, 身高体重不协调也不会给人以美感。体重的变化, 还会直接反映身体长期的热量平衡状态。
- 当需要比较及分析一个人的体重对于不同身高的人所带来的健康影响时, 体重指数是一个中立而可靠的指标。其主要适用于需要体重测试、体型肥胖和全身检查的人群。
- 体重指数(BMI)是世界卫生组织推荐的国际统一使用的肥胖分型标准, 也是目前国际上常用的衡量人体胖瘦程度以及是否健康的一个标准, 其计算方式为: $\text{BMI} = \text{体重}(\text{千克}) / \text{身高}(\text{米} \times \text{米})$ 。成人的标准值是 BMI 18.5-23.9 之间。低于 18.5 为体重指数偏低; 高于 23.9 则为体重指数偏高。
- 一般表现为体重超重或肥胖, 超重及肥胖会出现一系列代谢性疾病, 如高血压、高血糖、高血脂、高尿酸血症等, 所以体重指数偏高者一定要注意控制体重。
- 合理控制饮食, 食品多样化, 食物纤维可适量增加, 饮食规律, 避免暴饮暴食, 低盐、低脂饮食为主, 减少高热量食物的摄入。
- 加强体育锻炼, 每天最少保持 30 分钟的中等强度运动。鼓励每天至少快步走 6000 步比较健康。肥胖患者不适合较剧烈的运动, 会加重膝关节的负担, 可以选择游泳、划船等对膝关节负荷较小的运动。
- 定期检查血糖、血脂、肝功、肝脏 B 超等, 积极治疗基础性疾病。
- 减少热量摄取及增加热量消耗。强调以健康行为、饮食、运动为主的综合治疗。

【视力下降】:

- 视力下降是由角膜白斑或角膜炎、晶状体混浊、眼底疾病、屈光不正等原因引起, 建议眼科诊断治疗。

【人工晶体】:

(1)眼科定期复查

【大血小板数目偏低】：

(1)供内科结合临床参考。

【尿酸(UA)偏高】：

(1)尿酸(UA)是体内嘌呤代谢的最终产物。食物中的核酸分解生成嘌呤，体内组织中的核酸分解成嘌呤核苷，嘌呤和嘌呤核苷经过分解脱氨及氧化作用生成尿酸(UA)。

(2)大部分的尿酸由肾脏排出，其余在肝脏分解破坏或随胆汁排泄。肾脏在排泄尿酸过程中，由肾小球滤出尿酸，若肾功能不好的人，排泄功能差，尿中排出的尿酸少了，血尿酸就会增高。

(3)常见于肾脏疾病(如急慢性肾炎、肾结核、肾积水晚期等)；还可见于长期吃高嘌呤食物，如动物内脏、海鲜、贝类等，这种情况下，若不控制饮食，导致嘌呤长期偏高，即使肾功能正常，也会受高浓度尿酸的影响。

(4)另外，需要警惕的是，若尿酸长期偏高，会由尿酸盐结晶沉积引起痛风性关节炎、慢性间质性肾炎，血尿酸增高是诊断痛风的主要依据。

(5)应避免食用含嘌呤高的食物，如各种动物内脏、豆制品、海鲜等，不要喝酒，尤其是啤酒。忌酸性食物，忌醋，多喝水，每日尿量在2公升以上，碱化尿液。

(6)必要时在肾内科医生指导下进行降尿酸治疗，定期复查。

【尿素测定(Urea)偏低】：

(1)建议内科进一步复查。

【葡萄糖(GLU)偏高】：

(1)正常情况下，人体中糖的分解和合成代谢处于动态平衡，保持相对恒定。血清葡萄糖是指血液中的葡萄糖浓度，是诊断糖尿病最重要检查项目之一。

(2)空腹血糖偏高可分为生理性偏高(如餐后、高糖饮食、剧烈运动、情绪激动等均可引起一过性增高，经过休息后血糖值可以恢复正常)和病理性增高(如糖尿病、甲状腺功能亢进、库欣综合征等)。

(3)空腹血糖生理性增高经过调整饮食结构、避免剧烈活动、控制情绪等方式后可自行缓解，血糖值可以恢复正常。

(4)排除生理性增高因素经复查仍然增高者属于病理性增高，应及时到内分泌科复诊，明确血糖偏高的原因及所患疾病的种类。

(5)如果是首次检查发现血糖偏高，应及时到医院内分泌科进行详细的检查及正规的治疗。

(6)已确诊的糖尿病患者，如血糖仍较高则说明血糖控制不佳，应及时到医院内分泌科诊治，修正以往的治疗方案及改变一些不良的生活习惯。

(7)糖尿病的治疗强调早期治疗、长期治疗、综合治疗和措施个体化，综合防治包括糖尿病教育、饮食治疗、体育锻炼、药物治疗和血糖监测五个方面。

【隐血(ERY)+-】：

(1)尿隐血可分为肉眼血尿和镜下血尿。肉眼血尿是指肉眼能见到血色的尿，尿液呈洗肉水色或血色，通常在1000ml尿中含有1ml血液即肉眼可见。镜下血尿是指尿的颜色正常，通过显微镜可以观察到尿液中含红细胞，通常离心沉淀后的尿液镜检每高倍视野有红细胞3个以上。

(2)尿隐血是泌尿系疾病常见的症状之一，生理情况下女性生理期、运动后等都可以引起，病理情况下大多是由泌尿系统疾病引起，如泌尿系炎症、尿路结石等，也有一些血尿是由全身性疾病或泌尿系统邻近器官所致。

(3)需要指出的是：尿液呈红色并不都是血尿，有些药物、食物都能使尿液呈红色、橙色或褐色；由于严重创伤、错误输血等大量红细胞或组织破坏，也可导致血红蛋白或肌红蛋白尿。

(4)建议往泌尿外科进一步复查，以明确诊断。

【额顶叶皮髓质交界处多发缺血灶】：

(1)建议神经内科结合临床考虑，动态观察；定期复查。

【窦性心动过速】：

- (1) 可见于精神紧张或运动后。无症状者可定期随访，密切观察病情。有症状者需治疗原发疾病，建议做动态心电图检查及甲功五项检查，需排除甲亢。并在医生的指导下服用抗心律失常药物如：受体阻滞剂等。
- (2) 请到心内科、内分泌科等相关科室复诊。定期复查心电图。

【左室舒张功能减低】：

- (1) 左心室舒张功能是指心肌弹性减低，心脏泵血功能减退。其引起原因，一是随着年龄的增长，心肌组织进行性变。其二是由于冠心病、高血压等慢性心肌病变。一般来说没有原发病变及年龄偏大的人员又无症状，不需要特殊处理，建议心内科结合临床考虑。

【轻度脂肪肝】：

- (1) 脂肪肝是指肝脏被脂肪浸润，为一种多病因引起的获得性疾病。
- (2) 脂肪肝是以肝细胞脂肪变性和脂肪蓄积为病理特征，最常见易患因素有超重或肥胖、进食油腻食物、高脂血症（尤其甘油三酯升高）、营养失调（营养过量或不足）、饮酒、高脂血症、少运动、糖耐量异常、减肥造成体重急剧下降、营养不良、中毒和药物等。
- (3) 当肝内脂类（主要为甘油三酯）含量超过肝重的5%时为脂肪肝。脂肪肝是一个常见的临床现象，不是一个独立性的疾病。
- (4) 值得注意的是，过多的脂肪在肝组织、肝细胞内浸润，引起肝细胞肿大，严重可致肝硬化。脂肪肝是可逆性的，合理饮食、运动及治疗后可恢复。
- (5) 合理控制饮食，控制总摄入量，低盐、低脂和低糖类饮食，少吃动物内脏，多吃蔬菜水果；
- (6) 控制危险因素，如控制体重、改善胰岛素抵抗、调整血脂紊乱，戒酒、戒烟，坚持长期有氧运动，加强体育锻炼；
- (7) 定期复查腹部彩超、血脂、肝功能。

【牙齿缺失】：

- (1) 牙齿缺失常见于龋齿、牙周炎等原因导致的拔除或意外事故所致缺失。中老年患者居多，影响牙齿健康美观。
- (2) 牙齿缺失可以导致牙列的完整性遭到破坏，若较长时间不修复，邻近的牙齿由于失去了依靠和约束，会变得倾斜，易造成咬颌功能的紊乱。长时间的缺失还会导致牙槽骨的萎缩、咀嚼功能减退、食物嵌塞等不良后果
- (3) 如果牙齿缺失，应该尽早去口腔医院诊治，最常见的修复方法有三种，即活动义齿、固定义齿、种植义齿。
- (4) 义齿修复完毕，应定期复查与医疗护理，勤漱口、勤刷牙、避免食用过硬的食物，如果种植牙选择钛种植体，还应注意对钛种植体的保护。

【牙结石】：

- (1) 牙结石又称牙石，是沉积在牙齿或修复体表面上已经钙化或正在钙化的菌斑或软垢。其开始时是软的，会因逐渐的钙化而变硬。它是由75%的磷酸钙，15-25%的水、有机物、磷酸锰、矿酸钙及微量的钾、钠、铁所构成，并呈现出黄色、棕色或者黑色。
- (2) 牙结石通常存在于唾液腺开口处的牙齿表面（例如：下颚前牙的舌侧表面，上颚后牙的颊侧表面）和牙齿的颈部，以及口腔粘膜运动不到的牙齿表面等处。
- (3) 牙结石形成后，可伴随牙龈出血、牙龈萎缩、口臭等症状。
- (4) 牙结石是牙周病的重要病因，它会不断刺激牙周组织，并且压迫牙龈，影响血液循环，造成牙周组织的细菌感染，形成牙周囊袋，此后更易使食物残渣、牙菌斑、牙结石等的堆积，最终牙周支持组织全部破坏，导致牙齿松动，以至于不得不拔除牙齿。
- (5) 早晚刷牙、饭后漱口是防治牙结石形成的最重要措施。应采取正确的竖刷牙法和巴氏刷牙法，纠正横刷牙法。
- (6) 多吃富有维生素的粗纤维食物，如肉、蛋、各种蔬菜和水果，充分咀嚼以利于牙面清洁。少吃甜食及黏性很强的食物，不吃零食。
- (7) 建议每半年进行一次口腔健康检查，每年进行2-3次全口超声波洁牙术，使牙面、牙颈部经常处于洁净状态。

【牙龈色红，探之出血】：

- (1) 牙龈的这种情况一般是由于牙结石导致的牙龈局部发炎。
- (2) 必须坚持每天认真和合理刷牙（采用竖刷法），彻底清除牙菌斑。要经常检查口腔，保持口腔卫生，防止牙龈出血。
- (3) 正确的刷牙方法是：顺着牙齿长轴方向，上牙向下刷，下牙往上刷，每个牙面都要刷到，这样刷牙不仅能把牙刷干净而且对牙龈起到按摩作用，促进牙龈的血液循环。
- (4) 建议每半年进行一次口腔健康检查，每年进行 2-3 次全口超声波洁牙术，使牙面、牙颈部经常处于洁净状态。
- (5) 注意口腔清洁卫生，养成早晚刷牙，饭后漱口的良好习惯。
- (6) 及时治疗牙龈炎，防止炎症侵犯深部牙周组织，形成牙周炎。
- (7) 养成清晨排便习惯。进餐要规律，细嚼慢咽，多食蔬菜，如胡萝卜、菠菜、木耳。适量进食水果，如山楂、苹果。男性少抽烟少喝酒。

【阻生齿】：

- (1) 牙齿在颌骨内由于位置不当，不能萌出到正常咬合位置，这样的牙齿称为阻生齿。最常见的阻生齿是下颌第三磨牙，其次是上颌第三磨牙和上颌尖牙等。
- (2) 阻生齿和覆盖在其上的牙龈之间，很容易藏污纳垢，滋生细菌，引起口臭、牙齿龋坏等，当身体抵抗力下降时，常常会导致牙冠周围的牙龈发生炎症，严重时脸颊可致肿胀，张口困难，甚至会引起全身发烧，颌下淋巴结肿大。
- (3) 阻生齿常常还会引起邻牙龋坏、松动、牙槽骨吸收等症状，所以能引起这些病变的阻生牙应该拔除。
- (4) 由于阻生齿位置不正，被邻牙阻挡，有些还可能完全被骨组织包埋，因此阻生齿的拔除比拔除其他牙齿要困难，被牙龈覆盖的要切开牙龈，被骨包埋的要把骨去除，被邻牙挡住的要把牙冠劈开，分片拔除。
- (5) 拔阻生齿费时较长，术中术后可能发生的并发症也较多，如：出血、断根、邻牙损伤等。
- (6) 建议如果阻生齿位置不当，引起智齿冠周炎、邻牙的龋坏、松动等病变时，可往口腔科行拔除术。

【牙龈萎缩】：

- (1) 牙龈生理性萎缩主要是龈缘部分存在异物又长期得不到清理，细菌滋生刺激长期存在所致；另外随着年龄的增长也会或多或少发生萎缩，致使牙龈暴露，这种生理性萎缩，是无需要治疗的。
- (2) 炎症性的牙龈萎缩，主要表现为牙龈红肿胀痛，刷牙常见出血，对冷热温度变化及酸性食物等异常敏感，妨碍进食，尤其应该注意防治。
- (3) 掌握正确竖刷法的刷牙方法，注意口腔清洁卫生，养成早晚刷牙，饭后漱口的良好习惯。
- (4) 定期到医院检查治疗，每年进行 2-3 次全口超声波洁牙术。
- (5) 补充维生素 C 等微量元素，多食水果蔬菜，戒烟限酒，避免熬夜的不良生活习惯。

【1 级高血压】：

- (1) 高血压是指收缩期和（或）舒张期动脉血压高于正常，并连续三次不同日测量，血压都高于正常标准，可确定患高血压病。
- (2) 高血压的发病与遗传、精神过度紧张、肥胖、吸烟、酗酒、嗜盐等因素有关。血压持久增高，可导致心、脑、肾等脏器的损害。
- (3) 原发性高血压由于目前原因不明（部分与遗传有关），须终身服药降压。高血压主要危害心、脑血管和肾脏。一旦确诊“高血压”就要终生服药。
- (4) 平时应低盐（每天 5~10g）、低脂饮食（少吃动物脂肪与内脏）；忌烟限酒。遵照医嘱坚持服药，定期测量血压，宜控制在 140/90mmHg 以下，若合并有糖尿病和肾病，要把血压控制在 130/80mmHg 以下。
- (5) 血压到正常水平时，说明此时选用的降压药和治疗方案基本合适，但并不意味着高血压已被“治愈”，应坚持治疗。若盲目自行停药或间断服药，常会使血压波动很大，而加重心、脑、肾和血管的损害。
- (6) 建议您密切关注血压，保持心情舒畅，劳逸结合，适量运动，控制体重，避免过度劳累、情绪激动等。改进生活方式，适当低盐、低脂、低胆固醇饮食，戒烟酒。必要时心血管专科诊治。

【外周动脉僵硬度增高】：

- (1) 动脉硬化是全身性粥样硬化在肢体局部表现，是全身性动脉内膜及其中膜呈退行性、增生性改变，使血管壁变硬缩小，失去弹性，从而继发血栓形成致使远端血流量进行性减少或中断。

(2)要均衡饮食，要防止其他疾病引起的动脉粥样硬化，如糖尿病、肥胖、高血压。少吃含油脂和胆固醇多的食品，减少盐的摄入，多吃富含高密度脂蛋白的鱼类、海鲜。戒烟限酒，控制体重，保持良好的心态。通过适量的运动，可以明显改善动脉粥样硬化。必要时内科咨询及诊治。

【右肺下叶背段陈旧性纤维斑。】：

(1)建议呼吸科诊断治疗

汇总医生： 樊兴国

主检日期： 2023-11-30

主检医生：

分科结果

身高、体重、血压

| 项目名称 | 检查结果 | 项目名称 | 检查结果 |
|------|------------|------|------|
| 身高 | 172cm | 体重 | 75kg |
| 血压 | 132/86mmHg | | |

***小结：**

(1) 体重指数 25.35：超重

操作员：赵婉如

检查日期:2023-11-28

检查医生：名燕凌

内科

| 项目名称 | 检查结果 | 项目名称 | 检查结果 |
|------|----------|------|---------|
| 心率 | 84 次/min | 心律 | 齐 |
| 心脏杂音 | 无 | 心界 | 正常 |
| 肺部 | 正常 | 呼吸音 | 呼吸音清 |
| 啰音 | 未闻及 | 叩诊 | 叩诊呈清音 |
| 腹部触诊 | 腹部平软 | 发育 | 正常 |
| 肝胆 | 肋下未触及 | 脾脏 | 肋下未触及 |
| 双肾 | 无叩击痛 | 肠鸣音 | 正常 |
| 营养 | 良好 | 神经系统 | 正常 |
| 生理反射 | 生理反射存在 | 病理反射 | 病理反射未引出 |
| 颅神经 | 正常 | 运动功能 | 正常 |
| 深浅感觉 | 正常 | 其它 | 无异常发现 |
| 既往史 | 无 | | |

***小结：**

未见异常

操作员：杨淑兰

检查日期:2023-11-28

检查医生：杨淑兰

外科（男）

| 项目名称 | 检查结果 | 项目名称 | 检查结果 |
|--------|------|-------|------|
| 皮肤 | 正常 | 甲状腺 | 无肿大 |
| 脊椎 | 无畸形 | 浅表淋巴结 | 无肿大 |
| 肛门 | 拒检 | 前列腺 | 未检 |
| 泌尿外生殖器 | 正常 | 四肢关节 | 未见异常 |
| 腹股沟 | 未见异常 | 足背动脉 | 正常 |
| 紫绀 | 无 | 色素沉着 | 无 |
| 脱毛 | 无 | 脱色 | 无 |
| 浮肿 | 无 | 皮下结节 | 无 |
| 头颅 | 正常 | 颈部 | 正常 |
| 乳腺 | 正常 | 脊柱 | 正常 |
| 直肠 | 未检 | 皮肤黄疸 | 无 |
| 四肢 | 活动正常 | 其他 | 无 |

*小结:

未见异常

操作员：谷岱清

检查日期:2023-11-29

检查医生：谷岱清

眼科

| 项目名称 | 检查结果 | 项目名称 | 检查结果 |
|-------|------|-------|------|
| 视力(左) | 0.1 | 视力(右) | 0.1 |
| 辨色力 | 正常 | 眼睑 | 正常 |
| 结膜 | 正常 | 泪器 | 正常 |
| 角膜 | 正常 | 虹膜 | 正常 |
| 瞳孔 | 正常 | 晶状体 | 人工晶体 |
| 玻璃体 | 正常 | 眼底 | 未见异常 |

*小结:

(1) 左眼视力下降

(2) 右眼视力下降

(3) 人工晶体

操作员：田野青 检查日期:2023-11-28 检查医生：田野青

耳鼻喉科

| 项目名称 | 检查结果 | 项目名称 | 检查结果 |
|-------|------|-------|------|
| 听力(左) | 正常 | 听力(右) | 正常 |
| 外耳道 | 正常 | 鼓膜 | 正常 |
| 鼻窦 | 正常 | 鼻中隔 | 正常 |
| 鼻腔 | 正常 | 扁桃体 | 无肿大 |
| 嗅觉 | 正常 | 咽喉 | 正常 |

***小结:**

未见异常

操作员：王存宝 检查日期:2023-11-28 检查医生：王存宝

口腔科

| 项目名称 | 检查结果 | 项目名称 | 检查结果 |
|------|----------------|-------|---------------------------------------|
| 唇颊 | 正常 | 齿 | 左上第一磨牙&牙齿缺失&右下第三磨牙&阻生齿&右下第二磨牙&充填体部分脱落 |
| 牙龈 | 牙龈萎缩&牙龈色红，探之出血 | 牙周 | 牙结石Ⅰ度 |
| 舌腭 | 正常 | 腮腺 | 正常 |
| 颌下腺 | 正常 | 颞下颌关节 | 正常 |

***小结:**

(1) 左上第一磨牙 牙齿缺失 右下第三磨牙 阻生齿 右下第二磨牙 充填体部分脱落

(2) 牙龈萎缩 牙龈色红，探之出血

(3) 牙周：牙结石

操作员：麻剑 检查日期:2023-11-28 检查医生：麻剑

检验报告

血流变

| 项目名称 | 检查结果 | 单位 | 参考值 | 提示 |
|--------------|-------|------|--------------|----|
| 全血粘度高切 200/s | 4.50 | mpas | 3.53--4.65 | |
| 全血粘度中切 100/s | 4.81 | mpas | 3.6--4.9 | |
| 全血粘度中切 50/s | 5.27 | mpas | 4.7--5.9 | |
| 全血还原粘度高切 | 6.73 | mpas | 3.66--8.48 | |
| 全血还原粘度低切 | 40.09 | mpas | 31.8--50.2 | |
| 血浆粘度 | 1.47 | mpas | 1.26--1.70 | |
| 血沉(ESR) | 5.80 | mm/h | 0--15 | |
| 红细胞压积 | 0.45 | L/L | 0.40--0.50 | |
| 红细胞聚集指数 | 4.34 | | 3.79--6.05 | |
| 红细胞变形指数 | 0.80 | | 0.51--1.02 | |
| 红细胞刚性指数 | 4.58 | | 2.15--6.73 | |
| 血沉方程 K 值 | 23.34 | mm/h | 0--77 | |
| 全血粘度 1/s | 19.51 | mpas | 17.6--21.3 | |
| 全血高切相对指数 | 3.06 | | 2.08--3.69 | |
| 全血低切相对指数 | 13.27 | | 10.37--16.94 | |

*小结:

未见异常

操作员：梁可欣 检查日期:2023-11-28

检查医生:陈建国

尿液分析+尿沉渣

| 项目名称 | 检查结果 | 单位 | 参考值 | 提示 |
|----------|------|------|-------|----|
| 白细胞尿 | 0 | 个/ul | 0--13 | |
| 上皮细胞(EC) | 0 | /HP | 0--28 | |
| 管型(CAST) | 0 | 个/ul | 0--1 | |

| | | | | |
|-------------|-------|------|--------------|--|
| 霉菌(尿) | 0 | /HP | 0--0 | |
| 结晶 | 0 | /HP | 0--10 | |
| 透明度(CLA) | 清亮 | | | |
| 胆红素(BIL) | - | | 阴性 | |
| 隐血(ERY) | +- | | 阴性 | |
| 小圆上皮细胞(SRC) | 0 | 个/ul | 0--0 | |
| 维生素 C | - | | 阴性 | |
| 异常红细胞 | 0 | 个/ul | 0--3 | |
| 红细胞(正常) | 0 | 个/ul | 0--6 | |
| 鳞状上皮细胞 | 0 | 个/ul | 0--0 | |
| 粘液丝 | 0 | 个/ul | 0--0 | |
| 颜色(Colour) | 淡黄色 | | | |
| 尿葡萄糖(GLU) | - | | 阴性 | |
| 酮体(KET) | - | | 阴性 | |
| 比重(SG) | 1.025 | | 1.003--1.030 | |
| 酸碱度(PH) | 6.0 | | 4.5--8.0 | |
| 尿蛋白质(PRO) | - | | 阴性 | |
| 尿胆原(URO) | - | | 阴性 | |
| 亚硝酸盐(NIT) | - | | 阴性 | |
| 红细胞(尿)(RBC) | 0 | 个/ul | 0--6 | |
| 尿白细胞(LEU) | - | | 阴性 | |

***小结:**

隐血(ERY)+-

操作员：王小雪 检查日期：2023-11-29 检查医生：陈建国

血常规（五分类）

| 项目名称 | 检查结果 | 单位 | 参考值 | 提示 |
|----------|------|--------------------|----------|----|
| 白细胞(WBC) | 6.00 | 10 ⁹ /L | 3.5--9.5 | |

| | | | | |
|---------------------|-------|---------------------|------------|---|
| 淋巴细胞绝对值(LY#) | 1.84 | 10 ⁹ /L | 1.1--3.2 | |
| 淋巴细胞百分比(LY%) | 30.6 | % | 20--50 | |
| 中性粒细胞绝对值(GR#) | 3.49 | 10 ⁹ /L | 1.8--6.3 | |
| 中性粒细胞百分比(GR%) | 58.3 | % | 40--75 | |
| 嗜碱性粒细胞绝对值(BA#) | 0.02 | 10 ⁹ /L | 0--0.06 | |
| 嗜碱性粒细胞百分比(BA%) | 0.3 | % | 0--1.0 | |
| 嗜酸性粒细胞绝对值(EO#) | 0.23 | 10 ⁹ /L | 0.02--0.52 | |
| 嗜酸性粒细胞百分比(EO%) | 3.8 | % | 0.4--8.0 | |
| 血小板(PLT) | 189 | 10 ⁹ /L | 125--350 | |
| 血小板分布宽度(PDW) | 15.7 | % | 15--17 | |
| 平均血小板体积(MPV) | 8.2 | fl | 6.0--14.0 | |
| 血小板压积(PCT) | 0.156 | % | 0.11--0.28 | |
| 红细胞(RBC) | 4.61 | 10 ¹² /L | 4.3--5.8 | |
| 血红蛋白 | 154 | g/L | 130--175 | |
| 红细胞压积(HCT) | 45.4 | % | 40--50 | |
| 红细胞平均体积(MCV) | 98.5 | fl | 82--100 | |
| 平均血红蛋白含量(MCH) | 33.5 | pg | 27--34 | |
| 平均血红蛋白浓度(MCHC) | 340 | g/L | 316--354 | |
| 单核细胞绝对值(MO#) | 0.42 | 10 ⁹ /L | 0.1--0.60 | |
| 单核细胞百分比(MO%) | 7.0 | % | 3--10 | |
| 红细胞分布宽度标准差(RDW-SD) | 48.2 | fl | 35--56 | |
| 红细胞分布宽度变异系数(RDW-CV) | 12.9 | % | 10.6--16.6 | |
| 大血小板比率 | 12.4 | % | 11--45 | |
| 大血小板数目 | 23 | 10 ⁹ /L | 30--90 | ↓ |
| 未成熟粒细胞数目 | 0.01 | 10 ⁹ /L | 0--999 | |
| 未成熟粒细胞百分比 | 0.1 | % | 0--100 | |

| | | | | |
|----------|-------|--------------------|---------|--|
| 有核红细胞数目 | 0.000 | 10 ⁹ /L | 0--9999 | |
| 有核红细胞百分比 | 0.00 | /100WBC | 0--9999 | |

***小结:**大血小板数目偏低(23 10⁹/L)

操作员：祁佳佳 检查日期:2023-11-28 检查医生:陈建国

肾功三项

| 项目名称 | 检查结果 | 单位 | 参考值 | 提示 |
|-------------|--------|--------|----------|----|
| 肌酐(CREA) | 68.00 | umol/L | 57--97 | |
| 尿酸(UA) | 428.00 | umol/L | 200--420 | ↑ |
| 尿素测定 (Urea) | 2.60 | mmol/L | 3.1--8.0 | ↓ |

***小结:**

尿酸(UA)偏高(428.00 umol/L) 尿素测定 (Urea) 偏低(2.60 mmol/L)

操作员：王文静 检查日期:2023-11-28 检查医生:陈建国

空腹血糖

| 项目名称 | 检查结果 | 单位 | 参考值 | 提示 |
|----------|------|--------|-----------|----|
| 葡萄糖(GLU) | 6.31 | mmol/L | 3.89--6.1 | ↑ |

***小结:**

葡萄糖(GLU)偏高(6.31 mmol/L)

操作员：王文静 检查日期:2023-11-28 检查医生:陈建国

血脂四项

| 项目名称 | 检查结果 | 单位 | 参考值 | 提示 |
|-------------|------|--------|------------|----|
| 动脉硬化指数 | 1.74 | | 1.31--3.19 | |
| 总胆固醇(CHOL) | 4.50 | mmol/L | 2.59--5.2 | |
| 甘油三脂(TG) | 0.85 | mmol/L | 0.7--1.7 | |
| 低密度脂蛋白(LDL) | 2.61 | mmol/L | 0--4.13 | |

| | | | | |
|-------------|------|--------|------------|--|
| 高密度脂蛋白(HDL) | 1.50 | mmol/L | 0.77--1.55 | |
|-------------|------|--------|------------|--|

***小结:**

未见异常

操作员：王文静 检查日期:2023-11-28 检查医生:陈建国

肝功能三项

| 项目名称 | 检查结果 | 单位 | 参考值 | 提示 |
|----------------|-------|-----|----------|----|
| γ-谷氨酰转肽酶(GGT) | 34.0 | U/L | 10--60 | |
| 丙氨酸氨基转移酶(ALT) | 43.00 | U/L | 9--50 | |
| 门冬氨酸氨基转移酶(AST) | 37.00 | U/L | 15--40 | |
| 谷草比谷丙 | 0.86 | | 0.4--2.5 | |

***小结:**

未见异常

操作员：王文静 检查日期:2023-11-28 检查医生:陈建国

大同瑞慈康复医院 12导联心电图报告

胡建新 男 57岁

体检号:448798

病床号:

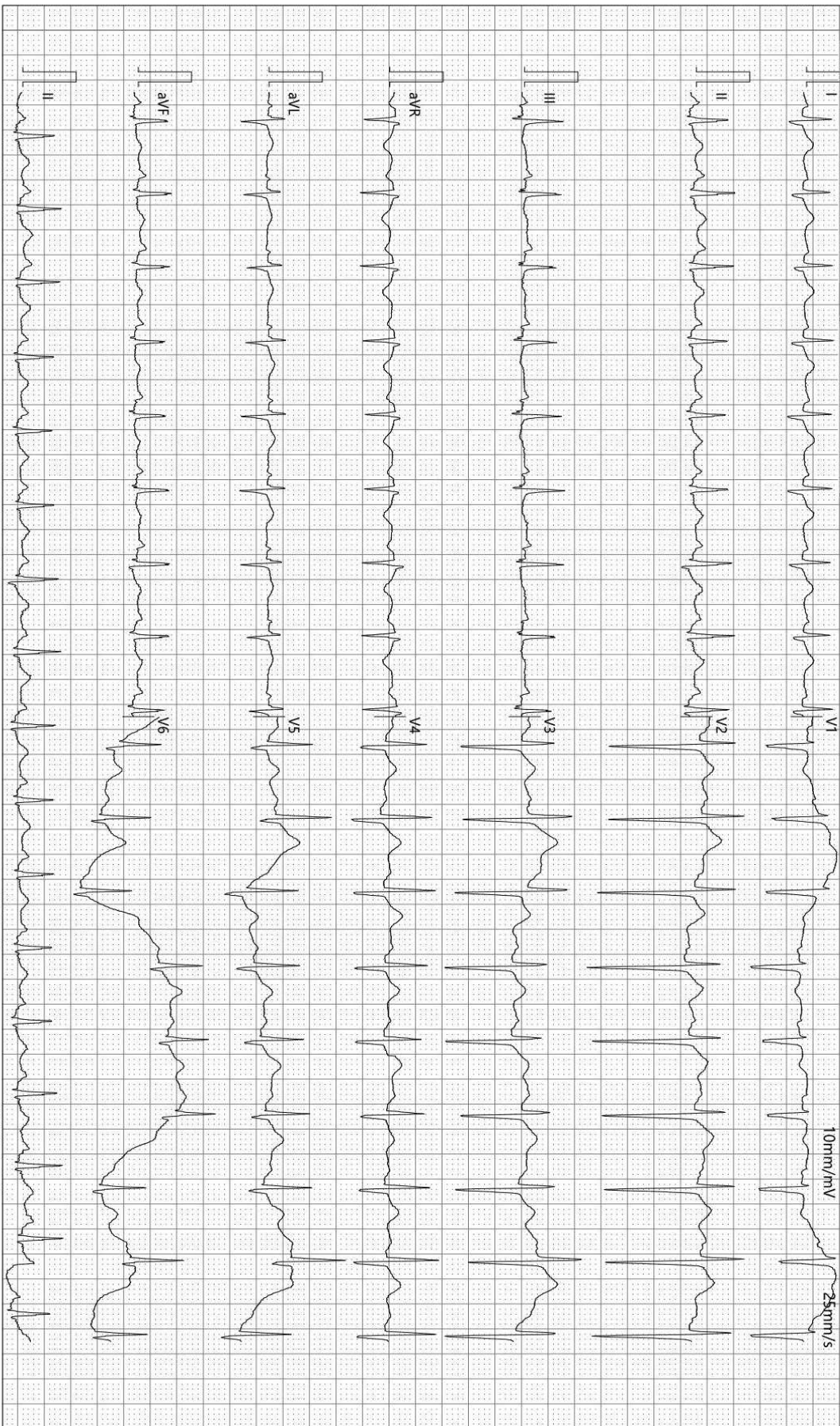
诊断结果:

窦性心动过速

诊断医生:

张之生

| | | |
|---------|-----------------|-----------------------------|
| HR | : 102 ↑ bpm | [60 ~ 100bpm] |
| P | : 112 ↑ ms | [0 ~ 110ms] |
| PR | : 156ms | [120 ~ 200ms] |
| QRS | : 100ms | [60 ~ 100ms] |
| QT/QTc | : 338/440ms | [320 ~ 440/0 ~ 450ms] |
| P/QRS/T | : 63/69/40deg. | [0 ~ 75/-30 ~ 90/0 ~ 75deg] |
| RV5/SV1 | : 0.857/0.850mV | [0.0 ~ 2.5/0.0 ~ 2.0mV] |



检查时间:2023-11-28 10:33:28

诊断时间:2023-11-28 10:36:57

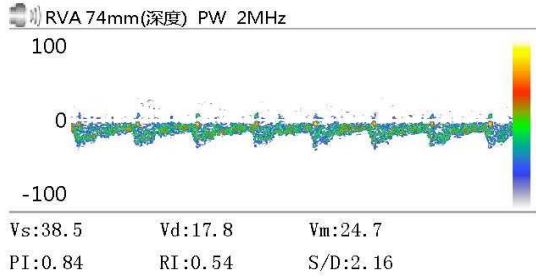
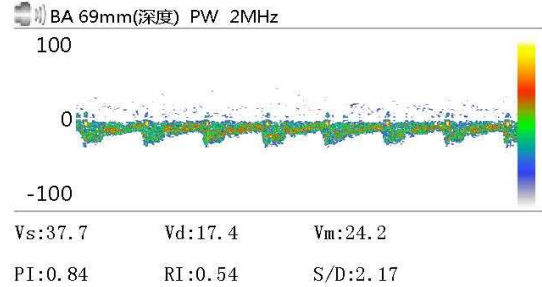
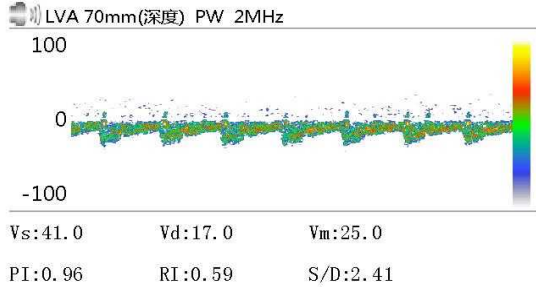
SEMIP V1.90

仅供临床参考



颅内多普勒血流图 (TCD) 检查报告单

姓名: 胡建新 性别: 男 年龄: 57 岁 检查号: 2309150635
 申请科室: 体检科 申请医师: 李菊蓉 检查类型: 颅内血管



Vs: Vd: Vm:
 PI: RI: S/D:

Vs: Vd: Vm:
 PI: RI: S/D:

Vs: Vd: Vm:
 PI: RI: S/D:

医生意见

结论: 双侧椎-基底动脉脑血管超声未见异常

医师签名: 李菊蓉

检查日期: 2023-11-28
地址:

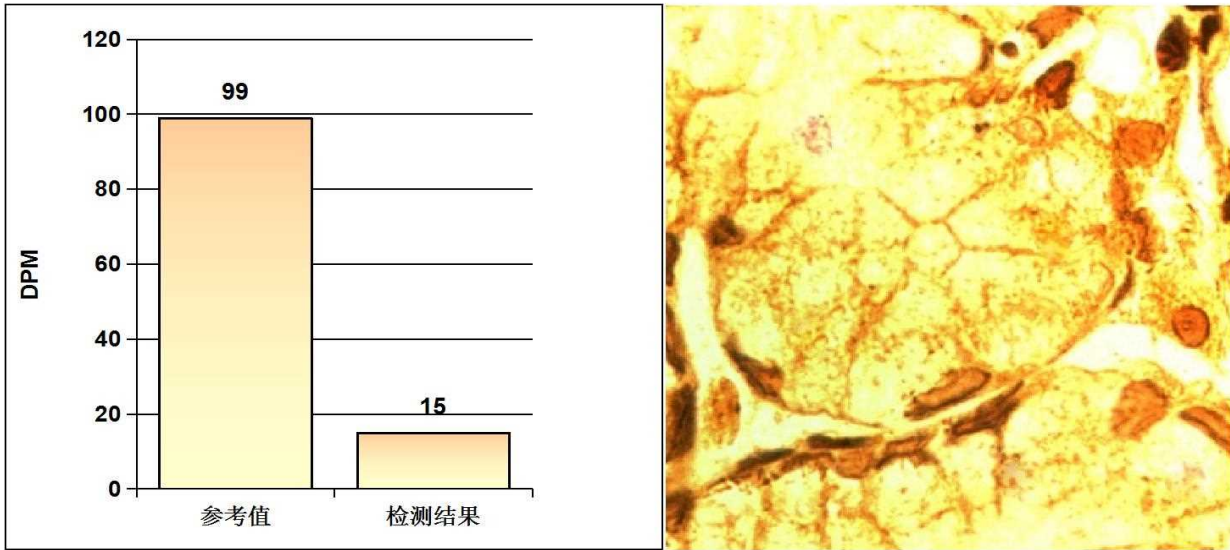
本报告单仅提供临床参考
电话:

大同瑞慈康复医院

¹⁴C呼气试验检验报告

| | | | | | |
|------|-----|------|--------------------|----|------------|
| 姓名 | 胡建新 | 年龄 | 57 | 性别 | 男 |
| 住院号 | 0 | 日期 | 2023/11/28 9:32:55 | 电话 | 0 |
| 送检医生 | 曹居杰 | 样品编号 | 8163 | 编号 | 2309150635 |

¹⁴C呼气试验



阳性参考值 (Disintegrations Per Minute(DPM)):

| | | |
|-------|-------------------|--------|
| DPM值: | dpm > 2499 | 阳性++++ |
| | 1499 < dpm ≤ 2499 | 阳性+++ |
| | 499 < dpm ≤ 1499 | 阳性++ |
| | 149 < dpm ≤ 499 | 阳性+ |
| | dpm ≤ 99 | 阴性 |
| | 99 < dpm ≤ 149 | 不确定 |

检测结果: **dpm= 15** **阴性**

医生建议: 注意保持健康及规律饮食

温馨提示: 您本次检测的结果为阴性

检测医生: 曹居杰

大同瑞慈健康体检

骨密度检测报告

受检者信息

受检者ID: 2309150635
姓名: 胡建新
出生年月日: 1966/11/27

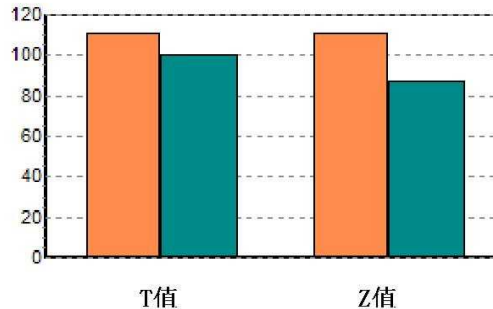
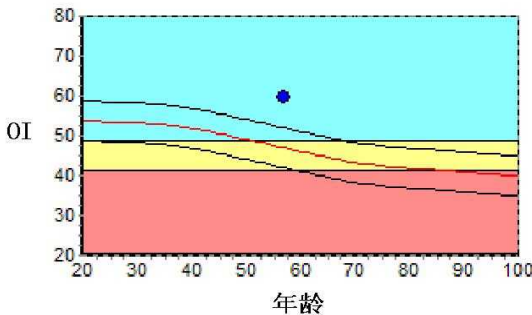
年龄: 57
性别: 男
测定部位(右/左): 右

测定结果

测定日期: 2023/11/28 9:11:27

测试编号: 1/1

■ 受测者 ■ 平均值



| | | | | |
|------|------------|------|-------|---|
| 数据库: | Asia | 成人比: | 110.8 | % |
| OI: | 59.6 | 同龄比: | 127.2 | % |
| SOS: | 1378.2 m/s | OPR: | N/A | % |
| T值: | 1.16 | | | |
| Z值: | 2.55 | | | |

结果分析



注解

以上结论仅供参考

科室:

医生签名:

医院地址 大同瑞慈健康体检
地址 大同市平城区魏都大道79号

联系电话 0352-2824444
操作者 名燕凌

MRI 诊断图文报告

流水号: 2309150635

影像号: MR20231128005

姓名: 胡建新

年龄: 57 岁

性别: 男

检查设备: 西门子 1.5T 磁共振

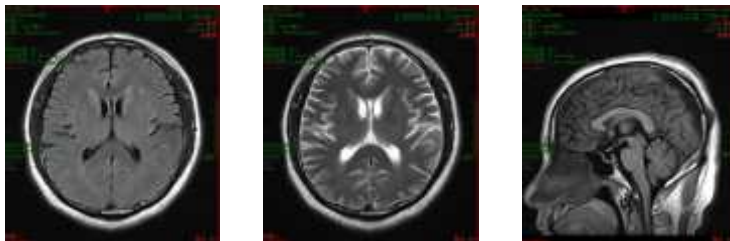体检号: 448798

申请医院: 本院

体检科室: 体检科

检查部位: 颅脑 MRI

经典图像:



影像所见:

左侧额顶叶皮髓质交界处见多发斑点状长 T1 长 T2 信号, T2 FLAIR 呈高信号, DWI 未见异常高信号。脑干、双侧小脑半球未见异常信号及占位征象, 脑室、脑池无扩大, 脑沟、脑裂无增宽, 中线结构居中。

影像诊断:

左侧额顶叶皮髓质交界处多发缺血灶

报告医师: 李贵 1

检查日期: 2023-11-28

审核医师: 叶道斌

报告日期: 2023-11-28

双源 CT 诊断图文报告

流水号: 2309150635

影像号: CT20231128008

姓名: 胡建新

年龄: 57 岁

性别: 男

检查设备: 西门子量子双源 CT

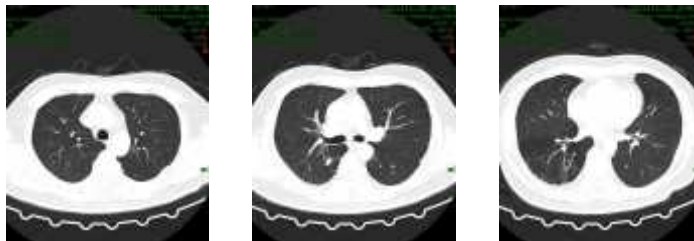体检号: 448798

申请医院: 本院

体检科室: 体检科

检查部位: CT 检查

经典图像:



影像所见:

胸廓对称, 骨性肋骨完整, 胸壁软组织结构良好, 两肺支气管血管纹理走行分布良好, 支气管束结构清晰, 右肺下叶背段纤维斑状致密灶, 肺结构紊乱, 钙化形成。双肺通气良好。肺门结构未见异常。纵隔无偏移, 段以上支气管通畅。心影及大血管形态结构正常, 纵隔内未见肿大淋巴结。胸膜未见异常。

影像诊断:

右肺下叶背段陈旧性纤维斑。

报告医师: 剧艳军

检查日期: 2023-11-29

审核医师: 剧艳军

报告日期: 2023-11-29

超声诊断图文报告

流水号: 2309150635

影像号: 1465050

姓名: 胡建新

年龄: 57 岁

性别: 男

检查设备: Vivid E95

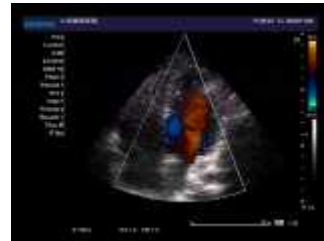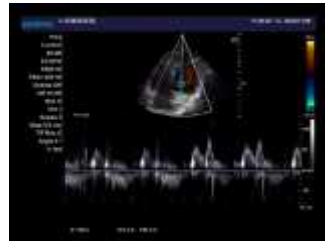
体检号: 448798

申请医院: 本院

体检科室: 体检科

检查部位: 心脏彩超

经典图像:



影像所见:

超声测量 (单位: mm)

升主动脉内径 29 (32±3mm)

左房内径 30 (35mm)

室间隔 10 (8-11mm)

左室内径 50 (47±4mm)

左室后壁 9 (8-11mm)

EF73% (50-80%)

右室内径 31 (36±4mm)

右房内径 32 (36±4mm)

FS38% (28-41%)

主肺动脉内径 21 (23±3mm)

升主动脉内径正常, 心脏各腔室大小正常, 室间隔厚度正常, 左室壁未见明显节段性运动异常, 各瓣膜及启闭功能未见明显异常, 舒张期二尖瓣口血流频谱 E/A<1, 心包腔未见积液。

影像诊断:

1. 左室舒张功能减低

报告医师: 李菊蓉

检查日期: 2023-11-28

审核医师: 李菊蓉

报告日期: 2023-11-28

超声诊断图文报告

流水号: 2309150635

影像号: 1465052

姓名: 胡建新

年龄: 57 岁

性别: 男

检查设备: Vivid E95

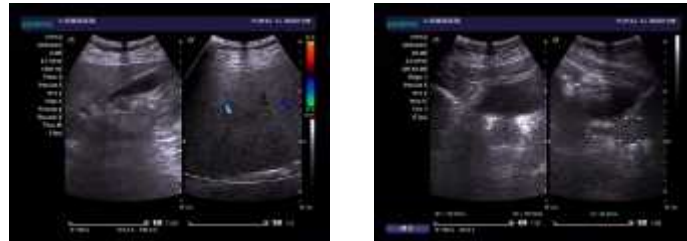体检号: 448798

申请医院: 本院

体检科室: 体检科

检查部位: 全腹彩超

经典图像:



影像所见:

肝脏大小形态正常, 包膜光滑完整, 实质回声细腻、增强, 肝内管道系统走行欠清晰, 门静脉及肝内胆管不扩张。
胆囊大小形态正常, 壁不厚、光滑, 囊内透声好, 肝外胆管不扩张。
胰腺大小形态正常, 实质回声均匀, 主胰管不扩张。
脾脏大小形态正常, 实质回声均匀, 脾门静脉不宽。
双肾大小形态正常, 皮髓质分界清晰, 集合系统未见分离, 双侧输尿管未见扩张。
膀胱充盈尚可, 壁光滑, 内清晰。
前列腺形态正常, 大小约 3.3*2.9*2.6cm, 实质回声欠均匀。

影像诊断:

1. 轻度脂肪肝

报告医师: 李菊蓉

检查日期: 2023-11-28

审核医师: 李菊蓉

报告日期: 2023-11-28