



2309150609

大同瑞慈健康体检

报 告 册

体检编号	448772	工号	109
姓名	贾利生		
性别	男	年龄	51岁
单位	云冈区税务局		
部门	云冈区税务局		
联系电话	18735212929		
体检日期	2023-12-16		

尊敬的贾利生先生您好！

首先,瑞慈健康体检全体员工欢迎您的光临,并对您的信任表示衷心的感谢！

您于 2023-12-16 (体检编号: 448772) 完成健康检查,本机构的各科医生已根据您的体检项目及结果,汇总成此份健康体检报告,并经总检医生审核。据此提出对您健康状况的综合分析及建议。

瑞慈健康体检倡导“大健康、大康复”,提出“健康是第一财富 (Rich)”的人文理念。希望您仔细阅读并妥善地保管此份健康体检报告,并认真关注报告中的提示与建议,若您对报告内容有任何疑问,可直接与瑞慈健康体检客服部联系,进一步咨询。

健康体检咨询电话: **0352-2824444**

客户服务咨询电话: **0352-2830597**

400-6112995

瑞慈健康体检报告由下列内容组成:

第一部分:主检报告

第二部分:分科分项结果

第三部分:检验报告

第四部分:附表

主检报告

检查综述

- 1、【血脂四项】 动脉硬化指数偏高(4.74) 总胆固醇(CHOL)偏高(6.41 mmol/L) 甘油三酯(TG)偏高(2.70 mmol/L) 低密度脂蛋白(LDL)偏高(4.69 mmol/L)
- 2、【尿液分析+尿沉渣】 粘液丝偏高(1 /HP)
- 3、【颅脑 MRI】 1. 双侧额叶皮髓质交界区少许缺血灶 2. 右侧眼眶内脂肪向右侧筛窦嵌入
- 4、【心电图】 1. 窦性心动过缓
- 5、【全腹彩超】 1. 肝内高回声结节 考虑血管瘤 2. 右肾囊肿 3. 前列腺增大伴钙化斑
- 6、【口腔科】 (1) 左上第一磨牙 左上第二磨牙 左下第一磨牙 左下第二磨牙 右下第一磨牙 右下第二磨牙 右上第二磨牙 牙齿充填 (2) 牙龈萎缩 牙龈色红，探之出血 (3) 牙周：牙结石
- 7、【动脉硬化检测】 1. 双上肢动脉阻塞，肢体远端动脉血液灌注欠充足

医生建议

【总胆固醇(CHOL)偏高】：

- (1)总胆固醇是脂质的主要成分之一，其数量受年龄、家族、性别、饮食、遗传等多种因素影响。总胆固醇对人体生长发育以及新陈代谢有重要的作用，正常值是2.59-5.20mmol/L。
- (2)总胆固醇升高后，会增加类脂物质的堆积，会产生更多的血管斑块，进而增加心脑血管疾病的风险。大于5.21-5.69mmol/L是胆固醇的临界偏高，即使是一个完全健康的人，只要总胆固醇>7.2mmol/L或低密度脂蛋白>4.9mmol/L，未来发生心脑血管的风险就明显增高，应该马上治疗。
- (3)总胆固醇升高根据病因可分为两大类：一是原发性，是由于遗传因素缺陷所致，另一种是继发性，可引起其升高的疾病主要有糖尿病、高血压、甲减、肝肾疾病等。
- (4)降低总胆固醇的治疗中，原发性偏高应积极应用降脂药，曾经选择他汀类药物，胆固醇任不能达标的，可联合用药（如依折麦布等）。
- (5)如果总胆固醇偏高，且患者有糖尿病、高血压、甲减、肝肾疾病或者已经发生心脑血管疾病的人更应积极用药，控制降低疾病风险。
- (6)戒烟，增强运动，采用低脂、低糖饮食，少食富含脂肪、胆固醇及饱和脂肪酸的食物，多进食蔬菜、水果、豆制品、粗粮、鱼和高纤维食品。
- (7)必要时在医师指导下使用降脂药物治疗，并前往内分泌科复诊。

【动脉硬化指数偏高】：

- (1)动脉硬化指数偏高，提示动脉硬化的风险性会更高，也就是心脑血管疾病的发病率会相对较高。建议控制血脂、血糖，少吃油腻食物，多吃蔬菜水果，加强锻炼，减轻体重。

【甘油三酯(TG)偏高】：

- (1)甘油三酯是甘油和脂肪酸所构成的有机化合物，甘油三酯测定是脂类代谢的重要指标之一。
- (2)甘油三酯增高与冠心病的发生有着重要的相关性，随年龄增大而有上升的趋势，其增高最常见于高脂和过量糖类饮食、肥胖等。
- (3)甘油三酯主要功能是为机体提供能量，其正常值在0.7-1.7mmol/L之间，1.7-2.29mmol/L为边缘增高，提示应该注意饮食和运动了。

(4)甘油三酯大于 2.3mmol/L，就称为高甘油三酯血症。甘油三酯增高虽然不会直接导致血管斑块的形成，但也会间接引起心脑血管疾病风险增加，同时，当甘油三酯大于 5.6mmol/L 时，还会增加急性胰腺炎的风险，所以降低甘油三酯的基础主要是控制饮食，饮食控制不佳可以选择药物治疗。

(5)生活方式的干预是控制甘油三酯水平升高的基础，包括减重，增加运动量，限制酒精摄入以及避免食用果糖和高碳水化合物食物。多食蔬菜水果，定期复查。

(6)明显增高者在医师的指导下使用降脂药物治疗，首选他汀和贝特类药物。

【低密度脂蛋白(LDL)偏高】：

(1)在血脂检查中，我们最该关注的是低密度脂蛋白，这是因为这些指标与心脑血管疾病的关系最为密切，正常值为 0-4.13mmol/L。

(2)低密度脂蛋白有三个标准：普通人应 \leq 3.4mmol/L，没有任何高危因素的人，其低密度脂蛋白最好控制在 3.4mmol/L 以下。

(3)高危人群应 \leq 2.6mmol/L，有高血压、糖尿病、家族史、肥胖，或低度脂蛋白 \geq 4.9mmol/L，这些人的低密度脂蛋白最好降低至 2.6mmol/L 以下。

(4)极高危人群应 \leq 1.8mmol/L，有冠心病、心肌梗塞、心绞痛、脑梗死、冠状动脉植入支架术后、心脏搭桥术后、严重的颈动脉斑块等缺血性心脑血管疾病的人，这些人低密度脂蛋白最好控制到 1.8mmol/L 以下。

(5)建议低脂、低糖饮食，戒烟酒，多食蔬菜。定期复查血脂，明显增高者，在医师指导下使用降脂药物治疗，在积极治疗原发疾病的基础上降低低密度脂蛋白。

【粘液丝偏高】：

(1)尿常规中粘液丝是由尿路中细胞分泌出来的，在有尿路感染时分泌会明显增多，且伴有炎症细胞的出现。

(2)粘液丝偏高，可分为生理性偏高和病理性偏高两种，生理性偏高一般是由于喝水较少导致的尿液浓缩，一般在喝水后就能达到稀释的效果。

(3)病理性的粘液丝偏高是由于泌尿系炎症或者是前列腺炎导致的，需要注意观察，多喝水，同时有白细胞等炎症细胞增多时，应及时服用抗感染药物治疗。如果仅有粘液丝的增多而没有白细胞等炎症细胞增多时，尿路有炎症的可能性不大。

(4)建议平时饮食注意清淡，多喝水，少吃油腻和辛辣的食物，要注意个人清洁卫生，勤洗阴部，注意休息。

【双侧额叶皮髓质交界区少许缺血灶】：

(1)建议神经内科诊断治疗。

【窦性心动过缓】：

(1)可见于正常人、体力劳动者、运动员，无症状者一般不需治疗，可定期随访，跟踪观察。

(2)如果有症状（胸闷、黑矇、晕厥等）请做动态心电图等相关检查，在医生指导下服用提升心率的药物如：心宝、红参等。如果每分钟心率低于 45 次伴有晕厥、胸闷等症状时，需安装心脏起搏器。请前往心内科进一步治疗，长期随访。

【前列腺增大伴钙化斑】：

(1)前列腺增生又称前列腺肥大，增生的腺体位于膀胱颈部，会使尿路梗阻，引起尿频和排尿困难，严重影响患者的生活质量，是中老年男性的常见疾病。建议往泌尿科咨询，结合临床诊治。

(2)前列腺钙化斑大多数是由于前列腺炎症之后，前列腺内部组织局部出现了纤维化、钙质沉积而引起的。多数患者都是在体检时通过彩超检查时发现的，一般情况没有不适症状不需治疗。部分患者如有不适症状，建议前往泌尿科诊断治疗。

【肝内高回声结节 考虑血管瘤】：

(1)肝血管瘤是肝脏常见的良性肿瘤，属先天性发育异常。

(2)肝血管瘤如 5CM 以下，静止不发展无任何自觉症状，一般不需要特殊治疗。如体积增大，可压迫周围器官（胆、胰、胃等），出现上腹饱胀感；若加速增大，为防止破裂大出血应手术切除。

(3)日常生活中应注意保持心情舒畅，切忌大怒大暴。多吃蔬菜水果，进食不宜过饱，宜食清淡富含营养的食物，保持大便通畅，防止便秘。

(4)不宜做剧烈运动，可做低强度运动，防止过度用力，以免增加腹腔压力。

(5)首次发现，应往肝胆外科复查，除外肝内其它占位性病变。定期进行肝脏彩超超检查，追踪比较，若无变化可继续观察，无需作特殊处理。若瘤体增大或有症状者，应及时诊治。

【右肾囊肿】：

- (1)肾囊肿是肾脏内出现大小不等的与外界不相通的囊性肿块的总称。肾囊肿属于良性肿瘤，在肾囊性疾病中以单纯性肾囊肿最为常见。其发生原因尚可能与先天性肾小球、肾小管结构异常和后天性损伤感染有关。
- (2)单纯性肾囊肿大多数无症状，常在体检彩超时被发现。一般直径大于 5cm 或者合并感染、破裂、出血时才引起症状，主要表现为腰腹部或背部胀痛，当出现并发症时疼痛加重。
- (3)肾囊肿直径小于 4cm，无肾盂肾盏明显受压，无感染、恶变、高血压及症状不明显者，只需密切随访观察，定期彩超检查。
- (4)肾囊肿多数是先天性的，对人体健康没有多大影响，不会癌变，可以工作，可以运动，生活上没什么要特别注意的地方。其发病率可随便年龄增长而增高，50 岁以上的人有 50%可以发现这种囊肿，借助彩超、CT 可确诊。
- (5)首次发现，建议作 MRI 或 CT 检查，以排除肾内其它占位性病变。
- (6)过大的囊肿，对肾脏本身或周围的器官有压迫症状的，或有炎症的，往外科治疗。定期复查。

【牙齿充填】：

- (1)牙齿充填术是修复受损或龋坏的牙齿，让其恢复正常的咬合功能及外观形态的一种修复方法。
- (2)充填时，需要先去除坏死的牙体组织，清洁受损部位，再选择合适的充填材料进行修复。
- (3)充填材料主要有银汞合金、复合树脂、玻璃离子等，应根据牙齿缺损或龋坏的不同部位来选择不同的材料修复。
- (4)牙齿充填术后应注意避免食用坚硬的或是黏性太强的食物，日常生活中注意口腔卫生，早晚刷牙，饭后漱口。

【牙结石】：

- (1)牙结石又称牙石，是沉积在牙齿或修复体表面上已经钙化或正在钙化的菌斑或软垢。其开始时是软的，会因逐渐的钙化而变硬。它是由 75%的磷酸钙，15-25%的水、有机物、磷酸锰、矿酸钙及微量的钾、钠、铁所构成，并呈现出黄色、棕色或者黑色。
- (2)牙结石通常存在于唾液腺开口处的牙齿表面（例如：下颚前牙的舌侧表面，上颚后牙的颊侧表面）和牙齿的颈部，以及口腔粘膜运动不到的牙齿表面等处。
- (3)牙结石形成后，可伴随牙龈出血、牙龈萎缩、口臭等症状。
- (4)牙结石是牙周病的重要病因，它会不断刺激牙周组织，并且压迫牙龈，影响血液循环，造成牙周组织的细菌感染，形成牙周囊袋，此后更易使食物残渣、牙菌斑、牙结石等的堆积，最终牙周支持组织全部破坏，导致牙齿松动，以至于不得不拔除牙齿。
- (5)早晚刷牙、饭后漱口是防治牙结石形成的最重要措施。应采取正确的竖刷牙法和巴氏刷牙法，纠正横刷牙法。
- (6)多吃富有维生素的粗纤维食物，如肉、蛋、各种蔬菜和水果，充分咀嚼以利于牙面清洁。少吃甜食及黏性很强的食物，不吃零食。
- (7)建议每半年进行一次口腔健康检查，每年进行 2-3 次全口超声波洁牙术，使牙面、牙颈部经常处于洁净状态。

【牙龈色红，探之出血】：

- (1)牙龈的这种情况一般是由于牙结石导致的牙龈局部发炎。
- (2)必须坚持每天认真和合理刷牙（采用竖刷法），彻底清除牙菌斑。要经常检查口腔，保持口腔卫生，防止牙龈出血。
- (3)正确的刷牙方法是：顺着牙齿长轴方向，上牙向下刷，下牙往上刷，每个牙面都要刷到，这样刷牙不仅能把牙刷干净而且对牙龈起到按摩作用，促进牙龈的血液循环。
- (4)建议每半年进行一次口腔健康检查，每年进行 2-3 次全口超声波洁牙术，使牙面、牙颈部经常处于洁净状态。
- (5)注意口腔清洁卫生，养成早晚刷牙，饭后漱口的良好习惯。
- (6)及时治疗牙龈炎，防止炎症侵犯深部牙周组织，形成牙周炎。

(7)养成清晨排便习惯。进餐要规律，细嚼慢咽，多食蔬菜，如胡萝卜、菠菜、木耳。适量进食水果，如山楂、苹果。男性少抽烟少喝酒。

【牙龈萎缩】：

- (1)牙龈生理性萎缩主要是龈缘部分存在异物又长期得不到清理，细菌滋生刺激长期存在所致；另外随着年龄的增长也会或多或少发生萎缩，致使牙龈暴露，这种生理性萎缩，是无需要治疗的。
- (2)炎症性的牙龈萎缩，主要表现为牙龈红肿胀痛，刷牙常见出血，对冷热温度变化及酸性食物等异常敏感，妨碍进食，尤其应该注意防治。
- (3)掌握正确竖刷法的刷牙方法，注意口腔清洁卫生，养成早晚刷牙，饭后漱口的良好习惯。
- (4)定期到医院检查治疗，每年进行 2-3 次全口超声波洁牙术。
- (5)补充维生素 C 等微量元素，多食水果蔬菜，戒烟限酒，避免熬夜的不良生活习惯。

【双上肢动脉阻塞，肢体远端动脉血液灌注欠充足】：

- (1)动脉硬化是全身性粥样硬化在肢体局部表现，是全身性动脉内膜及其中膜呈退行性、增生性改变，使血管壁变硬缩小，失去弹性，从而继发血栓形成致使远端血流量进行性减少或中断。
- (2)要均衡饮食，要防止其他疾病引起的动脉粥样硬化，如糖尿病、肥胖、高血压。少吃含油脂和胆固醇多的食品，减少盐的摄入，多吃富含高密度脂蛋白的鱼类、海鲜。戒烟限酒，控制体重，保持良好的心态。通过适量的运动，可以明显改善动脉粥样硬化。必要时内科咨询及诊治。

【右侧眼眶内脂肪向右侧筛窦嵌入】：

- (1)建议眼科诊断治疗

汇总医生： 樊兴国

主检日期： 2023-12-18

主检医生：

分科结果

身高、体重、血压

项目名称	检查结果	项目名称	检查结果
血压	133/80mmHg		

***小结：**

未见异常

操作员：陈红锦

检查日期：2023-12-16

检查医生：张彬艳

内科

项目名称	检查结果	项目名称	检查结果
心率	64 次/min	心律	齐
心脏杂音	无	心界	正常
肺部	正常	呼吸音	呼吸音清
啰音	未闻及	叩诊	叩诊呈清音
腹部触诊	腹部平软	发育	正常
肝胆	肋下未触及	脾脏	肋下未触及
双肾	无叩击痛	肠鸣音	正常
营养	良好	神经系统	正常
生理反射	生理反射存在	病理反射	病理反射未引出
颅神经	正常	运动功能	正常
深浅感觉	正常	其它	无异常发现
既往史	无		

***小结：**

未见异常

操作员：杨淑兰

检查日期：2023-12-16

检查医生：杨淑兰

外科（男）

项目名称	检查结果	项目名称	检查结果
皮肤	正常	甲状腺	无肿大
脊椎	无畸形	浅表淋巴结	无肿大
肛门	拒检	前列腺	未检
泌尿外生殖器	正常	四肢关节	未见异常
腹股沟	未见异常	足背动脉	正常
紫绀	无	色素沉着	无
脱毛	无	脱色	无
浮肿	无	皮下结节	无
头颅	正常	颈部	正常
乳腺	正常	脊柱	正常
直肠	未检	皮肤黄疸	无
四肢	活动正常	其他	无

***小结:**

未见异常

操作员：谷岱清

检查日期:2023-12-16

检查医生：谷岱清

眼科

项目名称	检查结果	项目名称	检查结果
视力(左)	正常	视力(右)	正常
辨色力	正常	眼睑	正常
结膜	正常	泪器	正常
角膜	正常	虹膜	正常
瞳孔	正常	晶状体	正常
玻璃体	正常	眼底	未见异常

***小结:**

未见异常

操作员：田野青

检查日期:2023-12-16

检查医生：田野青

耳鼻喉科

项目名称	检查结果	项目名称	检查结果
听力(左)	正常	听力(右)	正常
外耳道	正常	鼓膜	正常
鼻窦	正常	鼻中隔	正常
鼻腔	正常	扁桃体	无肿大
嗅觉	正常	咽喉	正常

***小结:**

未见异常

操作员：王存宝 检查日期:2023-12-16 检查医生：王存宝

口腔科

项目名称	检查结果	项目名称	检查结果
唇颊	正常	齿	左上第一磨牙&左上第二磨牙&左下第一磨牙&左下第二磨牙&右下第一磨牙&右下第二磨牙&右上第二磨牙&牙齿充填
牙龈	牙龈萎缩&牙龈色红，探之出血	牙周	牙结石Ⅰ度
舌腭	正常	腮腺	正常
颌下腺	正常	颞下颌关节	正常

***小结:**

- (1) 左上第一磨牙 左上第二磨牙 左下第一磨牙 左下第二磨牙 右下第一磨牙 右下第二磨牙 右上第二磨牙 牙齿充填
- (2) 牙龈萎缩 牙龈色红，探之出血
- (3) 牙周：牙结石

姓名：贾利生 性别：男 年龄：51 登记流水：2309150609 体检日期：2023-12-16

操作员：麻剑 检查日期:2023-12-16 检查医生: 麻剑

检验报告

血流变

项目名称	检查结果	单位	参考值	提示
全血粘度高切 200/s	4.24	mpas	3.53--4.65	
全血粘度中切 100/s	4.54	mpas	3.6--4.9	
全血粘度中切 50/s	4.98	mpas	4.7--5.9	
全血还原粘度高切	5.93	mpas	3.66--8.48	
全血还原粘度低切	36.52	mpas	31.8--50.2	
血浆粘度	1.39	mpas	1.26--1.70	
血沉(ESR)	4.20	mm/h	0--15	
红细胞压积	0.48	L/L	0.40--0.50	
红细胞聚集指数	4.47		3.79--6.05	
红细胞变形指数	0.75		0.51--1.02	
红细胞刚性指数	4.27		2.15--6.73	
血沉方程 K 值	19.63	mm/h	0--77	
全血粘度 1/s	18.92	mpas	17.6--21.3	
全血高切相对指数	3.05		2.08--3.69	
全血低切相对指数	13.61		10.37--16.94	

*小结:

未见异常

操作员：乔叶 检查日期:2023-12-16

检查医生:陈建国

尿液分析+尿沉渣

项目名称	检查结果	单位	参考值	提示
白细胞尿	1	个/ul	0--13	
上皮细胞(EC)	0	/HP	0--28	
管型(CAST)	0	个/ul	0--1	

霉菌(尿)	0	/HP	0--0	
结晶	0	/HP	0--10	
透明度(CLA)	清亮			
胆红素(BIL)	-		阴性	
隐血(ERY)	-		阴性	
小圆上皮细胞(SRC)	0	个/ul	0--0	
维生素 C	-		阴性	
异常红细胞	0	个/ul	0--3	
红细胞(正常)	3	个/ul	0--6	
鳞状上皮细胞	0	个/ul	0--0	
粘液丝	1	个/ul	0--0	↑
颜色(Colour)	淡黄色			
尿葡萄糖(GLU)	-		阴性	
酮体(KET)	-		阴性	
比重(SG)	1.020		1.003--1.030	
酸碱度(PH)	7.0		4.5--8.0	
尿蛋白质(PRO)	-		阴性	
尿胆原(URO)	-		阴性	
亚硝酸盐(NIT)	-		阴性	
红细胞(尿)(RBC)	3	个/ul	0--6	
尿白细胞(LEU)	-		阴性	

***小结:**

粘液丝偏高(1 /HP)

操作员：赵伟 检查日期:2023-12-16 检查医生:陈建国

血常规（五分类）

项目名称	检查结果	单位	参考值	提示
白细胞(WBC)	5.06	10 ⁹ /L	3.5--9.5	

淋巴细胞绝对值(LY#)	2.17	10 ⁹ /L	1.1--3.2	
淋巴细胞百分比(LY%)	42.8	%	20--50	
中性粒细胞绝对值(GR#)	2.49	10 ⁹ /L	1.8--6.3	
中性粒细胞百分比(GR%)	49.1	%	40--75	
嗜碱性粒细胞绝对值(BA#)	0.03	10 ⁹ /L	0--0.06	
嗜碱性粒细胞百分比(BA%)	0.7	%	0--1.0	
嗜酸性粒细胞绝对值(EO#)	0.07	10 ⁹ /L	0.02--0.52	
嗜酸性粒细胞百分比(EO%)	1.4	%	0.4--8.0	
血小板(PLT)	203	10 ⁹ /L	125--350	
血小板分布宽度(PDW)	16.0	%	15--17	
平均血小板体积(MPV)	8.5	fl	6.0--14.0	
血小板压积(PCT)	0.173	%	0.11--0.28	
红细胞(RBC)	5.08	10 ¹² /L	4.3--5.8	
血红蛋白	163	g/L	130--175	
红细胞压积(HCT)	48.8	%	40--50	
红细胞平均体积(MCV)	96.1	fl	82--100	
平均血红蛋白含量(MCH)	32.1	pg	27--34	
平均血红蛋白浓度(MCHC)	334	g/L	316--354	
单核细胞绝对值(MO#)	0.30	10 ⁹ /L	0.1--0.60	
单核细胞百分比(MO%)	6.0	%	3--10	
红细胞分布宽度标准差(RDW-SD)	45.9	fl	35--56	
红细胞分布宽度变异系数(RDW-CV)	12.5	%	10.6--16.6	
大血小板比率	15.4	%	11--45	
大血小板数目	31	10 ⁹ /L	30--90	
未成熟粒细胞数目	0.02	10 ⁹ /L	0--999	
未成熟粒细胞百分比	0.4	%	0--100	

有核红细胞数目	0.000	10 ⁹ /L	0--9999	
有核红细胞百分比	0.00	/100WBC	0--9999	

***小结:**

未见异常

操作员：贺琰 检查日期:2023-12-16 检查医生:陈建国

肾功三项

项目名称	检查结果	单位	参考值	提示
肌酐(CREA)	85.00	umol/L	57--97	
尿酸(UA)	330.00	umol/L	200--420	
尿素测定 (Urea)	4.40	mmol/L	3.1--8.0	

***小结:**

未见异常

操作员：王小雪 检查日期:2023-12-16 检查医生:陈建国

空腹血糖

项目名称	检查结果	单位	参考值	提示
葡萄糖(GLU)	5.34	mmol/L	3.89--6.1	

***小结:**

未见异常

操作员：王小雪 检查日期:2023-12-16 检查医生:陈建国

血脂四项

项目名称	检查结果	单位	参考值	提示
动脉硬化指数	4.74		1.31--3.19	↑
总胆固醇(CHOL)	6.41	mmol/L	2.59--5.2	↑
甘油三脂(TG)	2.70	mmol/L	0.7--1.7	↑
低密度脂蛋白(LDL)	4.69	mmol/L	0--4.13	↑

高密度脂蛋白(HDL)	0.99	mmol/L	0.77--1.55
-------------	------	--------	------------

***小结:**

动脉硬化指数偏高(4.74) 总胆固醇(CHOL)偏高(6.41 mmol/L) 甘油三脂(TG)偏高(2.70 mmol/L)
低密度脂蛋白(LDL)偏高(4.69 mmol/L)

操作员：王小雪 检查日期:2023-12-16 检查医生:陈建国

肝功能三项

项目名称	检查结果	单位	参考值	提示
γ-谷氨酰转肽酶(GGT)	31.0	U/L	10--60	
丙氨酸氨基转移酶(ALT)	36.00	U/L	9--50	
门冬氨酸氨基转移酶(AST)	21.00	U/L	15--40	
谷草比谷丙	0.58		0.4--2.5	

***小结:**

未见异常

操作员：王小雪 检查日期:2023-12-16 检查医生:陈建国

大同瑞慈康复医院 12导联心电图报告

贾利生 男 51岁 体检号:448772

病床号:

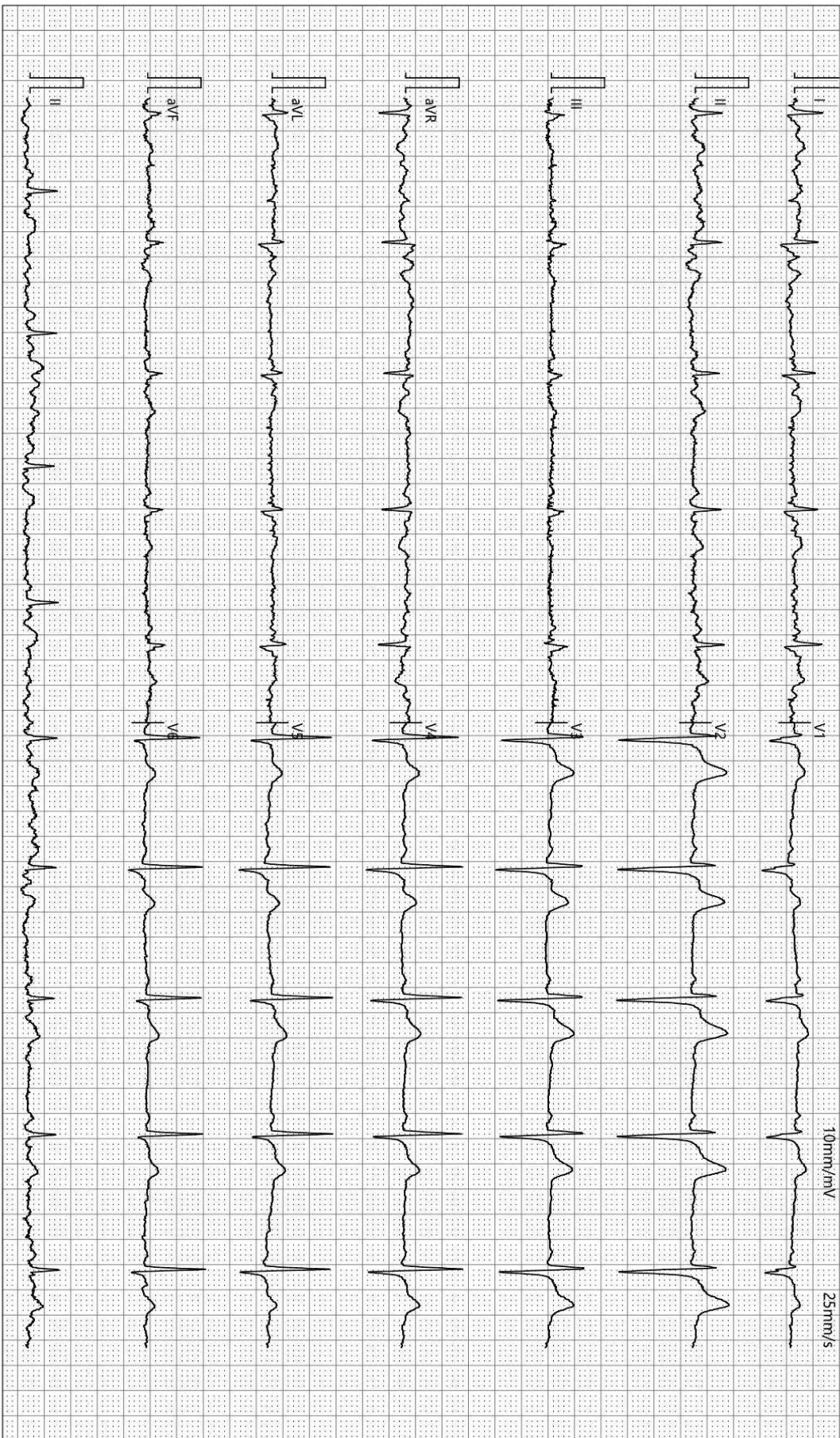
诊断结果:

窦性心动过缓

诊断医生:

贾利生 贾利生

HR : 55 ↓ bpm [60 ~ 100bpm]
 P : 115 ↑ ms [0 ~ 110ms]
 PR : 173ms [120 ~ 200ms]
 QRS : 138 ↑ ms [60 ~ 100ms]
 QT/QTc : 417/401ms [320 ~ 440/0 ~ 450ms]
 P/QRS/T : 85 ↑ /58/83 ↑ deg. [0 ~ 75/-30 ~ 90/0 ~ 75deg]
 RV5/VS1 : 1.194/0.475mV [0.0 ~ 2.5/0.0 ~ 2.0mV]



检查时间:2023-12-16 10:08:45

诊断时间:2023-12-16 10:18:25

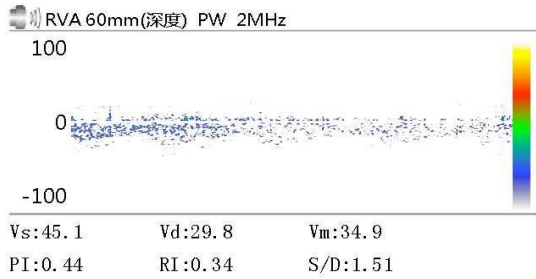
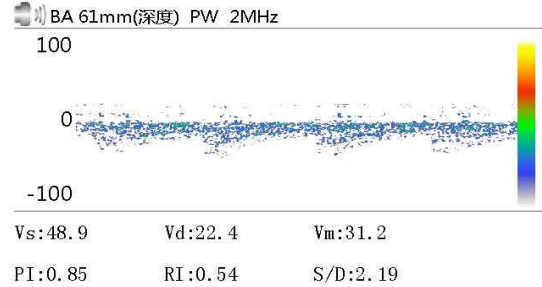
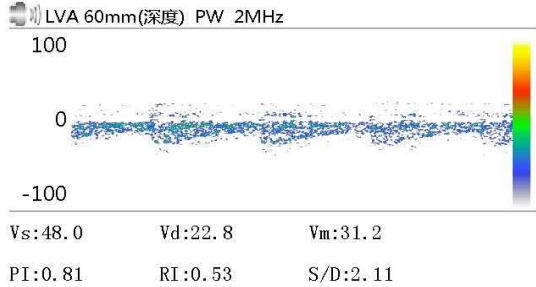
SEMIP V1 90

仅供临床参考



颅内多普勒血流图 (TCD) 检查报告单

姓名: 贾利生 性别: 男 年龄: 51 岁 检查号: 2309150609
 申请科室: 体检科 申请医师: 李菊蓉 检查类型: 颅内血管



Vs: Vd: Vm:
 PI: RI: S/D:

Vs: Vd: Vm:
 PI: RI: S/D:

Vs: Vd: Vm:
 PI: RI: S/D:

医生意见

椎-基底动脉脑血管超声未见异常。

医师签名: 李菊蓉

检查日期: 2023-12-16
地址:

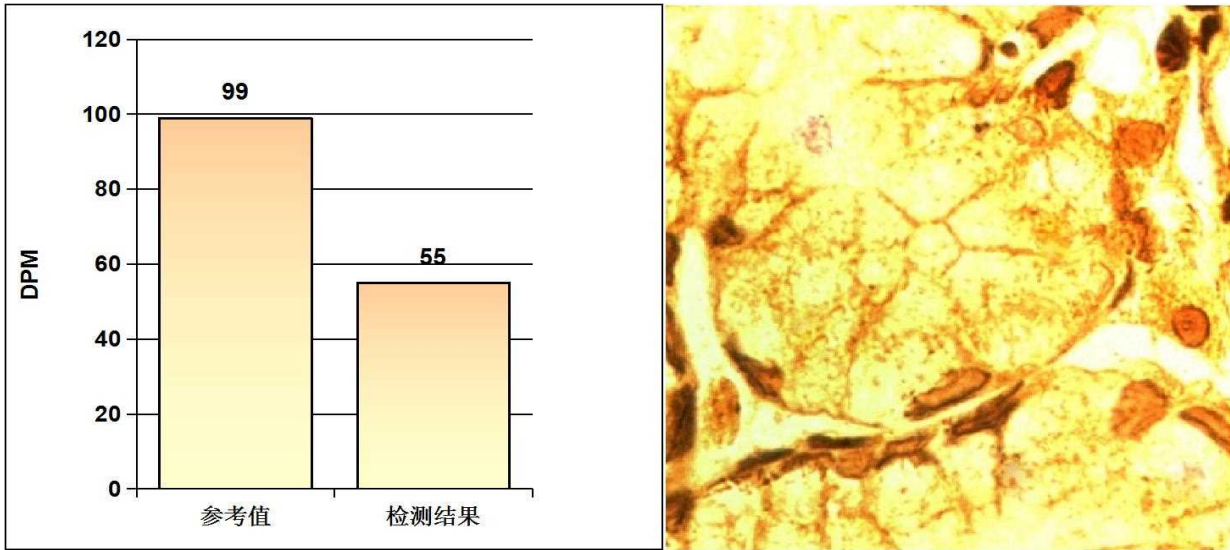
本报告单仅提供临床参考
电话:

大同瑞慈康复医院

¹⁴C呼气试验检验报告

姓名	贾利生	年龄	51	性别	男
住院号	0	日期	2023/12/16 11:02:17	电话	0
送检医生	曹居杰	样品编号	8631	编号	2309150609

¹⁴C呼气试验



阳性参考值 (Disintegrations Per Minute(DPM)):

DPM值:	dpm > 2499	阳性++++
	1499 < dpm ≤ 2499	阳性+++
	499 < dpm ≤ 1499	阳性++
	149 < dpm ≤ 499	阳性+
	dpm ≤ 99	阴性
	99 < dpm ≤ 149	不确定

检测结果: **dpm= 55** **阴性**

医生建议: 注意保持健康及规律饮食

温馨提示: 您本次检测的结果为阴性

检测医生: 曹居杰

大同瑞慈健康体检

骨密度检测报告

受检者信息

受检者ID: 2309150609

姓名: 贾利生

出生年月日: 1972/12/16

年龄: 51

性别: 男

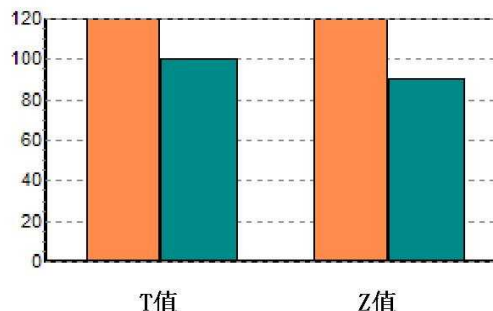
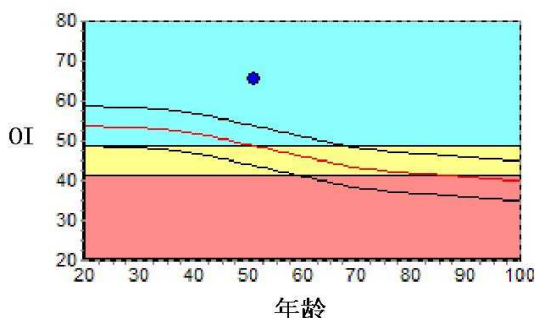
测定部位(右/左): 右

测定结果

测定日期: 2023/12/16 10:37:29

测试编号: 1/1

■ 受测者 ■ 平均值



数据库: Asia

OI: 65.4

SOS: 1391.9 m/s, BUA: 50.8

T值: 2.30

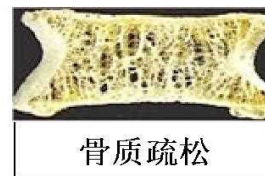
Z值: 3.33

成人比: 121.3 %

同龄比: 134.1 %

OPR: N/A %

结果分析



注解

以上结论仅供参考

科室:

医生签名:

医院地址 大同瑞慈健康体检

地址 大同市平城区魏都大道79号

联系电话 0352-2824444

操作者 名燕凌

MRI 诊断图文报告

流水号: 2309150609

影像号: MR20231216027

姓名: 贾利生

年龄: 51 岁

性别: 男

检查设备: 西门子 1.5T 磁共振

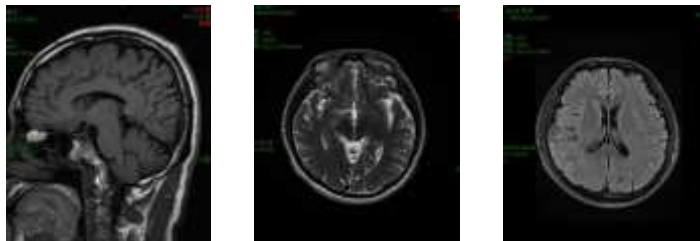体检号: 448772

申请医院: 本院

体检科室: 体检科

检查部位: 颅脑 MRI

经典图像:



影像所见:

双侧额叶皮髓质交界区见少许斑点状长 T1 长 T2 信号, T2FLAIR 呈高信号, DWI 未见高信号。脑干、双侧小脑半球未见异常信号及占位征象, 脑室、脑池无扩大, 脑沟、脑裂无增宽, 中线结构居中。垂体未见异常。右侧眼眶内脂肪向右侧筛窦内突入。

影像诊断:

1. 双侧额叶皮髓质交界区少许缺血灶
2. 右侧眼眶内脂肪向右侧筛窦嵌入

报告医师: 张剑峰

检查日期: 2023-12-16

审核医师: 叶道斌

报告日期: 2023-12-16

双源 CT 诊断图文报告

流水号: 2309150609

影像号: CT20231216061

姓名: 贾利生

年龄: 51 岁

性别: 男

检查设备: 西门子量子双源 CT

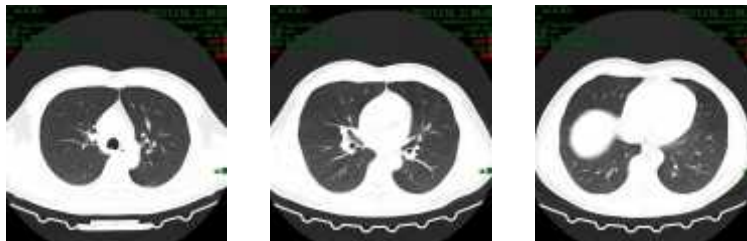体检号: 448772

申请医院: 本院

体检科室: 体检科

检查部位: CT 检查

经典图像:



影像所见:

胸廓对称, 骨性肋骨完整, 胸壁软组织结构良好, 两肺支气管血管纹理走行分布良好, 支气管束结构清晰, 双肺通气良好。肺门结构未见异常。纵隔无偏移, 段以上支气管通畅。心影及大血管形态结构正常, 纵隔内未见肿大淋巴结。胸膜未见异常。

影像诊断:

胸部未见明显异常

报告医师: 剧艳军

检查日期: 2023-12-17

审核医师: 剧艳军

报告日期: 2023-12-17

超声诊断图文报告

流水号: 2309150609

影像号: 1488913

姓名: 贾利生

年龄: 51 岁

性别: 男

检查设备: Vivid E95

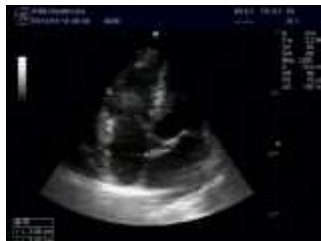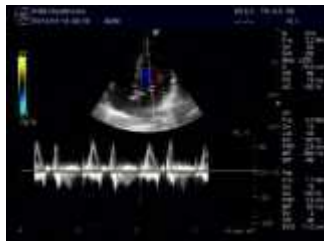体检号: 448772

申请医院: 本院

体检科室: 体检科

检查部位: 心脏彩超

经典图像:



影像所见:

超声测量 (单位: mm)

升主动脉内径 26 (32±3mm)

左房内径 29 (35mm)

室间隔 10 (8-11mm)

左室内径 44 (47±4mm)

左室后壁 9 (8-11mm)

EF62% (50-80%)

右室内径 31 (36±4mm)

右房内径 34 (36±4mm)

FS32% (28-41%)

主肺动脉内径 20 (23±3mm)

升主动脉内径正常, 心脏各腔室大小正常, 室间隔厚度正常, 左室壁未见明显节段性运动异常, 各瓣膜及启闭功能未见明显异常, 舒张期二尖瓣口血流频谱 E/A>1, 心包腔未见积液。

影像诊断:

心脏结构及功能未见明显异常

报告医师: 李菊蓉

检查日期: 2023-12-16

审核医师: 李菊蓉

报告日期: 2023-12-16

超声诊断图文报告

流水号: 2309150609

影像号: 1488915

姓名: 贾利生

年龄: 51 岁

性别: 男

检查设备: Vivid E95

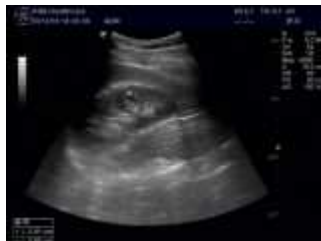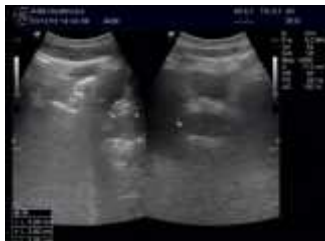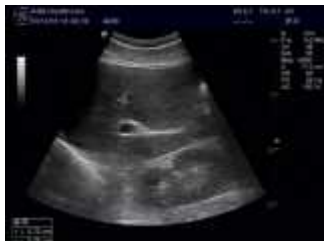体检号: 448772

申请医院: 本院

体检科室: 体检科

检查部位: 全腹彩超

经典图像:



影像所见:

肝脏大小形态正常, 包膜光滑完整, 肝内探及高回声结节, 大小约 0.8*0.7cm, 余实质回声均匀, 肝内管道系统走行清晰, 门静脉及肝内胆管不扩张。

胆囊大小形态正常, 壁不厚、光滑, 囊内透声好, 肝外胆管不扩张。

胰腺大小形态正常, 实质回声均匀, 主胰管不扩张。

脾脏大小形态正常, 实质回声均匀, 脾门静脉不宽。

双肾大小形态正常, 皮髓质分界清晰, 集合系统未见分离, 双侧输尿管未见扩张, 右肾探及囊性结构, 大小约 0.9*0.8cm。

膀胱充盈尚可, 壁光滑, 内清晰。

前列腺形态较饱满, 大小约 4.4*2.8*3.3cm, 实质回声欠均匀, 内探及直径约 0.6cm 强回声斑。

影像诊断:

1. 肝内高回声结节 考虑血管瘤
2. 右肾囊肿
3. 前列腺增大伴钙化斑

报告医师: 李菊蓉

检查日期: 2023-12-16

审核医师: 李菊蓉

报告日期: 2023-12-16