



2309150605

大同瑞慈健康体检

报 告 册

体检编号	448768	工号	105
姓名	李文斌		
性别	男	年龄	47岁
单位	云冈区税务局		
部门	云冈区税务局		
联系电话	18613530001		
体检日期	2023-12-16		

尊敬的 李文斌先生 您好！

首先，瑞慈健康体检全体员工欢迎您的光临，并对您的信任表示衷心的感谢！

您于 2023-12-16 （体检编号：448768）完成健康检查，本机构的各科医生已根据您的体检项目及结果，汇总成此份健康体检报告，并经总检医生审核。据此提出对您健康状况的综合分析及建议。

瑞慈健康体检倡导“大健康、大康复”，提出“健康是第一财富（Rich）”的人文理念。希望您仔细阅读并妥善地保管此份健康体检报告，并认真关注报告中的提示与建议，若您对报告内容有任何疑问，可直接与瑞慈健康体检客服部联系，进一步咨询。

健康体检咨询电话：**0352-2824444**

客户服务咨询电话：**0352-2830597**

400-6112995

瑞慈健康体检报告由下列内容组成：

第一部分：主检报告

第二部分：分科分项结果

第三部分：检验报告

第四部分：附表

主检报告

检查综述

- 1、【肿瘤芯片十二项（男）】 前列腺特异性抗原(PSA)偏高(4.06 ng/ml)
- 2、【尿液分析+尿沉渣】 粘液丝偏高(28 /HP)
- 3、【全腹彩超】 1.肝囊肿 2.肝内高回声团 建议复查 3.胆囊息肉 多发 4.左肾囊肿 多发 5.前列腺增生
- 4、【动脉硬化检测】 .双上肢动脉阻塞，肢体远端动脉血液灌注欠充足
- 5、【C14 检测幽门螺杆菌】 阳性++

医生建议

【前列腺特异性抗原(PSA)偏高】：

(1)有可能是由急性前列腺炎、前列腺肥大、前列腺癌、良性前列腺瘤以及泌尿系统炎症等引起； (2)建议往泌尿外科就诊，动态观察 PSA 的演变，若 PSA 持续明显地升高，应警惕前列腺癌。

【粘液丝偏高】：

- (1)尿常规中粘液丝是由尿路中细胞分泌出来的，在有尿路感染时分泌会明显增多，且伴有炎症细胞的出现。
- (2)粘液丝偏高，可分为生理性偏高和病理性偏高两种，生理性偏高一般是由于喝水较少导致的尿液浓缩，一般在喝水后就能达到稀释的效果。
- (3)病理性的粘液丝偏高是由于泌尿系炎症或者是前列腺炎导致的，需要注意观察，多喝水，同时有白细胞等炎症细胞增多时，应及时服用抗感染药物治疗。如果仅有粘液丝的增多而没有白细胞等炎症细胞增多时，尿路有炎症的可能性不大。
- (4)建议平时饮食注意清淡，多喝水，少吃油腻和辛辣的食物，要注意个人清洁卫生，勤洗阴部，注意休息。

【肝囊肿】：

- (1)肝囊肿，通俗说就是肝脏中的水泡。绝大多数的肝囊肿都是先天性的，即因先天发育的某些异常导致了肝囊肿形成。
- (2)肝囊肿病因大多数系肝内小胆管发育障碍所致,单发性肝囊肿的发生是由于异位胆管造成。肝囊肿生长缓慢,所以可能长期或终生无症状,其临床表现也随囊肿位置、大小、数目以及有无压迫邻近器官和有无并发症而异。
- (3)肝囊肿是一种较常见的肝脏良性疾病，一般没有什么症状，也不会影响肝功。5CM 以下的肝囊肿一般不需要特殊治疗。当囊肿长大到一定程度，可能会压迫胃肠道而引起症状，如上腹不适饱胀；也有因囊肿继发细菌感染而有腹痛、发热的。
- (4)肝囊肿首次发现，建议作 MRI 或 CT 检查，除外肝内其它占位性病变。
- (5)过大的肝囊肿，对肝脏本身或周围的器官有压迫症状的，或有炎症的，往外科治疗。
- (6)已确诊为肝囊肿，动态观察，定期 B 超检查进行对照，监测囊肿大小。
- (7)解除顾虑和紧张情绪，保持良好心态，切忌大怒。
- (8)多食新鲜蔬菜和水果，保持大便通畅，防止便秘；保证营养，宜食清淡富含蛋白质的食物为主；限制饮酒。
- (9)不宜剧烈运动，防止过度用力，以免增加腹腔压力。
- (10)如有症状请及时就诊。

【前列腺增生】：

(1)前列腺增生又称前列腺肥大，增生的腺体位于膀胱颈部，会使尿路梗阻，引起尿频和排尿困难，严重影响患者的生活质量，是中老年男性的常见疾病。建议往泌尿科咨询，结合临床诊治。

【胆囊息肉】：

(1)胆囊息肉又称胆囊隆起样病变，其临床症状无特异性，大部分患者为查体时所发现。主要症状为中上腹部隐痛。发病年龄多在30~50岁，以中青年为主。

(2)一般认为，胆囊息肉是胆囊癌的诱发因素，如胆囊息肉大于1cm时，最好先行手术治疗，以杜绝胆囊癌的发生。

(3)胆囊息肉临床特点有，一是发病率逐渐增高。高胆固醇饮食、长期酗酒、过多进食刺激性饮食、饮食规律紊乱如：不吃早餐、晚餐过盛、过多等不良饮食习惯多可造成胆囊息肉的形成；

(4)二是隐蔽攻击性强。胆囊息肉多无症状，85%以上的患者都是在例行体检中发现。3-4mm以下的息肉在CT和核磁共振中难以发现或常常漏诊；

(5)禁酒及含酒精类饮料，因酒精在体内主要通过肝脏分解、解毒，所以，酒精可直接损伤肝功能，引起肝功能失调，使胆汁的分泌、排出过程紊乱，从而刺激胆囊息肉增长。

(6)饮食规律、吃好早餐对胆囊息肉患者很重要。肝脏主要分泌胆汁，分泌的胆汁存储入胆囊内，而胆汁的功能主要是消化油性食物。如果不吃早餐，胆汁在胆囊内滞留时间长，可刺激胆囊形成胆囊息肉或使原来的息肉增大或发生变化。所以，要调配营养丰富的早餐和养成吃早餐的生活习惯。

(7)低胆固醇饮食，胆固醇摄入过多，可加重肝胆的代谢负担，并引起多余的胆固醇在胆囊壁结晶、积聚和沉淀，从而形成息肉，所以，胆囊息肉患者应降低胆固醇摄入量，尤其是晚上，应避免进食高胆固醇类食品，如鸡蛋（尤其是蛋黄）、肥肉、海鲜、无鳞鱼类、动物内脏等食品。

(8)宜多食各种新鲜水果、蔬菜，进低脂肪、低胆固醇食品，如香菇、木耳、芹菜、豆芽、海带、藕、鱼肉、兔肉、鸡肉、鲜豆类等；宜多食干豆类及其制品；宜选用植物油，不用动物油；

(9)少吃辣椒、生蒜等刺激性食物或辛辣食品；不用油煎、炸、烤、熏的烹调方法；饮水时，用少量山楂、银杏、绞股蓝草放入水杯中饮用。

【左肾囊肿】：

(1)肾囊肿是肾脏内出现大小不等的与外界不相通的囊性肿块的总称。肾囊肿属于良性肿瘤，在肾囊性疾病中以单纯性肾囊肿最为常见。其发生原因尚可能与先天性肾小球、肾小管结构异常和后天性损伤感染有关。

(2)单纯性肾囊肿大多数无症状，常在体检彩超时被发现。一般直径大于5cm或者合并感染、破裂、出血时才引起症状，主要表现为腰腹部或背部胀痛，当出现并发症时疼痛加重。

(3)肾囊肿直径小于4cm，无肾盂肾盏明显受压，无感染、恶变、高血压及症状不明显者，只需密切随访观察，定期彩超检查。

(4)肾囊肿多数是先天的，对人体健康没有多大影响，不会癌变，可以工作，可以运动，生活上没什么要特别注意的地方。其发病率可随年龄增长而增高，50岁以上的人有50%可以发现这种囊肿，借助彩超、CT可确诊。

(5)首次发现，建议作MRI或CT检查，以排除肾内其它占位性病变。

(6)过大的囊肿，对肾脏本身或周围的器官有压迫症状的，或有炎症的，往外科治疗。定期复查。

【肝内高回声团】：

(1)建议肝胆外科诊断治疗。

【双上肢动脉阻塞，肢体远端动脉血液灌注欠充足】：

(1)动脉硬化是全身性粥样硬化在肢体局部表现，是全身性动脉内膜及其中膜呈退行性、增生性改变，使血管壁变硬缩小，失去弹性，从而继发血栓形成致使远端血流量进行性减少或中断。

(2)要均衡饮食，要防止其他疾病引起的动脉粥样硬化，如糖尿病、肥胖、高血压。少吃含油脂和胆固醇多的食品，减少盐的摄入，多吃富含高密度脂蛋白的鱼类、海鲜。戒烟限酒，控制体重，保持良好的心态。通过适量的运动，可以明显改善动脉粥样硬化。必要时内科咨询及诊治。

【呼气试验检验报告阳性++】：

(1)提示幽门螺旋杆菌（HP）感染。幽门螺旋杆菌是慢性活动性胃炎的病原菌，是消化道溃疡和胃癌等疾病的重要致病因子。

(2) 没有临床症状者（如中上腹不适、饱胀、反酸、恶心等），可暂不进行抗 HP 治疗。如果是 HP 感染的消化性溃疡、慢性胃炎、早期胃癌切除后和需要长期服用非甾体类抗炎药物（如阿司匹林）者，应在专科医生指导下进行抗 HP 治疗。

(3) 建议您先进行胃镜检查，或往消化内科咨询，再决定是否进行根除治疗。

汇总医生： 樊兴国

主检日期： 2023-12-18

主检医生：

分科结果

身高、体重、血压

项目名称	检查结果	项目名称	检查结果
身高	171cm	体重	71kg
血压	118/73mmHg		

***小结：**

未见异常

操作员：陈红锦

检查日期：2023-12-16

检查医生：张彬艳

内科

项目名称	检查结果	项目名称	检查结果
心率	85 次/min	心律	齐
心脏杂音	无	心界	正常
肺部	正常	呼吸音	呼吸音清
啰音	未闻及	叩诊	叩诊呈清音
腹部触诊	腹部平软	发育	正常
肝胆	肋下未触及	脾脏	肋下未触及
双肾	无叩击痛	肠鸣音	正常
营养	良好	神经系统	正常
生理反射	生理反射存在	病理反射	病理反射未引出
颅神经	正常	运动功能	正常
深浅感觉	正常	其它	无异常发现
既往史	无		

***小结：**

未见异常

操作员：杨淑兰

检查日期：2023-12-16

检查医生：杨淑兰

外科（男）

项目名称	检查结果	项目名称	检查结果
皮肤	正常	甲状腺	无肿大
脊椎	无畸形	浅表淋巴结	无肿大
肛门	拒检	前列腺	未检
泌尿外生殖器	正常	四肢关节	未见异常
腹股沟	未见异常	足背动脉	正常
紫绀	无	色素沉着	无
脱毛	无	脱色	无
浮肿	无	皮下结节	无
头颅	正常	颈部	正常
乳腺	正常	脊柱	正常
直肠	未检	皮肤黄疸	无
四肢	活动正常	其他	无

*小结:

未见异常

操作员：谷岱清

检查日期:2023-12-16

检查医生：谷岱清

耳鼻喉科

项目名称	检查结果	项目名称	检查结果
听力(左)	正常	听力(右)	正常
外耳道	正常	鼓膜	正常
鼻窦	正常	鼻中隔	正常
鼻腔	正常	扁桃体	无肿大
嗅觉	正常	咽喉	正常

*小结:

未见异常

操作员：王存宝

检查日期:2023-12-16

检查医生：王存宝

检验报告

尿液分析+尿沉渣

项目名称	检查结果	单位	参考值	提示
白细胞尿	3	个/ul	0--13	
上皮细胞(EC)	0	/HP	0--28	
管型(CAST)	0	个/ul	0--1	
霉菌(尿)	0	/HP	0--0	
结晶	0	/HP	0--10	
透明度(CLA)	清亮			
胆红素(BIL)	-		阴性	
隐血(ERY)	-		阴性	
小圆上皮细胞(SRC)	0	个/ul	0--0	
维生素C	-		阴性	
异常红细胞	0	个/ul	0--3	
红细胞(正常)	0	个/ul	0--6	
鳞状上皮细胞	0	个/ul	0--0	
粘液丝	28	个/ul	0--0	↑
颜色(Colour)	淡黄色			
尿葡萄糖(GLU)	-		阴性	
酮体(KET)	-		阴性	
比重(SG)	1.025		1.003--1.030	
酸碱度(PH)	6.5		4.5--8.0	
尿蛋白质(PRO)	-		阴性	
尿胆原(URO)	-		阴性	
亚硝酸盐(NIT)	-		阴性	
红细胞(尿)(RBC)	0	个/ul	0--6	
尿白细胞(LEU)	-		阴性	

*小结:

粘液丝偏高(28 /HP)

操作员：赵伟 检查日期:2023-12-16 检查医生:陈建国

血常规（五分类）

项目名称	检查结果	单位	参考值	提示
白细胞(WBC)	6.15	10 ⁹ /L	3.5--9.5	
淋巴细胞绝对值(LY#)	2.17	10 ⁹ /L	1.1--3.2	
淋巴细胞百分比(LY%)	35.2	%	20--50	
中性粒细胞绝对值(GR#)	3.46	10 ⁹ /L	1.8--6.3	
中性粒细胞百分比(GR%)	56.2	%	40--75	
嗜碱性粒细胞绝对值(BA#)	0.03	10 ⁹ /L	0--0.06	
嗜碱性粒细胞百分比(BA%)	0.5	%	0--1.0	
嗜酸性粒细胞绝对值(EO#)	0.10	10 ⁹ /L	0.02--0.52	
嗜酸性粒细胞百分比(EO%)	1.7	%	0.4--8.0	
血小板(PLT)	227	10 ⁹ /L	125--350	
血小板分布宽度(PDW)	15.7	%	15--17	
平均血小板体积(MPV)	9.1	fl	6.0--14.0	
血小板压积(PCT)	0.207	%	0.11--0.28	
红细胞(RBC)	5.11	10 ¹² /L	4.3--5.8	
血红蛋白	158	g/L	130--175	
红细胞压积(HCT)	47.1	%	40--50	
红细胞平均体积(MCV)	92.0	fl	82--100	
平均血红蛋白含量(MCH)	30.9	pg	27--34	
平均血红蛋白浓度(MCHC)	336	g/L	316--354	
单核细胞绝对值(MO#)	0.39	10 ⁹ /L	0.1--0.60	
单核细胞百分比(MO%)	6.4	%	3--10	
红细胞分布宽度标准差	45.0	fl	35--56	

(RDW-SD)				
红细胞分布宽度变异系数 (RDW-CV)	12.8	%	10.6--16.6	
大血小板比率	18.1	%	11--45	
大血小板数目	41	10 ⁹ /L	30--90	
未成熟粒细胞数目	0.01	10 ⁹ /L	0--999	
未成熟粒细胞百分比	0.1	%	0--100	
有核红细胞数目	0.000	10 ⁹ /L	0--9999	
有核红细胞百分比	0.00	/100WBC	0--9999	

***小结:**

未见异常

操作员：贺琰 检查日期:2023-12-16 检查医生:陈建国

肾功三项

项目名称	检查结果	单位	参考值	提示
肌酐(CREA)	92.00	umol/L	57--97	
尿酸(UA)	350.00	umol/L	200--420	
尿素测定 (Urea)	5.90	mmol/L	3.1--8.0	

***小结:**

未见异常

操作员：王小雪 检查日期:2023-12-16 检查医生:陈建国

空腹血糖

项目名称	检查结果	单位	参考值	提示
葡萄糖(GLU)	5.02	mmol/L	3.89--6.1	

***小结:**

未见异常

操作员：王小雪 检查日期:2023-12-16 检查医生:陈建国

血脂四项

项目名称	检查结果	单位	参考值	提示
动脉硬化指数	3.07		1.31--3.19	
总胆固醇(CHOL)	4.62	mmol/L	2.59--5.2	
甘油三脂(TG)	1.26	mmol/L	0.7--1.7	
低密度脂蛋白(LDL)	3.25	mmol/L	0--4.13	
高密度脂蛋白(HDL)	1.06	mmol/L	0.77--1.55	

*小结:

未见异常

操作员：王小雪 检查日期:2023-12-16

检查医生:陈建国

肝功能三项

项目名称	检查结果	单位	参考值	提示
γ -谷氨酰转肽酶(GGT)	28.0	U/L	10--60	
丙氨酸氨基转移酶(ALT)	29.00	U/L	9--50	
门冬氨酸氨基转移酶(AST)	28.00	U/L	15--40	
谷草比谷丙	0.97		0.4--2.5	

*小结:

未见异常

操作员：王小雪 检查日期:2023-12-16

检查医生:陈建国

肿瘤芯片十二项（男）

项目名称	检查结果	单位	参考值	提示
糖类抗原 125 测定 (CA125)	5.15	U/ml	0--35	
胃泌素释放肽前体 (Pro- GRP)	0.03	ng/ml	0--0.1	
糖类抗原 199 测定	11.15	U/ml	0--35	

(CA199)				
糖类抗原 724 (CA-724)	1.35	U/ml	0--6.9	
胃蛋白酶原 I	138.42	ng/ml	>30	
胃蛋白酶原 II	26.63	ng/ml		
细胞角蛋白片段 CYK19 片段	0.91	ng/ml	0--3.3	
前列腺特异性抗原(PSA)	4.06	ng/ml	0--4.0	↑
神经原特异性烯醇化酶 (NSE)	4.32	ng/ml	0--13	
癌胚抗原(CEA)	1.00	ng/ml	0--5	
甲胎蛋白(AFP)	2.08	ng/ml	0--20	
游离前列腺特异抗原 (FPSA)	0.66	ng/ml	0--0.93	

***小结:**

前列腺特异性抗原(PSA)偏高(4.06 ng/ml)

操作员：贺琰 检查日期:2023-12-16 检查医生:陈建国

大同瑞慈康复医院 12导联心电图报告

李文斌 男 47岁 体检号:448768

病床号:

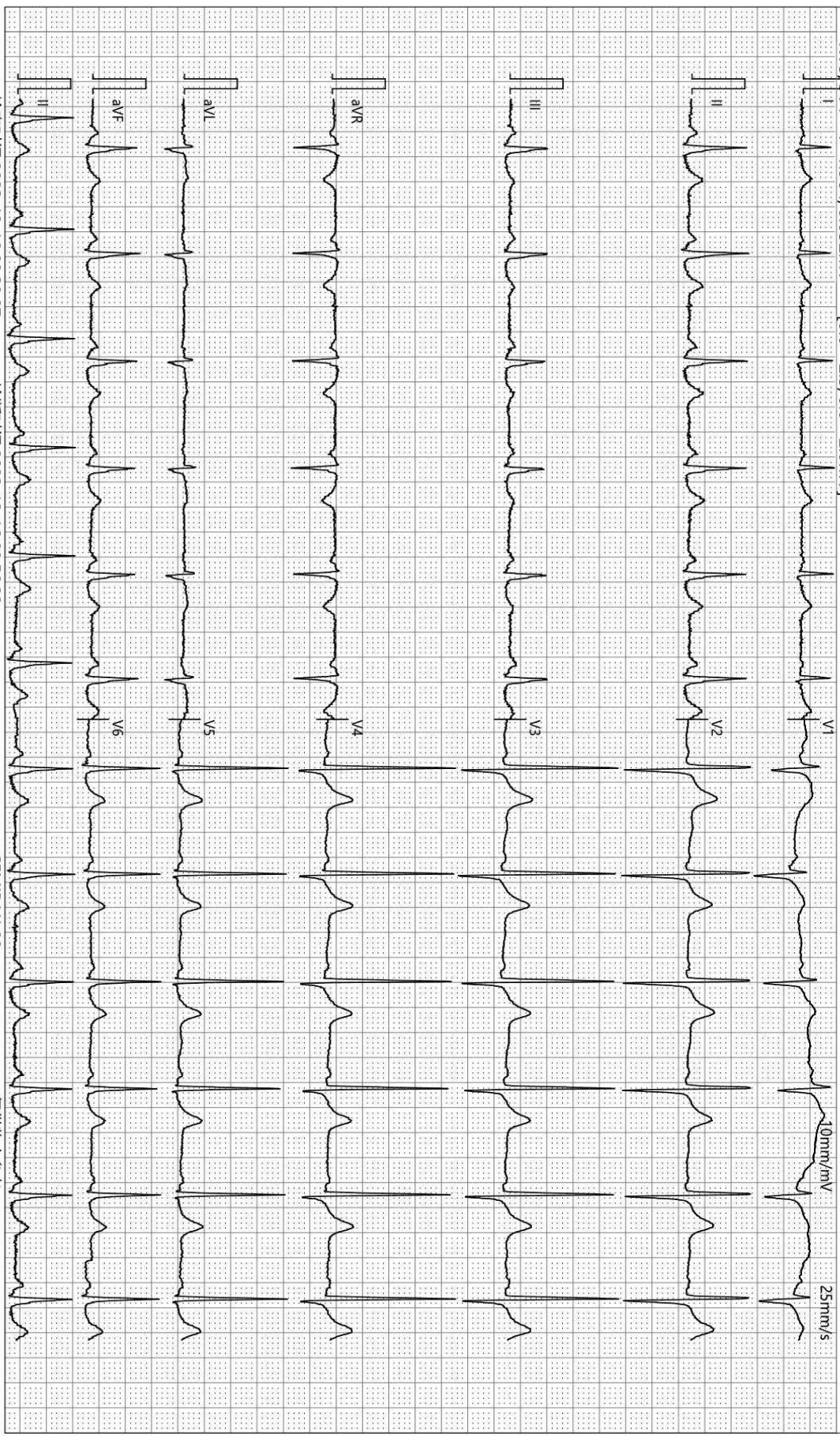
诊断结果:

- 1.窦性心律
- 2.正常心电图

诊断医生:

张生 陶文婷

HR	: 69bpm	[60 ~ 100bpm]
P	: 100ms	[0 ~ 110ms]
PR	: 139ms	[120 ~ 200ms]
QRS	: 90ms	[60 ~ 100ms]
QT/QTc	: 381/409ms	[320 ~ 440/0 ~ 450ms]
P/QRS/T	: 68/65/55deg.	[0 ~ 75/-30 ~ 90/0 ~ 75deg]
RV5/√SV1	: 1.984/0.652mV	[0.0 ~ 2.5/0.0 ~ 2.0mV]



检查时间:2023-12-16 08:39:07

诊断时间:2023-12-16 08:56:22

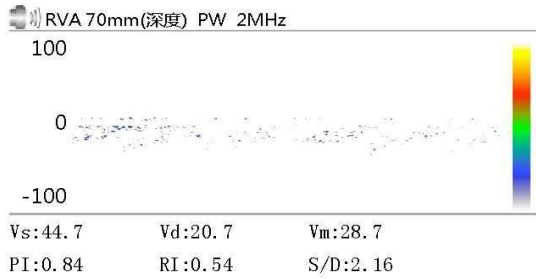
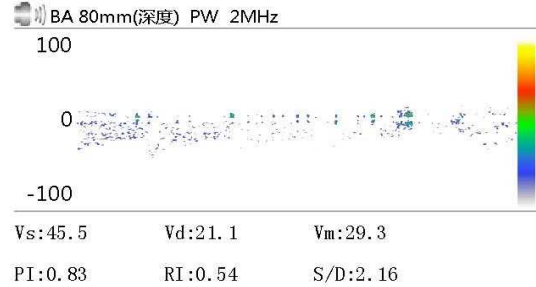
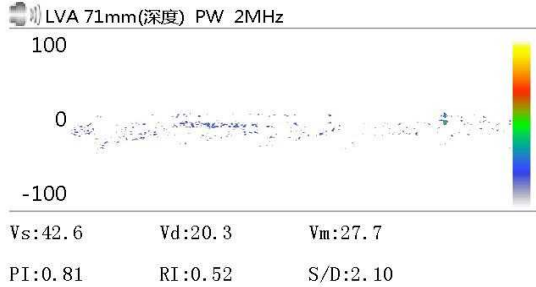
SEMIP V1 90

仅供临床参考



颅内多普勒血流图 (TCD) 检查报告单

姓名: 李文斌 性别: 男 年龄: 47 岁 检查号: 2309150605
 申请科室: 体检科 申请医师: 李菊蓉 检查类型: 颅内血管



Vs: Vd: Vm:
 PI: RI: S/D:

Vs: Vd: Vm:
 PI: RI: S/D:

Vs: Vd: Vm:
 PI: RI: S/D:

医生意见

椎-基底动脉脑血管超声未见异常。

医师签名: 李菊蓉

检查日期: 2023-12-16
地址:

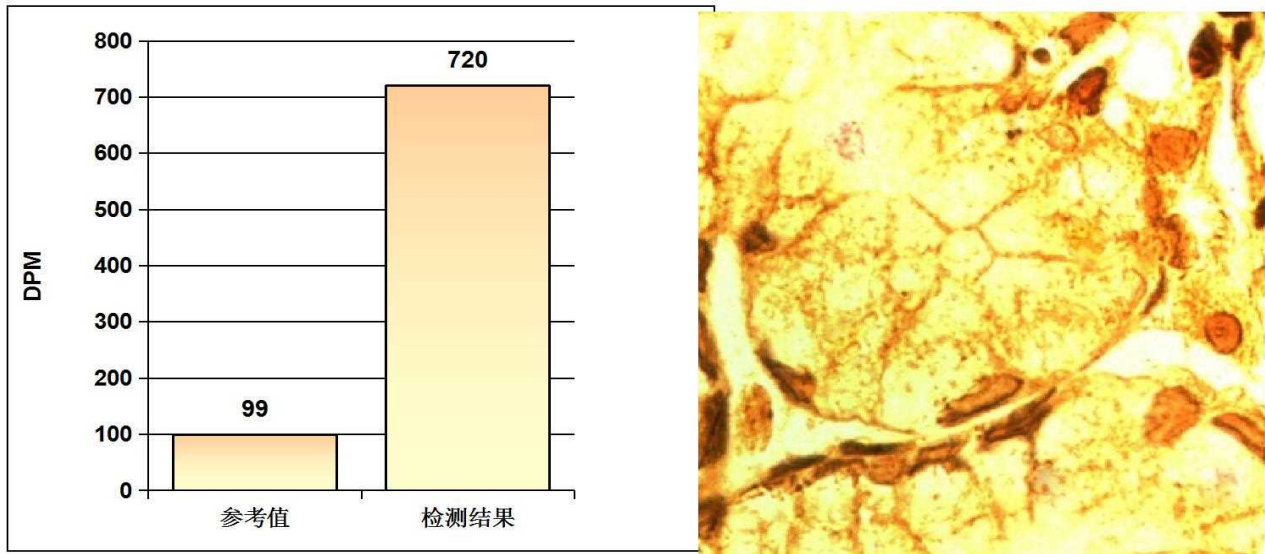
本报告单仅提供临床参考
电话:

大同瑞慈康复医院

¹⁴C呼气试验检验报告

姓名	李文斌	年龄	47	性别	男
住院号	0	日期	2023/12/16 9:16:50	电话	0
送检医生	曹居杰	样品编号	8621	编号	2309150605

¹⁴C呼气试验



阳性参考值 (Disintegrations Per Minute(DPM)):

DPM值:	dpm > 2499	阳性++++
	1499 < dpm ≤ 2499	阳性+++
	499 < dpm ≤ 1499	阳性++
	149 < dpm ≤ 499	阳性+
	dpm ≤ 99	阴性
	99 < dpm ≤ 149	不确定

检测结果: **dpm= 720** **阳性++**

医生建议: 请接受正规的根除幽门螺杆菌(HP)的治疗, 并在治疗结束后一个月内复查; 注意保持健康及规律饮食!

温馨提示: 您本次检测的结果为阳性

检测医生: _____ 曹居杰

大同瑞慈健康体检

骨密度检测报告

受检者信息

受检者ID: 2309150605
姓名: 李文斌
出生年月日: 1976/11/18

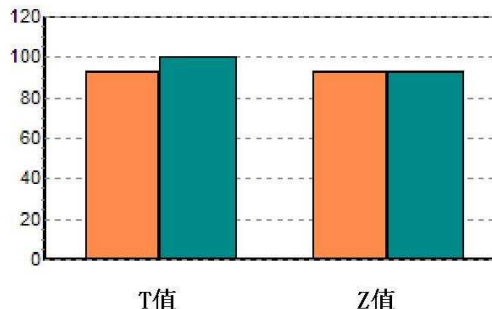
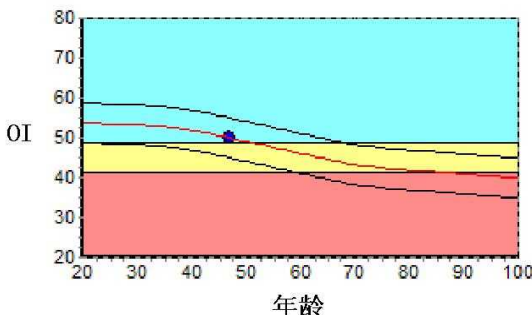
年龄: 47
性别: 男
测定部位(右/左): 右

测定结果

测定日期: 2023/12/16 9:21:03

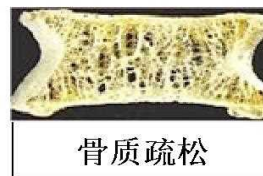
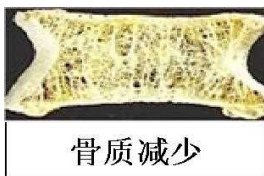测试编号: 1/1

受测者 平均值



数据库:	Asia	成人比:	92.9	%
OI:	50.0	同龄比:	100.2	%
SOS:	1371.2 m/s	OPR:	N/A	%
T值:	-0.76			
Z值:	0.02			

结果分析



注解

以上结论仅供参考

科室:

医生签名:

医院地址 大同瑞慈健康体检
地址 大同市平城区魏都大道79号

联系电话 0352-2824444
操作者 名燕凌

双源 CT 诊断图文报告

流水号: 2309150605

影像号: CT20231216040

姓名: 李文斌

年龄: 47 岁

性别: 男

检查设备: 西门子量子双源 CT

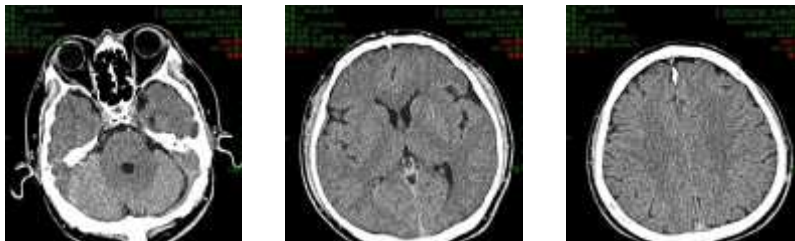体检号: 448768

申请医院: 本院

体检科室: 体检科

检查部位: CT 检查

经典图像:



影像所见:

颅脑结构双侧对称, 脑实质内未见异常密度。中线结构居中。脑沟、裂、池及脑室系统等未见异常。

影像诊断:

颅脑未见明显异常

报告医师: 剧艳军

检查日期: 2023-12-17

审核医师: 剧艳军

报告日期: 2023-12-17

超声诊断图文报告

流水号: 2309150605

影像号: 1488728

姓名: 李文斌

年龄: 47岁

性别: 男

检查设备: Vivid E95

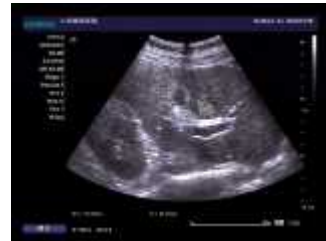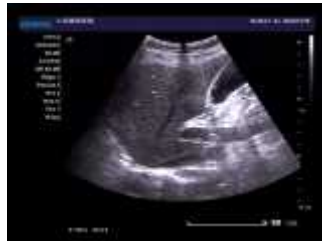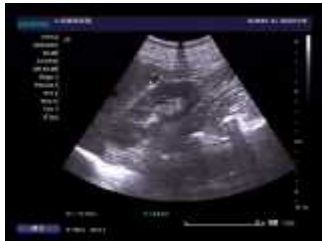体检号: 448768

申请医院: 本院

体检科室: 体检科

检查部位: 全腹彩超

经典图像:



影像所见:

肝脏大小形态正常,包膜光滑完整,肝右叶探及囊性结节,大小约1.1*0.8cm,边界清,形态规则,另于肝内探及高回声团,大小约1.7*1.1cm,边界清,形态欠规则,余实质回声均匀,肝内管道系统走行清晰,门静脉及肝内胆管不扩张。

胆囊大小形态正常,壁不厚、欠光滑,囊壁探及数个高回声凸起,大者直径约0.5cm,后无声影,肝外胆管不扩张。

胰腺大小形态正常,实质回声均匀,主胰管不扩张。

脾脏大小形态正常,实质回声均匀,脾门静脉不宽。

双肾大小形态正常,皮髓质分界清晰,于左肾探及数个囊性结节,大者约1.2*1.3cm,边界清,形态规则,双肾集合系统未见分离,双侧输尿管未见扩张。

膀胱充盈欠佳。

前列腺形态饱满,大小约4.1*3.5*3.4cm,实质回声欠均匀。

影像诊断:

1. 肝囊肿
2. 肝内高回声团 建议复查
3. 胆囊息肉 多发
4. 左肾囊肿 多发
5. 前列腺增生

报告医师: 李菊蓉

检查日期: 2023-12-16

审核医师: 李菊蓉

报告日期: 2023-12-16