



2309150591

大同瑞慈健康体检

报 告 册

体检编号	448654	工号	91
姓名	肖红金		
性别	女	年龄	23岁
单位	云冈区税务局		
部门	云冈区税务局		
联系电话	18635208436		
体检日期	2023-12-10		

尊敬的肖红金女士您好！

首先，瑞慈健康体检全体员工欢迎您的光临，并对您的信任表示衷心的感谢！

您于 2023-12-10 （体检编号：448654）完成健康检查，本机构的各科医生已根据您的体检项目及结果，汇总成此份健康体检报告，并经总检医生审核。据此提出对您健康状况的综合分析及建议。

瑞慈健康体检倡导“大健康、大康复”，提出“健康是第一财富（Rich）”的人文理念。希望您仔细阅读并妥善地保管此份健康体检报告，并认真关注报告中的提示与建议，若您对报告内容有任何疑问，可直接与瑞慈健康体检客服部联系，进一步咨询。

健康体检咨询电话：**0352-2824444**

客户服务咨询电话：**0352-2830597**
400-6112995

瑞慈健康体检报告由下列内容组成：

第一部分：主检报告

第二部分：分科分项结果

第三部分：检验报告

第四部分：附表

主检报告

检查综述

- 1、【身高、体重、血压】 (1) 血压 151/101：本次测量血压偏高
- 2、【内科】 (1) 高血压
- 3、【眼科】 (1) 左眼视力下降 (2) 右眼视力下降
- 4、【尿液分析+尿沉渣】 鳞状上皮细胞偏高(10 /HP) 粘液丝偏高(6 /HP)
- 5、【妇科内诊】 (1) 宫颈那囊 宫颈肥大
- 6、【心电图】 1. 窦性心律 2. ST-T 改变
- 7、【心脏彩超】 1. 主动脉瓣少量返流 2. 左室舒张功能减低
- 8、【全腹彩超】 1. 轻度脂肪肝 2. 子宫肌瘤 多发
- 9、【口腔科】 (1) 左上第二磨牙 右上第二磨牙 牙齿缺失 右下第三磨牙 残冠 左下第三磨牙 残根 左上第一磨牙 左上第二双尖牙 左上第一双尖牙 右上中切牙 右上侧切牙 右上尖牙 左下第二双尖牙 左下第一双尖牙 左下尖牙 左下侧切牙 左下中切牙 右下中切牙 右下侧切牙 右下尖牙 右下第一双尖牙 右下第二双尖牙 右下第一磨牙 烤瓷冠修复 (2) 牙龈萎缩 牙龈色红，探之出血 (3) 牙周：牙结石
- 10、【外科(女)】 (1) 甲状腺：稍大
- 11、【C14 检测幽门螺杆菌】 阳性++

医生建议

【本次测量血压偏高】：

- (1) 高血压是指收缩期和(或)舒张期动脉血压高于正常，并连续三次不同日测量，血压都高于正常标准，可确定患高血压病。
- (2) 高血压的发病与遗传、精神过度紧张、肥胖、吸烟、酗酒、嗜盐等因素有关。血压持久增高，可导致心、脑、肾等脏器的损害。
- (3) 原发性高血压由于目前原因不明(部分与遗传有关)，须终身服药降压。高血压主要危害心、脑血管和肾脏。一旦确诊“高血压”就要终生服药。
- (4) 平时应低盐(每天5~10g)、低脂饮食(少吃动物脂肪与内脏)；忌烟限酒。遵照医嘱坚持服药，定期测量血压，宜控制在140/90mmHg以下，若合并有糖尿病和肾病，要把血压控制在130/80mmHg以下。
- (5) 血压到正常水平时，说明此时选用的降压药和治疗方案基本合适，但并不意味着高血压已被“治愈”，应坚持治疗。若盲目自行停药或间断服药，常会使血压波动很大，而加重心、脑、肾和血管的损害。
- (6) 建议您密切关注血压，保持心情舒畅，劳逸结合，适量运动，控制体重，避免过度劳累、情绪激动等。改进生活方式，适当低盐、低脂、低胆固醇饮食，戒烟酒。必要时心血管专科诊治。

【高血压】：

- (1) 高血压是指收缩期和(或)舒张期动脉血压高于正常，并连续三次不同日测量，血压都高于正常标准，可确定患高血压病。
- (2) 高血压的发病与遗传、精神过度紧张、肥胖、吸烟、酗酒、嗜盐等因素有关。血压持久增高，可导致心、脑、肾等脏器的损害。
- (3) 原发性高血压由于目前原因不明(部分与遗传有关)，须终身服药降压。高血压主要危害心、脑血管和肾脏。一旦确诊“高血压”就要终生服药。

- (4)平时应低盐（每天 5~10g）、低脂饮食（少吃动物脂肪与内脏）；忌烟限酒。遵照医嘱坚持服药，定期测量血压，宜控制在 140/90mmHg 以下，若合并有糖尿病和肾病，要把血压控制在 130/80mmHg 以下。
- (5)血压到正常水平时，说明此时选用的降压药和治疗方案基本合适，但并不意味着高血压已被“治愈”，应坚持治疗。若盲目自行停药或间断服药，常会使血压波动很大，而加重心、脑、肾和血管的损害。
- (6)建议您密切关注血压，保持心情舒畅，劳逸结合，适量运动，控制体重，避免过度劳累、情绪激动等。改进生活方式，适当低盐、低脂、低胆固醇饮食，戒烟酒。必要时心血管专科诊治。

【视力下降】：

- (1)视力下降是由角膜白斑或角膜炎、晶状体混浊、眼底疾病、屈光不正等原因引起，建议眼科诊断治疗。

【鳞状上皮细胞偏高】：

- (1)在生理情况下，机体正常的新陈代谢都会引起鳞状上皮细胞的脱离，这是一种正常的机体现象。如果长时间出现鳞状上皮细胞偏高的现象时，则有可能是尿路感染、泌尿系统结石等因素导致，应及时往泌尿外科进一步诊断治疗。

【粘液丝偏高】：

- (1)尿常规中粘液丝是由尿路中细胞分泌出来的，在有尿路感染时分泌会明显增多，且伴有炎症细胞的出现。
- (2)粘液丝偏高，可分为生理性偏高和病理性偏高两种，生理性偏高一般是由于喝水较少导致的尿液浓缩，一般在喝水后就能达到稀释的效果。
- (3)病理性的粘液丝偏高是由于泌尿系炎症或者是前列腺炎导致的，需要注意观察，多喝水，同时有白细胞等炎症细胞增多时，应及时服用抗感染药物治疗。如果仅有粘液丝的增多而没有白细胞等炎症细胞增多时，尿路有炎症的可能性不大。
- (4)建议平时饮食注意清淡，多喝水，少吃油腻和辛辣的食物，要注意个人清洁卫生，勤洗阴部，注意休息。

【宫颈肥大】：

- (1)宫颈肥大引起的原因一是慢性炎症长期刺激，使宫颈充血、水肿，宫颈腺体和间质发生增生而导致宫颈不同程度的肥大、硬度增加。
- (2)二是在宫颈腺体的深部可能出现粘液潴留，形成大小不等的囊肿，使宫颈变得肥大。
- (3)宫颈肥大有时可比正常宫颈增大 2~4 倍，宫颈表面可以是光滑的，也可有糜烂。宫颈质地一般较硬，这是纤维结缔组织增生所致的。
- (4)如果是单纯性的宫颈肥大，一般不需特殊处理，妇科定期复查即可。

【宫颈那囊】：

- (1)宫颈腺体囊肿又叫宫颈纳氏囊肿（可称“纳囊”或“那囊”），同宫颈糜烂、宫颈息肉一样，是慢性宫颈炎的一种表现。
- (2)临床表现时可以看到宫颈表面突出多个大小不一的青白色囊泡（并非紫色），内含黏液，小的有米粒大，大的有玉米粒大，有的可以长得很大，突出于宫颈表面，甚至到达阴道口，根部与宫颈之间有蒂相连，常合并有宫颈肥大。
- (3)对其形成原因是在宫颈糜烂愈合过程中，新生的鳞状上皮覆盖宫颈腺管口或伸入腺管，将腺管口阻塞；腺管周围的结缔组织增生或瘢痕形成压迫腺管，使腺管变窄甚至阻塞，腺体分泌物引流受阻，滞留形成的囊肿叫宫颈纳氏囊肿。
- (4)对小的纳囊，无任何临床症状可不予处理；对于密集的较小的纳囊或比较大的纳囊，可考虑光疗、激光、微波、自凝刀等物理治疗。
- (5)对于较大的突出于宫颈表面的纳囊，可考虑电刀切除治疗。上述治疗方法均无太大痛苦，也基本不会影响日常的工作和生活。

【ST-T 改变】：

- (1)ST-T 改变主要是反映心肌缺血现象，具有 ST 段抬高和下移两种表现，多见于慢性冠状动脉供血不足、心绞痛、心肌炎、心肌劳损等，但有时也见于神经植物功能紊乱、精神紧张、电解质紊乱、内分泌疾病等。

(2)临床上把心肌缺血疾病的 ST-T 改变称为特异性 ST-T 改变，把超出正常范围而又不具备特异性 ST-T 改变归结为非特异性 ST-T 改变。建议定期复查、动态观察，并心内科结合临床考虑，必要时心脏彩超、冠脉 CTA 检查。

【左室舒张功能减低】：

(1)左心室舒张功能是指心肌弹性减低，心脏泵血功能减退。其引起原因，一是随着年龄的增长，心肌组织退行性变。其二是由于冠心病、高血压等慢性心肌病变。一般来说没有原发病变及年龄偏大的人员又无症状，不需要特殊处理，建议心内科结合临床考虑。

【主动脉瓣少量返流】：

(1)主动脉根部退行性变，会导致主动脉瓣关闭不全的现象，从而形成轻度返流。在很多人中，没有临床症状，只有在做心脏彩超时发现。一般不需要治疗，建议定期复查，必要时心内科结合临床考虑。

【轻度脂肪肝】：

- (1)脂肪肝是指肝脏被脂肪浸润，为一种多病因引起的获得性疾病。
- (2)脂肪肝是以肝细胞脂肪变性和脂肪蓄积为病理特征，最常见易患因素有超重或肥胖、进食油腻食物、高脂血症（尤其甘油三酯升高）、营养失调（营养过量或不足）、饮酒、高脂血症、少运动、糖耐量异常、减肥造成体重急剧下降、营养不良、中毒和药物等。
- (3)当肝内脂类（主要为甘油三酯）含量超过肝重的 5% 时为脂肪肝。脂肪肝是一个常见的临床现象，不是一个独立性的疾病。
- (4)值得注意的是，过多的脂肪在肝组织、肝细胞内浸润，引起肝细胞肿大，严重可致肝硬化。脂肪肝是可逆性的，合理饮食、运动及治疗后可恢复。
- (5)合理控制饮食，控制总摄入量，低盐、低脂和低糖类饮食，少吃动物内脏，多吃蔬菜水果；
- (6)控制危险因素，如控制体重、改善胰岛素抵抗、调整血脂紊乱，戒酒、戒烟，坚持长期有氧运动，加强体育锻炼；
- (7)定期复查腹部彩超、血脂、肝功能。

【子宫肌瘤】：

- (1)子宫肌瘤又称子宫平滑肌瘤，是女性生殖器最常见的一种良性肿瘤，多见于 30—50 岁妇女，以 40—50 岁最为多见。
- (2)子宫肌瘤根据肌瘤与子宫壁的关系分 3 类：肌壁间肌瘤、浆膜下肌瘤和粘膜下肌瘤。
- (3)子宫肌瘤多无症状，少数表现为阴道出血，腹部触及肿物以及压迫症状等。如发生蒂扭转或其他情况时可引起疼痛。以多发性子宫肌瘤为常见。
- (4)治疗必须根据患者年龄、生育要求、症状、肌瘤大小等情况全面考虑，肌瘤小且无症状，尤其近绝经年龄者，雌激素水平低落，肌瘤可自然萎缩或消失，通常不需治疗，每 3—6 个月随访一次；若肌瘤较大或症状明显继发贫血者，常需手术切除。

【牙齿缺失】：

- (1)牙齿缺失常见于龋齿、牙周炎等原因导致的拔除或意外事故所致缺失。中老年患者居多，影响牙齿健康美观。
- (2)牙齿缺失可以导致牙列的完整性遭到破坏，若较长时间不修复，邻近的牙齿由于失去了依靠和约束，会变得倾斜，易造成咬颌功能的紊乱。长时间的缺失还会导致牙槽骨的萎缩、咀嚼功能减退、食物嵌塞等不良后果
- (3)如果牙齿缺失，应该尽早去口腔医院诊治，最常见的修复方法有三种，即活动义齿、固定义齿、种植义齿。
- (4)义齿修复完毕，应定期复查与医疗护理，勤漱口、勤刷牙、避免食用过硬的食物，如果种植牙选择钛种植体，还应注意对钛种植体的保护。

【烤瓷冠修复】：

- (1)烤瓷冠一般称为烤瓷牙，这种修复体具有金属的高强度、瓷的美观性和牙齿的逼真性，以及耐磨等优点，对缺失的前牙和后牙的修复，都能达到修复缺失牙理想的功能、形态的目的。

- (2) 烤瓷冠从结构上分内冠和釉面瓷层，从质地上分为金属内冠和全瓷内冠两种，金属内冠主要以镍铬合金、钴铬合金、钛合金等为代表；全瓷内冠，其主要成分以二氧化锆为主。
- (3) 牙齿缺损、牙齿排列不齐、牙齿异常变色、种植牙等都可应用烤瓷冠进行修复。
- (4) 烤瓷冠的制造通俗的说就是给牙齿戴一个套子，在制作之前就需要先将牙齿磨小一圈，然后再套上这个套子，或者说戴上牙冠，以恢复牙齿原来的大小和形态。
- (5) 烤瓷冠的优点是改善了牙齿的形态和色泽，恢复了正常的咀嚼功能。缺点是在牙体预备时磨除了部分牙体组织，初戴烤瓷冠时，可能会出现冷热敏感，但随着时间推移会逐渐缓解。
- (6) 注意日常饮食，缓慢进食，避免吃一些过凉过热的食物，少食辛辣刺激性的食物，注意多吃一些清淡的饮食。烤瓷冠毕竟不是真牙，受到过大压力时会碎瓷，所以不要咬太硬的食物。
- (7) 烤瓷冠与牙齿的接合部位容易聚集菌斑，易形成牙石，此外菌斑长时间的聚集也可导致龋病，所以必须注意保持口腔清洁，牙缝间使用牙线清洁，每天坚持早晚刷牙，勤漱口，定期洁牙。
- (8) 烤瓷冠修复后如有不适，应及时就医，定期往医院口腔科复查。

【牙结石】：

- (1) 牙结石又称牙石，是沉积在牙齿或修复体表面上已经钙化或正在钙化的菌斑或软垢。其开始时是软的，会因逐渐的钙化而变硬。它是由 75% 的磷酸钙，15-25% 的水、有机物、磷酸锰、矿酸钙及微量的钾、钠、铁所构成，并呈现出黄色、棕色或者黑色。
- (2) 牙结石通常存在于唾液腺开口处的牙齿表面（例如：下颚前牙的舌侧表面，上颚后牙的颊侧表面）和牙齿的颈部，以及口腔粘膜运动不到的牙齿表面等处。
- (3) 牙结石形成后，可伴随牙龈出血、牙龈萎缩、口臭等症状。
- (4) 牙结石是牙周病的重要病因，它会不断刺激牙周组织，并且压迫牙龈，影响血液循环，造成牙周组织的细菌感染，形成牙周囊袋，此后更易使食物残渣、牙菌斑、牙结石等的堆积，最终牙周支持组织全部破坏，导致牙齿松动，以至于不得不拔除牙齿。
- (5) 早晚刷牙、饭后漱口是防治牙结石形成的最重要措施。应采取正确的竖刷牙法和巴氏刷牙法，纠正横刷牙法。
- (6) 多吃富有维生素的粗纤维食物，如肉、蛋、各种蔬菜和水果，充分咀嚼以利于牙面清洁。少吃甜食及黏性很强的食物，不吃零食。
- (7) 建议每半年进行一次口腔健康检查，每年进行 2-3 次全口超声波洁牙术，使牙面、牙颈部经常处于洁净状态。

【牙龈色红，探之出血】：

- (1) 牙龈的这种情况一般是由于牙结石导致的牙龈局部发炎。
- (2) 必须坚持每天认真和合理刷牙（采用竖刷法），彻底清除牙菌斑。要经常检查口腔，保持口腔卫生，防止牙龈出血。
- (3) 正确的刷牙方法是：顺着牙齿长轴方向，上牙向下刷，下牙往上刷，每个牙面都要刷到，这样刷牙不仅能把牙刷干净而且对牙龈起到按摩作用，促进牙龈的血液循环。
- (4) 建议每半年进行一次口腔健康检查，每年进行 2-3 次全口超声波洁牙术，使牙面、牙颈部经常处于洁净状态。
- (5) 注意口腔清洁卫生，养成早晚刷牙，饭后漱口的良好习惯。
- (6) 及时治疗牙龈炎，防止炎症侵犯深部牙周组织，形成牙周炎。
- (7) 养成清晨排便习惯。进餐要规律，细嚼慢咽，多食蔬菜，如胡萝卜、菠菜、木耳。适量进食水果，如山楂、苹果。男性少抽烟少喝酒。

【残根】：

- (1) 牙齿由于龋坏等原因而致使牙冠的大部分缺损，称为残冠。牙冠基本缺失，仅剩余牙根，称为残根。
- (2) 残根、残冠一旦形成，牙齿的髓腔、根管就暴露于口腔的有菌环境中，细菌可通过根管到达根尖，形成根尖周围炎，使牙齿成为病灶牙。乳牙的残根、残冠可能会引起恒牙的牙釉质发育不全，遗留的残根还可以引起恒牙萌出过早或过晚，影响恒牙萌出的时间和位置，导致牙列畸形。
- (3) 乳牙的残根、残冠，引起根尖周炎，或影响恒牙的萌出时，应予拔除。
- (4) 恒牙的残根、残冠，根尖周病损较大，牙周情况不良或对口腔粘膜有长期慢性刺激时，应予拔除。
- (5) 牙周情况较好，根尖周病损不大的残冠，可以先进行彻底的根管治疗，然后通过桩冠修复，最后进行全冠修复以恢复牙齿的外型和功能。

(6) 牙周情况较好，根尖周病损不大，牙根粗壮的残根，可以先进行彻底的根管治疗后行桩冠修复，或保留进行覆盖义齿修复。

【残冠】：

- (1) 牙齿由于龋坏等原因而致使牙冠的大部分缺损，称为残冠。牙冠基本缺失，仅剩余牙根，称为残根。
- (2) 残根、残冠一旦形成，牙齿的髓腔、根管就暴露于口腔的有菌环境中，细菌可通过根管到达根尖，形成根尖周围炎，使牙齿成为病灶牙。乳牙的残根、残冠可能会引起恒牙的牙釉质发育不全，遗留的残根还可以引起恒牙萌出过早或过晚，影响恒牙萌出的时间和位置，导致牙列畸形。
- (3) 乳牙的残根、残冠，引起根尖周炎，或影响恒牙的萌出时，应予拔除。
- (4) 恒牙的残根、残冠，根尖周病损较大，牙周情况不良或对口腔粘膜有长期慢性刺激时，应予拔除。
- (5) 牙周情况较好，根尖周病损不大的残冠，可以先进行彻底的根管治疗，然后通过桩冠修复，最后进行全冠修复以恢复牙齿的外型和功能。
- (6) 牙周情况较好，根尖周病损不大，牙根粗壮的残根，可以先进行彻底的根管治疗后行桩冠修复，或保留进行覆盖义齿修复。

【牙龈萎缩】：

- (1) 牙龈生理性萎缩主要是龈缘部分存在异物又长期得不到清理，细菌滋生刺激长期存在所致；另外随着年龄的增长也会或多或少发生萎缩，致使牙龈暴露，这种生理性萎缩，是无需要治疗的。
- (2) 炎症性的牙龈萎缩，主要表现为牙龈红肿胀痛，刷牙常见出血，对冷热温度变化及酸性食物等异常敏感，妨碍进食，尤其应该注意防治。
- (3) 掌握正确竖刷法的刷牙方法，注意口腔清洁卫生，养成早晚刷牙，饭后漱口的良好习惯。
- (4) 定期到医院检查治疗，每年进行 2-3 次全口超声波洁牙术。
- (5) 补充维生素 C 等微量元素，多食水果蔬菜，戒烟限酒，避免熬夜的不良生活习惯。

【甲状腺稍大】：

- (1) 建议检查甲状腺功能系列，请往内分泌科复查，结合临床诊治。

【呼气试验检验报告阳性++】：

- (1) 提示幽门螺旋杆菌（HP）感染。幽门螺旋杆菌是慢性活动性胃炎的病原菌，是消化道溃疡和胃癌等疾病的重要致病因子。
- (2) 没有临床症状者（如中上腹不适、饱胀、反酸、恶心等），可暂不进行抗 HP 治疗。如果是 HP 感染的消化性溃疡、慢性胃炎、早期胃癌切除后和需要长期服用非甾体类抗炎药物（如阿司匹林）者，应在专科医生指导下进行抗 HP 治疗。
- (3) 建议您先进行胃镜检查，或往消化内科咨询，再决定是否进行根除治疗。

汇总医生： 樊兴国

主检日期： 2023-12-11

主检医生：

分科结果

身高、体重、血压

项目名称	检查结果	项目名称	检查结果
身高	156cm	体重	60kg
血压	151/101mmHg		

***小结：**

(1) 血压 151/101：本次测量血压偏高

操作员：杨彦霞 检查日期：2023-12-10 检查医生：张彬艳

内科

项目名称	检查结果	项目名称	检查结果
心率	72 次/min	心律	齐
心脏杂音	无	心界	正常
肺部	正常	呼吸音	呼吸音清
啰音	未闻及	叩诊	叩诊呈清音
腹部触诊	腹部平软	发育	正常
肝胆	肋下未触及	脾脏	肋下未触及
双肾	无叩击痛	肠鸣音	正常
营养	良好	神经系统	正常
生理反射	生理反射存在	病理反射	病理反射未引出
颅神经	正常	运动功能	正常
深浅感觉	正常	其它	无异常发现
既往史	高血压		

***小结：**

(1) 高血压

操作员：名燕凌 检查日期：2023-12-10 检查医生：名燕凌

外科（女）

项目名称	检查结果	项目名称	检查结果
皮肤	正常	甲状腺	稍大
浅表淋巴结	无肿大	肛门	拒检
泌尿外生殖器	正常	四肢关节	未见异常
腹股沟	未见异常	足背动脉	正常
紫绀	无	色素沉着	无
脱毛	无	脱色	无
浮肿	无	皮下结节	无
头颅	正常	颈部	正常
乳腺	正常	脊柱	正常
直肠	未检	皮肤黄疸	无
四肢	活动正常	其他	无

***小结：**

(1) 甲状腺：稍大

操作员：魏利平 检查日期：2023-12-10 检查医生：魏利平

眼科

项目名称	检查结果	项目名称	检查结果
视力(左)	0.25	视力(右)	0.3
辨色力	正常	眼睑	正常
结膜	正常	泪器	正常
角膜	正常	虹膜	正常
瞳孔	正常	晶状体	正常
玻璃体	正常	眼底	未见异常

***小结：**

(1) 左眼视力下降

(2) 右眼视力下降

操作员：田野青 检查日期:2023-12-10 检查医生：田野青

耳鼻喉科

项目名称	检查结果	项目名称	检查结果
听力(左)	正常	听力(右)	正常
外耳道	正常	鼓膜	正常
鼻窦	正常	鼻中隔	正常
鼻腔	正常	扁桃体	无肿大
嗅觉	正常	咽喉	正常

***小结:**

未见异常

操作员：王存宝 检查日期:2023-12-10 检查医生：王存宝

妇科内诊

项目名称	检查结果	项目名称	检查结果
外阴	正常	尿道口	正常
阴道	通畅	子宫	正常
附件	正常	宫颈	宫颈那囊&宫颈肥大
后穹窿	正常		

***小结:**

(1) 宫颈那囊 宫颈肥大

操作员：智美玲 检查日期:2023-12-10 检查医生：智美玲

口腔科

项目名称	检查结果	项目名称	检查结果
唇颊	正常	齿	左上第二磨牙&右上第二磨牙&牙齿缺失&右下第三磨牙&残冠&左

			下第三磨牙&残根&左上第一磨牙&左上第二双尖牙&左上第一双尖牙&右上中切牙&右上侧切牙&右上尖牙&左下第二双尖牙&左下第一双尖牙&左下尖牙&左下侧切牙&左下中切牙&右下中切牙&右下侧切牙&右下尖牙&右下第一双尖牙&右下第二双尖牙&右下第一磨牙&烤瓷冠修复
牙龈	牙龈萎缩&牙龈色红，探之出血	牙周	牙结石 I 度
舌腭	正常	腮腺	正常
颌下腺	正常	颞下颌关节	正常

***小结：**

(1) 左上第二磨牙 右上第二磨牙 牙齿缺失 右下第三磨牙 残冠 左下第三磨牙 残根 左上第一磨牙 左上第二双尖牙 左上第一双尖牙 右上中切牙 右上侧切牙 右上尖牙 左下第二双尖牙 左下第一双尖牙 左下尖牙 左下侧切牙 左下中切牙 右下中切牙 右下侧切牙 右下尖牙 右下第一双尖牙 右下第二双尖牙 右下第一磨牙 烤瓷冠修复

(2) 牙龈萎缩 牙龈色红，探之出血

(3) 牙周：牙结石

操作员：麻剑 检查日期:2023-12-10 检查医生：麻剑

检验报告

血流变

项目名称	检查结果	单位	参考值	提示
全血粘度高切 200/s	3.82	mpas	3.36--4.32	
全血粘度中切 100/s	4.09	mpas	3.43--4.59	
全血粘度中切 50/s	4.49	mpas	3.85--5.45	
全血还原粘度高切	6.41	mpas	3.69--8.74	
全血还原粘度低切	39.01	mpas	26.87--47.57	
血浆粘度	1.26	mpas	1.26--1.70	
血沉(ESR)	4.60	mm/h	0--20	
红细胞压积	0.40	L/L	0.35--0.45	
红细胞聚集指数	4.41		3.19--5.33	
红细胞变形指数	0.90		0.53--1.11	
红细胞刚性指数	5.09		2.17--6.94	
血沉方程 K 值	14.54	mm/h	0--80.48	
全血粘度 1/s	16.86	mpas	13.79--17.91	
全血高切相对指数	3.03		1.9--3.4	
全血低切相对指数	13.38		8.1--14.2	

*小结:

未见异常

操作员：李佳敏 检查日期:2023-12-10

检查医生:陈建国

尿液分析+尿沉渣

项目名称	检查结果	单位	参考值	提示
白细胞尿	0	个/ul	0--13	
上皮细胞(EC)	10	/HP	0--28	
管型(CAST)	0	个/ul	0--1	

霉菌(尿)	0	/HP	0--0	
结晶	0	/HP	0--10	
透明度(CLA)	清亮			
胆红素(BIL)	-		阴性	
隐血(ERY)	-		阴性	
小圆上皮细胞(SRC)	0	个/ul	0--0	
维生素 C	-		阴性	
异常红细胞	0	个/ul	0--3	
红细胞(正常)	0	个/ul	0--6	
鳞状上皮细胞	10	个/ul	0--0	↑
粘液丝	6	个/ul	0--0	↑
颜色(Colour)	淡黄色			
尿葡萄糖(GLU)	-		阴性	
酮体(KET)	-		阴性	
比重(SG)	1.020		1.003--1.030	
酸碱度(PH)	6.5		4.5--8.0	
尿蛋白质(PRO)	-		阴性	
尿胆原(URO)	-		阴性	
亚硝酸盐(NIT)	-		阴性	
红细胞(尿)(RBC)	0	个/ul	0--6	
尿白细胞(LEU)	-		阴性	

***小结:**

鳞状上皮细胞偏高(10 /HP) 粘液丝偏高(6 /HP)

操作员：李佳敏 检查日期:2023-12-10 检查医生:陈建国

血常规 (五分类)

项目名称	检查结果	单位	参考值	提示
白细胞(WBC)	8.23	10 ⁹ /L	3.5--9.5	

淋巴细胞绝对值(LY#)	2.79	10 ⁹ /L	1.1--3.2	
淋巴细胞百分比(LY%)	33.9	%	20--50	
中性粒细胞绝对值(GR#)	4.74	10 ⁹ /L	1.8--6.3	
中性粒细胞百分比(GR%)	57.6	%	40--75	
嗜碱性粒细胞绝对值(BA#)	0.03	10 ⁹ /L	0--0.06	
嗜碱性粒细胞百分比(BA%)	0.4	%	0--1.0	
嗜酸性粒细胞绝对值(EO#)	0.12	10 ⁹ /L	0.02--0.52	
嗜酸性粒细胞百分比(EO%)	1.5	%	0.4--8.0	
血小板(PLT)	216	10 ⁹ /L	125--350	
血小板分布宽度(PDW)	16.5	%	15--17	
平均血小板体积(MPV)	10.7	fl	6.0--14.0	
血小板压积(PCT)	0.232	%	0.11--0.28	
红细胞(RBC)	4.59	10 ¹² /L	3.8--5.1	
血红蛋白	135	g/L	115--150	
红细胞压积(HCT)	39.8	%	35--45	
红细胞平均体积(MCV)	86.7	fl	82--100	
平均血红蛋白含量(MCH)	29.4	pg	27--34	
平均血红蛋白浓度(MCHC)	339	g/L	316--354	
单核细胞绝对值(MO#)	0.55	10 ⁹ /L	0.1--0.60	
单核细胞百分比(MO%)	6.6	%	3--10	
红细胞分布宽度标准差(RDW-SD)	42.9	fl	35--56	
红细胞分布宽度变异系数(RDW-CV)	13.1	%	10.6--16.6	
大血小板比率	30.4	%	11--45	
大血小板数目	66	10 ⁹ /L	30--90	
未成熟粒细胞数目	0.01	10 ⁹ /L	0--999	
未成熟粒细胞百分比	0.1	%	0--100	

有核红细胞数目	0.000	10 ⁹ /L	0--9999	
有核红细胞百分比	0.00	/100WBC	0--9999	

***小结：**

未见异常

操作员：梁可欣 检查日期：2023-12-10 检查医生：陈建国

肾功三项

项目名称	检查结果	单位	参考值	提示
肌酐(CREA)	45.00	umol/L	41--73	
尿酸(UA)	235.00	umol/L	140--340	
尿素测定 (Urea)	4.30	mmol/L	2.6--7.5	

***小结：**

未见异常

操作员：王小雪 检查日期：2023-12-10 检查医生：陈建国

空腹血糖

项目名称	检查结果	单位	参考值	提示
葡萄糖(GLU)	4.50	mmol/L	3.89--6.1	

***小结：**

未见异常

操作员：王小雪 检查日期：2023-12-10 检查医生：陈建国

血脂四项

项目名称	检查结果	单位	参考值	提示
动脉硬化指数	2.75		1.31--3.19	
总胆固醇(CHOL)	4.11	mmol/L	2.59--5.2	
甘油三脂(TG)	0.74	mmol/L	0.7--1.7	
低密度脂蛋白(LDL)	2.83	mmol/L	0--4.13	

高密度脂蛋白(HDL)	1.03	mmol/L	0.77--1.55	
-------------	------	--------	------------	--

***小结:**

未见异常

操作员：王小雪 检查日期:2023-12-10 检查医生:陈建国

肝功能三项

项目名称	检查结果	单位	参考值	提示
γ-谷氨酰转肽酶(GGT)	17.0	U/L	7--45	
丙氨酸氨基转移酶(ALT)	12.00	U/L	7--40	
门冬氨酸氨基转移酶(AST)	19.00	U/L	13--35	
谷草比谷丙	1.58		0.4--2.5	

***小结:**

未见异常

操作员：王小雪 检查日期:2023-12-10 检查医生:陈建国

大同现代医学检验实验室

液基薄层细胞学图文报告

ID: 2023093252

病理号: 088920

姓名: 肖红金

性别: 女

年龄: 23岁

送检科室: 体检科

电话号码: 18635208436

床号:

病历号:

体检号: 2309150591

送检医院: 大同瑞慈康复体检

送检日期: 2023-12-11

末次月经:

送检医生:

采样日期:

报告日期: 2023-12-11

标本满意度: 满意

细胞量: >40%

红细胞:

经期样本:

颈管细胞:

化生细胞:

鳞状细胞:

宫颈柱状细胞:

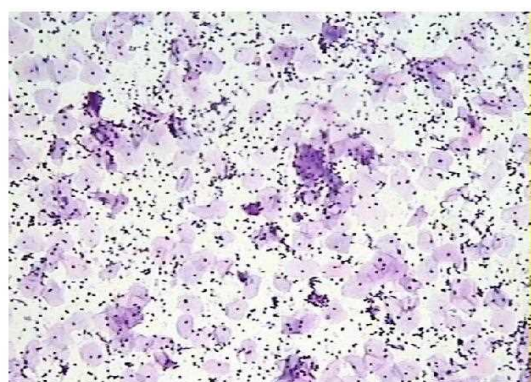
未见上皮内病变/恶性细胞:

正常范围内:

良性反应性改变:

- 炎性:
- 放疗:
- 妊娠:
- 萎缩性:
- 宫内避孕器:
- 其他:

- 轻度:
- 中度:
- 重度:



病原体: 滴虫感染: 念珠菌感染: 细菌感染:

提示 HPV 感染: 疱疹病毒感染:

鳞状上皮细胞分析:

- 非典型鳞状细胞:
- 倾向上皮内瘤变:
 - 倾向良性反应性改变:
 - 不能明确意义(ASC-US):
 - 不排除高度病变(ASC-H):

- 上皮内低度病变: 鳞癌:
- 上皮内高度病变:
- CIN2:
 - CIN3:

腺上皮细胞分析:

- 非典型腺细胞:
- 宫内膜:
 - 来源不明:

- 非典型腺细胞(宫颈管):
- 倾向原位腺癌:
 - 不能明确意义:
 - 倾向良性反应性改变:

- 腺癌:
- 宫颈管:
 - 宫内膜:
 - 其它:

- 炎细胞:
- 轻度:
 - 中度:
 - 重度:
- 可疑腺癌:

诊断意见: 未见上皮内病变或恶性细胞 (NILM)。

建议:

报告医师: 张荣生

地址: 大同市魏都大道 79 号, 本报告医师签字后有效
咨询: 0352-2830587 4006-122-995

妇科细胞学是筛查项目, 出于技术原因, 可能会有假阴性结果, 本检测仅对来样负责, 如果对结果有疑义, 请在收到报告 7 天内与我们联系。

大同瑞慈康复医院 12导联心电图报告

肖红金 女 23岁

体检号:448654

病床号:

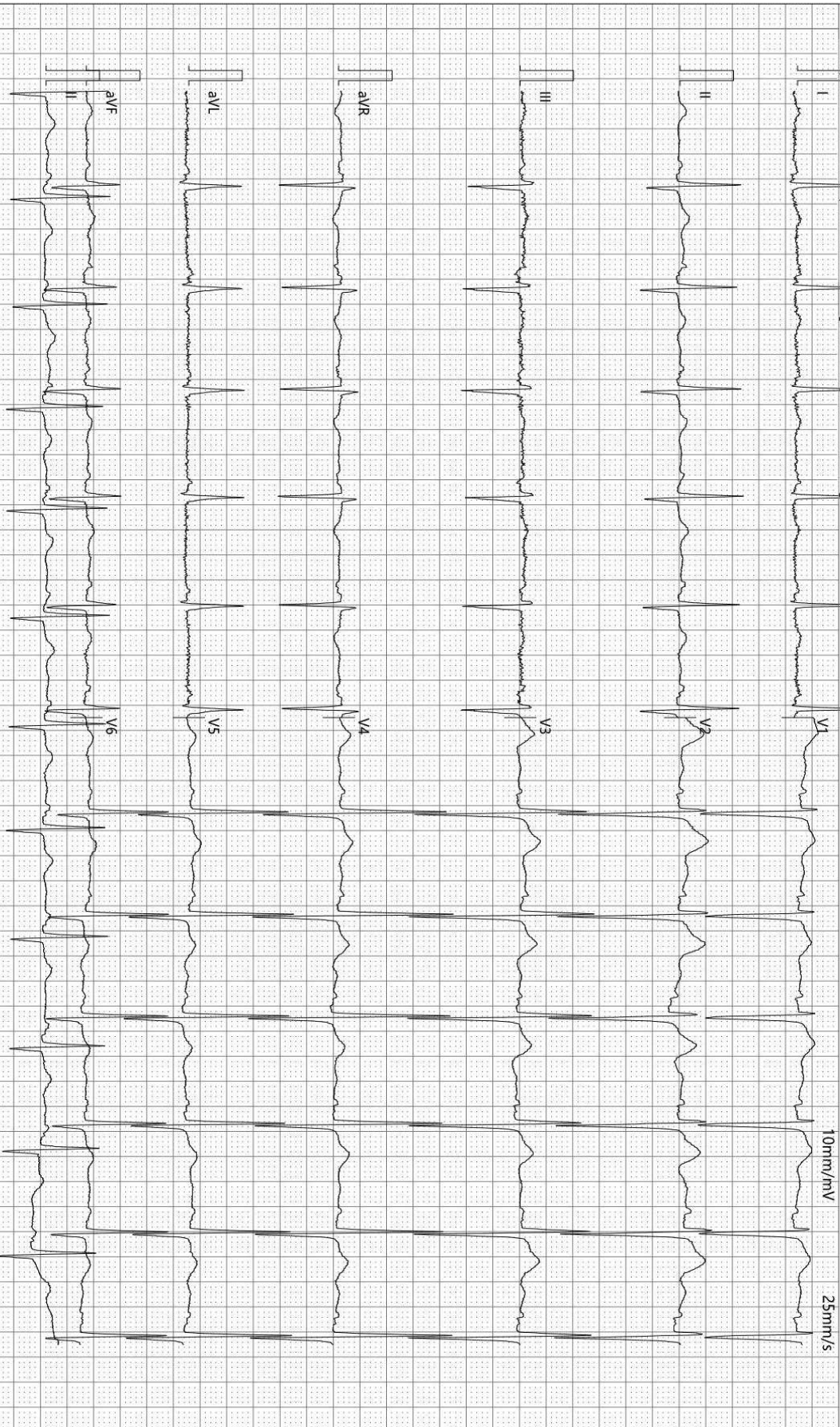
诊断结果:

- 1.窦性心律
- 2.ST-T改变

诊断医生:

张之生

HR : 71bpm [60 ~ 100bpm]
P : 119 f ms [0 ~ 110ms]
PR : 165ms [120 ~ 200ms]
QRS : 91ms [60 ~ 100ms]
QT/QTc : 417/454ms [320 ~ 440/0 ~ 460ms]
P/QRS/T : 27/-12/57deg. [0 ~ 75/-30 ~ 90/0 ~ 75deg]
RV5/SV1 : 1.814/1.758mV [0.0 ~ 2.5/0.0 ~ 2.0mV]



检查时间:2023-12-10 09:48:50

诊断时间:2023-12-10 09:56:44

SEMIP V1.90

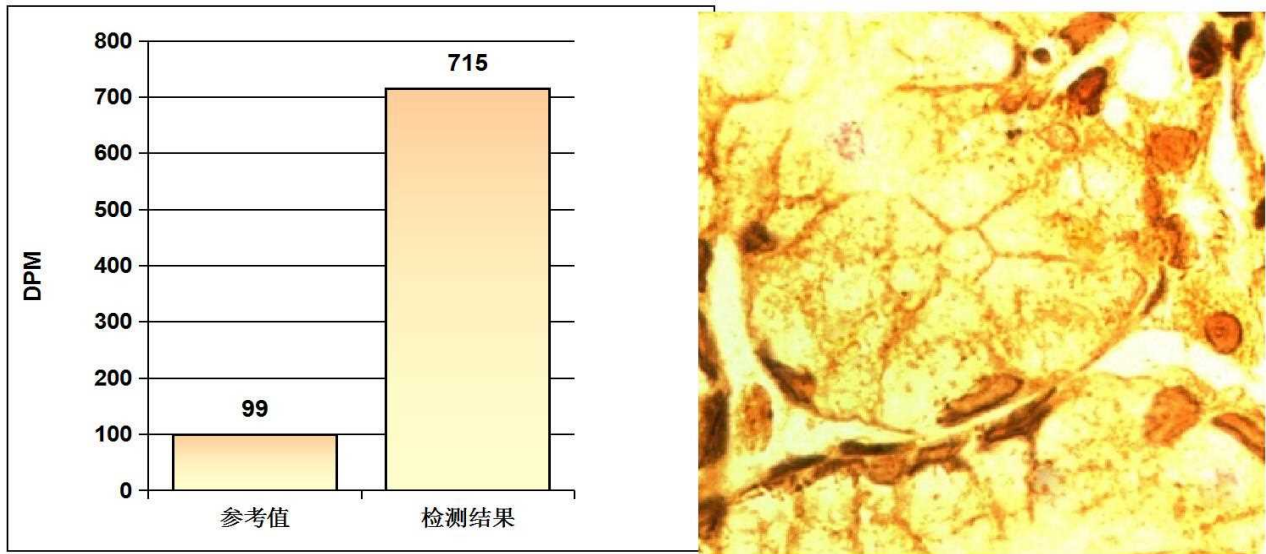
仅供临床参考

大同瑞慈康复医院

¹⁴C呼气试验检验报告

姓名	肖红金	年龄	23	性别	女
住院号	0	日期	2023/12/10 10:12:04	电话	0
送检医生	曹居杰	样品编号	8480	编号	2309150591

¹⁴C呼气试验



阳性参考值 (Disintegrations Per Minute(DPM)):

DPM值:	dpm > 2499	阳性++++
	1499 < dpm ≤ 2499	阳性+++
	499 < dpm ≤ 1499	阳性++
	149 < dpm ≤ 499	阳性+
	dpm ≤ 99	阴性
	99 < dpm ≤ 149	不确定

检测结果: **dpm= 715** **阳性++**

医生建议: 请接受正规的根除幽门螺杆菌(HP)的治疗, 并在治疗结束后一个月内复查; 注意保持健康及规律饮食!

温馨提示: 您本次检测的结果为阳性

检测医生: _____ 曹居杰

MRI 诊断图文报告

流水号: 2309150591

影像号: MR20231210005

姓名: 肖红金

年龄: 23 岁

性别: 女

检查设备: 西门子 1.5T 磁共振

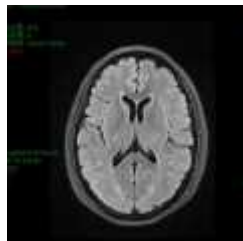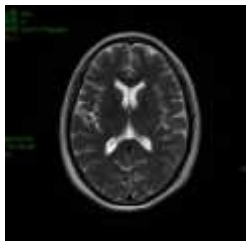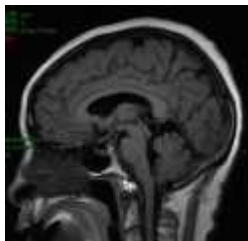
体检号: 448654

申请医院: 本院

体检科室: 体检科

检查部位: 颅脑 MRI

经典图像:



影像所见:

双侧大脑半球对称, 皮髓质分界清, 未见异常信号。脑干、双侧小脑半球未见异常信号及占位征象。脑室、脑池无扩大, 脑沟、脑裂无增宽。中线结构居中。

影像诊断:

头颅 MRI 平扫未见病变征象

报告医师: 张剑峰

检查日期: 2023-12-10

审核医师: 陈江莲

报告日期: 2023-12-10

双源 CT 诊断图文报告

流水号: 2309150591

影像号: CT20231210011

姓名: 肖红金

年龄: 23 岁

性别: 女

检查设备: 西门子量子双源 CT

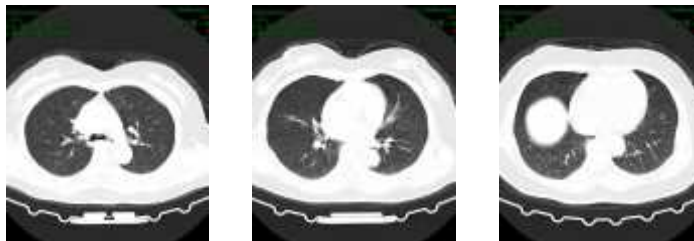体检号: 448654

申请医院: 本院

体检科室: 体检科

检查部位: CT 检查

经典图像:



影像所见:

胸廓对称, 骨性肋骨完整, 胸壁软组织结构良好, 两肺支气管血管纹理走行分布良好, 支气管束结构清晰, 双肺通气良好。肺门结构未见异常。纵隔无偏移, 段以上支气管通畅。心影及大血管形态结构正常, 纵隔内未见肿大淋巴结。胸膜未见异常。

影像诊断:

胸部未见明显异常

报告医师: 剧艳军

检查日期: 2023-12-10

审核医师: 剧艳军

报告日期: 2023-12-10

超声诊断图文报告

流水号: 2309150591

影像号: 1482098

姓名: 肖红金

年龄: 23 岁

性别: 女

检查设备: Vivid E95

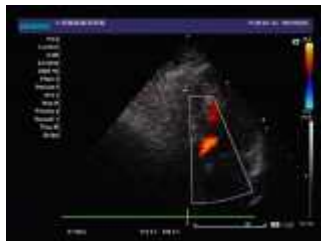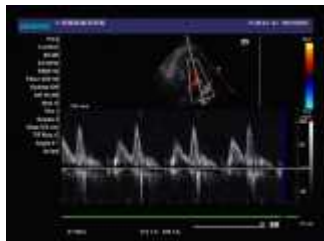
体检号: 448654

申请医院: 本院

体检科室: 体检科

检查部位: 心脏彩超

经典图像:



影像所见:

超声测量 (单位: mm)

升主动脉内径 31 (32±3mm)

左房内径 27 (35mm)

室间隔 10 (8-11mm)

左室内径 49 (47±4mm)

左室后壁 9 (8-11mm)

EF69% (50-80%)

右室内径 25 (36±4mm)

右房内径 28 (36±4mm)

FS39% (28-41%)

主肺动脉内径 20 (23±3mm)

升主动脉内径正常, 心脏各腔室大小正常, 室间隔厚度正常, 左室壁未见明显节段性运动异常, 主动脉瓣回声正常, 舒张期瓣下可见少量返流信号, 各瓣膜及启闭功能未见明显异常, 舒张期二尖瓣口血流频谱 E/A<1, 心包腔未见积液。

影像诊断:

1. 主动脉瓣少量返流
2. 左室舒张功能减低

报告医师: 李菊蓉

检查日期: 2023-12-10

审核医师: 李菊蓉

报告日期: 2023-12-10

超声诊断图文报告

流水号: 2309150591

影像号: 1482100

姓名: 肖红金

年龄: 23 岁

性别: 女

检查设备: Vivid E95

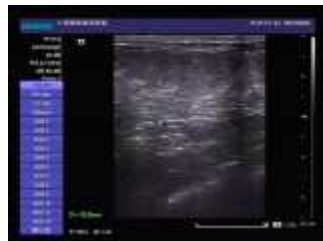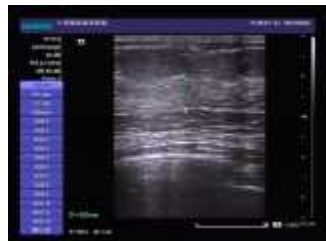
体检号: 448654

申请医院: 本院

体检科室: 体检科

检查部位: 乳腺彩超

经典图像:



影像所见:

双侧乳腺腺体层次清晰, 右乳腺体厚 1.0cm, 左乳腺体厚 0.9cm, 乳导管未见扩张, 未见明显占位性病变, CDFI: 未见异常血流信号。

影像诊断:

双侧乳腺未见明显异常

报告医师: 李菊蓉

检查日期: 2023-12-10

审核医师: 李菊蓉

报告日期: 2023-12-10

超声诊断图文报告

流水号: 2309150591

影像号: 1482104

姓名: 肖红金

年龄: 23 岁

性别: 女

检查设备: Vivid E95

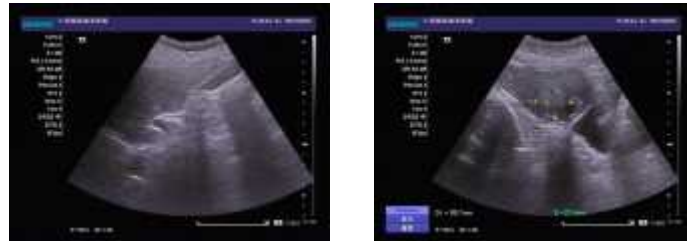
体检号: 448654

申请医院: 本院

体检科室: 体检科

检查部位: 全腹彩超

经典图像:



影像所见:

肝脏大小形态正常, 包膜光滑完整, 实质回声细腻、增强, 肝内管道系统走行欠清晰, 门静脉及肝内胆管不扩张。

胆囊大小形态正常, 壁不厚、光滑, 囊内透声好, 肝外胆管不扩张。

胰腺大小形态正常, 实质回声均匀, 主胰管不扩张。

脾脏大小形态正常, 实质回声均匀, 脾门静脉不宽。

双肾大小形态正常, 皮髓质分界清晰, 集合系统未见分离, 双侧输尿管未见扩张。

膀胱充盈佳, 未见明显异常。

前位子宫, 大小约 5.6*7.1*6.2cm, 肌壁回声欠均匀, 其内探及数个低回声结节, 大者约 3.4*2.7cm, 边界清, 内膜线清晰, 厚 0.3cm, 宫颈厚约 2.7cm, 双侧附件区未见异常。

影像诊断:

1. 轻度脂肪肝
2. 子宫肌瘤 多发

报告医师: 李菊蓉

检查日期: 2023-12-10

审核医师: 李菊蓉

报告日期: 2023-12-10